Läkare Föreningens
BIBLIOTEK

EPB/B
5447 9/B Vol. 4

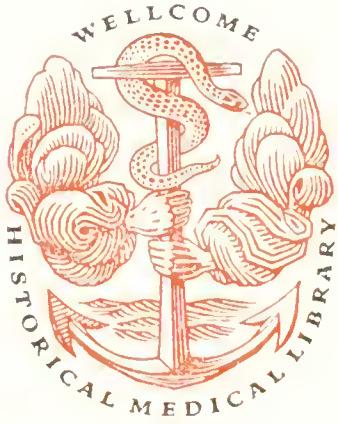

ACCESSION NUMBER

PRESS MARK

Digitized by the Internet Archive
in 2018 with funding from
Wellcome Library

https://archive.org/details/b29348018_0004

System

der

Chirurgie

von

Ph. Fr. von Walther,

der Philosophie, Medicin und Chirurgie Doctor, Königl. Bayerischem wirkl. Geheimem Rathe und Leibarzte, des Obermedicinal-Ausschusses im Königl. Ministerio des Innern Mitglied, öffentl. ordentl. Professor in der medicinischen Facultät der Ludwig-Maximilians-Universität, ordentl. Mitglied der mathemat. physical. Klasse der Königl. Bayerischen Akademie der Wissenschaften, Ritter des Königl. Civil-Verdienst-Ordens der Bayerischen Krone, Commandeur des Päbstlichen Gregorius-Ordens, des Churfürstl. Hessischen Löwenordens, und des Herzogl. Sächsisch-Ernestinischen Hausordens, Ritter des Königl. Preussischen rothen Adlerordens 3. Kl., des Königl. Griechischen Erlöserordens und des Grossherzogl. Badischen Ordens vom Zähringer Löwen, Mitglied der Kaiserl. Leopold. Carol. Akademie der Naturforscher, der Kaiserl. Russischen Akademie der Wissenschaften zu Wilna, der Académie royale de Médecine zu Paris, der medicinischen und Naturforscher-Vereine und Gesellschaften von Nordamerika, zu Brüssel, Athen, Berlin, Bonn, Erlangen, Exeter, Messina, Pesth, Heidelberg, Dresden, Jassy in der Moldau, Marburg, München, Strassburg, in der Pfalz, Wien, Neapel, Würzburg, Lyon, Petersburg, Düsseldorf etc. etc.

Vierter Band.

Freiburg im Breisgau.

Herder'sche Verlagshandlung.

1848.

WELLCOME
HISTORICAL
MEDICAL
LIBRARY

Vorrede.

Der schon vorlängst begonnene Druck des vierten Bandes des Systemes der Chirurgie ist durch die stürmischen Ereignisse des Jahres 1848 für mehrere Monate ganz unterbrochen worden, und später wieder angefangen konnte er wegen noch immer obwaltender Störungen nur sehr langsam fortgesetzt werden. Die verspätete Erscheinung dieses Bandes möge in der Ungunst der Zeitverhältnisse, welche den Verfasser und den Herrn Verleger hart betroffen haben, ihre Entschuldigung finden. Gebe Gott, dass endlich wieder Ruhe im deutschen Vaterlande und in Europa überhaupt eintrete, dass wissenschaftliche Unternehmungen nicht ferner mehr durch den Zusammenstoss der Waffen und durch drohende Einbrüche der Barbarei gestört werden, — und dass der Erscheinung der ferneren Bände dieses Werkes, dessen Bearbeitung die Aufgabe meines ganzen bisherigen Lebens war und für den noch übrigen kleinen Rest desselben bleiben wird, — nicht mehr ähnliche oder noch schlimmere Vorkommnisse hemmend und verzögernd entgegentreten!

Der dritte und vierte Band des Systemes der Chirurgie enthält vollständig und ausgeführt die Lehre von den Augenkrankheiten. Seit längerer Zeit ist vielfach der Wunsch geäussert worden, der Verfasser möge ein eigenes Lehrbuch der Augenheilkunde herausgeben. — Diesem Wunsch ist nun dadurch entsprochen, dass jene beiden Bände zusammen genommen für sich ein vollständiges Werk über die Augenkrankheiten bilden, ohne dass sie aufhören ein integrirender Theil des ganzen Systemes der Chirurgie zu sein, und der Herr Verleger hat die Einrichtung getroffen, dass sie mit einem besondern Titel versehen als Lehre von den Augenkrankheiten in zwei Bänden, — selbständig in den Buchhandel kommen und auch von denjenigen verehrten Lesern, welche sich nicht das ganze System der Chirurgie anzuschaffen geneigt sind, erkauft werden können.

Die von mir mitgetheilten therapeutischen Regulative für die meisten Augenkrankheiten sind das Resultat einer langjährigen, nicht gedankenlosen praetischen Thätigkeit, und sie möchten schon darum eine gewisse Aufmerksamkeit verdienen. Ich kann den Aerzten und ihren Kranken nur Glück wünschen, wenn die ersten auf die ihnen hier dargebotenen Mittheilungen, auch insofern sie mit den herrschenden Zeitbegriffen und mit den angenommenen Kunstregeln nicht übereinstimmen, — die gebührende Rücksicht nehmen — und sie werden es oft schwer zu bereuen haben, wenn sie, vornehm darüber hinwegsehend, anders verfahren. Solches möchte schon von den Ophthalmieen, besonders von jener der Neugebornen, von dem Augentripper etc. — noch mehr

aber von der Thränensackfistel, von den Hornhautstaphylomen und vielen andern Krankheitsformen gelten. Für die aufgestellten Normen und das mir eigenthümliche technische Verfahren bei der Staaroperation darf ich nicht hoffen, noch während der Tage meines Lebens in einem grösseren und ausgedehnteren Leserkreise eine gerechte Anerkennung und Nachahmung durch die Kunstgenossen zu finden. Ich habe mich zwar bemüht, in dem einschlägigen Kapitel so deutlich als möglich die Encheiresen dieser kunstreichen Operation und ihre von mir erfundene Modalitäten zu beschreiben und alle Cautelen auf das Genaueste anzugeben. Aber die feinern Nüancen, auf welche es hier wesentlich ankommt, lassen sich weder schriftlich noch bildlich mittheilen, das geringste Versehen aber entscheidet für den Misserfolg. Die hiebei obwaltenden, ungemein grossen doctrinellen Schwierigkeiten habe ich schon früher bei dem mündlichen und demonstrativen Lehrvortrage empfunden. Die Staarextraction lässt sich recht gut an der Leiche vormachen und einüben. Schon schwieriger ist diess an nicht cataractösen Augen, bezüglich auf die Nadeloperationen durch die Sclerotica, wo nur die Acte des Einstiches und der Nadelführung in der hintern Augenkammer, aber keineswegs die ferneren entscheidenden Operationsacte anschaulich gemacht werden können. In's Unendliche wachsen diese Schwierigkeiten bei den Nadeloperationen durch die Cornea. Um so mehr musste ich an dem gedeihlichen Erfolge der schriftstellerischen Exposition verzweifeln. Ich war daher längere Zeit im Zweifel, ob ich mich hier nicht mit allgemeinen Andeu-

tungen begnügen und die detaillirte Auseinandersetzung ganz unterlassen solle. Da ich aber meine diessfallsigen Erfindungen für sehr wichtig und wesentlich nützlich halte und Zeitlebens mich keiner Geheimnisskrämerei irgend einer Art jemals schuldig gemacht habe, so fürchtete ich, durch eine solche Unterlassung beinahe einen Hochverrath an der Wissenschaft und an der Menschheit zu begehen. Mit demjenigen Gefühle, mit welchem der Säemann vor Anfang des Winters das Saatkorn in die Erde legt und hofft, dass dasselbe unter dem belebenden Einflusse der Frühlingssonne sich entwickeln und die goldene Aehre daraus erspriessen werde, — wenn es auch zweifelhaft ist, ob er die Zeit der Ernte noch erleben werde, — übergebe ich meine Erfindung der Mit- und Nachwelt, — hoffend, dass sie nicht für immer ganz verloren sein werde.

München, im December 1848.

v. Walther, Dr.

Augenheilkunde.

II.

Inhalt.

Dritter Abschnitt.

Die Wunden des Auges.

Erste Abtheilung.

Wunden des Augapfels.

		Seite
44. Cap.	Wunden der Hornhaut	1
45. Cap.	Verletzungen der Bindehaut des Augapfels und des subconjunctivalen Zellengewebes	23
46. Cap.	Scleroticalwunden	31
47. Cap.	Wunden des Iris	36
48. Cap.	Wunden der Choroidea	45
49. Cap.	Verletzungen des Ciliarkörpers	—
50. Cap.	Hämophthalmos	50
51. Cap.	Verletzungen der Crystalllinse und ihrer Capsel	62
52. Cap.	Verletzungen des Glaskörpers	74
53. Cap.	Wunden der Netzhaut	83

Zweite Abtheilung.

Wunden in den umgebenden Theilen des Auges.

54. Cap.	Frontal- und Superciliarwunden	87
55. Cap.	Wunden in der Wangen- und Schläfengegend	96
56. Cap.	Wunden der Augenlider	—
57. Cap.	Verletzungen der Thränenorgane	104
58. Cap.	Die Orbitalverletzungen	108
59. Cap.	Die Verbrennungen des Auges	119

Vierter Abschnitt.

Die Lageveränderungen, Paratopieen des Auges.

60. Cap.	Hernieen	125
61. Cap.	Prolapsus	126
62. Cap.	Der Strabismus	138

Seite

63. Cap. Das Ectropium 155
64. Cap. Das Entropium 166
65. Cap. Trichiasis und Distichiasis 174

Fünfter Abschnitt.

Die Bildungsfehler, Pseudomorphen des Auges.

66. Cap. Colobome 184
67. Cap. Symblepharon 193
68. Cap. Ancyloblepharon 197
69. Cap. Atresieen in den Thränenorganen 203
70. Cap. Atresie der Pupille 207
71. Cap. Angiectasieen 224
72. Cap. Bildungsfehler von Ueberzahl und Defect . . . 228

Sechster Abschnitt.

Die Allenthesen des Auges.

73. Cap. Von aussen eingedrungene fremde Körper . . . 248
74. Cap. Im Auge selbst erzeugte fremde Körper . . . 279
75. Cap. Ophthalmolithen 302
76. Cap. Neubildungen und degenerirte Gewebe 303
77. Cap. Neubildungen und Degenerationen der Augapfel-Bindehaut 305
78. Cap. Hornhautflecken 313
79. Cap. Das Hornhautstaphylom 400
80. Cap. Die Scleroticalstaphylome 444
81. Cap. Die Gewebsveränderungen des Linsensystemes — die Cataract 454
82. Cap. Die Amaurose 648
83. Cap. Neubildungen und Degenerationen der Palpebralgebilde 819
84. Cap. Neubildungen und Degenerationen in den Thränenorganen 825
85. Cap. Neubildungen und Degenerationen in der Orbita . . 827
86. Cap. Der Augenkrebs 830

Dritter Abschnitt.

Die Wunden des Auges.

Erste Abtheilung.

Wunden des Augapfels.

XLIV. Capitel.

Wunden der Hornhaut.

§ 754.

Die Hornhaut ist vermöge ihrer oberflächlichen Lage und ihrer Blosstellung in der Mitte der Palpebralspalte bei der gewöhnlichen Lagerung des Augapfels und horizontalen Vorwärtsrichtung des Blickes öfteren Verletzungen, mehr als andere durch die Knochenwandungen der Orbita geschützte und durch die Augenlieder gedeckte Theile des Augapfels, unterworfen; sie ist traumatischen Schädlichkeiten leichtest zugängig und für mechanische Gewaltthätigkeiten ohne besondere Schwierigkeit erreichbar.

§ 755.

Die an ihr vorkommenden Zusammenhangstrennungen sind: Schnittwunden, Stichwunden, Quetschwunden und einfache Quetschungen, endlich gerissene Wunden und Zerreissungen.

§ 756.

Nicht leicht werden Schnittwunden in der Cornea accidentell angelegt. Um so öfter kommen in ihrem Gewebe solche Operationswunden von grösserer oder geringerer Längenausdehnung vor: z. B. bei der Staarextraction, bei mehreren Typen der künstlichen Pupillenbildung,

bei der Operation des Hornhautabscesses, des Eiterauges u. s. f. Wichtig und allgemein giltig ist die Regel bei solchen Augenoperationen, bei welchen die Hornhaut verletzt werden muss, in ihr jedesmal eine einfache Schnittwunde ohne oder mit dem geringsten Grade der Quetschung und Zerreissung anzulegen, um heftige Keratitis, Eiterung des Hornhautgewebes und undurchsichtige Vernarbung in ausgedehnter Fläche zu vermeiden.

§ 757.

Sehr häufig kommen Stichwunden der Cornea vor, und sie sind die gewöhnlichsten unter allen Hornhautverletzungen. Besonders ist dies bei Kindern der Fall, welche sich selbst oder ihren Gespielen aus Unvorsichtigkeit, zuweilen auch aus Bosheit und im Zorne mit Messern, Gabeln und anderen verletzenden Werkzeugen, die sie eben in Händen haben, in das Auge stechen und mit ihrer Spitze meistens die Hornhaut treffen; weswegen man ihnen stechende, mit scharfen Spitzen versehene Werkzeuge niemals in die Hände geben oder darin lassen sollte. Ist ihnen dies gestattet, so verletzen sie sich auch, wenn sie zufällig auf den Kopf und zunächst auf das Angesicht fallen, mit solchen Werkzeugen leicht an dem Augapfel. Auch Erwachsenen werden in Raufhändeln nicht selten Messerstiche in die Hornhaut beigebracht, oder wenn mit einem gläsernen oder irdenen Trinkgeschirre, welches mit einer Handhabe versehen ist, Jemand auf die Augen geschlagen wird und das Trinkgeschirr dabei zerbricht, so kann die Ecke oder scharfe Kante eines Bruchstückes die Cornea verletzen oder durchbohren.

§ 758.

Im Gegensatz der accidentellen Keratonyxis gibt es eine artificielle, welche bei mehreren Augenoperationen, z. B. bei der Staaroperation durch Keratonyxis, bei mehreren Typen der künstlichen Pupillenbildung, bei der Wardrop'schen Operation zur Entleerung der wässerigen Feuchtigkeit bei Ophthalmieen ausgeübt wird.

§ 759.

Schläge und Stösse auf den Augapfel, Faustschläge, Steinwürfe und andere Gewaltthätigkeiten ähnlicher Art veranlassen Contusionen der Hornhaut, welche heftige suppurative Keratitis, sogar die Mortification ihres Gewebes zur Folge haben können. Solche verletzende Gewalten treffen zwar direct meistens nur die Augenlieder, welche sich instinctmässig schliessen, wenn ein verletzender Körper dem Auge nahet; aber die Wirkung des Stosses, Schlages pflanzt sich weiter fort, wirkt durch das unmittelbar getroffene und berührte Augenlied hindurch, wird indirect der vorderen Hemisphäre des Augapfels mitgetheilt und auf die Hornhaut übertragen. Die Wirkung ist dieselbe, wenn das Auge an einen harten, widerstehenden Körper im Laufe oder Falle angestossen wird.

§ 760.

Alle Zusammenhangstrennungen in der Cornea, welche durch Messer etc. von nicht sehr scharfem Schneidenrande und bester Politur angelegt werden, sind Quetschwunden; sie sind gleich solchen in andern Körpertheilen für die adhäsive Vereinigung nicht empfänglich, sie gehen nothwendig und unvermeidlich in Eiterung über.

§ 761.

Dies ist in ausgezeichnetem Grade bei Säbelhieben der Fall, welche, nachdem sie das obere Augenlied gespalten haben, noch in die Hornhaut eindringen und in dieser meistens der Länge nach eine Zusammenhangstrennung bewirken.

§ 762.

Auf gleiche Weise verhält es sich bei den gerissenen Wunden der Hornhaut, welche durch Glassplitter, Kornährenspitzen, die in das Auge eingestossen werden, durch Baumreiser, welche die Hornhaut streifen und furchen, wenn Jemand unter einem überhängenden Baume vorbeireitet, und bei anderen Veranlassungen entstehen. Die durch das Kratzen mit den Fingernägeln entstandenen Hornhautwunden sind

als gerissene zu betrachten. Die schrecklichsten dieser letzten sind diejenigen, welche durch den Hörnerstoss eines gehörnten Thieres, wenn er in das Auge eindringt, angelegt werden. Durch denselben wird zuweilen die Hornhaut der Länge nach vom untern bis zum obern Rande, oder auch der Quere nach in der Richtung vom innern zum äussern Augenwinkel gespalten.

§ 763.

Die gerissenen Hornhautwunden sind gleich den gequetschten immer mit mehr oder weniger heftiger Erschütterung des Augapfels verbunden. Ihre Wirkungen beschränken sich daher nicht auf die verletzte Cornea allein, sondern in der Continuität und Contiguität fortgeleitet, dehnen sie sich auf den ganzen Augapfel, wenigstens auf mehrere ophthalmische Gebilde aus, und äussern sich auch in solchen Organtheilen, welche nicht direct von der verletzenden Gewalt getroffen wurden. Sie sind daher nicht selten mit partieller Lostrennung der Iris vom Ciliarligament, mit Zerreissung des Ciliarkörpers, mit Erschütterung der Netzhaut u. s. f. verbunden.

§ 764.

Wenn sich auf die bisher angegebene Weise schon nach Verschiedenheit der Art ihrer Entstehung die Hornhautwunden sehr verschieden zeigen, so besteht ein zweiter wichtiger Unterschied derselben nach der Gegend des Hornhautfeldes, in welchem sie angelegt sind. Sie können im Centralfelde, oder seitlich neben diesem, oder mehr gegen den Rand hin bestehen. Die Bedeutsamkeit aller Hornhautwunden im Centralfelde ist grösser, wenn sie undurchsichtige Narben zurücklassen; weil durch diese, wenn sie sich der Pupille gegenüber befinden, das Sehvermögen in höherem Grade bleibend beeinträchtiget wird. Dagegen geben durchdringende Hornhautwunden zum Ausflusse der wässerigen Feuchtigkeit und zum Vorfalle der Iris um so mehr Veranlassung, je näher am untern Hornhautrande sie angelegt sind.

§ 765.

Eine dritte Eintheilung der Hornhautwunden ist jene nach ihrer mehr oberflächlichen oder tiefer eindringenden Beschaffenheit. Ganz superficielle Hornhautwunden sind weniger bedeutend und ihre Gefährlichkeit nimmt in dem Verhältnisse zu, als sie tiefer eindringen. Erstreckt sich bei einer Stichverletzung der Wundcanal durch die ganze Dicke — alle Lamellenschichten — der Hornhaut hindurch bis zur blosgelegten descemetischen Haut, so wird dieselbe eine durchdringende Hornhautwunde genannt. Die Membran der wässerigen Feuchtigkeit könnte dabei unverletzt und durch sie die vordere Augenkammer noch geschlossen bleiben. Aber bei ihrer geringen Dicke geschieht dies selten. Ist sie einmal blosgelegt und dringt das stechende Werkzeug nur noch etwas weniges tiefer ein, so wird auch sie perforirt und der Wundcanal dringt jetzt in die vordere Augenkammer ein. Es ist daher noch ein Unterschied zwischen einer die Hornhaut durchdringenden und einer in die vordere Augenkammer eindringenden Wunde, und nicht jede die Cornea perforirende Wunde ist mit Eröffnung dieser Augenkammer verbunden.

§ 766.

Ist das letzte der Fall, so fliesst nothwendig augenblicklich der Humor aqueus aus, die Cornea collabirt, sinkt ein und zieht sich in Falten. Nur ganz kleine enge und etwas schräg angelegte Stichwunden im Centralfelde oder weit oben in der Hornhaut ganz nahe an ihrem Rande machen zuweilen hievon eine Ausnahme. Wenigstens ist bei ihnen die Entleerung nicht vollständig. Unter den entgegengesetzten Verhältnissen aber ist dies immer der Fall.

§ 767.

Blieb die descemetische Haut undurchbohrt, so fliesst die wässerige Feuchtigkeit nicht aus; aber diese Membran wird durch sie und ihren Druck von hinten in die Hornhaut-

wunde hinein und durch sie hervorgedrängt, so dass sie ein kleines conisch zugespitztes Bläschen bildet, welches über das Niveau der vordern Hornhautfläche etwas hervorsteht. Dieser Zustand wird der Hornhautbruch, Keratokele, genannt, welche Benennung aber ganz unrichtig und dem Sprachgebrauche zuwiderlaufend ist. Die Krankheit ist keineswegs ein wirklicher, wahrer Hornhautbruch, wofür ihn *Jüngken* erklärt, welcher sogar neben dieser äusseren Keratokele noch eine innere annimmt, von der man sich keinen recht deutlichen Begriff machen kann. Bei Hernien liegen niemals innere Organe frei und nackt zu Tage und ihre Oberfläche wird nicht entblöst, sondern sie bleiben in einen häutigen, aus mehreren Schichten bestehenden Sack eingeschlossen. Wenn innere Organe durch eine natürlich vorhandene Apertur an der Oberfläche des Körpers oder durch eine zufällig entstandene, krankhaft gebildete, sichtbar hervortreten und ohne Bruchsackhülle frei zu Tage liegen, wird dieser Zustand ein Vorfall, Prolapsus, genannt, welcher von einer Hernie wesentlich verschieden ist. Der sogenannte Hornhautbruch, da in ihm die descemetische Haut entblöst, frei zu Tage liegt, ist ein Vorfall, eine Ectopie der descemetischen Haut.

§ 768.

Ein solches Ergebniss bei durchdringenden Hornhautwunden ist eine nur transitorische, ephemere Erscheinung. Die in ein hervorstehendes Bläschen ausgedehnte descemetische Haut kann dem von hinten kommenden Drucke der wässerigen Feuchtigkeit nicht längere Zeit, kaum 24 Stunden widerstehen; sie reisst ein, das Bläschen collabirt, seine Hervorragung verschwindet und es bleiben von ihm nur die dünnen Läppchen des Einrisses zurück. Die Hornhautwunde ist nun eine in die vordere Augenkammer eindringende geworden, und sie verhält sich jetzt ganz so wie eine Wunde, bei welcher diese Penetration sogleich anfangs, schon im Entstehungsmomente stattfand.

§ 769.

Nämlich ausser dem Auslaufen der wässerigen Feuchtigkeit und dem Collapsus der Hornhaut entsteht jetzt leicht ein Vorfall der Regenbogenhaut, Prolapsus iridis.

§ 770.

Der Vorfall der Regenbogenhaut ist entweder accidentell oder er ist operativ. Aus jeder zufällig und durch Verletzung entstandenen penetrirenden Hornhautwunde kann die Iris hervortreten, und sie wird bei gewissen Augenoperationen, namentlich bei der künstlichen Pupillenbildung durch Iridodialysis, Koremetathesis etc., absichtlich zum spontanen Vorfalle bestimmt, oder auch mit Pincetten, Haken und Zängelchen gefasst und durch die Hornhautwunde hervorgezogen.

§ 771.

Nicht bei jeder penetrirenden, d. h. in die vordere Augenkammer eindringenden Hornhautwunde entsteht nothwendig ein Irisvorfall; sonst müsste bei und nach jeder durch Keratotomie oder Keratonyxis verrichteten Staaroperation dieses unerfreuliche Ereigniss sich zeigen, was doch glücklicher Weise nach dieser letzten Operation niemals und nach der ersten nur selten und ausnahmsweise der Fall ist. Ueberhaupt begünstigen accidentelle Hornhautverletzungen die Entstehung dieser Ectopie mehr als operative, wahrscheinlich weil diese letzten auf eine mehr schonende und weniger gewaltsame Weise als die ersten angelegt werden und weniger als sie mit Erschütterung des Augapfes verbunden sind.

§ 772

Es ist daher nöthig, die zur Erzeugung des Irisvorfalls bei penetrirenden Hornhautwunden erforderlichen ursächlichen Momente näher zu bestimmen. Sie sind theils mit der Ectopie der Iris bei perforirenden Hornhautgeschwüren (§ 614) gemeinschaftliche, theils eigenthümliche, von diesen etwas verschiedene. Es gilt daher hierüber mit Zugrundlegung des schon dort Auseinandergesetzten das Folgende.

§ 773.

Die Iris prolabirt aus Hornhautwunden nicht durch ihre Schwere, sondern sie wird durch organisch-vital wirkende Kräfte durch dieselbe hervorgedrängt. Daher hängt die Geneigtheit zum Irisvorfalle nicht von der Location der Hornhautwunde ab, und derselbe erfolgt eben so leicht durch Wunden, welche im obern oder mittleren, als durch solche, welche im untern Hornhautfelde angelegt sind. Bezüglich auf die Verhütung des Irisvorfalls hat daher der obere Hornhautschnitt bei der Staarextraction keinen Vorzug vor dem untern.

§ 774.

Wenn die Hornhaut mechanisch perforirt und die wässerige Flüssigkeit der vorderen Augenkammer ausgelaufen ist, so wird wegen des aufgehobenen Gegendruckes von vorn, bei fortdauerndem, von hinten nach vorn wirkendem Drucke durch die Zusammenziehung der bewegenden Muskeln des Augapfels die Iris aus ihrer senkrechten Hängelage vorwärts gedrängt und der Hornhaut genähert, sehr bald aber ein Stück derselben, zuweilen ihrer äusseren grösseren Zone, gewöhnlich aber der inneren kleineren, entweder mit freiem Hervortreten des Pupillarrandes, oder wenn dieser zurückgeblieben ist, mit blindsackiger Ausstülpung durch die Hornhautwunde herausgetrieben. Um diese Wirkung hervorzubringen, reichen schon die gewöhnlichen Muskelcontractionen, sowie sie beständig und ununterbrochen stattfinden — noch mehr die verstärkten, krampfhaften — besonders bei Concurrenz von Auxiliarkräften, bei Erschütterung des Kopfes und Auges durch Husten, Niesen, Erbrechen u. s. f. hin. Ein solcher Vorfall, welcher durch jede penetrirende Hornhautwunde etc., sie mag im obern oder untern Felde angelegt sein, entstehen kann, steht mit der Grösse, Form und Richtung jener Wunde in angemessenem Verhältnisse, hat daher, wenn diese klein ist und wenn eine blindsackige Ausstülpung durch sie stattfindet, die

Gestalt eines Mückenkopfes (Myokephalon) und bildet jedenfalls auf der äussern gewölbten Oberfläche der Cornea eine circumscripte, halbkugelige oder halbeirunde, weiche, röthlichbraune oder grünlich gefärbte Hervorragung, wobei die Iris vom Ciliarligament gegen die Hornhautwunde hin verzogen, verlängert, auf schmerzhafte Weise gedehnt und angespannt, die Pupille dislocirt, entrundet, verkleinert, länglich, auch eirund verzogen, gewöhnlich aber nicht angulös, zuweilen in eine blos linearische Spalte, beinahe ohne Diastase der Ränder, verwandelt und das Sehvermögen im Verhältnisse dieser Pupillenveränderung beschränkt oder auch ganz erloschen ist.

§ 775.

Dieser Irisvorfall ist ein lediglich mechanischer Zustand, eine Lageveränderung der Regenbogenhaut; er gehört unter die einfachen Ectopieen und nicht unter die Staphylome, welche alle Zeit Producte einer krankhaft veränderten, bildenden Thätigkeit sind. Die ihm beigelegte Benennung „Irisstaphylom“ ist daher unpassend und führt auf irrige Vorstellungen.

§ 776.

Nicht leicht kann eine Verwechslung des Vorfalles der Iris mit jenem der descemetischen Haut stattfinden. Die diagnostischen Merkmale sind die folgenden: Die Farbe des letzten Vorfalles ist immer die weissblauliche, seine Form jene eines conisch zugespitzten Bläschens; die Farbe des ersten entspricht der jedesmaligen Irisfarbe; seine Form ist zufällig und hängt von der Grösse und Form der Hornhautwunde ab. Bei ihm hat die nicht selten deutlich bemerkte Entleerung der wässerigen Feuchtigkeit stattgefunden, bei jenem niemals. Die Ectopie der descemetischen Haut ist überhaupt seltener, kömmt nur bei kleineren Hornhautwunden vor. Der Irisvorfall entsteht häufiger und er bildet sich um so leichter, je grösser die Hornhautwunde ist. Die Hervorragung bei jener ist immer sehr klein, überschreitet eine gewisse Grösse nicht, weil die descemetische Membran

keiner sehr grossen Ausdehnung fähig ist. Der Irisvorfall dagegen kann sehr gross werden. Jede sehr umfangreiche und stark prominirende Erhöhung ist ein solcher und kann kein descemetischer sein. Das entscheidende pathognomische Zeichen ist endlich die Location der Regenbogenhaut und die Form der Pupille. Bei dem Irisvorfalle ist die Pupille jedesmal mehr oder weniger entrundet, in der Richtung gegen die Hornhautwunde hin verzogen, verengert, nicht selten in eine längliche Spalte mit sehr geringer Diastase der Pupillarränder verzogen, beinahe ganz geschlossen. Ebendahin ist die ganze Iris gezogen; sie hat ihre natürliche senkrechte Hängelage zwischen beiden Augenkammern verlassen, ist theilweise nach vorn gerückt; die hintere Augenkammer ist vergrössert, die vordere verkleinert. Die Fasern der Iris sind widernatürlich angespannt, verlängert, ihre Bewegungen gehindert und erschwert. Von diesen Irissymptomen ist bei dem descemetischen Vorfalle nichts zu bemerken.

§ 777.

Auf gleiche Weise verhält sich dies bei von aussen eingedrungenen fremden Körpern, welche in der Hornhaut stecken, eine dem Irisvorfalle ähnliche Hervorragung über das Niveau ihrer vordern Oberfläche bilden und zuweilen vermöge ihrer eigenthümlichen Beschaffenheit einigermassen eine täuschende Aehnlichkeit in der Form und Färbung mit dem Irisvorfalle haben. Diese Aehnlichkeit ist aber eine verhältnissmässig nur geringe, niemals eine vollkommene Uebereinstimmung. Abgesehen von diesen zuweilen freilich nur leise angedeuteten und etwas schwer aufzufassenden Nuancen, entscheidet hier die gänzliche Abwesenheit aller Irissymptome, jeder krankhaften Veränderung in der Lage der Regenbogenhaut und in der Form der Pupille etc.

§ 778.

Der Irisvorfall aus einer durchdringenden Hornhautwunde unterscheidet sich von jenem aus einem perforirenden Ge-

schwüre (§ 614) durch die anamnestischen Momente: die erlittene Verwundung ohne ulcerösen Zustand, die hier plötzliche, dort langsamere consecutive Entstehung. Da Hornhautgeschwüre gewöhnlich rund sind, so hat auch der ulceröse Vorfall meistens eine gerundete, halbkugelige Form; jene des traumatisch bedingten ist weniger regelmässig und bestimmt, sie hängt von der Form, Grösse und Location der Hornhautwunde ab.

§ 779

Ein veralteter, bereits eingekapselter, mit einer Pseudomembran überspannener Irisvorfall könnte mit einer andern Bildungskrankheit der Cornea verwechselt werden. Die Gegenwart oder Abwesenheit der oben (§ 776) bemerkten Irissymptome bestimmt auch hier die Diagnose.

§ 780

Nicht leicht sind accidentell angelegte Hornhautwunden mit Substanzverlust verbunden. Bei chirurgischen Operationen dagegen wird zur Erreichung bestimmter Heilungszwecke zuweilen ein Stück entweder aus der ganzen Dicke der Cornea, oder aus den obern Lamellenschichten excisirt. Dies geschieht namentlich bei Leucomen.

§ 781.

Die Folge und Wirkung jeder Hornhautverletzung ist Keratitis, die traumatische im Gegensatze jeder andern aus innern constitutionellen Ursachen entstandenen Hornhautentzündung. Ein gewisser Grad der Keratitis bleibt niemals in dem verletzten Organe aus und ist selbst zur Heilung wesentlich nothwendig, welche ohne sie niemals stattfinden könnte. Sie kann aber nach solchen traumatischen Verletzungen sich im geringeren, höheren oder höchsten Grade der Heftigkeit entwickeln. Wenn sie einfach plastisch exsudativ verläuft, so findet directe Reunion der Wundränder statt. Auf diese Weise heilen bei gesunden, jüngeren, lebenskräftigen, von Dyscrasie freien Menschen, unter auch übrigens vollkommen günstigen Bedingungen, kleine, einfache, nicht

gerissene, wenig gequetschte, nicht perforirende, zuweilen auch durchdringende Hornhautwunden in jedem Felde der Cornea durch directe Vereinigung der Wundränder ohne Zurücklassung undurchsichtiger Narben, mit vollkommener Erhaltung oder Wiederherstellung der Sehkraft und der normalen Bildung des Augapfels. Dies ist zuweilen nach der künstlichen Keratonyxis zur Staaroperation im Centralfelde der Cornea der Fall, und wenn auch in der ersten Zeit daselbst eine kleine undurchsichtige Narbe zurückgeblieben und die ehemalige Wundstelle durch Exsudat getrübt ist, so verschwindet diese nicht selten mit der Zeit, indem das geringe Exsudat allmählig eingesogen wird, vollständig wieder, so dass man zuletzt an dem operirten Auge auch nicht die leiseste Spur der ehemals erlittenen Verletzung mehr bemerkt.

§ 782.

Wenn die traumatische Keratitis einen hohen Grad der Heftigkeit erreicht, findet reichliche Exsudation zuerst an den Wundrändern selbst, dann in deren nächster Umgebung, in den anstossenden Hornhautfeldern, zuletzt in den Interlamellarräumen der ganzen Cornea statt. Diese ist und bleibt getrübt; die Narbe ist undurchsichtig, uneben, riffartig hervorstehend, balkenartig. Auf diese Weise heilen nicht selten die grössern halbbogenförmigen Hornhautwunden, welche bei der Staarextraction angelegt wurden, besonders wenn die beiden Wundflächen einander nicht vollkommen deckend berühren und, wie leicht geschehen kann, der Wundrand des Hornhautlappens etwas über jenen des Hornhautstumpfes hervorsteht. Diese Art der Vernarbung gleicht der Heilung der einfachen Knochenbrüche durch normale Callusbildung.

§ 783.

Ist bei noch grösserer Heftigkeit die traumatische Keratitis in Eiterung übergegangen, d. h. hat die Hornhautwunde geeitert, so bleibt nach der in diesem Falle immer verspäteten Heilung eine entstellende und ganz undurchsichtige Narbe

zurück, in deren Umgebung ein von der Narbensubstanz selbst wohl zu unterscheidender Exsudathof besteht. Die Narbensubstanz ist eine Neubildung von eigenthümlicher Art und an der vernarbten Stelle ist das Gewebe der Hornhaut wesentlich verändert.

§ 784.

Gerissene und stark gequetschte Hornhautwunden sind sehr geneigt zu eitern; sie sind für die directe Vereinigung nicht empfänglich. Besonders in dyscrasischen Körpern geben sie leicht die Veranlassung zu weit verbreiteten purulenten Zerstörungen in der Hornhaut, zuweilen sogar zur Phthisis corneæ.

§ 785.

Nach dem höchsten Grade der Quetschung kann die Keratitis einen gangränös-sphacelösen Charakter entwickeln, die Mortification der Hornhaut mit Erection ihrer sich von einander lostrennenden Lamellen und mit darauf folgender Exfoliation entstehen.

§ 786.

Hornhautwunden mit Ectopie der Regenbogenhaut können sich nicht schliessen und vernarben, weil die zwischen ihre Ränder eingedrungene Iris die Berührung und Vereinigung derselben hindert. Die ferneren Ergebnisse sind hier die folgenden.

§ 787.

Der vorgefallene Theil der Regenbogenhaut zieht sich zuweilen spontan durch die bei dem Lichtwechsel stattfindenden Irisbewegungen wieder in die vordere Augenkammer, hinter die Hornhautwunde zurück. Diese Retraction findet entweder primitiv bald nach Entstehung des Vorfalles und in Masse, oder sie findet auch secundär und allmählig theilweise statt, auf dieselbe Weise, wie die consecutiven, langsamen Retractionen der durchschnittenen Muskeln am Stumpfe eines amputirten Gliedes erfolgen. — Es kann aber geschehen, dass der vorgefallene Theil der Iris besonders in einer engen,

wenig geräumigen Hornhautwunde sich einklemmt, in dieser festgehalten und, indem die Natur nach Heilung und Vernarbung strebt, welcher eine noch grössere Verengerung vorausgeht, zusammengeschnürt und sphacelös wird, daher sich exfoliirt und abfällt. Immer haben sich während dieser Vorgänge Adhäsionen des zunächst hinter der Wunde gelagerten und vom strangulirenden Drucke frei gebliebenen Theiles der Iris mit der descemetischen Haut, welche die innere Oberfläche der Wundränder überzieht, gebildet und die durch den erlittenen Substanzverlust verkürzte Iris bleibt daher nach beendigtem Heilungsprocesse an die Hornhautnarbe angewachsen. Eine solche Synechie zeigt sich auch nach der spontanen, secundären Retraction, weil die Iris sich nicht weiter als zunächst hinter die Hornhautwunde zurückzieht und hier in andauerndem Contacte mit derselben liegen bleibt. Diese Verwachsung ist hier wie überall das Product der adhäsiven Entzündung; denn der hervorhängende Theil der Regenbogenhaut entzündet sich durch den ungewohnten Eindruck der atmosphärischen Luft, durch die unzarte Berührung und Anreibung der Augenliedränder. Die Iritis, im prolabirten Stücke begonnen, wird fortlaufend und theilt sich, wie bei dem Netzvorfalle aus einer penetrirenden Bauchwunde die Epiploitis, dem zurückgebliebenen grösseren Theile der Membran mit.

§ 788.

Diese Iritis findet auch bei einem stationären, nicht eingeklemmten Irisvorfalle statt. Sie entwickelt hier einen exsudativen Charakter; das frei zu Tag liegende Stück der Iris wird allmählig mit ausgeschwitztem Faserstoffe überzogen; dieser gerinnt, bildet ein fibröses Gespinnst, welches sich endlich zu einer Pseudomembran verdichtet. In der Pseudomembran ist der mit ihr genau zusammenhängende Irissack eingekapselt und sieht graulich-weiss aus. Dieser Zustand kann mit einigem Rechte ein Irisstaphylom genannt werden; es findet eine Analogie zwischen ihm und dem tota-

len, opaken Hornhautstaphylome statt; die Iris verhält sich in ihm zu der neuerzeugten Kapselmembran, wie in jenem zur verdunkelten Cornea. Von dem sogenannten partiellen Hornhautstaphylome unterscheidet sich dieses Irisstaphylom durch die grössere Hervorragung und dadurch, dass hier die äussere Hülle des Staphyloms eine neu erzeugte Membran, dort aber die ausgedehnte und verdunkelte Cornea selbst ist.

§ 789.

Bei Hornhautverletzungen sind hauptsächlich drei Indicationen zu erfüllen: 1) Sorge für die wo möglich directe Vereinigung der Wundränder und Wundflächen; 2) Bekämpfung und gehörige Leitung des Entzündungsprosses — der Keratitis; 3) Verhütung des Irisvorfalles, wenn die Wunde perforirt, und Reduction desselben, wenn er bereits eingetreten ist.

§ 790.

In dieser dreifachen Beziehung ist das erste Gebot — Ruhe, indem jede anstrengende körperliche Bewegung, besonders jene des Kopfes, der Augenlieder und des Augapfels, zum Voneinanderweichen der Wundränder oder der Wundflächen die Veranlassung gibt, die Gefahr der Keratitis erhöht und den Irisvorfall begünstigt.

§ 791.

Bei allen irgend bedeutenden, etwas tiefer eindringenden Hornhautwunden liege der Kranke zu Bett. Bei penetrirenden ist dies unerlässlich. Eine horizontale Rückenlage mit herabgelassenem oberem Augenliede und geschlossener Augenliederspalte ist hier unbedingt und in allen Fällen erforderlich. Bei Querwunden nahe am unteren Hornhautrande sei die Lage des Kopfes, um den beständigen Auslauf der wässerigen Feuchtigkeit durch die Hornhautwunde zu hindern, deren Heilung er durch sich oft wiederholende Contactstörungen hindern würde, eine vollkommen horizontale oder doch möglich wenigst erhöhte. Sind solche Wunden

nahe am obern Hornhautrande angelegt, so liege aus gleicher Absicht der Kopf auf einer schiefen Ebene mit mässiger Senkung des Kinnfortsatzes. In der Regel und in der bei weitem grössten Mehrzahl der Fälle ist die Rückenlage die passendste und bei unveränderlicher längerer Andauer die erträglichste. — Entspricht eine längliche Wunde einem seitlichen Rande der Cornea, z. B. dem äussern, so liege der Kranke auf der gesunden, entspricht sie dem innern, auf der leidenden Seite. Sowie bei allen Wunden auch an andern verwundeten Körpertheilen die gute Lagerung das erste, überall nothwendige, öfters für sich allein genügende Vereinigungsmittel ist, so gilt dies vorzüglich auch von den Hornhautwunden, bei welchen andere künstliche Veranstaltungen zur Bleibenderhaltung des Contactes der Wundränder unanwendbar sind. Vereinigende Binden wären hier unpassende, abenteuerliche und schädliche Geräthschaften. Heftpflaster können wenigstens direct am Augapfel nicht angelegt, sie können höchstens auf die äussere Oberfläche der Lieder, um diese geschlossen und unbeweglich fixirt zu erhalten, in Form eines über sie herablaufenden, schmalen, länglichen Pflasterstreifens adhibirt werden. Suturen mit Menschenhaaren sind bei keratoplastischen Operationen zur Anheftung der zu transplantirenden Cornea an die frischen Wundränder des Hornhautstumpfes angelegt, sie sind auch bei grossem, künstlich durch Excision verursachtem Substanzverluste zur Gegeneinanderziehung der Wundränder benützt worden. Bei gewöhnlichen Hornhautwunden sind sie entbehrlich; und auch in jenen aussergewöhnlichen operativen Fällen ist ihr Nutzen zweifelhaft, ihre Indication wenigstens problematisch, und es wird immer wünschenswerth sein, sie entbehren zu können.

§ 792.

Zur Contactherstellung der Hornhautwundränder, da man auf diese direct nicht einwirken kann, bediene man sich der Augenlieder. Bei lappigen Wunden im untern Hornhautfelde,

bei welchen jene die schwierigste und der Hiat am schwersten zu vermeiden ist, drückt das herabgelassene obere Lied den halbmondförmigen Wundlappen genau, fest und dabei sanft an den untern Wundrand an, die Hornhautwunde wird und bleibt geschlossen, der Humor aqueus kann nicht mehr auslaufen und regenerirt wird er sich allmählig wieder anhäufen. Die Wiedervereinigung wird in der ersten Zeit durch den Collapsus corneæ begünstigt, später bei bereits verklebten Wundrändern und regenerirter Flüssigkeit liegt die wieder angespannte und gewölbte Hornhaut um so fester und besser an.

§ 793.

In eine solche Hornhautwunde dringt leicht der Rand des untern Augenliedes ein, hält die Wundränder von einander entfernt, hindert ihre Berührung und daher auch ihre Vereinigung, vermehrt den Wundreiz, die Entzündung und provocirt Eiterung der Wundränder. Um dies ungünstige Ereigniss zu vermeiden, verfahre man auf folgende Weise.

§ 794.

Man lässt die Augenliedspalte weit öffnen, zieht mit den Fingern der einen Hand das obere Lied in die Höhe, mit dem Zeigefinger der andern das untere Lied herab; der Kranke soll jetzt den Augapfel aufwärts stellen, man streift das obere Lied herab und drückt hierdurch den Hornhautlappen gelinde an. Erst wenn der Kranke den Augapfel nach unten gedreht hat, lässt man das untere Lied in die Höhe steigen und versichert sich, dass der Hornhautlappen sich nicht umgestülpt habe und der untere Augenliedrand nicht in die Wunde eingedrungen sei. Um nun die Augenliedspalte geschlossen zu halten und alle Palpebralbewegungen zu verhindern, legt man einen sehr schmalen langen Streifen von Emplastrum ichthyocollae unter der Augenbraune über die äussere Oberfläche zuerst des obern, dann des untern Liedes bis über den Orbitalrand des letztern in die oberste Wangengegend herab an, sorgt dafür, dass er be-

sonders dem Rande des untern Augenliedes gut anklebe, um seine spätere Einwärtsdrehung zu verhindern.

§ 795.

Bei kleinern, auch durchdringenden Wunden, z. B. nach der Keratonyxis, ist es nicht nothwendig, bei vernünftigen und folgsamen Kranken ein Klebepflaster anzulegen, indem diese auch ausserdem das Auge nach Ermahnung ruhig und geschlossen halten.

§ 796.

Es ist räthlich, auch das zweite nicht verletzte Auge geschlossen zu halten, weil die Augenlied- und Augapfelbewegungen durch Association sich von einem Auge dem andern leicht mittheilen.

§ 797.

Bei allen irgend bedeutenden, auch nicht eindringenden Hornhautwunden ist es zur Verhütung und Bekämpfung der traumatischen Keratitis nöthig, kalte Umschläge auf die (§ 380) bemerkte Weise über die Augengegend zu legen. Nur die bestimmtesten allgemeinen, von der Constitutionsbeschaffenheit (§ 379) hergeleiteten Contraindicationen können von dem sonst so wohlthätigen und heilsamen Gebrauche der kalten Fomente abhalten. Auch Quetschungen, gequetschte und gerissene Hornhautwunden erfordern die kalte Bähung, weil auch sie, wenn gleich etwas später, sich heftig zu entzünden pflegen, wesswegen zur Prophylaxis die energische Einwirkung der Kälte hier noch dringender indicirt ist. Selbst bei bereits heftig entwickelter, sogar bei schon in Eiterung übergegangener Keratitis ist die fortgesetzte kalte Bähung noch indicirt. Blutentziehungen sind bei Hornhautwunden mit Rücksicht auf die Nobilität des verletzten Organes und auf die Nothwendigkeit, die Durchsichtigkeit eines strahlenbrechenden Medii zu erhalten — bei Erwachsenen die Aderlässe, bei Kindern Blutegel in der Hinterohrgegend angelegt — meistens nothwendig und sie sind nach Umständen selbst zu wiederholen.

§ 798.

Der Vorfall der descemetischen Haut aus einer bis zu ihr eindringenden Hornhautwunde indicirt neben der sonst angezeigten Antiphlogose etc. keine besondere ärztliche Behandlung. Man erwarte den spontanen Aufbruch des Bläschens und verhüte bei und nach ihm den Irisvorfall durch die Anordnung der horizontalen Rückenlage und Vermeidung jeder Erschütterung des Kopfes durch Niesen, Husten, Erbrechen u. s. f.

§ 799.

Bei dem bereits eingetretenen Irisvorfalle ist das Kunstverfahren von dem bei der gleichen Ectopie aus einem penetrirenden Hornhautgeschwüre stattfindenden in Etwas, besonders im ersten Zeitraume, verschieden. Wenn bei dem letzten die künstliche Reduction niemals zulässig ist, so kann sie hier bei frischem, eben erst neu entstandenem Irisvorfalle wohl stattfinden. Aber auch hier werde niemals ein Versuch der directen Reduction durch Zurückschiebung oder Zusammendrückung mit dem Finger, einem Sondenknopfe oder dem Daviel'schen Löffel gemacht, welcher Versuch nicht leicht gelingen wird, und wenn er gelingen sollte, die Iris in einen heftig gequetschten Zustand versetzt, wovon starke exsudative Iritis die unvermeidliche Folge ist. Die Reduction geschehe auf indirecte Weise durch die einige Male (nicht zu oft) wiederholte Provocation verstärkter retractiver Irisbewegungen. Diese werden dadurch angeregt, dass man das Auge durch Schliessung der Augenliedspalte momentan in den Zustand grosser Beschattung und die Pupille in jenen der stärksten Erweiterung versetzt, darnach aber das Auge rasch öffnet und einen starken Lichteinfall bewirkt. Indem sich die Iris zur Pupillenverengerung schnell zusammenzieht, kann das aus der Hornhautwunde hervorhängende Stück derselben an dieser Retractionsbewegung Antheil nehmen und durch sie aus derselben in die vordere Augenkammer hineingezogen werden. Dies geschieht öfters

selbst bei grossen Irisvorfällen aus sehr geräumigen, nicht zu engen Hornhautwunden.

§ 800.

Die Retractionsbewegungen der Iris werden auf wirksame Weise unterstützt durch gelinde Frictionen, welche mittelst des Fingers am herabgelassenen obern Augenliede und durch dasselbe auf die Hornhaut und auf das hervorhängende Stück der Iris, am besten kreisförmig, ausgeübt werden. Es ist aus der Geschichte der Staarextraction bekannt, dass, wenn während der Ausübung des Actes der Keratomie die Iris sich, besonders bei schon grossentheils ausgeflossenem Humor aqueus, nach vorne gegen die Hornhaut drängt und eine Falte von ihr vor die Schneide des durch die vordere Augenkammer hindurchgehenden Staarmessers legt, es hinreicht, die Spitze des Fingers einen Augenblick auf die Mitte der Hornhaut zu legen und dabei den Keratom vorwärts zu schieben, — um die Iris sogleich zum Zurückweichen zu bestimmen und gegen Verletzung zu schützen; welches merkwürdige Phänomen einzig aus einer näheren physiologischen Beziehung der Regenbogenhaut zur Cornea zu erklären ist. Auf gleiche Weise und nach demselben Gesetze wirken auch hier die oben bemerkten Frictionen bei nur mittelbarer Berührung der Hornhaut auf die Irisbewegungen ein.

§ 801.

Beide Verfahrungsweisen, die Frictionen und der grelle Lichtwechsel, können füglich mit einander combinirt werden. Man lässt den Kranken zuerst die Augenliedspalte schliessen, man reibt das obere Augenlied und zieht nachher dasselbe rasch in die Höhe. Gewöhnlich erfolgt der freiwillige Rücktritt der prolabirten Iris, wenn der Vorfall frisch und die Hornhautwunde nicht zu enge ist.

§ 802.

Nach geschehener Reduction schliesst sich die Hornhautwunde und sie wird ohne zurückbleibende vordere Synechie geheilt.

§ 803.

Wäre aber die Hornhautwunde zu enge und bestünde somit eine Incarceration, Einklemmung des Prolapsus, so ist nicht daran zu denken, die Dilatation der Hornhautwunde durch einen Scheerenschnitt oder gar auf einer in die vordere Augenkammer eingeführten gerinnten Sonde (!) mit einem schmalen Knopfbistourie vorzunehmen. Wohl aber könnte die Instillation des Atropins den irreductilen Prolapsus reductil machen, indem dieses Arzneimittel das Vermögen besitzt, alle Aperturen des menschlichen Körpers, die natürlich vorhandenen, wahrscheinlich auch die zufällig angelegten, zu erweitern, und indem das Atropin selbst direct Irisbewegungen zur Pupillenerweiterung hervorruft.

§ 804.

Die Retractionsbewegungen der Iris sind (§ 787) zweifach, primäre und consecutive. Würde es in einem gegebenen Krankheitsfalle nicht gelingen, die ersten in einem zum spontanen Rücktritte des Prolapsus zureichenden Grade zu provociren, so wäre es indicirt, die zweiten anzuregen und zu bethätigen. Dies geschieht am zweckmässigsten durch die öfters wiederholte Auftragung eines milden Reizmittels auf das hervorhängende Stück der Iris selbst. Die safranhaltige Opiumtinctur ist hiezu vorzüglich passend, und die Application geschieht mittelst eines mit ihr getränkten Malerpinsels.

§ 805.

Dieses topisch reizende Curverfahren darf nicht in der ersten Zeit, nicht im frischen, rohen, heftig gereizten Zustande, nicht während der Entzündungsperiode vorgenommen, es muss hiezu ein später eintretender beruhigter und reizloser Zustand abgewartet werden. Selten sind stärkere Reizmittel oder gar Cauterien erforderlich. Unter den letzten wird der feinzugespitzte Höllenstein zur flüchtigen Berührung des Irisvorfalles empfohlen. *Jüngken* räth die Auf-

tragung der Salzsäure an. Aber flüssige Aetzmittel sind am Auge nicht wohl anwendbar. — Die Retraction erfolgt hier langsam und allmählig. Da bei der Vernarbung der Hornhautwunde vordere Synechie zurückbleibt, so ist es nothwendig, dafür Sorge zu tragen, dass die Anwachsung im erweiterten Zustande der Pupille erfolge, und zur Erreichung dieses Zweckes täglich abwechselnd mit der Aufpinselung des Sydenhamischen Laudanums auch die Instillation der Atropinauflösung vorzunehmen.

§ 806.

Das Kunstverfahren bei dem bereits veralteten traumatischen Irisvorfalle schliesst sich ganz dem bei dem ulcerösen angezeigten (§ 614) an, und läuft von da ausgehend ganz dem letzten parallel.

§ 807.

Wenn nämlich in beiden Fällen die Retraction der prolabirten Iris, auch die langsame und allmählige, durchaus nicht zu erzielen, wenn dieselbe bereits mit einer Pseudomembran übersponnen, eingekapselt und somit ein Irisstaphylom in dem oben (§ 788) bestimmten Sinne gebildet ist; so bleibt, um die Difformität und den immerwährend gereizten Zustand des Auges zu beseitigen und den weitern Fortschritten der krankhaften Metamorphose vorzubeugen, nichts übrig, als die Resection des Vorfalles an seiner Basis, nämlich am Niveau der Hornhautwunde durch einen wohlbemessenen Scheerenschnitt, nach vorläufiger Ergreifung und Fixirung desselben durch ein Häkchen oder, was besser ist, durch eine gut construirte Augenpincette. Niemals ist es rathsam, den Prolapsus durch ein Aetzmittel, z. B. Spiessglanzbutter, zu zerstören.

§. 808.

Nach verrichteter Resection entleert sich die wässerige Feuchtigkeit; es tritt Collapsus corneæ ein, welcher hier sehr wohlthätig wirkt, indem durch ihn die bisher keilförmig aus einander getriebenen Wundränder der Hornhaut sich

einander nähern, bei gegenseitiger Berührung unter sich verwachsen und so die Hornhautwunde selbst endlich vernarben kann. Es bleibt aber vordere Synechie und vermöge des erlittenen Substanzverlustes der Iris eine verzogene, verengte, vielleicht ganz oder theilweise geschlossene Pupille zurück.

XLV. Capitel.

Verletzungen der Bindehaut des Augapfels und des subconjunctivalen Zellengewebes.

§ 809.

Wunden der Scleroticalconjunctiva kommen sehr häufig vor. Von der Art ihrer Entstehung gilt das oben bei den Hornhautwunden (§ 755) Gesagte auf durchaus gleiche Weise. Die Bindehaut im Weissen des Auges wird öfters durchstochen; sie ist der Zerreissung und Quetschung unterworfen. Ihre Verwundung ist nicht selten mit Substanzverlust verbunden.

§ 810.

Einfache Zusammenhangstrennungen der Conjunctiva, z. B. ihre Durchstechung, ist ohne üble Folgen; es kömmt wesentlich nur darauf an, genau diagnostisch zu ermitteln, ob nicht die Verletzung sich weiter in die Tiefe erstrecke, ob die Sclerotica daran Antheil genommen habe. Die Bindehaut selbst ist wenig vulnerabel; die traumatische Syndesmitis entwickelt sich in einer verhältnissmässig nur geringen Heftigkeit und sie bleibt ohne nachtheilige Folgen.

§ 811.

Bei der geringen Dicke dieser Membran sind Bindehautwunden nothwendig immer durchdringend und daher mit Denudation der unterliegenden Sclerotica verbunden. Allein auch diese Entblössung, wenn sie nicht in zu grosser Flächenausdehnung stattfindet, schadet wenig.

§ 812.

Ein nicht zu sehr ausgedehnter Substanzverlust bei Bindehautwunden ist nicht bedenklich. Er wird zwar nicht durch Regeneration wieder ersetzt, aber die Conjunctiva ist einer grossen Ausdehnung und Verlängerung fähig, und durch diese wird die denudirte Sclerotica gedeckt und der Zusammenhang zwischen den Wundrändern wieder hergestellt.

§ 813.

Bei gerissenen, z. B. gekratzten Bindehautwunden ist dieselbe manchmal in grosser Flächenausdehnung von der Sclerotica losgetrennt, diese letzte aber nicht in gleicher Ausdehnung denudirt. Die Zerreissung hat im subconjunctivalen Zellengewebe stattgefunden und eine dünne Schichte des letzten ist an der Oberfläche der Sclerotica sitzen geblieben.

§ 814.

Solche gerissene Wunden der Bindehaut sind lappig. Der Wundlappen ist meistens von einer irregulären, sich jedoch der dreieckigen annähernden Form.

§ 815.

Er flottirt frei an der vordern Oberfläche des Augapfels, rollt sich bei dessen Bewegungen auf, zieht sich nach einiger Zeit zusammen, verkürzt sich nach der Länge und Breite, und schrumpft endlich bedeutend ein, indem er den Augapfelbewegungen nur unvollkommen folgt und der Trennungsfläche an demselben sich nicht anlegt.

§ 816.

Die gewöhnlichste Folge der Einwirkung aller contundirenden und zerreissenden Gewalten, welche auf den Augapfel eingewirkt haben, ist die Gefässezerreissung im subconjunctivalen Zellengewebe und eine daher rührende Blutergiessung in dasselbe, die Ecchymose.

§ 817.

Dieselbe entsteht auch in Fällen, wo die contundirende Gewalt nicht direct auf den Augapfel, sondern nur auf die Organe in seiner Umgebung, in der Frontal-, Temporal-

oder Maxillargegend eingewirkt und die mit ihr verbundene Erschütterung sich von da ausgehend fortgepflanzt, indirect dem Augapfel mitgetheilt und eine Zerreissung der Blutgefässe im subconjunctivalen Zellengewebe verursacht hat.

§ 818.

Die meisten Ecchymosen kommen in Einem der beiden Augenwinkel, am öftesten im Schläfenwinkel vor. Es ist zuweilen nur Eine Ecchymose, nicht selten sind deren mehrere an discreten Stellen bemerkbar.

§ 819.

Die Ecchymose ist entweder circumscript, auf eine nur kleine Stelle beschränkt, oder sie ist ausgebreitet, ein ausgedehnteres Feld, oder sie ist total, das ganze Weisse des Auges einnehmend. — Die totale Ecchymose entsteht zuweilen, indem mehrere kleinere anfangs discret gewesene Ecchymosen mit ihren Rändern zusammenstossen, in welchem Falle man einen oder mehrere blassere, selbst weisse Streifen an einzelnen Stellen im suggilirten Felde an den ehemaligen Trennungslinien bemerkt.

§ 820.

Die Ecchymose zeigt sich nicht immer sogleich unmittelbar nach erlittener Verletzung oder schon am ersten Tage; öfters kömmt sie erst am darauf folgenden oder am dritten, sogar an einem noch späteren Tage zum Vorschein. Dies ist besonders bei indirecter Entstehung der Fall, wenn durch die fortgeleitete Erschütterung die subconjunctivalen Gefässe nicht sogleich zerrissen, sondern nur in dem Grade geschwächt wurden, dass sie dem Blutandrange nicht mehr auf die Länge zu widerstehen vermögen, sondern durch ihn später zerreissen. Auch kann die Ecchymose ihren Sitz verändern, was hauptsächlich durch weitere Ausbreitung und Senkung des ergossenen Blutes geschieht.

§ 821.

Sie verschwindet alsdann an der zuerst ergriffenen Stelle und kömmt an einer anderen nahen oder entfernteren zum

Vorschein. — Ecchymosen in der Gegend des äusseren Augenwinkels senken sich bei älteren Leuten von einer gewissen Laxität der Gewebe meistens nach unten und erscheinen dann im untern Bindehautfelde, so dass man einen vom untern Hornhautrande herabhängenden gestielten und pyramidalen, sich nach unten verbreiternden Blutstreifen bemerkt.

§ 822.

Das ausgetretene Blut ist in einigen Fällen in das subconjunctivale Zellengewebe infiltrirt, in andern ist dasselbe in einer einzigen durch Zerreissung seiner Blättchen gebildeten Höhle in Masse enthalten. Dort zeigt die Ecchymose eine glatte ebene Oberfläche ohne Hervorragung, hier ist eine Erhabenheit bemerkbar. Dies ist die Blutgeschwulst, Beule der Bindehaut, Haematoncus conjunctivae. In beiden Fällen kann Blutsenkung in dem laxen, maschenförmigen Zellengewebe stattfinden.

§ 823.

Es ist von der traumatischen, auf gewaltsame Weise entstandenen Ecchymose die spontane zu unterscheiden. Die erste wird durch Verletzung, Stoss, Schlag, Druck, Zerreissung hervorgebracht. Die zweite entsteht von heftigem Blutandrange gegen den Kopf, von Ueberfüllung und übermässiger Ausdehnung der Blutgefässe des Augapfels bis zur Zerreissung ihrer Häute. Bei alten, zur Apoplexie geneigten Leuten zeigen sich öfters solche spontane Ecchymosen, und sie werden daher als Symptomata prodroma des Hirnblutschlages betrachtet, haben jedoch nicht immer diese schlimme prognostische Bedeutung.

§ 824.

Eine mittlere und Uebergangsform zwischen den spontanen und den gewaltsamen Ecchymosen bilden diejenigen, welche ohne äussere mechanische Verletzung durch heftige Erschütterung des Kopfes und des Augapfels und dabei eintretende Zerreissung der Blutgefässe entstehen, wie solches

bei dem angestrengten Husten, z. B. bei dem Keuchhusten der Kinder, bei dem Erbrechen, Niesen, Gebären, bei Hartleibigkeit, Stuhl- und Harnzwang zu geschehen pflegt. Solche Ecchymosen, obgleich sie offenbar von gewaltsamer Ursache abhängen, werden gewöhnlich zu den spontanen gerechnet, weil keine äussere mechanische Verletzung vorausgegangen ist.

§ 825.

Spontane Ecchymosen kommen häufig bilateral, auf beiden Augen zugleich vor, was bei den traumatischen nicht leicht und nur dann der Fall ist, wenn die verletzende Ursache zugleich oder successiv auf beide Augen eingewirkt hat.

§ 826.

Bei der Ecchymose ist das Weisse des Auges stellenweise oder in seinem ganzen Umfange geröthet, und zwar ist die Röthe stark, nicht fein, niemals rosig oder carminfarbig, immer gesättigt, dunkel, ins Bläuliche spielend, häufig selbst dunkelblau. Sie ist immer fleckig, und durch die Loupe entdeckt man keine injicirten Gefässe in dem rothen oder blauen Flecke. Dieser ist circumscript, nicht diffus, doch zeigt er sich nach einigen Tagen an den Rändern wie verwischt. Der Fleck ist gewöhnlich flach, nicht hervorragend; dabei sind keine Erscheinungen von Reizung, Schmerz, Lichtscheue, Thränenausfluss bemerkbar und das Auge kann frei zu jeder auch anstrengenden Beschäftigung gebraucht werden. Einmal entstanden, besteht die Röthe oder Bläue ohne sichtbare Veränderung, ohne Zu- oder Abnahme, mehrere Tage lang in gleichem Grade und in gleicher Form. Erst später ergeben sich einige unten näher zu erörternde Veränderungen.

§ 827.

Auf diese Weise, sowie durch die anamnestischen Momente, die gewöhnlich vorausgegangene Verletzung, unterscheidet sich die ecchymotische Röthe leicht und bestimmt von der entzündlichen (§ 40).

§ 828.

Es können jedoch Ecchymose und Entzündung mit einander verbunden sein, die erste aus der zweiten und umgekehrt entstehen. Die bei der Phlogose übermässig ausgedehnten Adern können zerreissen und das Blut extravasiren; oder bei der traumatischen Ecchymose kann das in das Zellengewebe ausgetretene Blut als ein fremder Körper Reizung, Entzündung und selbst Eiterung hervorrufen.

§ 829.

Dies letzte ist aber gewöhnlich nicht der Fall. Nachdem das ausgetretene Blut mehrere Tage lang unthätig und als rohe, träge Masse im Zellengewebe gelegen hat, beginnt die Resorption desselben und schreitet allmählig fort. Die Ecchymose ist jetzt weniger dunkelroth, ihre Farbe ist minder gesättigt: sie wird grünlich, gelblich, blassgelb, schmutzig gelb; zuletzt zeigt sich wieder die natürliche Färbung der Bindehaut. Der Krankheitsverlauf dauert sieben, vierzehn, auch einundzwanzig, selbst achtundzwanzig Tage. Die Heilung ist vollkommen und es bleibt keine Nachkrankheit zurück.

§ 830.

Bei Schusswunden, welche aus grosser Entfernung und von der Seite kommen, bleibt zuweilen ein kleines Schrotkorn, welches am Ende der Schussbahn nur mehr einen sehr geringen Grad der Geschwindigkeit der Bewegung besitzt und unter einem sehr stumpfen Winkel aufgefallen ist, im Zellengewebe unter der Bindehaut stecken, ohne durch die Sclerotica tiefer einzudringen. Die grosse Dichtigkeit und Undurchdringlichkeit dieser Membran und die von ihr abhängige Kugelgestalt des Augapfels veranlassen diesen bedeutenden Widerstand. Solche zwischen der Conjunctiva und Sclerotica steckende Schrotkörner verursachen nicht immer eine sehr heftige und zerstörende Ophthalmitis. Nachdem die traumatische Reaction abgelaufen ist, befindet sich das Auge in einem ziemlich beruhigten Zustande. Die Wunde der Bindehaut hat sich geschlossen, sie bedeckt mit gleichmässi-

gem Ueberzuge den fremden Körper und kapselt ihn ein. Er bildet eine halbkugelige Erhöhung an irgend einer Stelle im Weissen des Auges von bläulicher oder blaugrünlicher Farbe. Das Auge ist schmerzfrei und kann zum Sehen gut gebraucht werden, nur sind die Augapfel- und Augenliedbewegungen nicht ganz schmerzfrei und in etwas gehindert.

§ 831.

In einem solchen ganz reizlosen Zustande ist es indicirt, auf das Schrotkorn einzuschneiden, dasselbe durch eine hinreichend lange Incision der ihn bedeckenden Bindehaut bloszulegen, mit der Pincette zu fassen und zu extrahiren.

§ 832

Ausserdem können die Wunden und Ecchymosen der Scleroticalconjunctiva ganz einfach, grösstentheils exspectativ behandelt werden. Die Heilung und Vernarbung der Bindehautwunden und die Zertheilung ihrer Ecchymosen erfolgt leicht, ohne Schwierigkeit, durch die blosse Naturhilfe, ohne wesentliche Unterstützung durch die Beiwirkung der Kunst. Nasskalte Umschläge können im Anfange und einige Zeit lang über das geschlossene Auge gemacht werden. Sie sind aber in vielen Fällen entbehrlich und kalte Waschungen genügen. Ebenso entbehrlich sind in der Regel Blutentziehungen, welche nur exceptionell, z. B. bei Gefahr der Entstehung einer heftigen traumatischen Entzündung, angezeigt sein könnten.

§ 833.

Unnöthig, im Anfange und in gereizten Wundzuständen positiv schädlich sind die gewöhnlich empfohlenen lauwarmen Fomente und Waschungen mit dem weinigen Aufgusse des Rosmarins, der Arnicablüthen, der zertheilenden aromatischen Species, ohne oder mit einem Zusatze von Rosmaringeist, von dem Liquor Ammonii carbonici u. s. f. Man erwartet hievon, wohl ohne hinreichenden Grund, eine Steigerung der Resorptionsthätigkeit und daher eine Verkürzung des Krankheitsverlaufes.

§ 834

Aeusserst selten ist es nothwendig bei dem Hämatoncus, wenn das ergossene Blut nicht resorbirt würde und etwa coagulirt wäre, den ober ihm liegenden Bindehautwulst mit der Scheere abzuschneiden, um dem Coagulum etc. Ausgang zu verschaffen. Der hiedurch verursachte Substanzverlust in der Bindehaut würde keineswegs zu fürchten sein, indem diese Membran einen solchen, selbst sehr bedeutenden ohne zurückbleibende nachtheilige Folgen (§ 812) erträgt.

§ 835.

Lappige Wunden der Conjunctiva bei partieller Abreissung derselben erfordern eigene Veranstaltungen zur bleibenden Contactherstellung der Wundflächen, damit der Lappen wieder anheilen könne. Man suche denselben an die Wundfläche am Augapfel richtig anzulegen, lasse hierauf die Augenliedspalte schliessen und lege einen gut anklebenden länglichen Heftpflasterstreifen an (§ 791). Ist auf diese Weise der Bindehautwundlappen nicht in guter Lage zu erhalten und finden beständige Verschiebungen desselben statt, so kann durch eine Knopfnaht die Anheftung seiner vordern Spitze an den Augapfel, wenn nach vorn diesem ein noch hinlänglich breiter Theil der Bindehaut anhängt, geschehen. Gelingt auch diese Art der Vereinigung nicht, oder ist sie von vornherein nicht räthlich, so werde der Lappen nahe an seiner Basis, nicht genau an der Grenze derselben, mittelst der Scheere abgeschnitten. Eine solche und jede andere mit Substanzverlust verbundene Bindehautwunde heilt nicht durch Regeneration des fehlenden Stückes, sondern durch die allmählige gegenseitige Annäherung der Wundränder, bei der grossen Fähigkeit der Bindehaut sich auszudehnen und zu verlängern, bis zu deren endlichem Zusammenstossen und der hierdurch zuletzt bewirkten vollständigen Deckung der Scleroticalwundfläche.

XLVI. Capitel.

Scleroticalwunden.

§ 836.

In der Sclerotica kommen beinahe nur Stichwunden vor. Es gibt eine accidentelle und eine operative Scleroticonyxis. Es gibt aber auch Schusswunden, bei welchen das Projectil, nachdem es die Bindehaut zerrissen hat, entweder in dem Subconjunctivalzellengewebe stecken bleibt (§ 830), oder die Sclerotica perforirt und in die innern Theile des Augapfels eindringt, und dort Verletzungen der Centralgebilde hervorbringt, welche Erblindung oder sogar gänzliche purulente Zerstörung des Augapfels zur Folge haben.

§ 837.

Auch bei Stichwunden beschränkt sich die Verletzung selten auf die Sclerotica. Gewöhnlich ist die unterliegende Choroidea und Retina, sogar die Hyaloidea durchstochen. Daher fällt durch sie gewöhnlich ein sehr kleines Stück des Glaskörpers vor, und dieser Prolapsus, wenn er wirklich stattfindet, ist das sicherste Zeichen der Penetration einer Scleroticalwunde, welche ausserdem zweifelhaft bleiben könnte; er selbst aber zeigt sich sehr auffallend unter einer ganz eigenthümlichen Form, so dass er nicht leicht übersehen und unrichtig beurtheilt werden kann.

§ 838.

Bei Scleroticalwunden, welche weiter nach vorn in geringer Entfernung vom Hornhautrande angelegt worden sind, bildet sich kein solcher Vorfall des Glaskörpers; aber bei ihnen besteht oftmals auch eine Verletzung des Strahlenbandes, des Strahlenkörpers, der Zonula Zinnii, der Wandungen des Canales des Fontana. Dagegen fehlt bei ihnen die Retinalverletzung. Nach diesen Momenten ist die controverse Frage zu entscheiden, ob Scleroticalwunden weiter nach vorn oder weiter nach hinten angelegt gefährlicher

seien. Die vordern hinterlassen öfter amaurotische Erblindung, was bei den hintern, obgleich hier die Netzhaut durchstochen wird, weniger der Fall ist.

§ 839.

Ueberhaupt ist der Verlauf der letzten in vielen Fällen ein sehr einfacher und unerwartet günstiger. Ohne bedeutende entzündliche Reaction schliesst sich die Stichwunde im Weissen des Auges, nachdem das durch sie hervorhängende Stückchen des Glaskörpers abgestossen worden ist, und seine frühere Prominenz scheint vortheilhaft eingewirkt zu haben, indem es die Sclerotical- und Conjunctivalwunde verschloss und besonders den Lufteindrang in die innern Höhlen des Augapfels verhinderte. Es bleibt weder Erblindung oder Schwachsichtigkeit, noch eine abnorme Veränderung an der Pupille zurück. — Da wo die letzte, Entrundung, winkliche Verziehung, sich zeigt, kann man mit Sicherheit darauf schliessen, dass bei dem Acte der Verwundung die Verletzung eines Ciliarnerven im Zwischenraume zwischen der Sclerotica und der Choroidea stattgefunden habe.

§ 840.

Auf einfache Scleroticalwunden folgt keine Sclerotitis und das verletzte Organ bleibt reactionslos (§ 120).

§ 841.

Aber die Scleroticalwunde vernarbt ebendarum auch nicht wieder; sie wird nur durch die oberliegende Bindehautnarbe gedeckt und auf solche Weise indirect geschlossen. Sie verhält sich in dieser Beziehung wie die Wunden des Bauchfelles und anderer seröser Membranen, welche, nachdem die Wunden der sie deckenden und einhüllenden Häute vernarbt sind, unter diesen als offene Spalten zeitlebens zurückbleiben und daher accidentelle (nicht angeborne und natürlich vorhandene) Bruchpforten darstellen.

§ 842.

Auf diese eigenthümlichen Verhältnisse und den unvermeidlichen Finalerfolg ist bei der ärztlichen Behandlung der

Scleroticalwunden angemessene Rücksicht zu nehmen. Sie sei eine rein exspectative; sie geschehe nach allgemeinen Kunstregeln, und eine einfache Scleroticalwunde als solche begründet keine besondere eigenthümliche therapeutische Indication.

§ 843.

Aus einer perforirenden Scleroticalwunde, wenn sie nahe an der Einfalzungstelle der Hornhaut angelegt ist und daher wirklich in die hintere Augenkammer eindringt, kann sich, wie aus einer durchdringenden Hornhautwunde, ein Vorfall der Regenbogenhaut ergeben. Die Geneigtheit hierzu ist bei Scleroticalwunden eben so gross wie bei Hornhautwunden, und wenn der Irisvorfall aus den ersten weit seltener als bei den letzten sich zeigt, so rührt diese Verschiedenheit des numerischen Frequenzverhältnisses lediglich von dem überhaupt selteneren Vorkommen der Scleroticalwunden an der bezeichneten Stelle, nämlich weit nach vorn, verglichen mit den Hornhautwunden her. Denn aus Wunden, welche im mittleren Scleroticalfelde, oder sogar noch weiter nach hinten angelegt sind und daher nicht in die hintere Augenkammer eindringen, kann sich wohl ein Prolapsus des Glaskörpers, aber niemals ein Irisvorfall ergeben.

§ 844.

Die Bedingungen der Entstehung beider Vorfälle sind, bezüglich auf die Location der Wunde, ganz verschieden, sogar einander entgegengesetzt. Niemals können beide zugleich vorkommen, und der Prolapsus des Glaskörpers, indem er die Wunde ausfüllt und verstopft, würde an und für sich schon den Irisvorfall, wenn er möglich wäre, verhindern. Dass die Iris aus Wunden am Augapfel, wenn Eine der beiden Augenkammern geöffnet ist, nicht mechanisch, durch ihre Schwere vorfalle, sondern durch die Wirkung organisch vitaler Kräfte hervorgedrängt werde, beweist auf unwiderlegliche Weise ihr Prolapsus aus Scleroticalwunden, indem sie gegen die Sclerotica auf keine Weise gravidirt, was

eher noch in der Richtung gegen die Hornhaut hin wegen einiger Declivität des Ortes angenommen werden könnte.

§ 845.

Uebrigens stimmen beide Arten des Irisvorfalles für die ursächlichen Momente ihrer Entstehung ganz überein. Auch durch die Sclerotícalwunde muss der Humor aqueus der hintern Augenkammer ausgeflossen sein, wenn die Iris hervortreten soll. Nämlich das Gleichgewicht des Druckes und Gegendruckes, wodurch die Regenbogenhaut in ihrer senkrechten Hängelage befestigt wird, ist in beiden Fällen, jedoch in umgekehrter Richtung, aufgehoben.

§ 846.

Eigentlich ist der Sclerotícalprolapsus kein Vorfall der Iris, sondern vielmehr der Traubenhaut; denn diese ausgestülpt bildet seine äussere convexe Oberfläche und den mit Humor aqueus angefüllten kleinen Sack. Nicht die Regenbogenhaut, wie bei dem cornealen Vorfalle, sondern die Uvea liegt frei zu Tage. Jener kleine Sack bildet eine Höhle, welche eine Fortsetzung und Verlängerung der vordern Augenkammer und an ihrer innern Oberfläche mit der Iris überzogen ist.

§ 847.

Der Sclerotícalvorfall enthält gewöhnlich ein Stück der äussern Iriszone, nicht leicht ein Stück der innern; niemals hängt ihr Pupillarrand in ihm frei zu Tage.

§ 848.

Ausserdem stimmen beide in Hinsicht der wahrnehmbaren Krankheitserscheinungen und diagnostischen Zeichen überein. Bei dem Sclerotícalvorfalle bemerkt man ohnfern der Einfalzungsstelle eine kleine, niemals sehr grosse Hervorragung, gewöhnlich von halbkugeliger Gestalt, welche jedoch manchen Variationen unterworfen ist und von der Beschaffenheit der Wunde wesentlich abhängt. Die Farbe der Geschwulst ist mehr dunkel als bei dem Cornealprolapsus, der natürlichen, gegen jene der vordern Irisfläche contrastirenden Farbe der

Traubenhaut entsprechend. Es zeigen sich die bei dem Prolapsus aus der Hornhautwunde vorkommenden Irissymptome (§ 787), die Verziehung und Anspannung ihrer Fibern, die Dislocation und Entrundung der Pupille u. s. f. Aber bezüglich auf die Lage der Iris findet ein wesentlicher Unterschied statt, und die Verhältnisse sind sich geradezu entgegengesetzt. Bei dem Cornealvorfalle ist die Regenbogenhaut vom Ciliarligamente gegen die Hornhautwunde hingezogen; sie stellt eine von jenem als ihrem Scheitelpunkte gegen diese als dem abhängigsten Punkte geneigte schiefe Ebene dar; die vordere Augenkammer ist verkleinert, besonders in einer bestimmten Richtung verengt; bei dem Scleroticalprolapsus ist sie dagegen vergrössert, die Iris rückwärts gezogen, von der Hornhaut mehr entfernt; sie ist an ihrer vordern Fläche vertieft, wie eingezogen, und durch die Hornhaut von der vordern Augenkammer her betrachtet, zeigt sie eine trichterförmige Vertiefung, deren Hohlspitze der Gegend der Wunde entspricht.

§ 849

Eine fernere grosse Verschiedenheit im weiteren Verlaufe ist die folgende. Wenn der corneale Prolapsus in der Regel anfangs noch freibeweglich und der spontanen Retraction fähig ist, so ist der Scleroticalvorfall immer sogleich nach seiner Entstehung eingeklemmt; er steckt in der engen Wunde zwischen den angespannten Fasern der Sclerotica fest und ist wie eingekeilt. Die Vorgänge sind übrigens hier von mehr passiver Art. Sclerotitis tritt gar nicht, Staphylitis in verhältnissmässig nur geringerem Grade und mit dem ihr eigenthümlichen mehr torpiden Charakter ein. Es bilden sich daher auch nicht leicht frühzeitig Adhäsionen; der Prolapsus wächst nicht an die Scleroticalwundränder an, er sphacelirt auch nicht und exfoliirt sich nicht; er wird nicht mit einer Pseudomembran übersponnen und in diese eingekapselt. Die discontinuirte Bindehaut verlängert sich bald von den seitlichen Wundrändern her, überzieht ihn bei

ihrer grossen Ausdehnbarkeit vollständig und verwächst mit ihm, so dass sie ihn wie ein häutiger Sack einschliesst und seine frühere Denudation aufhebt. Unter den angegebenen Umständen und Verhältnissen kann man bei besagtem Prolapsus weder seine spontane Retraction erwarten, noch gelingt es jemals, diese durch künstlich provocirte verstärkte Irisbewegungen zu erwirken. Die Scleroticalwunde zeigt auch keine Neigung zu heilen, sich noch mehr zu verengeru, hiebei den Prolapsus endlich an seiner Basis vollständig zu stranguliren und zur Decedenz zu bestimmen. Nicht einmal die betrübte Heilung durch Mortification und Exfoliation des prolabirten Irisstückes steht in Aussicht.

§ 850.

Man kann versuchen, was nach geschehener, durch die hier nothwendige wirksame Antiphlogose erzielter Ermässigung des Wundreizes und bei eingetretenem reizlosem Zustande die täglich einmalige Aufpinslung der safranhaltigen Opiumtinctur bei gleichzeitiger Instillation des verdünnten Belladonnaextractes, um consecutive Retractionsbewegungen zu sollicitiren, zu leisten vermöge. Zeigt sich hievon kein genügender Erfolg, so bleibt nichts übrig, als die Resection des Prolapsus an seiner Basis durch einen wohl bemessenen Scheerenschnitt, welcher hier gewöhnlich nöthig ist.

XLVII. Capitel.

Wunden der Iris.

§ 851.

An die Lehre vom Irisvorfalle schliesst sich zunächst jene von den Verletzungen der Regenbogenhaut selbst an, um so mehr, als diese mit perforirenden Hornhaut- oder Scleroticalwunden verbunden zu sein pflegen, indem das verletzende Werkzeug, um zur Iris zu gelangen, entweder die Cornea oder die Sclerotica zuerst perforiren muss. In-

dessen können auch, ohne eine durchdringende Hornhaut- oder Scleroticalwunde, bei heftigen Contusionen und Erschütterungen des Augapfels Einrisse in der Continuität der Regenbogenhaut oder Abreissungen derselben vom Ciliarligamente entstehen.

§ 852.

Bei Irisverletzungen ist die Richtung der Wunde, ihre längliche, quere oder schiefe Richtung, dann das Irisfeld, in welchem sie angelegt sind, ob in der äusseren grösseren oder in der inneren kleineren Zone, ob sie vom Pupillarrande ausgehen und sich eine gewisse Strecke weit in den inneren Iriskreis fortsetzen — Iridotomie — oder ob sie ausserhalb der Continuität dieser Membran an ihrem Ciliarrande angelegt sind und mit ihrer Lostrennung vom Ciliarbande in grösserer oder geringerer Länge, Iridodialysis, verbunden sind, wohl zu unterscheiden.

§ 853.

Bei länglichen Wunden im inneren Iriskreise, in welchem die Cirkelfasern prädominiren, findet wegen deren senkrechter Spaltung eine etwas grössere Retraction und ein merklicher Hiat der Wundränder statt. Im äusseren Iriskreise, in welchem die strahligen Fasern vorherrschen, ist bei länglichen Wunden, welche jenen Fasern parallel laufen, oder vielmehr nur in einer Lostrennung zweier benachbarter Fasern von einander bestehen, die Retraction der Wundränder sehr gering, beinahe null, und man bemerkt keinen Abstand. Bei Querwunden verhält sich dies aus demselben Grunde auf umgekehrte Weise. Der Hiat ist bei Zusammenhangstrennungen in der inneren Zone gering, in der äusseren Zone etwas grösser; im Ganzen genommen ist er aber bei Iriswunden wegen der grossen Laxität und sehr veränderlichen Flächenausdehnung des Irisgewebes überhaupt nicht sehr bedeutend. Wenn die Regenbogenhaut vom Pupillarrande her aufgeschlitzt ist, drehen sich die beiden Lappen leicht umgestülpt nach aussen und senken sich frei

flottirend in die vordere Augenkammer herein; man bemerkt an ihrer nach vorn umgebogenen Fläche deutlich die dunklere Farbe der Traubenhaut, das Ectropium uveæ. Ist die Iris in nicht sehr grosser Länge vom Ciliarligamente losgetrennt, so kann sie anfangs durch die trennende Gewalt selbst in der entgegengesetzten Richtung mechanisch fortbewegt sein, der äussere Irisrand etwas weit vom Ciliarligamente abstehen, dort eine schwarze dreieckige Pupille entstanden und das natürliche Sehloch ganz oder grösstentheils geschlossen sein. Sehr bald aber zieht sich der losgetrennte Theil der Iris gegen das Ciliarband hin zurück und die neuangelegte Pupille schliesst sich wieder.

§ 854.

Iriswunden in der innern Zone sollen schmerzhafter sein als jene in der äussern.

§ 855.

Sie sind meistens Stichwunden, und zwar die Folgen von Messer- oder Gabelstichen in das Auge. Die verletzenden Werkzeuge dringen manchmal zuerst durch das Augenlied hindurch, perforiren die Hornhaut und verletzen dann noch die Iris. Zuweilen ist diese Membran und die Cornea in bedeutender Länge, von oben bis unten gespalten und der Augapfel bietet in diesem verletzten Zustande einen schrecklichen Anblick dar. Stechende Werkzeuge, welche die Bindehaut und die Sclerotica durchbohrt haben, treffen selten die Iris; dies geschieht nur dann, wenn sie nahe am Hornhautrande eingedrungen und schräge nach vorn gerichtet sind.

§ 856.

Schnittwunden werden nicht leicht accidentell angelegt. Sie kommen aber als operative Wunden vor. Sie sind in diesem Falle ohne oder mit Substanzverlust verbunden. Im ersten Falle ist eine einfache Zusammenhangstrennung im Irisgewebe vorhanden, Iridotomie; sie verlaufen entweder in gerader oder in krummer Linie, wo sie lappig sind; oder

es ist ein Stück aus der Regenbogenhaut herausgeschnitten, Iridectomie.

§ 857.

Quetschungen der Iris entstehen, wenn Körper mit ausgedehnter stumpfer Oberfläche dieselbe unzart berühren, z. B. der Daviel'sche Löffel bei der Staaroperation, die dislocirte Cataract selbst oder Stücke derselben nach ihrer Zerschneidung; gequetschte Wunden, wenn die zur Iridotomie oder Iridectomie angewendeten Instrumente mit nicht gehörig scharfen Schneiden versehen und nicht gut polirt sind; gerissene Wunden in der Continuität, oder Lostrennungen der Iris vom Ciliarligamente entstehen accidentell bei und von Druck, Stoss, Schlag, Wurf auf das Auge selbst oder auf die Confinien, die Stirn-, Schläfe- und Wangengegend, von Peitschenhieben in das Auge. — Die operative Iridodialysis wird zur Herstellung einer stellvertretenden Pupille ausserhalb des Umfanges der Iris unternommen. Die accidentelle gab wohl zur Erfindung der operativen die wenigstens entferntere Veranlassung.

§ 858.

Indem die Iris ein sehr gefässreiches Organ ist, sind ihre Verletzungen immer mit Blutergiessung verbunden. Der Erguss findet in die vordere oder hintere Augenkammer statt und es entsteht ein Blutauge, Hämophthalmos. Ist gleichzeitig eine etwas geräumige Hornhautwunde angelegt, so kann das Blut wenigstens theilweise durch diese abfliessen. Die Blutung bei Irisverletzungen ist in einigen Fällen sehr gering, sie kann sogar ganz fehlen; in andern Fällen ist sie sehr bedeutend. Jene Verschiedenheit hängt wesentlich von der (scheinbaren) Farbe der Regenbogenhaut ab, diese aber ist durch den Grad der Entwicklung des Gefässesystemes — besonders des venösen — in der Iris, eigentlich in der Traubenhaut bedingt. Bei dunkler Färbung sind die Blutgefässe zahlreicher, grösser; in hellgefärbten Augen sind

wenige rothes Blut führende Gefässe im Irisgewebe vorhanden. Daher bluten in ihnen Stich- und Schnittwunden, auch grössere und selbst mit Substanzverlust verbundene sehr wenig. Bestehen Varicen oder andere Angiectasieen in der Regenbogenhaut, so ist die Blutung aus diesen Gefässen, wenn sie verletzt worden sind, sehr bedeutend und andauernd.

§ 859.

Sehr verschieden und ungleich gross ist die Zurückziehung der Wundränder und der Hiat bei Iriswunden. Dieser richtet sich nach der Verschiedenheit dieser Wunden selbst, bezüglich auf Richtung, Location u. s. f. (§ 853). Im Ganzen genommen ist der Hiat bei Iriswunden nur gering, und wenn er in der ersten Zeit besteht, meistens nur vorübergehend und keineswegs andauernd.

§ 860.

Besteht als Folge einer geheilten frühern perforirenden Hornhautwunde oder eines solchen Hornhautgeschwüres, welches mit Prolapsus iridis verbunden war, eine vordere Synechie, sind die Fasern der angewachsenen Iris wegen des damals etwa stattgefundenen Substanzverlustes sehr angespannt, gedehnt und gewaltsam verlängert, und werden sie nun der Quere nach durchschnitten, so zeigt sich eine starke Retraction und bleibender Hiat der Wundränder.

§ 861.

Findet in einem solchen Falle oder nach Iridectomie oder Iridodialysis ein bedeutender Hiat statt, so ist eine zweite neue, widernatürliche Pupille vorhanden. Häufig schliesst sich hiebei die natürliche Pupille: besonders nach Iridodialysis, weil hier die Regenbogenhaut collabirt und wegen ihrer Lostrennung von dem ihr haltgebenden Ciliarligamente ihrer Spannung beraubt ist; weniger nach Iridectomie wegen des hier bestehenden Substanzverlustes und der fortbestehenden Anspannung des Irisgewebes.

§ 862.

Bleibt aber die natürliche Pupille offen, so besteht nun eine Doppeltpupille, die Diplokore, die natürliche und die neu angelegte. Es kann nach traumatischen Verletzungen des Auges eine noch grössere Pupillenvervielfachung, es können drei und mehrere Pupillen bestehen.

§ 863.

Bei der Doppeltpupille zeigt sich keine Diplopie und bei vervielfachten Pupillen keine Polyopie, wie man solche nach optischen Gesetzen erwarten sollte. Es fallen zwar zwei oder mehrere Bilder eines sichtbaren Gegenstandes auf die Netzhaut; aber da ihre Wahrnehmung eine psychische Operation und nicht rein somatisch, mechanisch bedingt, und da die Seele ihrer Natur nach einfach ist (§ 12), so bleibt auch die Perception einfach. Der Kranke sieht durch die beiden Pupillen nicht doppelt; aber er sieht unklar und verwirrt, wenn auch ausser der Doppeltpupille kein anderes mechanisches oder dynamisches Hinderniss des Sehens besteht.

§ 864.

Eine solche widernatürliche, accidentell oder operativ, neu angelegte Pupille zeigt bei dem Lichtwechsel nicht die gewöhnliche Veränderung, Erweiterung und Verengerung; auch bringt Atropin keine Dilatation derselben hervor. Bei der Doppeltpupille wirken die von dem Lichtwechsel abhängigen, an der natürlichen vor sich gehenden Veränderungen auf die widernatürliche indirect ein, und es zeigt sich eine Art von Kampf zwischen beiden, welcher ein interessantes Schauspiel gewährt.

§ 865.

Nach jeder Verletzung der Regenbogenhaut entsteht ein gewisser Grad von Iritis. Die traumatische Iritis ist, verglichen mit der aus innern constitutionellen Ursachen entstandenen, von geringer Heftigkeit. Sie ist dies namentlich nach Stich- und einfachen Schnittwunden; dagegen kann sie

nach Quetschungen, bei gequetschten und gerissenen Wunden zu bedeutender Höhe sich entwickeln, exsudativ werden, Pupillenverschliessung hervorbringen u. s. f. Bei dyscrasischen, z. B. syphilitischen, arthritischen, auch bei scrophulösen Individuen kann die geringste Verletzung der Iris, auch eine blos indirecte, die heftigste und gefährlichste Regenbogenhautentzündung veranlassen. Nach Abreissung der Iris vom Ciliarligamente entsteht in der Regel eine heftigere Entzündung als nach Verwundung in der Continuität des Irisgewebes; vielleicht aber doch nur, weil zur Hervorbringung der ersten eine heftigere Gewalt als zu der zweiten erforderlich ist.

§ 866.

Quetschungen und Zerreissungen der Regenbogenhaut sind mit Zerrung, gewaltsamer Ausdehnung ihrer Blutgefässe, öfters mit einer von ihr ausgehenden und weit fortlaufenden Erschütterung der innern Gebilde und Centraltheile des Bulbus verbunden. Daher leiden nicht selten die Ciliarfortsätze und die von ihnen zur Linsenkapsel hingehenden Blutgefässe in bedeutendem Grade mit, und es zeigen sich als ihre Folgen Verdunklungen im Linsensysteme, selbst Lageänderungen der Krystalllinse u. s. f.

§ 867.

Indem bei den nicht mit Substanzverlust verbundenen Iriswunden ihre Ränder gewöhnlich in Berührung bleiben und nicht auseinander weichen, verwachsen sie leicht bei ermässigter adhäsiver Entzündung wieder untereinander. Auch die vom Ciliarligamente in nicht zu grossem Umfange losgetrennte Regenbogenhaut wächst wieder an dasselbe an, wenn sie sich dahin zurückgezogen hat. Wunden mit Substanzverlust und mit bedeutendem andauerndem Hiat bleiben in der Regel offen und es findet keine Regeneration des fehlenden Irisstückes statt. Doch erzeugt sich zuweilen eine den Wundrändern in ihrem ganzen Umfange angeheftete Pseudo-

membran, welche das Loch in der Iris verschliesst, aber dünn und einblätterig ist und gegen das übrige eigentliche Irisgewebe in Farbe, Consistenz, Derbheit etc. auffallend contrastirt.

§ 868.

Auf diese Verhältnisse und Ergebnisse ist bei der künstlichen Pupillenbildung, um ein offenbleibendes und nicht der Wiederverschliessung unterworfenes Sehloch zu erzielen, angemessene Rücksicht zu nehmen. Die Iridectomie gewährt in dieser Beziehung das sicherste Resultat; die einfache Iridotomie ist nur in dem einzigen, oben (§ 860) bemerkten Falle der grossen Dehnung und widernatürlichen Spannung des Irisgewebes indicirt, und die Iridodialysis bedarf zur Sicherung ihres Erfolges, um die Retraction der Regenbogenhaut zu verhindern, als Ergänzung und Vervollständigung der Iridencleisis.

§ 869.

Die ärztliche Behandlung der Iriswunden geschieht nach allgemeinen Kunstregeln und es sind hier nur wenige specielle Indicationen zu erfüllen. Die wichtigste ist die Verhütung und Bekämpfung der Iritis durch ruhiges Verhalten in horizontaler Rückenlage bei geschlossener Augenliederspalte, wirksame Antiphlogose nach den (§ 357) aufgestellten Kunstregeln. Auch die rein traumatische Iritis ohne dyscrasische Complication kann die innere Anwendung des Calomels indiciren. Irisbewegungen jeder Art sind auf angemessene Weise zu verhüten, indem durch dieselben der Contact der Wundränder gestört werden könnte. Atropin, örtlich angewendet, ist erforderlich, um der Verschliessung der Pupille vorzubeugen. Dieses Arzneimittel, sowie die Narcotine überhaupt, unmittelbar auf das Auge angewendet, wirkt nicht direct auf den Sehnerven und die Netzhaut, mit denen es nicht in Berührung kömmt, auch nicht auf die Ciliarnerven, welche es eben so wenig berührt, sondern nur

auf die sensitiven Nerven der Augapfel- und Augenliedbindehaut, mit denen es durch die Instillation in directen Contact versetzt wird. Indem diese zum Systeme des n. trigeminus gehören, welchem die sensitiven Ciliarnerven einverleibt sind, erstreckt sich seine Einwirkung auch auf diese und durch Reflexion aus ihnen auf die motiven Ciliarnerven, aber keineswegs und in keiner Art auch bei der die längste Zeit fortgesetzten örtlichen Anwendung auf die Retina und den Sehnerven; daher auch die narcotische Mydriasis nicht mit amaurotischer Retinalaffection verbunden und deren endliche Entstehung auch dann nicht zu fürchten ist, wenn die Instillation Decennien hindurch täglich wiederholt würde. — Die Iris besitzt zwei Systeme von motiven Fasern: die strahligen und die Circularfasern. Die ersten bedingen, wenn sie sich zusammenziehen, die Erweiterung der Pupille, die zweiten ihre Verengung. In der Iris gibt es zweierlei Bewegungen: eine contractive und eine retractive. Beide sind gleich activ, keine rein passiv. Reizungen der Iris können daher, nach ihrer verschiedenen Qualität und je nachdem sie vorzugsweise auf die strahligen oder auf die Kreisfasern sich erstrecken, eben so wohl Myosis als Mydriasis bewirken. Das Atropin, indem es constant die erste hervorbringt, scheint vorzugsweise auf die strahligen Fasern erregend und auf die kreisförmigen depotenzirend zu wirken, und beide Fasersysteme in der Regenbogenhaut sich zu einander wie die Constrictoren der Stimmritze zu ihren Dilatatoren zu verhalten. Die Iris ist ein Sphincter, der Sphincter pupillæ. Auch andere Sphincteren, nicht blos die musculösen, sondern auch die bandartigen Ringe an den Aperturen des menschlichen Körpers, z. B. der Bauchring, werden durch die Einwirkung des Atropins erweitert.

XLVIII. Capitel.

Wunden der Choroidea.

§ 870.

Stichwunden in der Choroidea sind meistens die Folgen tiefer eindringender Scleroticalwunden. Bei dem Gefässreichthum dieser Membran findet bei ihnen ein starker Bluterguss in den Arnoldischen Sack und nach aussen durch die Scleroticalwunde selbst statt. Dies ist besonders bei Querwunden der Fall, bei welchen nothwendig Eines oder zwei der in geringem Intervalle von hinten nach vorn verlaufenden grössern Blutgefässe verletzt worden sind. Auch ist mit ihnen leicht die Verletzung eines Ciliarnerven verbunden, welche sich durch ihre eigenthümlichen Erscheinungen kundgibt. Nach solchen Verletzungen scheint kein sehr hoher Grad von Choroideitis zu entstehen. Andere Reactionserscheinungen, Wirkungen und Folgeübel sind nicht bekannt.

§ 871.

Ebenso unbekannt sind die Folgen der Verletzungen des Strahlenbandes, der Wandungen des Fontana'schen Canales, der Strahlenkrone. Sie mögen aber nicht unbedeutend sein und auf sich entwickelnde cataractöse und amaurotische Zustände ursächlichen Einfluss ausüben.

XLIX. Capitel.

Verletzungen des Ciliarkörpers.

§ 872.

Diese bestehen in heftiger Erschütterung, im Einrisse und in gänzlicher Zerreissung des Corporis ciliaris, und sie werden hervorgebracht durch einen auf die vordere Hemisphäre des Augapfels ausgeübten starken und längere Zeit fortgesetzten Druck, durch einen Schlag, Stoss, Fall auf denselben gegen einen harten, stark widerstehenden Körper. Das scherzhafte Zuhalten der Augen eines sitzenden Men-

schen durch die Hände eines unerwarteten, hinter ihm stehenden Freundes, um sich an der Stimme erkennen zu lassen, bei starkem Widerstreben, im Verhältnisse dieses Widerstandes gradweise verstärkt, hat einige Male jene schreckliche Wirkung hervorgebracht. Bei Compression der vordern Hemisphäre des Augapfels wird die Hornhaut plattgedrückt, ihre Einfalzungsstelle, das Strahlenband und der Ciliarkörper werden ausgedehnt und sie können zerreissen. Noch heftiger sind die Wirkungen eines Faustschlages oder Steinwurfes auf das geöffnete oder auch auf das geschlossene Auge.

§ 873.

Jede starke Erschütterung des Ciliarkörpers bringt heftigen Schmerz und eine augenblicklich eintretende enorme Pupillenerweiterung in horizontal oblonger Form hervor. Die Iris verschwindet gänzlich, oder sie ist wenigstens äusserst stark gegen das Strahlenband zurückgezogen; der noch zurückbleibende Ring der Iris ist besonders nach innen und oben sehr schmal. Die Zurückziehung ist in beiden Irisplatten, in der eigentlichen Regenbogenhaut und in der Uvea gleich gross, und man bemerkt daher keine Ausstülpung, Auswärts- und Vorwärtswendung der Traubenhaut; vielmehr sind die Pupillarränder passiv nach hinten eingefallen. Die Sehkraft des Kranken erleidet sogleich eine grosse Beschränkung und allmählig nimmt dieselbe immer mehr ab, doch ohne jeweilige gänzliche Erblindung. Die unvollkommene Amaurose ist aber nicht die Folge der äusserst grossen Mydriasis, eine Blendung des Kranken durch den zu starken Lichteindrang in die hintere Augenkammer. Denn er sieht auch durch ein enges Loch in einem vorgehaltenen schwarzen Papierblatte nicht wesentlich besser.

§ 874.

Dieselben Erscheinungen treten in einem wo möglich noch höheren Grade bei der wirklichen Zerreissung des Ciliarkörpers ein. Es zeigt sich aber hier noch ein anderes

Phänomen, nämlich eine bedeutende Blutergiessung, wahrscheinlich zuerst in die hintere Augenkammer, dann aber bei offener Pupille auch in die vordere. Der Hämophthalmos bildet sich, bei übrigens gleichen Verhältnissen und wenn das Blut nicht aus andern Quellen kömmt, nur bei Zerreissung, nicht bei Erschütterung; seine Gegenwart oder Abwesenheit ist daher entscheidend für die Diagnose beider Zustände. So verhält sich die Sache wenigstens nach meinen Erfahrungen. *Beer* lehrt freilich das Gegentheil, läugnet den Hämophthalmos bei der Zerreissung des Ciliarkörpers und behauptet seine Gegenwart nur bei der Zerreissung der Netzhaut. Hierüber weiter unten. — Die consecutiven und Mitleidenschaftssymptome in beiden Fällen — Commotion oder Zerreissung des Ciliarkörpers — sind jenen der Hirnerschütterung ähnlich. Es ist oft schwer zu bestimmen, ob die encephalischen Symptome von einer wirklichen Cerebralcommotion herrühren, oder blos eine vom Ciliarkörper ausgehende Reflexerscheinung seien. Wirkliche Hirnerschütterung ist in manchen Fällen mit der Zerreissung des Corporis ciliaris gleichzeitig vorhanden und beide sind durch Eine und dieselbe verletzende Ursache hervorgebracht worden. Aber die gewöhnlichen encephalischen Commotionssymptome können in dem gegebenen Falle auch durch blosse Mitleidenschaft entstehen.

§ 875.

Ist der Ciliarkörper wirklich zerrissen, so dauert die amaurotische Amblyopie und die Mydriasis die ganze Lebenszeit fort, und es tritt hierin keine Veränderung mehr ein, wenn auch der Hämophthalmos und andere Symptome längst aufgehört haben und vollständig verschwunden sind; dahingegen, wenn nur Erschütterung stattgefunden hat, allmählig wieder die Pupille sich mehr verengen, das geschwächte Sehvermögen sich verbessern und durch angemessene ärztliche Behandlung seine allmählige Erkräftigung gefördert werden kann.

§ 876.

G. J. Beer erklärt die oben bemerkten subamaurotischen Erscheinungen bei der Zerreissung des Ciliarkörpers nicht für die Folge dieser selbst, sondern einer gleichzeitig vorhandenen Erschütterung, Verschiebung oder Zerreissung der Netzhaut. Diese Annahme aber ist willkürlich, und es ist nicht blos unerwiesen, sondern auch unwahrscheinlich, dass die Zerreissung des Ciliarkörpers jedesmal mit Erschütterung etc. der Netzhaut verbunden sei, indem beide doch auch getrennt vorkommen können und wirklich vorkommen. Die amaurotischen Symptome aber zeigen sich bei jener Zerreissung constant und jedesmal, nicht blos exceptionell und hie und da. Auch könnte, wenn die Markhaut zerrissen wäre, die Pupille nicht erweitert sein, da sie, wie eben *Beer* entdeckt hat, bei dieser Retinalaffection in hohem Grade verengt zu sein pflegt.

§ 877.

Die angeführten Verletzungen des Ciliarkörpers indiciren theils durch sich selbst, theils durch die Nebenverletzungen in der ersten Zeit eine wirksam eingreifende Antiphlogose. Später ist die Cur der torpiden Amaurose angezeigt. Da es gewöhnlich zweifelhaft bleibt, ob wirkliche Zerreissung oder nur Erschütterung stattgefunden habe, so kann diese in allen nicht ganz rettungslosen Fällen ausgeführt werden, da sie im letzten Falle zuweilen von glänzendem Erfolge, im ersten aber, verständig eingeleitet, wenigstens unschädlich ist.

§ 878.

Die Verletzung Eines oder einiger Ciliarnerven während ihres orbitalen oder während ihres Verlaufes zwischen der Sclerotica und Choroidea hat zwar nicht amaurotische Erblindung oder die angegebene grosse Mydriasis, aber doch eine deutlich wahrnehmbare Entrundung und Verziehung der Pupille gegen die leidende Stelle hin und einige Unvollkommenheit des Sehens zur Folge. Werden z. B. die Ciliarnerven

verletzt, welche an der äussern Seite des Sehnerven oder in der Richtung des Schläfenwinkels zwischen jenen beiden Membranen verlaufen, so erweitert sich die Pupille einseitig gegen den Schläfenwinkel hin; sie zeigt gleichsam einen triangulären Ausschnitt ohne eigentliche Pupillenverziehung, d. h. ohne ihre Entweichung aus ihrer normalen Stellung; sie zeigt eine dem geringsten Grade des Coloboms der Iris ähnliche Bildung. Vielleicht ist dies Colobom selbst die Wirkung des Defectes (der Fötalatrophie) Eines oder einiger Ciliarnerven. Der Zustand ist unheilbar, aber auch ohne wesentliche Beeinträchtigung der Sehkraft.

§ 879.

Eine ganz ähnliche Wirkung bringen kleine Stichwunden hervor, welche im Ciliarkörper durch stechende Werkzeuge angelegt wurden, die, durch die Sclerotica eingedrungen, bei einer gewissen Richtung des fortgesetzten Wundcanales den Ciliarkörper erreichen und perforiren. Eine solche Verletzung desselben findet ohne Zweifel nicht blos öfters, sondern ganz in der Regel bei der gewöhnlichen Staaroperation durch Scleroticonyxis statt, und ich nenne dieselbe, wohl nicht ohne Grund, die Depression durch das Corpus ciliare. Kleine Stichwunden dieses Organes bringen keineswegs amaurotische Erscheinungen, aber leicht heftige, andauernde und langwierig verlaufende Entzündung desselben und der adjacirenden Organe hervor, und sie lassen als ihre spätere Folge und Nachkrankheit die angegebene Veränderung der Pupille zurück, welche man so oft nach dieser Staaroperation bemerkt, nach deren auch glücklichster Vollbringung man so selten, auch in den gelungensten Fällen, eine vollkommen runde Pupille und ganz freie Irisbewegungen sieht.

L. Capitel.

Hämophthalmos.

§ 880.

Bei mehreren der bisher genannten Verletzungen, bei Wunden der Iris und Choroidea, bei Zerreissung des Ciliarkörpers etc. entsteht eine Blutergiessung in die Augenkammern, welcher Zustand das Blutauge, Hämophthalmos, genannt wird. Uneigentlich und sprachunrichtig heisst derselbe auch das blutige Empyem — Empyema sanguinolentum. Im weitern, umfassenderen Sinne des Wortes heisst Hämophthalmos jede Blutergiessung im Auge; man unterscheidet den äussern und den innern; unter jenem wäre der Blutunterlauf des Augenliedes und die Subconjunctivalecchymose zu verstehen; dieser ist der eigentliche Hämophthalmos im engern, genauer bestimmten Sinne des Wortes. Man könnte noch die hie und da vorkommenden kleinen Blutergiessungen an einigen andern Stellen, z. B. in den Interlamellarräumen der Hornhaut, im Arnoldischen und Jacobsischen Sacke etc. als besondere Arten des Hämophthalmos unterscheiden.

§ 881.

Der Hämophthalmos ist unter dem Gesichtspunkte einer innern Hämorrhöe oder Hämorrhagie, d. h. einer solchen zu betrachten, bei welcher aus Gefässwunden das Blut nicht frei zu Tage nach aussen abfliesst, sondern sich in eine Höhle des Körpers ergiesst und darin ansammelt.

§ 882.

In materieller Hinsicht ganz verschieden, zeigt der Hämophthalmos in formaler Beziehung eine gewisse Uebereinstimmung mit dem Hypopyon, und aus der incorrecten Auffassung dieser nur formalen Uebereinstimmung ist wohl die Benennung Empyema sanguinolentum entstanden, gleichsam als wäre der Hämophthalmos nur eine besondere Art, Abart, Varietät des eigentlichen Empyems. Bei beiden

ist aber die ergossene Flüssigkeit eine ganz verschiedene: hier Blut, dort Eiter. Dagegen verhalten sich beide gleich im Betreffe der Oertlichkeit des Ergusses in Einer oder in beiden Augenkammern, des Stadienverlaufes, und ähnlich in Hinsicht der diagnostischen Zeichen und selbst der Therapie.

§ 883.

In Hinsicht der Entstehung ist der traumatische und der spontane Hämophthalmos zu unterscheiden. Jener ist das Product einer gewaltsamen Verletzung des Augapfels und der dabei stattfindenden Gefässezerreissung im Gewebe der Iris, des Ciliarkörpers u. s. f. Der andere entsteht ohne eine solche gewaltsame Einwirkung, bei bestehender Varicosität der Gefässe, in jenen Membranen entweder durch Zerreissung derselben, oder auch ohne diese durch Ecdosmose. Menischesis, hämorrhoidale Blutcongestionen gegen das Auge, die Blutgefässeüberfüllung bei der arthritischen oder scorbutischen Ophthalmie veranlassen den spontanen Hämophthalmos zuweilen typisch und periodisch in so oftmaliger Wiederholung, dass man hiebei nicht wohl eine jedesmalige Gefässezerreissung voraussetzen kann. Am wenigsten fand diese in einem eigenthümlichen, von mir beobachteten und 1816 in der Salzburger medicinisch-chirurgischen Zeitung beschriebenen Krankheitsfalle von spontanem Hämophthalmos statt, welcher sich täglich unter meinen Augen wiederholte, von dem Kranken, einem sonst gesunden blühenden jungen Landmanne, willkürlich hervorgebracht werden konnte und jedesmal in kurzer Zeit wieder durch Resorption verschwand. So oft derselbe nämlich knieend den Kopf stark nach vorn und etwas gegen die rechte Seite neigte und dabei den rechten Arm stark bewegte, ergoss sich nach wenigen Minuten Blut in nicht unbedeutender Menge in die vordere Augenkammer; diese konnte damit vom Boden bis zum untern Pupillenrande herauf angefüllt werden. Wenn er sich wieder aufrichtete, ruhig verhielt und den Kopf gerade hielt, verschwand das ergossene Blut in wenigen

Minuten wieder. — In diesem merkwürdigen Falle, welcher sich täglich mehrere Male wiederholte, konnte doch wohl von einer jedesmal eintretenden Gefässezerreissung nicht die Rede sein. Ebenso ist derselbe, sowie überhaupt jeder Hämophthalmos ein augenscheinlicher Erweis der bezweifelten Möglichkeit von Blutresorption.

§ 884.

Der Hämophthalmos ist entweder rein ein solcher: es ist nur Blut ohne anderweitige Beimischung in einer Augenkammer enthalten, oder es ist demselben Eiter beigegeben. Der erste ist der Hämophthalmos merus et sincerus, der zweite der Hämophthalmos pure remixtus. Der traumatische, violente ist, wenigstens ursprünglich, immer von der ersten Art. Die zweite ist zuweilen spontan und entsteht, wenn bei einer inneren Augapfelentzündung Pyose eingetreten und zugleich überfüllte Blutgefässe zerrissen sind, aus welchen nun Blut ausschwitzt und dem Eiter sich beimischt, oder wenn aus irgend einer andern Ursache der Eiter eine blutgemischte Beschaffenheit angenommen hat. Der Hämophthalmos pure remixtus verdient im wahren Sinne des Wortes den Namen Empyema sanguinolentum, und dieser ist daher nicht als generische Bezeichnung zu gebrauchen, sondern jener besondern Species, einer eigenthümlich charakterisirten Form beizulegen.

§ 885.

Blut wird zuerst immer nur in Einer Augenkammer ergossen, und es besteht daher ein Hämophthalmos der vordern und ein solcher der hintern Augenkammer. Aber bei offener und wegsamer Pupille wird das in Einer Augenkammer in auch nur etwas grösserer Quantität enthaltene Blut nothwendig sehr bald in die andere herüberfliessen und somit ein Hämophthalmos beider Augenkammern sich bilden. Es verhält sich hier ganz so wie bei dem Eiterauge, Hypopyon (§ 554). Aber es zeigen sich

doch auch in solcher Beziehung zwischen diesem und dem Hämophthalmos folgende Nuancen und Verschiedenheiten.

§ 886.

Der spontane Hämophthalmos scheint öfters, wenn auch nicht immer, in der hintern Augenkammer seinen Ursprung zu nehmen, das Blut aus den erweiterten und krankaft beschaffenen Gefässen der Traubenhaut etc. sich zuerst dahin zu ergiessen, aber bei ihrer geringen Capacität sehr bald, nach auch nur einiger quantitativer Vermehrung, bei jeder Vorwärtsneigung des Kopfes durch die meistens etwas erweiterte Pupille in die vordere Kammer herübertreten zu müssen. Das Blut, welches man in dieser bemerkt, ist daher öfters nicht in ihr erzeugt, sondern erst secundär in sie ergossen. — Bei Pupillenverschliessung könnte die ganze Masse des ergossenen Blutes sich in Einer Augenkammer — auch in der hintern — allein ansammeln, ohne jemals die zweite zu erreichen. Aber Synizesis pupillæ kömmt bei dem Hämophthalmos violentus niemals und auch bei dem spontaneus nicht leicht vor, ist wenigstens von mir auch bei diesem nie bemerkt worden.

§ 887.

In der vordern Augenkammer allein kann sich Blut ursprünglich nicht leicht ergiessen; denn bei Iriswunden, wenn sie durchdringend sind, fliesst dasselbe zugleich nach vorn und nach hinten in beide Augenkammern, und die andern Organe, bei deren Verletzung Hämophthalmos entstehen kann, Choroidea, Corpus ciliare u. s. f. liegen nicht in der vordern, sondern in der hintern Kammer; das Blut muss sich daher zuerst immer in diese ergiessen, und kann erst aus ihr, wenn es sich darin in einer gewissen Menge angesammelt hat, in die vordere hinübertreten. In dieser Beziehung findet daher ein umgekehrtes Verhältniss zwischen Hämophthalmos und Hypopyon statt. Jener entsteht meistens zuerst in der hintern, dieses in der vordern Augenkammer. Aber darin stimmen wieder beide überein, dass sie sich bei

einem gewissen Grade der Entwicklung in einen Hämophthalmos und in ein Hypopyon cameræ utriusque verwandeln.

§ 888.

Ich unterscheide vier Grade des Hämophthalmos der vordern Augenkammer. Bei dem ersten Grade liegt nur wenig Blut am Boden derselben. Bei dem zweiten ist das Niveau des ergossenen Blutes bis zum untern Pupillarrande erhöht, hat ihn aber noch nicht überstiegen. Bei dem dritten ist die Pupille vom Blut überdeckt, welches theilweise auch in die hintere Kammer hinübergeflossen ist; die vordere Kammer ist zum grössten Theile mit Blut angefüllt, oben aber noch ein Abschnitt derselben frei. Bei dem vierten und höchsten Grade ist dieselbe von unten bis oben mit Blut vollgepfropft. In der hintern Augenkammer kann der Hämophthalmos nur im ersten geringsten Grade sich entwickeln; im zweiten wird er schon Hämophthalmos cameræ utriusque.

§ 889.

In der hintern Augenkammer ist ergossenes Blut nicht durch Autopsie wahrnehmbar. Bei dem Abgange der sinnlichen, physicalischen würden als rationales Zeichen nur ein Gefühl von Druck und schmerzhafter Spannung im Innern des Augapfels und die passive Turgescenz des untern Irissegmentes, sein mechanisches Hervorgedrängtsein durch das am Boden dieser Kammer liegende Blut gelten können. Aber einleuchtend ist die Unzuverlässigkeit dieser Zeichen. In diagnostischer Hinsicht ist das Folgende zu bemerken. Durch die Vorwärtsneigung des Kopfes wird besonders bei künstlich erweiterter Pupille Blut eben so gut als Eiter zum Austritte durch dieselbe in die vordere Augenkammer bestimmt werden können (§ 580).

§ 890.

In der vordern Augenkammer ist auch die kleinste Quantität ergossenen Blutes sogleich bemerkbar, indem es durch die, wenn durchsichtige, Hornhaut mit auffallend rother Farbe hindurchscheint. Anfangs liegt dasselbe im Zustande der

Ruhe immer am Boden der vordern Kammer, indem es sich mit der wässerigen Feuchtigkeit nicht vermischt, sowie Eiter, durch seine grössere specifische Schwere sich davon scheidet und in den untersten Höhlenraum präcipitirt.

§ 891.

Der durch die Cornea durchscheinende Blutstreifen hat, wie der Eiterstreifen, die Gestalt eines auf seinem convexen Rande aufliegenden Halbmondes. In Hinsicht seiner Lage- und Formveränderung bei verschiedenen Körperstellungen — Kopfhaltungen, bei seiner Aufschwemmung etc. verhält sich alles auf gleiche Weise wie mit dem Eiter bei Hypopyon (§§ 557 und 558).

§ 892.

Blut in eine Augenkammer ergossen, ist ein fremder Körper darin, welcher durch Druck auf die Höhlenwände und durch ihre progressiv sich mehrende Ausdehnung Schmerz verursacht. Dieser Schmerz ist aber bei Hämophthalmos unter übrigens gleichen Umständen verhältnissmässig geringer, weil Blut eine mildere, weniger heterologe Flüssigkeit als Eiter ist, und daher die lebenden Organe in Berührung weniger irritirt und belästigt als Eiter.

§ 893.

Man sollte nach optischen Gesetzen erwarten, dass bei einem irgend bedeutenden Hämophthalmos dem Kranken die Gegenstände roth gefärbt erscheinen müssen, wie wenn er sie durch ein roth gefärbtes Glas erblickte. Die Kranken versichern aber constant das Gegentheil, und der Grund dieser Verneinung ist leicht einzusehen. Liegt eine geringe Menge Blutes am Boden der vordern Augenkammer, so sieht der Kranke über dasselbe hinweg, und die ihm in horizontaler Richtung oder von oben her vorgehaltenen Gegenstände erscheinen ihm nicht geröthet, sondern in ihrer natürlichen Färbung. Ist eine etwas grössere Blutmenge aufgeschwemmt, mit der wässerigen Feuchtigkeit vermengt, nicht darin aufgelöst, so sieht er wieder nicht roth, sondern

getrübt und unvollkommen. Steigt bei dem höhern Grade des Hämophthalmos das Niveau des Blutes über den obern Rand der Pupille hinauf und ist diese hiedurch überdeckt, so sieht der Kranke gar nichts, und daher auch keinen Gegenstand roth gefärbt, weil das Blut ein undurchsichtiger, den Lichtstrahlen undurchgängiger Körper ist.

§ 894.

Hämophthalmos hat denselben Stadienverlauf wie Hypopyon. Das Stadium des Anfangs beginnt gewöhnlich sogleich nach erlittener Verletzung, oder wenigstens bald nachher. Indessen zeigt sich der Anfang der Krankheit manchmal auch etwas später, und es verfliesst einige Zeit, bis die innere Hämorrhagie kenntlich eingetreten ist. Um aber diesen Anfang nicht zu übersehen, ist es nöthig, wie bei dem beginnenden Hypopyon (§ 564), das untere Feld der Cornea bei etwas herabgezogenem unterem Liede und bei aufwärts gerichtetem Blicke des verletzten Auges genau zu untersuchen.

§ 895.

Im Stadium des Wachsthumes erhöht sich das Niveau des extravasirten Blutes fortwährend. Dasselbe steigt allmählig vom Boden der vordern Augenkammer bis zum untern Rande der Pupille und noch darüber in die Höhe. Die Zunahme der Quantität des ergossenen Blutes erfolgt gewöhnlich rasch und in verhältnissmässig kurzer Zeit, so dass man sie von Stunde zu Stunde verfolgen kann. Dieses Stadium dauert so lange an, als die innere Hämorrhagie fortdauert. Diese ist aber meistens auf nur kurze Zeit beschränkt. Denn sie wird durch den Druck selbst, welchen das bereits ergossene Blut auf die Membran, deren Gefässe verletzt sind, bei den unveränderlichen Dimensionen des Augapfels und bei der geringen Ausdehnbarkeit seiner Häute ausübt, zum Stillstande gebracht, und sie erneuert sich nach einmal eingetretener Hämostase nicht leicht wieder.

§ 896.

Es ist nun das Stadium des Stillstandes — Stadium status — eingetreten, bei welchem das Niveau sich nicht mehr erhöht, aber auch noch nicht fällt. Man bemerkt binnen 12 bis 24 Stunden hieran keine Veränderung. Aber dieser gleichförmige Stand des Niveau's beweist noch nicht zuverlässig den Stillstand der innern Hämorrhagie. Denn nicht erst später im Stadium der Abnahme beginnt die Resorption des Ergusses; sie ist sogleich im Anfange und zu jeder Zeit vorhanden. Nur ist sie anfänglich sehr gering; sie ermächtigt sich erst in der Folge zu bedeutendem Grade, und zwar im directen Verhältnisse der eintretenden Hämostase. Zu einer gewissen Zeit kann bei noch fortdauernder innerer Hämorrhöe die bereits eingeleitete Resorption dieser das Gleichgewicht halten, in einem bestimmten Zeitabschnitte eben so viel extravasirtes Blut resorbirt werden als neu ergossen wird, und dann bemerkt man scheinbare Acme. Das Niveau erhöht sich nicht mehr und die Hämorrhöe dauert doch noch fort.

§ 897.

Im Stadium der Abnahme fällt das Niveau rasch und sehr bedeutend. Man bemerkt nach 2 bis 3 Stunden eine auffallende Veränderung. Die Resorption ist jetzt sehr thätig und man kann diese heilsame Naturoperation zuweilen bei aufmerksamer Betrachtung, so zu sagen, mit dem Auge verfolgen. Sie ist nicht selten nach abgelaufenen 24 oder 48 Stunden ganz beendigt und man bemerkt jetzt kein Blut mehr in der vorderen Augenkammer.

§ 898.

Das Stadium der Abnahme führt somit direct in jenes der Resolution, d. h. der vollkommenen Zertheilung hinein.

§ 899.

Nicht leicht bei dem traumatischen, wohl aber öfters bei dem spontanen Hämophthalmos geschieht es, dass das schon einigermassen fortgeschrittene Stadium der Abnahme wieder

plötzlich und unvermuthet in jenes der Zunahme zurückläuft und das schon erniedrigt gewesene Niveau mit Einem Male wieder in die Höhe steigt. Die innere Hämorrhagie, welche schon stillstand, hat sich wieder erneuert oder die ermässigte hat aufs Neue zugenommen.

§ 900.

In den frühern Krankheitsstadien war bedeutender Schmerz, ein sehr heftig gereizter Zustand des leidenden Auges, starke entzündliche Reaction, theils als Wirkung der erlittenen Verletzung, theils der Gegenwart des ergossenen Blutes selbst bemerkbar. Im Stadium der Zunahme vermehrte sich die intensive Heftigkeit dieser Krankheitserscheinung fortwährend, und in jenem der Höhe — Acme, erreichte sie den verhältnissmässig grössten Grad dieser Heftigkeit. Im Stadium der Abnahme lässt sie allmählig nach und in jenem der Zertheilung — Resolution, verschwindet sie nicht selten gänzlich und spurlos, so dass der vollkommen normale Zustand wieder eintritt.

§ 901.

Blut in die Augenkammern ausgetreten und längere Zeit darin verweilend, kann durch theilweise Resorption des Blutwassers wohl inspissirt, ausgetrocknet und verödet werden. Allein wegen fehlendem Luftzutritte kann es darin nicht gerinnen, Coagula bilden; am allerwenigsten kann sich ein solches Coagulum in der hintern Augenkammer an die vordere Kapselwand anlegen, mit ihr verwachsen und den Blutstaar im Sinne der ältern Pathologen bilden. Die Cataracte cruenta hat eine ganz andere Bedeutung und ist Product der Periphakitis (§ 168).

§ 902.

Die Heilung des Hämophthalmos durch vollständige Resorption, ohne das Zurückbleiben von Blutresten in den Augenkammern, mit vollkommener Erhaltung der normalen guten Conformation des Augapfels und mit Wiederherstellung seiner Function, erfolgt in der Regel und in der bei

weitem grössten Mehrzahl der Krankheitsfälle bei dem traumatischen Hämophthalmos. Bei dem spontanen ist wegen den verwickelteren Causalitätsverhältnissen die Prognose weniger günstig. Auch hier wird das ergossene Blut meistens wieder resorbirt; aber es erfolgt leicht nach kürzerer oder längerer Zeit ein neuer Erguss. Extravasirtes Blut wird leichter resorbirt als infiltrirter oder in einer Höhle angesammelter Eiter. Daher sind die Aussichten auf Heilung durch Resorption bei dem Hämophthalmos günstiger als bei dem Epipyon und Hypopyon (§ 584).

§ 903.

Man kann bei jenem die Resorption mit einiger Zuverlässigkeit hoffen, wenn die Krankheit frisch, das Extravasat nicht sehr gross ist, wenn das Niveau des ergossenen Blutes den untern Pupillarrand nicht erreicht oder überstiegen hat, wenn der Kranke noch in den Jugend- oder mittleren Lebensjahren sich befindet, übrigens gesund und von Dyscrasie frei ist, und wenn frühzeitig eine energisch eingreifende richtige Behandlung stattfindet.

§ 904.

Diese besteht in allgemeinen und örtlichen Blutentziehungen und in kalten Ueberschlägen über das Auge. Die derivatorische Phlebotomie in Verbindung mit diesen Epithemen dient zur Stillung der innern Blutung, und sie ist das kräftigste Mittel zur Einleitung des Resorptionsprocesses, um zu diesem den ersten Anstoss zu geben. Sie leistet zuweilen ans Wunderbare grenzende Dienste. Wenige Stunden nach der Aderlässe ist nicht selten alles in der vorderen Augenkammer ausgetretene Blut verschwunden, wenigstens das Niveau desselben bedeutend erniedrigt. Nach der zweiten, dritten ist die Resorption beinahe immer vollständig. Die Blutegel dürfen nur in wenig gereizten Zuständen des Auges in dessen Nähe (niemals in allzugrosser Nähe), sie müssen ausserdem in hinreichender Entfernung von ihm an-

gelegt, es soll eine reichliche Nachblutung eingeleitet und diese in dringenden Fällen in Permanenz erhalten werden.

§ 905.

Die kalten Umschläge tragen nicht nur zur Hämostase wesentlich bei, sondern sie hindern auch die Resorption keineswegs, vielmehr wird diese durch sie wesentlich bethätigt. Sie sind unbedingt den warmen Fomenten aus rothem Weine, dem weinigen Aufgusse des Rosmarins, der Arnicablüthen, der aromatischen Kräuter etc. vorzuziehen, welche in der früheren, sehr gereizten entzündlichen Periode viel und wesentlich schaden, in torpiden Zuständen und im chronischen Zeitraume, zu welchem aber der traumatische Hämophthalmos bei richtiger angemessener Behandlung nicht gelangt, nur Weniges nützen können. Gleiches gilt in noch höherem und dringenderem Grade von der örtlichen Anwendung aller stärker reizenden Mittel, z. B. des Rosmaringeistes, des flüchtigen Laugensalzes, des Camphorgeistes, der Mixtura oleoso-balsamica.

§ 906.

Zum innerlichen Gebrauche sind in der ersten Zeit Nitrum, andere Salien, die Laxirsalze, Tartarus stibiatus in gebrochener Gabe zu empfehlen. Digitalis purpurea kann im zweiten Zeitraume etwas leisten. Arnica montana, Polygala senega und Calomel sind nicht passend. Künstliche Hautreizungen habe ich niemals nöthig gehabt.

§ 907.

Die ärztliche Behandlung des spontanen Hämophthalmos ist so verschieden als die Ursache seiner Entstehung es ist. Er hängt mit einer allgemeinen krankhaften Verfassung des gesammten Blutgefässesystemes des Augapfels ursächlich zusammen; er ist häufig das Product gewisser dyscrasischer Ophthalmieen, der arthritischen und scorbutischen. Er folgt daher der Prognose und Therapie der Hauptkrankheit, von welcher er abhängig ist; er erfordert keine besondere ärztliche Behandlung. Kann jene gehoben werden, z. B. die

scorbutische Ophthalmie, so verschwindet mit ihr auch das Blutauge, und ist sie unheilbar, ist durch sie das Sehvermögen ohnehin rettungslos verloren, z. B. durch die arthritische Augenentzündung, so ist es gleichgiltig, ob etwas Blut in der vorderen Augenkammer liegt oder nicht. Dies ist eine unbedeutende Zugabe zu den übrigen wichtigeren pathologischen Metamorphosen.

§ 908.

Wenn in den bisher erhobenen therapeutischen Momenten der Hämophtalmos einige Uebereinstimmung mit dem Hypopyon zeigt, so divergiren beide gänzlich bezüglich auf die Indication der Paracenthese der vordern Augenkammer. Bei diesem ist nicht selten diese Operation zur künstlichen Entleerung des resorptionsunfähigen Eiters angezeigt (§§ 589—591), bei jenem ist dies niemals oder beinahe niemals der Fall.

§ 909.

Bei dem traumatischen Hämophthalmos, wenn er im ersten oder zweiten Grade existirt, kann man unter übrigens einigermassen günstigen Verhältnissen (§ 902) immer die Resorption hoffen, und es wäre eine Vermessenheit, durch die Operation dieser vorgreifen zu wollen. Im dritten Grade ist die Einsaugung immer noch möglich und in manchen Fällen nicht ganz unwahrscheinlich. Die Indication der Keratomie bleibt daher auch hier zweifelhaft, und es ist gewöhnlich besser, sie zu vermeiden. Im vierten Grade ist die Wiederherstellung des Sehvermögens und die Erhaltung der guten Form des Augapfels gewöhnlich schon aufgegeben, und beide werden nicht realisirt, wenn auch mit dem besten Erfolge das Extravasat entleert wird. Dieser Fall ähnelt einigermassen dem Hypopyon im Stadium der absoluten Acme (§ 570), und nur die dringendsten Erscheinungen, die heftigsten Schmerzen, die Gefahr der Berstung der Hornhaut, welche immer ein sehr missliches Ereigniss bleibt, könnte hier die Keratomie indiciren und rechtfertigen, welche

übrigens ganz nach derselben Regel wie bei jenem Hypopyon auszuführen wäre.

LI. Capitel.

Verletzungen der Krystalllinse und ihrer Kapsel.

§ 910.

Die Linse und ihre Kapsel können auf directe Weise verletzt werden, wenn Stichwunden durch die Hornhaut, durch die vordere und hintere Augenkammer, mit oder ohne Perforation der Regenbogenhaut, bis zum Linsensysteme eindringen, oder auch wenn sie in einer bestimmten Richtung die Bindehaut, die Sclerotica, Choroidea und den Ciliarkörper perforirt haben.

§ 911.

Indirecte Verletzungen der Organe des Linsensystemes ergeben sich bei Erschütterungen des Augapfels, bei welchen die Gewalt des Stosses von aussen nach innen, von der Oberfläche in die Centralgegend des Bulbus vermöge seiner sphärischen Configuration hingeleitet wird und sich im Linsensysteme, als dem Mittelpunkte der ganzen Formation, concentrirt. Es können hierbei Einrisse in die Kapsel und in die Linse selbst, Zerreissungen der zellgewebigen und Gefässverbindungen der Kapsel mit der Glashaut, mit der Ciliarkrone und mit den Ciliarfortsätzen entstehen.

§ 912.

Die oben bemerkten Stichwunden werden durch verletzende Werkzeuge angelegt, welche mit stechenden Spitzen und mit schneidenden Rändern versehen sind; Erschütterungen entstehen durch die Application stumpfer Werkzeuge, welche mit breiter und ausgedehnter Oberfläche den Augapfel mittelbar oder unmittelbar berühren.

§ 913.

Schon die gewöhnlichen eindringenden Stichwunden sind immer mit einiger, aber verhältnissmässig geringerer Er-

schütterung, Quetschung und Zerreissung der betroffenen Gebilde verbunden. Perforirend und heftigst erschütternd zugleich sind aber die Schusswunden des Augapfels, bei welchen Projectilien von einem sehr geringen Volumen, Schrotkörner und gröbere, unverbrannt gebliebene Pulverkörner, durch die Elasticität der Dämpfe des in einem engen Raume entzündeten Schiesspulvers fortgetrieben, bei grosser Geschwindigkeit der ihnen hierdurch mitgetheilten Bewegung durch die Augenhäute bis zum Linsensysteme eindringen und in diesem stecken bleiben können.

§ 914.

Die verletzenden Werkzeuge, wodurch die besprochenen Stichwunden gewöhnlich angelegt werden, sind Nadeln jeder Art, Messer, Gabeln, Scheeren, Holz- und Knochensplitter, Fischgräten, Glassplitter, aus Blasrohren abgeschossene Bolzen und andere mehr.

§ 915.

Bei der sehr geringen Dicke der vorderen Kapselwand und bei ihrer unbeträchtlichen Entfernung von dem Linsenkörper kann eine Verletzung der ersten bei Stichwunden kaum angelegt werden, ohne dass der zweite wenigstens oberflächlich mit verletzt wird. Das Verhältniss ist hier dasselbe wie bei penetrirenden Brust- oder Bauchwunden, bei welchen die Perforation der Pleura oder des Bauchfelles beinahe immer auch mit Verletzung der Lunge oder der Därme verbunden ist.

§ 916.

So verhält sich die Sache nicht allein bei zufälligen Verwundungen der vorderen Kapselwand, bei welchen die Gewalt des Stosses und die Tiefe der Penetration der Spitze des verletzenden Werkzeuges eine unbemessene und nicht leicht genau zu bestimmende ist, sondern auch bei schonend und vorsichtig bei Menschen in der vorderen Kapselwand angelegten Operationswunden. Auf dieses Verhältniss

ist bei Beurtheilung der Resultate der Experimente an Thieren angemessene Rücksicht zu nehmen.

§ 917.

Traumatische Verletzungen der Kapsel und Linse durch stechende Werkzeuge bringen häufig cataractöse Verdunklung, die sogenannte traumatische Cataract, entweder wegen gestörter Ernährung, oder durch entzündliche Ausschwitzung hervor, und es ist bemerkenswerth, dass Kapselverletzungen häufig auch dann Suffusion der Linse nach sich ziehen, wenn die Kapsel selbst durchsichtig bleibt. Aber kleine, schonend angelegte, nicht oder sehr wenig gequetschte und gerissene Kapselwunden haben nicht nothwendig und jedesmal eine Verdunklung der Kapsel oder der Linse selbst zur Folge. So verhielt es sich in den mit vieler Umsicht angestellten Experimenten von *Dietrich* * und *Beger* ** an Kaninchen. Indessen berechtigen ihre Versuche zu keiner sicheren Schlussfolgerung, weil sie die Thiere nicht lange genug nach der Operation leben liessen, z. B. *Beger* dieselben schon am ersten, zweiten, dritten, siebenten, zehnten, dreizehnten, spätestens am fünfzehnten Tage tödtete. Vielleicht hätte sich die Linse bei längerer Lebensdauer später doch noch verdunkelt. Auch bei Menschen bildet sich nach Kapselverletzungen die traumatische Cataract unter analogen Verhältnissen nicht in den ersten 14 Tagen, sondern erst in einer weit spätern Zeit. Jene Schriftsteller fanden in einigen Fällen schon am fünften, siebenten, achten und am fünfzehnten Tage partielle Trübung der Linse (im Kerne) und in der vorderen Kapselwand in der nächsten Umgebung der Operationswunde. Selbst die fortdauernde Gegenwart eines in der Wunde der Kapsel und Linse stecken gebliebenen fremden Körpers verursacht nicht nothwendig cataractöse

---

* Ueber die Verwundungen des Linsensystemes. Tübingen 1824.

** Ueber die Verwundbarkeit des Auges. In *v. Ammons* Zeitschrift. Bd. III. S. 145.

Trübung, wie aus einem in seiner Art vielleicht einzigen Falle erhellet, wo die abgebrochene Spitze eines aus einem Blasrohre abgeschossenen Bolzen die Hornhaut durchbohrte, die Pupille durchging, in die vordere Kapselwand und in die Substanz der Linse eindrang. Die kleine penetrirende Hornhautwunde war sehr schnell geheilt, die sehr mässige entzündliche Reaction im Auge bald erloschen und der in der Linse festsitzende fremde Körper hatte nach längerer Zeit noch keine bedeutende Trübung derselben hervorgebracht.

§ 918.

Dass übrigens Verletzungen der vorderen Kapselwand nicht nothwendig eine Verdunklung derselben hervorbringen, ist eine durch ein täglich vorkommendes Ereigniss sicher gestellte Thatsache. Bei der Staaroperation, sie mag durch Extraction, Depression oder Discission geschehen, wird die Kapsel vielfach verwundet, ja es gilt nach allgemeiner Uebereinstimmung aller Sachkundigen die Regel, sie bei der ersten und letzten Operationsmethode soviel als möglich zu zerschneiden; und nach dieser so sehr bedeutenden Verletzung verdunkelt sich die Kapsel, wenn sie vor derselben ungetrübt war, in der Regel nicht; doch ist eine solche Suffussion, und somit ein Kapselnachstaar nach der Operation des reinen einfachen Linsenstaares ein mögliches Ereigniss, obgleich *J. A. Schmidt* auch selbst diese Möglichkeit in Abrede stellt. Einen merkwürdigen Fall, wo bei einem jungen Menschen die Hornhaut, Iris und Linse mit einem Messer durchstochen wurde, die letzte aber hell und durchsichtig blieb und nach 1½ Jahren, als ich ihn wieder sah, noch ungetrübt war, habe ich 1810 veröffentlicht.* Seitdem sind mir noch einige Fälle derselben Art vorgekommen.

§ 919.

Heftige Erschütterungen des Augapfels finden statt bei Stoss, Druck, Schlag und Fall auf denselben, bei Peitschen-

* Abhandlungen etc. S. 34.

hieben in das Auge, bei dem Hineinschlagen eines Baumzweiges bei dem Reiten. Dabei zerreisst leicht die vordere Kapselwand, und hieraus ergeben sich eigenthümliche unten näher zu erörternde consecutive Erscheinungen.

§ 920.

Wenn einfache Stich- und Schnittwunden der Kapsel nicht immer cataractöse Verdunklung der Linse verursachen, so ist dies Letzte dagegen nach heftigen Contusionen und bei grösseren gerissenen Wunden der ersten immer der Fall. *G. Beer** fand die halbgetheilte Linse nach einem Faustschlage auf das Auge schon nach abgelaufenen 24 Stunden völlig verdunkelt und ganz undurchsichtig. Dies geschah sogar nach einem brünstigen Kusse auf das Auge.

§ 921.

Nach Einreissung der Kapsel sind öfters die Reactionserscheinungen, welche auf die traumatische Verletzung folgen, von verhältnissmässig geringer Heftigkeit und von vorübergehender Beschaffenheit. Unmittelbar nach derselben und einige Wochen, zuweilen selbst Monate, hindurch sieht der Kranke vollkommen gut und klar. Nachher bildet sich langsam und allmählig ohne Schmerz und ohne andere Reizungssymptome die Cataract und der Kranke erblindet. Aber bei gehörig grossem Kapselrisse, welcher der wässerigen Feuchtigkeit freien Zutritt gestattet, wird die verdunkelte Linse langsam und allmählig resorbirt; sie verschwindet spontan ohne operative Einwirkung der Kunst, und sie wird daher Cataracta evanida genannt. Der eindringende Humor aqueus tränkt durch Imbibition das Gewebe der Linse, erweicht und macht sie aufquellen und begünstigt so ihre Resorption. Aber er löst sie nicht, wie *Pauli* angibt (chemisch?) auf. Diese Imbibition und Endosmose ist Ursache der zuerst eintretenden Verdunklung und zugleich ihres spätern freiwilligen Verschwindens.

---

* Lehre von den Augenkrankheiten. Bd. I.

§ 922.

In der Regel findet bei Cataracta evanida vollständige Resorption der ganzen verdunkelten Linsensubstanz selbst, nicht ihre Wiederaufhellung statt. Ich habe nicht, wie mir *Pauli* Schuld gibt, 1810 die Resorption geläugnet und die Wiederaufhellung als das gewöhnlich vorkommende Ereigniss behauptet. Nur für die Möglichkeit des letzten habe ich mich* erklärt. Wie hätte ich auch die Resorption cataractöser Linsen bei Kapseleinrissen läugnen können, da diese nach der sogenannten Keratonyxis täglich sichtbar vor meinen Augen vor sich ging? Vielleicht war diese Resorption in allen ihren Stadien und unter allen Verhältnissen Niemandem so genau als mir bekannt. Die Keratonyxis aber habe ich frühzeitig als ein Verfahren erkannt, welches darauf abzweckt, einen gewöhnlichen grauen Staar in den Zustand einer Cataracta evanida durch Eröffnung der Kapsel und Zerschneidung der Linse zu versetzen. Später wurde die Regeneration der Linse nach der Staarextraction und Reclination entdeckt. Warum sollte diese Regeneration nach Cataracta evanida, d. h. nach der Resorption einer Staarlinse nicht auch eintreten, wenn die Verletzung in der vorderen Kapselwand nicht zu gross und zerstörend ist?

§ 923.

Kapselwunden durch Stich, Schnitt oder Einriss angelegt, schliessen sich nicht wieder, und sie heilen nicht durch adhäsive Vereinigung der Wundränder. Sie stimmen auch hierin mit den Pleura- und Peritonealwunden überein, welche letztere eine klaffende Spalte im Bauchfelle mit herniöser Anlage, d. h. mit einer accidentell gebildeten Bruchpforte zurücklassen. Die directe Reunion der Kapselwunden wird schon durch die Prominenz eines kleinen Stückchens der gleichfalls oberflächlich verletzten Linse in ihrem Hiat gehindert. Doch sahen *Dietrich* und *Beger* in einigen, aber

* Abhandlungen, S. 70.

seltenen Fällen bei Kaninchen weisse Streifen in der eingeschnittenen vordern Kapselwand, welche sie für Narben erklären. Solche weisse Streifen können aber von entzündlichen Exsudatmassen herrühren, und jedenfalls, auch wenn sie wirkliche Narben sind, stellen sie partielle cataractöse Trübungen dar.

§ 924.

Ebenso gewiss verdunkelt sich die Linse, wenn die zellgewebigen und Gefässverbindungen der Kapsel zerrissen worden sind, (was durch die oben angegebenen, mit Erschütterung, Commotion verbundenen Verletzungen geschehen kann) wegen aufgehobener Zufuhr von Bildungsstoff und daherrührendem Stillstande des Ernährungsprocesses. Dabei kann die Kapsel entweder gleichfalls eingerissen, oder auch in ihrer Continuität unverletzt sein. Der erste Fall ist der günstigere. Auch diese traumatische Cataract ist eine evanida. Im zweiten Falle aber, wo die Cataract der Einwirkung der wässerigen Feuchtigkeit nicht ausgesetzt ist, findet keine Resorption statt.

§ 925.

Auf gleiche Weise wirken zuweilen heftige Convulsionen und Verdrehungen der Augäpfel im kindlichen Lebensalter, bei grosser Zartheit, Schwäche und Zerreissbarkeit der Verbindungsmittel. Sie geben daher gleichfalls zur Entstehung von Cataracten die Veranlassung, welche aber, da gewöhnlich kein Kapseleinriss stattfindet, nicht Cataractae evanidae sind.

§ 926.

Im Zustande völliger Isolirung, nach totaler Trennung aller organischen Verbindungen, erleidet das Linsensystem Metamorphosen, welche nicht mehr von vitaler, sondern von rein chemischer Natur sind. Die Linse verdunkelt sich auf dieselbe Weise, wie in der Leiche nach gewissen Todesarten, z. B. durch Typhus, Cholera, sehr schnell, und dass sich hier die gewöhnlichen Erscheinungen der putriden Zer-

setzung nicht ergeben, davon liegt der Grund einzig darin, weil die nothwendigen Bedingungen der Fäulniss, Zutritt der Luft und einige Temperaturerhöhung ausgeschlossen sind.

§ 927.

Die Erschütterungen des Augapfels bewirken öfters Lageveränderungen der Linse und Kapsel, und die Ergebnisse sind verschieden, je nachdem die Kapsel in der Continuität oder in der Contiguität oder in beiden zugleich getrennt ist.

§ 928.

Zuweilen findet eine kleine Verrückung der Linse sammt der unverletzten Kapsel in der tellerförmigen Grube, welche sie nicht ganz verlassen haben, mit nur partieller Zerreissung, wohl auch nur mit starker Dehnung und Zerrung der Gefässe und übrigen Verbindungsorgane statt. Eine solche Dislocation bewirkt keine cataractöse Trübung, aber vermöge der fehlerhaften Stellung der Linse eine unregelmässige Strahlenbrechung und dadurch ein Vitium visus. Einige Gesichtsfehler, nach mechanischen Verletzungen des Auges zurückgeblieben, sind nur aus solchen Lageveränderungen des strahlenbrechenden Medii zu erklären. Ich habe einige hieher bezügliche Fälle beobachtet.

§ 929.

Sind aber jene organischen Verbindungen ganz getrennt und aufgehoben, so entsteht nothwendig totale Verdunklung des Linsensystemes. Es bildet sich eine besondere Staarform, nämlich der in der hintern Augenkammer schwimmende Balgstaar, Cataracta natatilis, welcher aus der tellerförmigen Grube ganz hervorgetreten und frei beweglich in der hintern Augenkammer liegt, sich in dieser bald bis zu ihrem Boden herabsenkt, — wobei wenigstens das obere Pupillarfeld frei und den Lichtstrahlen momentan durchgängig wird, — bald sich wieder erhebt und jetzt die ganze Pupille verdeckt, so dass der Kranke vermöge dieser aufsteigenden und absteigenden Bewegungen der Cataract abwechselnd momentan sieht und dann wieder erblindet.

§ 930.

Bei dem schwimmenden Staare sind jedesmal die organischen Verbindungen der Kapsel mit der Glashaut, der Zonula Zinnii und jene mit den Ciliarfortsätzen vollkommen aufgehoben. Die Trennung ist durch eine traumatische Verletzung, Zerreissung bedingt, welche der Entstehung der Cataract vorausging und zu ihr selbst die Veranlassung gab, oder welche auch die schon gebildete Cataract erst betroffen hat. Immer ist die schwimmende Cataract ein Kapsellinsenstaar, gewöhnlich eine Cataracta cystica fluida. Die Lostrennung aller organischen Verbindungen der Kapsel mit adjacirenden Organen kann auch (wie andere sogenannte spontane Zerreissungen von Bändern etc.) durch gewaltsame Muskelcontractionen, Convulsionen (im kindlichen Alter) entstehen. Ob ohne gewaltsame, wenigstens relativ äussere Einwirkung jene organischen Verbindungen durch einen eigenthümlichen krankhaften Process sich jemals spontan lösen, ist wohl sehr zu bezweifeln.

§ 931.

Die aufsteigenden und absteigenden Bewegungen dieser Cataract sind von den Pendelschwingungen des Zitterstaares sehr verschieden. Jener ist ein frei beweglicher, dieser ein angewachsener Staar; die pathogenetischen Bedingungen beider sind gleichfalls ganz abweichende.

§ 932.

Der schwimmende Staar wird nur durch den Widerstand der Iris bei dem bestehenden Missverhältnisse seines Volumens zu der Weite der Pupille in der hinteren Augenkammer zurückgehalten. Wenn diese im erweiterten Zustande ihm bei etwaiger schräger Stellung und Vorwärtsrichtung seines unteren Randes, womit er in sie einschneidet, den Eintritt verstattet, so kann er in ihr stecken bleiben und durch die ihm sich fest anlegenden Pupillarränder der Iris eingeklemmt werden. Er kann nicht wohl an die Pupillarränder angewachsen, aber durch eine mittelst Exsudation

gebildete Pseudomembran ihnen angeheftet sein. Diese Pseudomembran und seine freie Oberfläche kann sich später mit phosphorsauren Salzen incrustiren. Der Druck, welchen die Cataract auf die Iris fortwährend ausübt, verursacht heftige, durch ihre Andauer unerträgliche Schmerzen. Sie nimmt eine schmutzig gelbe Farbe an, ist rauh an der Oberfläche, klirrt bei Berührung mit einem metallenen Instrumente und wird der Gypsstaar, Cataracta gypsea, genannt.

§ 933.

Da hier die Linse in die nicht eingerissene Kapsel eingeschlossen ist und die wässerige Feuchtigkeit zu ihr keinen Zutritt hat, so wird sie niemals resorbirt.

§ 934.

Anders verhält sich die Sache, wenn die Linse bei einem Einrisse in der Kapsel durch diesen ausgetreten, ohne die Kapsel in die Pupille eingedrungen und in dieser stecken geblieben, oder wenn sie auch ganz in die vordere Augenkammer prolabirt ist, was hier leichter als bei dem Balgstaare geschieht, aber doch auch bei diesem möglich bleibt.

§ 935.

Gewöhnlich ist die in die vordere Augenkammer prolabirte und am Boden derselben liegende Linse schon früher cataractös verdunkelt gewesen. Wenn sie aber noch durchsichtig war, so verdunkelt sie sich in der Folge; dies geschieht jedoch zuweilen erst spät. *Gräfe* fand sie noch am sechszehnten Tage durchsichtig.

§ 936.

Die in der vordern Augenkammer liegende Linse übt einen andauernd heftigen Druck auf die descemetische Haut, die Cornea und Iris aus, verursacht hiedurch beständigen Schmerz und eine Augenentzündung, welche mit Supraorbitalschmerz verbunden ist. Endlich aber wird sie, oft erst spät, resorbirt.

§ 937.

In allen bisher betrachteten Arten des traumatischen Staares erfolgt die Verdunklung durch mechanische Hem-

mung oder Beschränkung des Stoffwechsels, der Ernährung und der Zufuhr des Bildungsstoffes.

§ 938.

Ganz verschieden von dieser auf mechanischer Ursache und auf rein negativen, privativen Verhältnissen beruhenden Pathogenese ist die Entstehung der Cataract durch traumatische Ophthalmitis.

§ 939.

Wenn nach einer mechanischen Verletzung, welche nicht geradezu nothwendig das Linsensystem selbst direct betroffen haben muss, eine heftige Entzündung in den Centralgebilden des Augapfels entsteht, und wenn sich die Phlogose von der Uvea, von dem Ciliarkörper, von den Ciliarfortsätzen und von der Ciliarkrone auf die Linsenkapsel fortpflanzt, so verdunkelt sich diese und die Linse selbst jedesmal, hauptsächlich durch entzündliches Exsudat, und es bildet sich in sehr kurzer Zeit unter den Erscheinungen der Iritis, Staphylitis (Traubenhautentzündung), Dyctyitis (Netzhautentzündung), Periphakitis u. s. f. ein adhärirender Kapsellinsenstaar.

§ 940.

Diese Art des traumatischen Staares, die entzündliche, ist von jener, der mechanischen, privativen, aphlogistischen äusserst verschieden, und sie verhält sich gegen dieselbe auf vollkommen umgekehrte Weise. Die erste, die phlogistische, entsteht rasch, gelangt in wenigen Tagen oder Wochen zu ihrer vollkommenen Ausbildung, unter heftigen Schmerzen im Kopfe und Auge, überhaupt unter den Symptomen einer starken Ophthalmitis, Lichtscheu, heissem Thränenflusse, Röthung des Weissen im Auge etc.; sie ist nie ein einfacher Linsenstaar, immer ein Kapsellinsenstaar, und zwar mit weit verbreiteter hinterer Synechie. Die zweite dagegen entsteht langsam, binnen 6 bis 12 Wochen, auf schmerzlose Weise, ohne entzündliche Reactionen im Augapfel; sie ist gewöhnlich reiner Linsenstaar und Adhäsionen

der Kapsel an die Traubenhaut kommen bei ihr niemals vor. Nur sie ist Cataracta evanida; der entzündlich-traumatische Staar verschwindet nie spontan und gewährt auch für die Operation eine nicht sehr günstige Prognose, theils wegen der vorhandenen, sehr ausgebreiteten Adhäsionen und der Schwierigkeit ihrer Trennung, theils wegen des gleichzeitigen, krankhaft veränderten Zustandes anderer innerer edler Organtheile, welche durch die vorausgegangene Entzündung gleichfalls Gewebs- und Structurveränderungen erlitten haben. Es gibt daher zwei sehr verschiedene Arten des traumatischen grauen Staares; beide verhalten sich durchaus nicht auf gleiche und übereinstimmende Weise. Was von der einen gilt, findet auf die andere keine Anwendung. Nur die eine Art ist Cataracta evanida, die zweite aber durchaus nicht. Ich habe jedoch in Einem Falle gesehen, dass bei einer adhärirenden traumatischen Cataract, welche 20 Jahre lang unverändert geblieben war und stets den Hinterpupillarraum in seiner ganzen Ausdehnung überdeckt hatte, unerwartet die Resorption eintrat und ziemlich rasch fortschritt, so dass die Linsencataract endlich ganz verschwand, und nur die verdunkelte Kapsel collabirt zurückblieb. Wahrscheinlich war die letzte bei irgend einem unbemerkt gebliebenen Ereignisse geborsten und hiedurch der wässerigen Feuchtigkeit freier Zugang zur Linsensubstanz eröffnet worden. Der Fall kam zur Zeit der Hohenlohischen Wunder vor, und wurde, obgleich der theilweise von seiner Cataract Befreite auf dem leidenden Auge blind geblieben ist, als ein solches Wunder betrachtet.

§ 941.

Eine sehr merkwürdige Erscheinung ist die in neuerer Zeit beobachtete Regeneration der Linse, nach ihrer mit Substanzverlust verbundenen Verwundung, nach ihrer Extraction und Resorption. *Cocteau* und *Leroy d'Etiole** haben

* Experiences relatives à la réproduction du crystallin. Journal de physiologie par *Magendie*. Tome 7.

zuerst in den Augen der Kaninchen dieselbe entdeckt. *C. Mayer*[*] hat diese Entdeckung bestätigt, und *Backhausen* nach der Staarextraction bei Menschen die Wiedererzeugung beobachtet. *Wilhelm Sömmering*[**] und *Carl Textor*[***] fanden die regenerirte Substanz auch nach der Depression innerhalb des Umfanges der in der tellerförmigen Grube zurückgebliebenen Kapsel.

§ 942.

Ihre übereinstimmenden Beobachtungen lehren, dass nach der Extraction und auch nach der Depression der Linse die zurückbleibende, vor der Operation nicht verdunkelt gewesene, wenn bei derselben nicht zu sehr verletzte und einigermassen in ihrer Integrität erhaltene Kapsel in ihrer Höhle eine weiche durchsichtige (im Weingeist sich weisslich verdunkelnde) Substanz in der Form eines anfangs schmalen, sich allmählig verbreiternden Ringes, eines Wulstes, erzeugt, welche mit ihrer innern Oberfläche mehr oder weniger fest zusammenhängt. Diese Wiedererzeugung beginnt bei Kaninchen schon nach acht Tagen, und im vierten Monate hat die wulstige Masse eine der Linse einigermassen ähnliche Form und Gestalt; bei Menschen ist dieser Process erst nach vielen Monaten, sogar einigen Jahren vollendet. Die Kapsel bleibt dabei durchsichtig. Eine schon vor der Operation getrübt gewesene Kapsel scheint keinen klaren Krystallwulst erzeugen zu können.

LII. Capitel.

Verletzungen des Glaskörpers.

§ 943.

Bei Stichwunden, welche die Hornhaut, die Iris und die Linse durchbohrt haben und noch tiefer eindringen, wird

---

[*] Ueber die Reproduction der Krystalllinse. Im Journ. d. Chir. Bd. 17.

[**] Ueber die organischen Veränderungen im Auge nach der Staaroperation. Frankfurt a. M. 1828.

[***] Ueber die Wiedererzeugung der Linse. Würzburg 1842.

nothwendig der Glaskörper verletzt. Ebenso ist jede die Bindehaut, Sclerotica, Choroidea und Retina perforirende Wunde nothwendig mit Verletzung des Glaskörpers verbunden. Auf solche gedoppelte Weise werden Wunden dieses Organes auf directe Art von der vordern oder hintern Augenkammer her angelegt.

§ 944.

Indirecte Verletzungen desselben entstehen bei Compression, Contusion und Commotion des Augapfels. Es kann dabei die Glashaut, die äussere, die Oberfläche des Glaskörpers überziehende Membran zerrissen werden, auch ein mehr oder weniger tiefer Einriss in die Substanz desselben entstehen.

§ 945.

Die Verletzungen des Glaskörpers lassen keine Trübung, Suffusion seines Gewebes zurück. Es erfolgen überhaupt auf sie keine irgend bedeutenden traumatischen Reactionen, keine Hyaloideitis. Der Glaskörper steht auf einer niedern Vitalitätsstufe, und er ist sehr wenig vulnerabel. Er kann die grössten Verletzungen ohne Trübung und ohne schlimmen Einfluss auf die Sehverrichtung ertragen. Bei der Reclination des grauen Staares ist die Zerstörung, welche sein Gewebe durch die in ihn hineingedrückte Linse erleidet, ungemein gross, und der Operirte wird doch sehkräftig, wenn keine anderen störenden Nebenverletzungen stattgefunden haben. Besteht in der Glashaut, welche für den Glaskörper die ihn äusserlich umgebende, zurückhaltende, ihm Zusammenhang verleihende und seine Form bestimmende Membran ist, eine Zusammenhangstrennung, so tritt leicht durch deren Hiat ein ausgestülpter Theil seines zelligten spongiösen Gewebes hervor; es bildet sich eine Erhöhung und Hervorragung an seiner äusseren kugeligen Oberfläche. Dieser Zustand wird der innere unvollkommene Prolapsus des Glaskörpers genannt. Er kann auch bei einer durch Druck und Quetschung entstandenen Zerreissung der Glashaut, ohne

zugleich bestehende eindringende Wunde in den Augenhäuten der äussern oberen Schichten sich bilden.

§ 946.

Ist aber eine solche penetrirende Wunde angelegt und ist die vordere oder hintere Augenkammer geöffnet, so kann der ausgestülpte, durch den Riss in der Glashaut hervorhängende Theil des Glaskörpers jener äussern Wundöffnung sich progressiv nähern, durch sie hervortreten und also der innere unvollkommene Prolapsus sich in einen äussern vollkommenen verwandeln. Ein Theil des Glaskörpers fällt hier nicht mechanisch, durch seine Schwere gegen den declivsten Ort hervor, sondern er wird durch die Zusammenziehung der bewegenden Muskeln des Augapfels durch die Wundöffnung herausgepresst. Dies geschieht um so leichter, weil bei bereits entleerter wässeriger Feuchtigkeit der Widerstand aufgehoben ist, welchen diese bisher seinem Hervortreten leistete; um so mehr, wenn die Linse im Augapfel fehlt, welche das kräftigst zurückhaltende Resistenzmittel für den Glaskörper ist. Daher tritt so leicht nach der Staarextraction der äussere Vorfall des Glaskörpers durch die Hornhautwunde ein.

§ 947.

Der äussere Vorfall durch eine perforirende Hornhautwunde bildet sich leichter und öfter als durch eine Scleroticalwunde, weil die nach der Entleerung der wässerigen Feuchtigkeit collabirte Cornea keinen Widerstand mehr leistet, ein solcher aber von der Seite der derben, dichteren Sclerotica, auch in ihrem perforirten Zustande, wegen ihrer wenig veränderten straffen Anspannung noch immer einigermassen geleistet wird. Zu dieser Verschiedenheit des numerischen Verhältnisses trägt auch die meistens viel bedeutendere Grösse der Hornhautwunden, verglichen mit Scleroticalwunden, wesentlich bei. *Jüngken* behauptet, der Vorfall des Glaskörpers aus den letzten komme öfter als aus den ersten vor. Meine Erfahrungen lehren das Gegentheil.

§ 948.

Der äussere Prolapsus ist immer nur die Fortsetzung des innern. Es entsteht kein solcher ohne Zerreissung der Membrana hyaloidea und ohne Ausstülpung eines tiefer, nämlich mehr gegen den Mittelpunkt hin, liegenden Stückes des Glaskörpers durch den Einriss in dieser Membran. Der durch die Hornhaut- oder Scleroticalwunde hervorhängende Theil des Glaskörpers ist kein verlängerter Abschnitt seiner äussern Oberfläche; niemals liegt hier die unzerrissene Glashaut frei zu Tage. Daher ist der Prolapsus nicht kugelig oder halbkugelig gerundet, sondern er ist mehr länglich und von übrigens unregelmässiger Gestalt.

§ 949.

Der Vorgang bei der Entstehung des Prolapsus aus einer Scleroticalwunde ist ganz einfach. Durch den Wundcanal, welcher sich durch die Bindehaut, Sclerotica, Choroidea, Retina und Hyaloidea hindurch erstreckt, wenn er in gerader Richtung und etwas geräumig angelegt ist, tritt ein ausgestülptes Stück des Glaskörpers hervor. Etwas verwickelter sind die Vorgänge bei dem Vorfalle aus einer Hornhautwunde. Das ausgestülpte Stück steckt hier zuerst im Einrisse der Membrana hyaloidea, von seinen Rändern wie von einer Halskrause umgeben; es tritt, wenn, wie gewöhnlich, die Linse nicht mehr an Ort und Stelle vorhanden ist, in die tellerförmige Grube herein, senkt sich immer mehr nach vorn in die hintere Augenkammer, dringt in die Pupille, geht durch sie hindurch, gelangt jetzt in die vordere Kammer und fällt endlich durch die Hornhautwunde heraus.

§ 950.

Bei einem sich rasch bildenden, gewaltsam entstandenen Vorfalle durchläuft der Glaskörper mit Einem Male, wie in einem ungetheilten Zeitraume, diese verschiedenen Höhlenräume und der Vorfall wird sogleich ein äusserer. Aber er kann auch unvollkommen bleiben und in jedem derselben fixirt erscheinen. Es gibt daher mehrere Grade des unvoll-

kommenen Vorfalles, wenn man, wie gewöhnlich, jeden Prolapsus unvollkommen nennt, bei welchem der Glaskörper nicht durch die Hornhautwunde sichtbar zu Tage heraushängt.

§ 951.

Das prolabirte Stück kann in der hintern Augenkammer liegen, es kann in der Pupille stecken, es kann durch diese in die vordere Augenkammer prominiren, es kann durch die klaffende Hornhautwunde heraushängen.

§ 952.

Im ersten Falle ist die Dislocation kaum bemerkbar, so lange die ausgetretene Portion des Glaskörpers klar und durchsichtig ist; es zeigt sich nur einige Hervorragung der nach vorn geschobenen Iris, eine passive Turgescenz derselben, besonders des innern Iriskreises. Im zweiten und dritten Falle ist die Pupille meistens etwas erweitert, sie ist durch die in ihr steckende Masse des Glaskörpers verstopft, ihr unterer Rand herabgedrückt; sie ist daher entrundet, länglich verzogen und am untern Rande die Traubenhaut leicht nach aussen und vorn umgestülpt (Ectropium uveæ mechanicum). Die Beweglichkeit der Iris ist beschränkt, wohl auch ganz aufgehoben. Die Dehnung ihres Gewebes, die Compression ihres Pupillarrandes und der in ihr verlaufenden Ciliarnerven ist sehr schmerzhaft. Heftiger Supraorbitalschmerz ist vorhanden, welcher den Kranken durch seine lange Andauer zur Verzweiflung bringt. Wenn die Netzhaut durch den Vorfall keine starke Verziehung oder Faltung erleidet, erfährt das Sehvermögen keine bedeutende Störung. Diese Erscheinungen sind dem zweiten und dritten Falle gemeinschaftlich. In diesem letzten kömmt zu ihnen noch die folgende hinzu. Man bemerkt in der vorderen Augenkammer die helle, durchsichtige, aber etwas ins Gelbliche ziehende und durch ihre grössere Dichtigkeit gegen die wässerige Feuchtigkeit contrastirende Substanz des Glaskörpers als einen Streifen, welcher von der niedergedruck-

ten Pupille sich gegen die Hornhautwunde hin erstreckt. Diese Wunde kann dabei geschlossen, verklebt, und wenn man den Prolapsus in einer späteren Zeit untersucht, sogar vernarbt sein. Im vierten Falle aber ist sie offen, ihre Ränder stehen von einander ab, sie klafft und durch sie hängt eine sie ausfüllende und den Hiat bewirkende, klebrige, dem Eiweisse ähnliche, anfangs gelblich weisse, später weissgraue Substanz von unregelmässiger Gestalt heraus. Dieser Körper folgt den Bewegungen des Augapfels, zieht sich bei ihnen in Falten und verändert dabei seine Form. Bei einem grösseren Prolapsus fühlt sich der Augapfel weicher, weniger fest, hart und widerstehend an. Aber nicht leicht collabirt er an seiner hintern Hemisphäre, wird gefaltet oder verliert seine Halbkugelgestalt. Wird unvorsichtiger Weise an dem hervorhängenden Stücke des Glaskörpers gezogen, so vergrössert sich durch neuen Austritt sein Prolapsus. Dasselbe geschieht bei jeder heftigen Augapfel- und Augenliederbewegung, und in noch höherem Grade bei jeder sich wiederholenden krampfhaften Contraction der Augapfelmuskeln. Vor der Entstehung des Vorfalles oder gleichzeitig mit ihr hat sich die wässerige Feuchtigkeit entleert und die Hornhaut ist collabirt. Sehr bald aber, indem der vorgefallene Glaskörper die Hornhautwunde ausfüllt und verstopft, sammelt sich jene regenerirte Flüssigkeit wieder an und die Cornea erhebt und wölbt sich wieder.

§ 953.

Schon nach 24, spätestens nach dreimal 24 Stunden, wird das frei nach aussen hängende und der Einwirkung der atmosphärischen Luft ausgesetzte Stück des Glaskörpers graulich trübe und missfarbig; auch schrumpft dasselbe zusammen. Dabei bleibt der in der vordern Augenkammer liegende Theil des Glaskörpers hell und ungetrübt; zum deutlichen Beweise, dass jene Mortification, Trübung, Vertrocknung und Corrugation die Folge der chemischen Einwirkung der atmosphärischen Luft ist, welche durch die verstopfte Horn-

hautwunde nicht eindringen und auf die hinter ihr liegende Portion des Glaskörpers nicht influiren kann.

§ 954.

Der Prolapsus zieht sich niemals spontan zurück. Er stirbt necrotisch ab und wird im Niveau der Hornhautwunde, durch deren Ränder er strangulirt wird, abgestossen. Die Mortification erfolgt genau an dieser Stelle. Die Hornhautwunde ist nun nicht mehr gehindert sich zu schliessen; der Glaskörper aber wächst an ihre inneren Wundlappen an und er vernarbt mit der Wunde selbst. Zeitlebens untrennbar besteht diese Synechie und der innere Prolapsus, der Glaskörper hängt fortwährend durch die Pupille in die vordere Augenkammer heraus und der untere Pupillarrand bleibt niedergedrückt. Der schmerzhafte Zustand dauert daher auch nach vollständig beendigter Vernarbung der Hornhautwunde fort, bis sich die Irisnerven an den Druck, an die Dehnung und Verziehung allmählig gewöhnt haben.

§ 955.

Es wird behauptet, dass der dritte Theil der Masse des Glaskörpers auf die angegebene Weise durch einen Vorfall desselben aus einer Hornhautwunde verloren gehen könne ohne wesentliche Beeinträchtigung der Sehkraft. Manche glauben sogar, dass bei Myopen der Verlust einer solchen Portion eines strahlenbrechenden Medii das Sehen in die Ferne zu verbessern vermöge. Meine Erfahrung stimmt nicht damit überein. Dieser Verlust des Glaskörpers bringt zwar keine Erblindung, aber doch eine bedeutende Schwächung und Unvollkommenheit des Sehvermögens hervor.

§ 956.

Man hat den Prolapsus des Glaskörpers in den partiellen und totalen eingetheilt. Totaler Auslauf der Glasfeuchtigkeit findet niemals, auch bei der ärgsten Verletzung und gröblichsten Misshandlung des Augapfels statt. In der Volkssprache ist viel vom Auslaufen der Augen die Rede, und man hat irrig diesen Ausdruck auf die totale Entleerung

der Glasfeuchtigkeit gedeutet. Allein das Volk versteht darunter keineswegs einen Prolapsus von irgend einer Art, sondern die Zerstörung des Augapfels durch profuse Eiterung. — Ein totaler Prolapsus ist darum unmöglich, weil bei jedem Vorfalle die Glashaut nothwendig vorn eingerissen und ein mittleres Stück des Glaskörpers ausgestülpt ist, dieser aber und der übrige Theil der Membrana hyaloidea mit der Netzhaut etc. in Berührung und in der gewöhnlichen organischen Verbindung verbleibt.

§ 957.

Der Vorfall des Glaskörpers durch eine Scleroticalwunde kann niemals sehr gross und nur von sehr beschränktem Umfange sein. Auch bei ihm zeigt sich im Weissen des Auges an der verwundeten Stelle eine weissgelbliche Hervorragung eines weichen, faltigen, gespinnstartigen, in seiner Form veränderlichen Körpers, welcher in kurzer Zeit trübe wird und verschrumpft. Ist er etwas grösser und der Substanzverlust des Glaskörpers irgend bedeutend, so weicht die Iris nach hinten wegen des verminderten von da kommenden Widerstandes zurück, und sie zeigt sich an ihrer vorderen Fläche trichterförmig vertieft. Leicht schliesst sich die Pupille.

§ 958.

Die Verletzungen des Glaskörpers, als solche, da sie keine besonderen traumatischen Reactionen hervorrufen, erfordern keine eigenthümliche Behandlung. Diese geschehe nach den allgemeinen Kunstregeln, und es genügt, diejenigen Indicationen zu erfüllen, welche die übrigen und Nebenverletzungen gebieten.

§ 959.

Bei Vorfällen des Glaskörpers, von was immer für einer Art sie sein mögen, ist die künstliche Reduction niemals angezeigt, so wenig als man die spontane Retraction erwarten darf. Jeder Versuch zur Zurückschiebung bei dem vollkommenen äussern Prolapsus misslingt nicht nur und

bleibt erfolglos, sondern er führt auch nothwendig und unvermeidlich eine Vergrösserung des bereits bestehenden Vorfalles durch den Austritt einer neuen Portion des Glaskörpers herbei, wegen der Unruhe, Agitation und krampfhaften Bewegung, in welche er das schon leidende Auge versetzt.

§ 960.

Um diese Vergrösserung zu verhindern, ist es nothwendig, das Auge sogleich zu schliessen, die Augenliedränder durch einen aufgelegten Heftpflasterstreifen zu verkleben, den Kranken in eine horizontale Rückenlage zu bringen und während mehrerer Tage unverrückt darin zu erhalten.

§ 961.

Die Heilung hängt von der spontanen Abstossung der vorgefallenen Portion des Glaskörpers und von der nun ungehinderten Schliessung und Vernarbung der Hornhautwunde ab. Diese erfolgt in der Regel zur gehörigen Zeit und sie bedarf keiner sie mehr bethätigenden Nachhilfe durch die Kunst. Zum Behufe der letzten räth *Jüngken*, den Vorfall und die Ränder der äussern Wunde öfters mit safranhaltiger Opiumtinctur zu bepinseln, was aber in der ersten Zeit, ehe sich Adhäsionen gebildet haben, kaum ohne Vergrösserung des Prolapsus wird geschehen können. Bei Hornhautwunden ist die Tendenz der Natur, sie zu schliessen, wovon die Strangulation und Exfoliation des Prolapsus abhängt, sehr thätig; bei Scleroticalwunden ist dies weniger der Fall. Bei jenen ist es daher nicht nöthig, den Vorfall am Niveau der Hornhautwunde abzuschneiden, was wieder nicht leicht ohne Zerrung und daherrührende Vergrösserung desselben geschehen kann, oder seine Mortification durch die Cauterisation direct herbeizuführen. Zu der letzten hat man die am Auge so verderbliche Spiessglanzbutter mit dem entschiedensten Nachtheile angewendet.

§ 962.

Wenn sich dagegen bei Scleroticalwunden die Abstossung der aus ihnen hervorhängenden Portion des Glaskörpers sehr

verspätet, so ist es rathsam, diese am Niveau der Wunde mit der geraden Augenscheere abzuschneiden. Solches muss aber, so zu sagen, aus freier Hand geschehen, ohne sie vorher mit einem Häkchen oder Zängelchen zu ergreifen und zu fixiren, wodurch wieder bei unruhigen Augapfelbewegungen zur Vergrösserung des Prolapsus durch Hervorziehung eines neuen angrenzenden Stückes die Gelegenheit würde gegeben werden. Auch warte man so lange, bis sich Adhäsionen gebildet haben und der Vorfall durch sie in der Wunde in etwas festgehalten ist.

LIII. Capitel.

Wunden der Netzhaut.

§ 963.

Auf directe Weise kann bei ihrer tiefen, geschützten und schwer zugängigen Lage die Retina nur bei gleichzeitiger Verletzung anderer, mehr äusserlich situirter Organe verwundet werden. Dies geschieht daher hauptsächlich bei Stichwunden, welche entweder von der Seite der vordern Augenkammer her angelegt worden, und bei welchen das verletzende Werkzeug durch die Cornea, Iris, durch die Linse und den Glaskörper eingedrungen ist, oder welche die Bindehaut, Sclerotica und Choroidea bereits perforirt hatten.

§ 964.

Auf indirecte Weise kann bei heftigen contundirenden Gewalten, welche den Augapfel betreffen, die Netzhaut erschüttert oder selbst zerrissen werden.

§ 965.

Kleine Stichwunden der Netzhaut, nahe an ihrem vorderen gezähnten Rande oder in ihrer vorderen Fortsetzung bis zum Rande der Linsenkapsel hin angelegt, bringen keine amaurotischen oder subamaurotischen Wirkungen hervor. Sie sind nicht besonders schmerzhaft, indem die Retina keine,

oder doch nur eine sehr geringe Communsensibilität besitzt, und sie veranlassen keine bedeutende Netzhautentzündung — Dictyitis. Bei der Depression oder Reclination der Cataract, sie geschehe durch Keratonyxis oder durch Scleroticonyxis, wird zuweilen bei sehr unruhigem Verhalten des Kranken mit der Spitze der Nadel die Retina verletzt, ohne dass man schlimme Folgen hievon bemerkt. Aber diese zeigen sich bei grösseren, besonders bei gequetschten und gerissenen Wunden in einem mittleren oder im hinteren Retinalfelde näher an der Eintrittsstelle des Sehnerven.

§ 966.

Die stattgefundene Verletzung der Netzhaut lässt sich bei Stichwunden in manchen Fällen nicht autoptisch wahrnehmen, sondern nur erschliessen aus der Art, Oertlichkeit, Tiefe und Richtung der Wunde, und aus der Heftigkeit und Eigenthümlichkeit der Symptome und der Reactionserscheinungen.

§ 967.

Diese sind besonders auffallend bei Zerreissungen der Retina, wenn sie auf die oben (§ 964) angegebene Weise ohne gleichzeitige Verletzung der äussern Gebilde des Augapfels entstanden sind.

§ 968.

Die diagnostischen Zeichen sind die folgenden: Unmittelbar auf die Verletzung erfolgt totale Erblindung mit gänzlich erloschener Lichtempfindung, ohne gleichzeitige wahrnehmbare krankhafte Veränderung in dem lichtleitenden Apparate des Auges. Die Lichtstrahlen gelangen frei und ungehindert zur Retina; diese aber empfindet ihren sensoriellen Eindruck nicht. Die Iris des leidenden Auges ist vollkommen unbeweglich, die Pupille aber, was *Beer* constant bemerkte, in hohem Grade verengt. Abgestufte Lichteinwirkungen auf dasselbe, der rascheste Wechsel zwischen Helle und Dunkelheit bringen keine Irisbewegungen hervor. Wohl aber ist dies, wenn auch in vermindertem Grade, der Fall, wenn

das gesunde, nicht verletzte Auge denselben ausgesetzt wird. Das Auge ist sehr schmerzhaft, die Ophthalmalgie scheint aber nicht von der Retinalverletzung selbst, sondern von den Nebenverletzungen abzuhängen.

§ 969.

Das Gleiche möchte von dem Hämophthalmos gelten, welchen *G. Beer* als eine constante Wirkung der Retinalzerreissung angibt. Es ist wenigstens nicht einzusehen, woher aus der gefässarmen Netzhaut das Blut komme, und wie es auch bei wirklichem Stillicidium in die hintere und vordere Augenkammer gelangen könne.

§ 970.

Es äussern sich Erbrechen und andere Symptome der Hirnerschütterung.

§ 971.

Dieselben Erscheinungen können entstehen, wenn die Netzhaut nicht wirklich zerrissen, sondern nur heftig erschüttert worden ist. *Beer* gibt als diagnostisches Zeichen zwischen Commotion und Ruptur den dort fehlenden, hier allezeit vorhandenen Hämophthalmos an. Bei dem eben hierüber Bemerkten kann er diese diagnostische Bedeutsamkeit nicht haben, und es bleibt nur Ein sich freilich erst später kundgebendes Zeichen zur Unterscheidung übrig, und dies ist die immerwährende Andauer der Amaurose durch die ganze Lebenszeit nach der Retinalzerreissung und ihre transitorische, nicht selten mit der Zeit wieder nachlassende Beschaffenheit nach der blossen Commotion.

§ 972.

Diese Zustände der Netzhaut haben in ihren Symptomen und Wirkungen eine gewisse Aehnlichkeit mit den correlativen Zuständen des Ciliarkörpers. Zu ihrer Unterscheidung kann als diagnostisches Zeichen die grössere oder geringere Heftigkeit der amaurotischen Erscheinungen, verglichen mit der Beschaffenheit der Pupille, dienen. Bei der Retinalaffection ist der höchste Grad der Myosis, bei jener des

Ciliarkörpers von Mydriasis zugegen. Dort besteht vollkommene Amaurose, hier nur amaurotische Amblyopie. Nicht leicht wird durch die einmalige Einwirkung einer und derselben verletzenden Gewalt zugleich eine Zerreissung der Netzhaut und des Ciliarkörpers entstehen. Aber die Zerreissung des Einen kann mit Erschütterung der andern verbunden sein, und wahrscheinlich wird bei Zerreissungen des Ciliarkörpers der Ueberschuss der verletzenden Gewalt, wenn sie durch die Hervorbringung derselben noch nicht erschöpft und aufgezehrt wurde, bis zur Netzhaut hingeleitet, und bringt in solchen gemischten Fällen eine Commotion der Retina hervor. Wie wird sich alsdann die Pupille verhalten?

§ 973.

Bei dieser Schwierigkeit und Unsicherheit der Diagnose ist glücklicher Weise die indicirte therapeutische Behandlung in beiden Fällen dieselbe. Wirksam eingreifende Antiphlogose, Blutentziehungen, kalte Umschläge etc. sind angezeigt. Schon wegen der Myose verdient Atropin örtlich in Anwendung gezogen zu werden. Bei sehr heftigen Schmerzen sind äusserlich narcotische Cataplasmata anzuwenden.

§ 974.

In späterer Zeit kann jedenfalls die Cur der torpiden, an Paralyse grenzenden Amaurose eingeleitet werden. War die Netzhaut nur erschüttert, so kann sie von positivem Nutzen sein. War sie zerrissen, so wird die Cur erfolglos bleiben.

Zweite Abtheilung.

Wunden in den umgebenden Theilen des Auges.

LIV. Capitel.

Frontal- und Supercilliarwunden.

§ 975.

Die einfachen, wenig gequetschten und gerissenen, nicht mit Substanzverlust verbundenen länglichen und die diesen in der Richtung sich annähernden Schiefwunden in der untern Frontalgegend lassen für das Auge nicht leicht nachtheilige Folgen zurück. Sie können ohne specielle Berücksichtigung desselben nach allgemeinen Kunstregeln behandelt werden. Man trachte sie wo möglich durch directe Vereinigung zu heilen und Eiterung zu vermeiden. Ist diese dennoch eingetreten, so verhüte man wenigstens die Senkung des Eiters in das Zellengewebe des obern Augenliedes oder in die Orbita, welche durch einen fest angezogenen und drückenden Verband, wegen des durch ihn verhinderten Eiterausflusses, begünstigt wird. Er ist daher zu entfernen und erweichende Cataplasmen sind anzuwenden.

§ 976.

Die Querwunden und die diesen in der Richtung entsprechenden Schiefwunden, wenn sie 2 Zoll und darüber lang sind und etwas tief gehen, verursachen bei starkem Hiat der Wundränder das Herabsinken des obern Augenliedes — Blepharoptosis. Sind sie mit Substanzverlust verbunden, so lassen sie nach ihrer Vernarbung die Ausstülpung seines Randes — Ectropium — zurück. Die Ptosis zeigt sich schon in der ersten Zeit bei noch frischer Wunde, das Ectropium erst nach gebildeter Narbe. Jene entsteht von der Entzweiung der Fasern des Augenliedhebe-

muskels, diese von der Verkürzung der in die äussere Augenliedhaut übergehenden und sich fortsetzenden Stirnhaut.

§ 977.

Es ist unmöglich die Palpebration, d. h. die Nictitationsbewegungen des obern Augenliedes und das hiedurch bedingte Auseinanderweichen der Ränder der Stirnwunde zu verhindern. Diese muss daher blutig geheftet und entweder die Knopfnaht oder die umschlungene Naht mit durchzogenen Carlsbader Stecknadeln angelegt werden. Dadurch wird aber das Auseinenderweichen der Wundränder bei bedeutendem Substanzverluste nicht verhütet. Es wird zwar der Blepharoptosis, aber nicht dem Ectropium vorgebeugt.

§ 978.

Beer und *Jüngken* empfehlen die Erzielung einer breiten Narbe, welche die Stelle der verlornen Substanz ersetzen soll. Aber die Meinung, dass dies möglich sei, ist irrig. Es bleibt nichts übrig, um die Entstehung des Ectropii zu verhindern, als entweder schon in der ersten Zeit bei noch frischer Wunde durch eine plastische Operation aus einem angrenzenden andern Theile der Stirnhaut einen Lappen auszuschneiden, überzupflanzen und zwischen die Wundränder einzuheilen, oder fürs erste die Wunde mit Verkürzung der Haut und mit Bildung eines Ectropii heilen zu lassen und später nach eingetretener Beruhigung und Herstellung eines reizlosen Zustandes, nach geschehener Excision der Narbe diese plastische Operation vorzunehmen.

§ 979.

Von den Superciliarwunden gilt alles von den Frontalwunden Gesagte in noch höherem und noch mehr dringlichem Grade. Wichtig ist es, bei ihnen jedesmal die Supercilien hinwegzunehmen und abzurasiren, weil sie die Anlegung der Heftpflaster und der Nähte verhindern, weil ihnen Blut und Eiter anklebt, an ihnen vertrocknet und hiedurch Zerrung, vermehrte Spannung und gesteigerter Wundreiz entsteht.

§ 980.

Von den Superciliarwunden bestand die Meinung, dass sie zur Entstehung des schwarzen Staares die Veranlassung geben. Diese Meinung wurde auf einen pseudohippocratischen Lehrsatz in dem unächten Buche der Coischen Pränotionen gegründet, wo es heisst: „Bei Wunden, „welche in den Augenbrauen oder etwas höher angelegt „sind, verdunkelt sich die Schärfe des Gesichtes; bei frischer „Wunde sehen die Kranken noch einigermassen gut; wenn „aber die Narbe gebildet und hart geworden ist, geht das „Sehvermögen ganz verloren.“ Weder der Verfasser der Pränotionen, noch die zahlreichen frühern und spätern Commentatoren der hippocratischen Schriften führen Beispiele von Erblindung nach Superciliarverletzungen an; auch bleibt es zweifelhaft, ob jener unter dieser Erblindung gerade denjenigen Zustand verstanden habe, welchen wir gegenwärtig im genauer bestimmten und mehr ausgebildeten Sprachgebrauche die Amaurose benennen.

§ 981.

*Joh. Zach. Platner** suchte in den Büchern der nachhippocratischen Schriftsteller Thatsachen von solchen Erblindungen nach Superciliarverletzungen aufzufinden, und diesem gelehrten und vielbelesenen Manne ist es nur gelungen drei, wie er glaubt, beweisende Beobachtungen hervorzuziehen. Sie finden sich bei *Valsalva*,** *Morgagni**** und *Camerarius*.† Auffallend und verdachterregend ist schon diese bei dem häufigen und beinahe täglich sich wiederholenden Vorkommen von Superciliarverletzungen verhältnissmässig äusserst geringe Anzahl. Unterwirft man aber jeden von diesen drei Krankheitsfällen einer genaueren und

---

* De vulneribus superciliis illatis, cur caecitatem inferant? In *Platneri* opusculis. Tom I. Lipsiæ 1749.

** Dissert. anatomica secunda post tractatum de auditu.

*** Epistolæ anatomicæ. No. 18. § 7.

† Ephemerides naturæ curiosorum. Cent. 3. observ. 60. pag. 130.

eindringenderen kritischen Prüfung, wie ich solches gethan,* so ergibt sich bei jedem derselben ein totaler Mangel an jeglicher Beweiskraft. Dasselbe gilt auch von einigen spätern Fällen, welche *Petit* aus Namur, *Montegia* und *Sabatier* beobachtet haben.

§ 982.

J. Z. Platner erklärte für die Ursache der bei Superciliarwunden zuweilen eintretenden amaurotischen Erblindung die dabei stattfindende Verletzung des Frontalnerven. *Beer* und nach ihm *Jüngken*, *Rosas* und *Carron du Villard* sind geneigt, diesem Nerven wenigstens einen Theil der Schuld zuzuschreiben.

§ 983.

Ich hatte mir die Fragen gestellt, ob bei Superciliarverletzungen Erblindung überhaupt öfters vorkomme? ob diese von amaurotischer Art? und ob eine dabei stattfindende Verletzung des Supraorbitalnerven die Ursache der Erblindung sei? Ich glaubte die einfachen und die complicirten, gemischten Fälle unterscheiden zu müssen. Auf diese Complicationen, wie sie bei Superciliarwunden öfters vorkommen, haben schon frühere Schriftsteller theilweise aufmerksam gemacht: 1) *Chopart* auf die encephalische. Superciliarwunden sind Kopfverletzungen; bei ihnen, wie bei Verletzungen in andern Schädelgegenden, kommen als Wirkungen der Hirnerschütterung, des Hirndruckes durch inneres encephalisches Extravasat, durch imprimirte Knochenfragmente und Knochensplitter, und der Meningitis und Encephalomyelitis öfters neben andern noch weit schwereren und lebensgefährlichen Erscheinungen auch amaurotische Zustände vor. 2) *Beer* auf die Complication mit Zerreissung und Erschütterung der Netzhaut. 3) Ich selbst auf jene mit Zerreissung und Erschütterung des Ciliarkörpers, und 4) auf

* In meiner Abhandl. über die Amaurose nach Superciliarverletzungen im Journ. d. Chir. Bd. 29. Heft 4. — Es wäre zu weitläufig, diese kritische Auseinandersetzung hier zu wiederholen.

gleichzeitig vorhandene Orbitalverletzungen, Fractur der die Wandungen der Augenhöhle bestellenden Knochen, Blutergiessungen in derselben und andere mehr.

§ 984.

Wenn in solchen gemischten Fällen Amaurose vorhanden, ist es dann vernünftig, die Superciliarverletzung für die alleinige oder Mitursache derselben zu erklären? und wenn wirklich der Frontalnerve dabei verletzt ist, diesem die Schuld beizumessen? da doch dergleichen encephalische, orbitale und Augapfelverletzungen für sich allein hinreichen, um Amaurose zu veranlassen, auch wenn keine Wunde in der Augenbraue und etwas oberhalb derselben besteht, und wenn der Frontalnerve nicht verwundet, gequetscht oder zerrissen ist.

§. 985.

In den einfachen Fällen, wo diese Complicationen fehlten, ist bei den ärgsten Beschädigungen in der Superciliargegend und bei wirklicher unzweifelhafter Verletzung des Frontalnerven niemals Amaurose entstanden; selbst wenn diese Verletzungen die schwersten Reactionserscheinungen, Convulsionen der Augenmuskeln, Lähmung der Augenlieder, der Extremitäten, Betäubung, Delirien, den Tetanus und den Tod hervorbrachten, wie in den drei von *Carron du Villard* erzählten Fällen, war keine Amaurose entstanden.

§ 986.

Einfache, von jenen Complicationen freie Supraorbitalwunden von jeder Art und von jedem Grade der Heftigkeit habe ich zu Hunderten beobachtet, und in keinem einzigen Falle hat sich auch nur die leiseste Spur von amaurotischer Affection gezeigt. Unter den von mir beobachteten Fällen kamen nur wenige (operative) Schnittwunden, mehrere Stichwunden, einige Säbelhiebe vor. Die meisten waren heftige Quetschungen, stark gequetschte und gerissene Wunden durch Schlag, Stoss oder Wurf hervorgebracht. Wenige

waren blos oberflächliche Hautwunden; bei den meisten waren Muskelverletzungen, Trennungen der Fasern des Corrugator supercilii, des Frontalis, dabei Gefässwunden der Supraorbitalarterie und Vene vorhanden. Mehrere Wunden gingen durch alle Weichgebilde bis auf das Stirnbein mit Entblössung desselben hindurch.

§ 987.

In vielen dieser Fälle, wenn nicht in allen, waren zuverlässig grössere Aeste des Stirnnerven, in einigen der Stamm selbst verwundet. Aus der Lage, Richtung und Tiefe der Wunde war dies mit Sicherheit zu erkennen, und es entstand Amaurose weder im rohen Wundzustande, noch in der Periode der Wundentzündung, der Eiterung, oder Vernarbung.

§ 988.

Ich bin hiedurch zu der Ueberzeugung gelangt, dass Verletzungen des Supraorbitalnerven an und für sich, wenn sie nicht mit encephalischen, orbitalen oder ophthalmischen Verletzungen verbunden sind, niemals Amaurose verursachen, und dass in den gemischten, complicirten Fällen jene Nebenverletzungen und nicht die Verwundung des Frontalnerven dieselbe hervorbringen, wenn sie wirklich entstehet.

§ 989.

Man hat auch behauptet, dass noch in der Vernarbungsperiode Amaurose sich bilden könne, wenn sie früher nicht vorhanden war, indem bei übler Vernarbung durch harte, callöse, verzogene und hervorstehende Narben der Nerve gedrückt und in seiner Function gestört werde. In solchen Fällen will *Beer* sogar durch die Durchschneidung der Narbe und des in sie eingeschlossenen Nerven die Amaurose geheilt haben. Mir sind dergleichen Fälle unbekannt. Ueble Vernarbung kann durch eine angemessene ärztliche Behandlung immer verhütet werden, und ist von mir immer verhütet worden. Es liegt doch eine grosse Inconsequenz

darin, wenn Jemand behauptet, dass Amaurose von der Durchschneidung des Frontalnerven entstehe, und zugleich, dass er die schon bestehende durch diese Neurotomie geheilt habe.

§ 990.

Der Frontalnerve ist keineswegs dazu geeignet, um durch seine Verletzung und die damit verbundene Störung seiner Function Amaurose zu erzeugen. Er ist ein sehr untergeordneter Zweig des Nervus trigeminus, dessen beide erste Aeste rein sensitive Nerven sind und die Communsensibilität in der Stirn- und Wangenhaut, in den Augenliedern und in den äussern Gebilden des Augapfels vermitteln. Sein Ramus orbitalis, dessen Fortsetzung und Verlängerung der Nervus frontalis ist, hat auf die Schverrichtung, sowie auf die Irisbewegungen keinen directen oder indirecten Einfluss. Seine absichtliche Durchschneidung, sogar jene des Nervus trigeminus selbst in der geöffneten Schädelhöhle während seines noch encephalischen Verlaufes und vor seinem Eintritte in die Schädelhöhle, in Experimenten an lebenden Thieren, macht diese nicht amaurotisch, wie *Fränzel* gegen *Vic d'Azyr* erwiesen hat. Seine operative Durchschneidung bei Menschen haben *Charles Bell*, ich und Andere öfters verrichtet, ohne dass jemals Amaurose entstanden wäre. Auch auf die Augenlieder-, Augapfel- und Irisbewegungen hat der Frontalnerve und sein Stamm, der Orbitalnerve, welcher ein rein sensitiver und kein motiver Nerve ist, keinen directen Einfluss. Seine Verletzung kann daher unmittelbar auch keine Störung in diesen Bewegungen hervorbringen. Allein das im Nervensysteme herrschende Gesetz der Reflexion — von sensitiven auf motive Nerven — macht diese Verhältnisse etwas verwickelter. Eine genauere Exposition derselben habe ich in der oben angeführten Abhandlung über die Superciliaramaurose gegeben. Dort ist das hieher Bezügliche zu finden; hier ist dieses Verhältniss für die uns jetzt beschäftigende Frage nicht relevant.

§ 991.

Verletzungen des Frontalnerven, wenn sie langwierige Eiterungen der Wunde u. s. f. zur Folge haben, können auf die Ernährung des Augapfels, die Blutbewegung in seinen Gefässen etc. einen sehr nachtheiligen Einfluss ausüben und eine Augenentzündung von eigenthümlicher Art, aber keine Amaurose hervorbringen. Diese Ophthalmie widersteht hartnäckig dem antiphlogistischen Curverfahren, dauert sehr lange Zeit unter der Form der Ophthalmitis und Chemosis mit immer gleicher Heftigkeit an, und endet mit Atrophie des Augapfels, wesswegen ich sie die atrophische Augenentzündung — Ophthalmia atrophica — benenne.

§ 992.

Diese Augenentzündung entsteht auch bei Verwundungen des sympathischen Nerven am Halse und seiner oberen Knoten. *J. L. Petit*, *Dupuy*, *Dupuytren*, *Breschet*, *Magendie* und *C. Mayer* haben sie bei Thieren, besonders bei Pferden beobachtet. Ich sah sie zuerst bei dem Menschen, nämlich bei einem 22jährigen Mädchen, welchem ich wegen einer aneurismatischen Geschwulst die Carotis communis unterbunden hatte. Das Aneurisma wurde geheilt, allein das Auge der leidenden Seite entzündete sich auf die oben angegebene Weise und wurde atrophisch.*

§ 993.

Die atrophische Augenentzündung bei Verletzungen des obersten Stückes des sympathischen Nerven kann als Anhaltspunkt dienen, um sich eine Vorstellung zu bilden von der Art und Weise, wie ein ähnliches Augenleiden auch nach Verletzungen anderer Nerven, welche zu dem Augapfel eine noch nähere Beziehung haben als der Sympathicus, z. B. des Trigeminus, — und im Systeme desselben des N. frontalis, welcher die Verlängerung seines ersten Hauptastes, des N. orbitalis ist, wenn der verletzte Nerve von

* Abhandl. über die Superciliaramaurose etc. S. 548 ff.

einer gewissen Art von Entzündung ergriffen wird, eintreten könne. Die traumatische Neuritis pflegt zwar in der Regel circumscript zu bleiben; sie kann aber unter gegebenen Bedingungen progressiv werden, in einem sensitiven Nerven in der Richtung vom Aste zum Stamme fortschreiten, aus diesem in einen Nebenast übergehen, und sogar von Einer Primitivfaser eines Nerven auf andere in demselben Bündel enthaltene Primitivfasern überspringen. Es findet zwar im gesunden Zustande keine Mittheilung des imponderabeln Nervenagens von Einer Primitivfaser an zunächst liegende andere Fasern statt, sondern dies Agens wird in den sensitiven Nerven einzig in der Richtung von den Aesten zu den Stämmen, in den motiven von den Stämmen zu den Aesten fortgeleitet. Allein die physiologischen Gesetze der Leitung im Nervensysteme sind für die Fortleitung krankhafter Thätigkeiten nicht giltig, und Entzündungsreize pflanzen sich in allen Richtungen, auch in der seitlichen fort. — Es ist daher wohl begreiflich, wie, wenn in einer Superciliarwunde der direct oder auch nur indirect verletzte Frontalnerve sich heftig entzündet hat, die chronisch gewordene Entzündung in ihm gegen den N. orbitalis fortlaufen, sich von ihm ausgehend über das ganze System des N. trigeminus ausdehnen und durch seine trophischen Zweige im Augapfel die wichtigsten phlogistischen Störungen hervorbringen könne. Daraus erklärt es sich nun auch, warum ein wichtiges Augapfelleiden mit allmähligem Erlöschen des Sehvermögens (aber kein wirklich amaurotischer Zustand) nach Verletzungen des Frontalnerven (oder eines andern Nerven, welcher zu dem Auge in einer nähern Beziehung steht) nicht sogleich anfangs im frischen Wundzustande und plötzlich, sondern erst nach langwieriger schlechter Eiterung der Wunde, bei übler Vernarbung langsam und allmählig eintritt, worauf schon der pseudo-hippocratische Ausspruch (§ 980) hindeutet.

LV. Capitel.

Wunden in der Wangen- und Schläfengegend.

§ 994.

Alles von den Frontal- und Superciliarwunden Gesagte gilt auch mit gewissen näheren Bestimmungen von den Wunden in der Wangengegend. Die mit Substanzverlust verbundenen Querwunden veranlassen hier die Entstehung des Ectropii am untern Augenliede. Sind solche Wunden in der Schläfe angelegt, so kann bei gebildeter Narbe eine Verziehung des äussern Augenwinkels mit Ausstülpung der Augenliedbindehaut — Ectropium canthi oculi externi — sich bilden.*

§ 995.

Auch Verletzungen des Infraorbitalnerven (des zweiten Hauptastes des N. trigeminus) in der Wangengegend sollen auf gleiche Weise, wie jene des Frontalnerven, amaurotische Zustände herbeiführen; und schon *Aristoteles*** lehrte dasselbe von den Wunden in der Schläfe, wenn sie mit Erschütterung der Nerven des Auges (?) verbunden sind.

LVI. Capitel.

Wunden der Augenlieder.

§ 996.

Bei den Palpebralverletzungen unterscheidet man 1) nach der Tiefe ihres Eindringens: *a*) Hautwunden, *b*) Muskelwunden, *c*) Knorpelwunden, *d*) durchdringende Wunden; 2) nach ihrer Richtung: längliche Wunden, welche vom freien Augenliedrande gegen seinen Orbitalrand, quere, welche dem freien Augenliedrande parallel laufen, schiefe,

* Meine Abhandl. über das Ectropium canthi oculi externi und die Tarorhaphie in dem Journ. der Chir. Bd. 23.

** De sens. et insens. Cap. 2.

welche eine mittlere Richtung zwischen beiden haben; 3) nach ihrer Lage: Wunden, welche *a*) nahe am freien Augenliedrande oder in grösserer Entfernung von ihm, *b*) in der Nähe des äussern oder innern Augenwinkels oder in grösserer Entfernung von beiden angelegt sind; 4) nach der Art ihrer Entstehung: *a*) Schnittwunden, *b*) Stichwunden, *c*) Hiebwunden, *d*) Quetschungen und gequetschte Wunden, *e*) gerissene Wunden, *f*) die Abreissung des ganzen Augenliedes oder eines Theiles desselben; 5) sie bestehen ohne Substanzverlust oder sie sind mit diesem verbunden.

§ 997.

Hautwunden, welche nicht tiefer eindringen und nicht mit Substanzverlust verbunden sind, sie mögen in was immer für einer Richtung und an was immer für einer Stelle angelegt sein, bleiben ohne nachtheilige Folgen, und sie erfordern keinen andern als einen einfach deckenden Verband.

§ 998.

Dringt die Verletzung auch in den Ringmuskel ein, so bleiben die Verhältnisse dieselben, wenn die Wunde quer oder sehr schief ist. Hat sie aber die längliche oder eine dieser sich annähernde schiefe Form, so ziehen sich die Wundränder der senkrecht getheilten Fasern dieses Muskels stark von einander zurück. Bei geschlossener Augenliedspalte und verbotenen Palpebralbewegungen jeder Art trachte man mittelst mehrerer in passender Entfernung von einander angelegter langer und schmaler Heftpflasterstreifen die Wunde zu vereinigen; und gelänge dies nicht, so müssen Eine oder zwei Knopfnähte angelegt werden. Vereinigungsbinden wirken immer durch harten Druck, welchen das Auge nicht ohne nachtheilige Folgen erträgt, und sie sind eben darum an ihm nicht anwendbar.

§ 999.

Wunden des Augenliedknorpels vereinigen sich nicht wieder, und es bleibt gewöhnlich zeitlebens, wenn der übrige Theil der Wunde geheilt ist, eine klaffende Spalte in ihm zurück, durch welche, wenn sie longitudinal ist, die Palpebralbewegungen etwas, jedoch nur wenig behindert werden. Wird wegen der Muskelwunde eine Sutur angelegt, so werde der Knorpel nicht in den Kranz des Fadenbändchens eingeschlossen.

§ 1000.

Ist auch die Bindehaut perforirt und die Wunde somit eine durchdringende, so kann man durch dieselbe den entblössten und frei zu Tage liegenden Augapfel sehen; das Blut ergiesst sich in den Interpalpebralraum, es kann sich darin anhäufen, gerinnen und ein Coagulum bilden. Es fliesst aber gewöhnlich wenigstens theilweise durch die Augenliedspalte ab.

§ 1001.

Durchdringende Querwunden des obern Liedes, ohne oder mit geringem Substanzverluste, sind mehrere Male ohne Sutur geheilt worden. Bei ruhigem Verhalten und Vermeidung jeder Palpebralbewegung ist es besser, die Augenliedspalte offen zu halten und das obere Lied andauernd in die Höhe zu ziehen, weil sich hiebei die Wundränder besser berühren und weniger auseinander weichen als bei herabgelassenem Augenliede. Da sich im Schlafe die Augenliederspalte unfreiwillig schliesst, so soll man den Kranken, wo möglich, 36 Stunden lang wach erhalten und zu schlafen verhindern. Später haben sich schon Adhäsionen zwischen den Wundrändern gebildet und ihr Hiat ist nicht mehr zu fürchten. Andere Vereinigungsmittel als diese, gute Lagerung — Heftpflaster und vereinigende Binden — sind nicht anwendbar. Es ist gut, die Sutur entbehren zu können; zuweilen aber ist sie nothwendig. Etwas zu allgemein wird

von *Dieffenbach* bei diesen, sowie bei allen (?) Augenliedwunden die Sutur für nothwendig erklärt, da er doch selbst angibt, dass Querwunden nur sehr wenig klaffen.*

§ 1002.

Ungegründet ist die Furcht, dass eine zu breite Narbe entstehen und diese zur Bildung der Blepharoptosis oder des Entropii die Veranlassung geben möge.

§ 1003.

Bei länglichen durchdringenden Wunden, bei welchen auch der Augenliedrand gespalten ist, kann die Sutur niemals entbehrt werden. Der Hiat der Wunde ist zu gross, er findet in triangulärer Form statt, ist am Augenliedrande der grösste; im obern oder untern Winkel convergiren die beiden Wundlappen. Sich selbst überlassen, verwandelt sich die Wunde unvermeidlich in ein Colobom, eine längliche klaffende Spalte mit vernarbten, überhäuteten Rändern. Heftpflaster und andere vereinigende Binden genügen nicht, um sich der starken Retraction der Wundränder zu widersetzen. Nach Verschiedenheit der Länge der Wunde muss Eine oder mehrere Knopfnähte, die erste immer ganz nahe am freien Augenliedrande, angelegt werden; ausserdem bleibt an ihm auch bei sonst guter Heilung eine Einkerbung zurück, welche entstellend und auch sonst nachtheilig ist, indem später bei den Nictitationsbewegungen widernatürliche Zerrungen, Crispationen und grimassenhafte Bewegungen an den Rändern der kleinen triangulären Spalte sich zeigen.

§ 1004.

Ist bei einer länglichen durchdringenden Wunde der Augenliedrand nicht gespalten, so kann zuweilen durch schmale lange Heftpflasterstreifen die Wunde vereinigt und die Sutur

---

* *J. F. Dieffenbach*, die operative Chirurgie. Leipzig 1845. Bd. 1. Seite 462.

entbehrt werden, indem für jene der unverletzt gebliebene Augenliedrand als Stützpunkt dient und den untern Theil der Wundränder zusammenhält. Leicht geschieht es aber, dass in einem solchen Falle bei der nicht immer ganz zu vermeidenden Elevation des obern Augenliedes die Wunde eine runde oder eirunde Form annimmt, in welchem Falle gleichfalls wenigstens Eine Sutur erforderlich ist.

§ 1005.

An den Augenliedern kann die Knopfnaht oder die umschlungene Naht angelegt werden. *Dieffenbach* gibt in allen Fällen der letzten den Vorzug. Ich habe in vielen Fällen die erste mit dem besten Erfolge angewendet und das von ihm befürchtete Umkrämpen der zarten dünnen Hauträndер nicht beobachtet. Die Knopfnaht wird mit sehr feinen, gut polirten, wenig gebogenen Nadeln, allenfalls mittelst eines Nadelhalters, welcher jedoch nicht immer nöthig ist, angelegt. Um die Wundlappen gehörig anzuspannen, werden sie vor ihrer Durchstechung mit einer guten Pincette gefasst und etwas angezogen. Es wird nur Ein Seidenfaden durch die ganze Dicke des Augenliedes, ohne Ausschliessung der Bindehaut und des Knorpels, hindurchgezogen. Von der Anreibung des Augapfels durch die frei im Interpalpebralraume liegende Fadenschlinge ist kein Nachtheil zu befürchten. Sind mehrere Nähte zur Vereinigung einer longitudinalen Wunde erforderlich, so lege ich immer die unterste, dem Augenliedrande nächste (nicht wie *Dieffenbach* die mittlere) zuerst an, und erachte dies für die genaue lineарische Vereinigung für wesentlich nothwendig.

§ 1006.

Die umschlungene Naht wird mit den feinsten, dünnsten Carlsbader Nadeln angelegt. Sie werden nicht durch die ganze Dicke des Augenliedes, sondern nur durch die Haut, den Ringmuskel und Knorpel hindurchgestochen und mit baumwollenen Faden umwickelt, ihre hervorstehenden En-

den nachher mit einer Zange abgekniffen. Ist unten Eine umschlungene Naht gut angelegt, so genügen in der Mitte und oben Knopfnähte.

§ 1007.

Bei allen Wunden der Augenlieder in der Gegend des innern Augenwinkels ist genau zu untersuchen, ob die Thränenwärzchen und die Thränenröhrchen nicht verletzt sind, und hierauf ist bei der Behandlung sorgfältige Rücksicht zu nehmen.

§ 1008.

Bei etwas grösserem Substanzverluste in der äussern Augenliedhaut bleibt wegen deren Verkürzung leicht ein Ectropium, selbst ein Hasenauge — Lagophthalmos — zurück. Man vermeide daher nach Möglichkeit jeden solchen primitiven oder consecutiven Substanzverlust. Bei unregelmässigen Wunden dürfen auch die kleinsten Hautläppchen nicht abgeschnitten werden. Man suche sie zu erhalten, hefte sie an die Wundränder an und suche sie an diese wieder anzuheilen. Bei etwas grösserem, accidentell wirklich schon bestehendem Substanzverluste ist wegen des grossen Abstandes der Wundränder ihre zwanglose Annäherung und Vereinigung nicht möglich und jede Sutur würde ausreissen. *Dieffenbach* räth hier nach der Vorschrift des *Celsus* für ähnliche Fälle die Anlegung zweier den Wundrändern parallel laufender Incisionen, ¼ Zoll von ihnen entfernt.

§ 1009.

Weniger schädlich ist der Substanzverlust im Ringmuskel. Er verursacht nach geschehener Heilung keine bedeutende Störung und Unregelmässigkeit der Palpebralbewegungen. Man braucht daher diesen Muskel nicht sehr zu schonen. Heftig gequetschte und zerfleischte Faserbündel desselben, welche durch die Hautwunde heraushängen und die Herstellung des Contactes ihrer Ränder verhindern, schneide

man ab. Ausserdem aber bringe und halte man sie zurück und schliesse über ihnen die äussere Wunde.

§ 1010.

Ein geringer Substanzverlust in der innern Augenliedhaut ist ganz unschädlich; es ist auch gleichgiltig, ob die Wunde der Bindehaut wieder heilt oder bei geschlossener übriger Wunde offen bleibt und sich in eine perennirende Spalte mit callösen Rändern, ein inneres unvollkommenes Colobom verwandelt. Niemals kann ein solches ein Entropium oder Ectropium, wohl aber einige Beschränkung der Freiheit und Ausdehnung der Palpebralbewegungen veranlassen.

§ 1011.

Substanzverlust im Augenliedknorpel verursacht eine wesentliche Formveränderung, Missgestaltung desselben und die von ihm abhängige gute Conformation des Augenliedes geht verloren.

§ 1012.

Substanzverlust in der ganzen Dicke des Augenliedes hat dessen Verschrumpfung, Verkrüpplung, wobei der Augapfel nicht mehr bedeckt werden kann, zur Folge.

§ 1013.

Schnittwunden, abgesehen von den operativen, kommen an den Augenliedern selten vor. Stichwunden durch Degenspitzen im Zweikampfe, durch Messer- und Gabelstiche in Raufhändeln angelegt, sind gewöhnlich durchdringend, auch wohl mit orbitalen und ophthalmischen Verletzungen verbunden, Hiebwunden und Quetschungen mit mehr oder weniger heftiger Erschütterung des Augapfels.

§ 1014.

Bei den letzten findet beinahe immer eine Blutergiessung in das subcutane Zellengewebe statt. Das Augenlied, öfter das obere als das untere, ist angeschwollen, blauroth,

selbst schwarzblau, unbeweglich; seine Falten sind steif, hart, unausdehnbar, keiner Entfaltung mehr fähig.

§ 1015.

Die suggilirte Geschwulst unterscheidet sich von der entzündlichen bei phlegmonöser oder erysipelatöser Blepharitis, durch die Art ihrer Entstehung, durch ihre mehr dunkelrothe Farbe, Schmerzlosigkeit, mehr weiche, weniger gespannte Beschaffenheit, durch die Abwesenheit der Reizungssymptome und durch den langsameren Verlauf. Sie bildet sich zwar sehr rasch und erreicht bald ihre grösste Höhe; aber alsdann erfolgt Stillstand, und sie nimmt sehr langsam und allmählig an Grösse und Umfang durch die Resorption des ergossenen Blutes wieder ab. Dabei verändert sie ihre Farbe, wird grünlich, gelb, schmutzig gelb; zuletzt sind von ihr nur einzelne blassgelbe Streifen mehr sichtbar.

§ 1016.

In der ersten Zeit suche man die innere Hämorrhagie durch mässige Antiphlogose und kalte Umschläge zu stillen. Diese letzten sind auch zweckdienlich zur Beförderung der Einsaugung. Warme aromatische Weinumschläge sind anfangs durchaus nicht und später erst in ganz reizlosem Zustande anzuwenden. Sehr selten ist ein länglicher Einschnitt zur Entleerung des ergossenen, etwa coagulirten Blutes erforderlich.

§ 1017.

Bei gerissenen Wunden ist immer ein Versuch der directen Vereinigung, und wenn sie lappig sind, der Wiederanheilung des Wundlappens vorzunehmen und derselbe durch Suturen an die Wundflächen anzuheften und durch dazwischengelegte sehr schmale Heftpflaster in der guten Lage noch mehr zu befestigen. Ein solcher Reunionsversuch gelingt öfters noch unter den ungünstigsten Umständen und Verhältnissen, selbst wenn die Communicationsbrücke des Lappens sehr schmal und zungenähnlich ist. Es kann sogar

ein an seinem Orbitalrande ganz abgerissenes und vollständig losgetrenntes Augenlied wieder angeheilt werden.

§ 1018.

Bei allen Augenliedwunden ist zur Verhütung eines höheren Grades der Blepharitis, zu ihrer Bekämpfung, wenn sie bereits eingetreten ist, und zur Verhütung ihres Ueberganges in Eiterung eine wirksam eingreifende antiphlogistische Behandlung indicirt.

§ 1019.

Von eigenthümlicher Art sind die Wunden der Augenlieder, welche durch Insectenstiche hervorgebracht werden. Bienen, Wespen, Bremsen, Hornisse und Scorpionen lassen in den von ihnen angelegten Stichwunden häufig ihren Stachel zurück. Mitunter ergiesst sich eine scharfe deletere, wenn auch nicht gerade giftige Flüssigkeit in dieselbe. Sie kommen in der äussern Augenliedhaut, am Augenliedrande, sogar in der Augapfelbindehaut vor. Solche Stichwunden pflegen sich heftig zu entzünden. Nach Verschiedenheit ihrer Location entsteht erysipelatöse Blepharitis oder Chemosis. Die Wundentzündung, besonders wenn der Stachel zurückgeblieben ist, hat eine entschiedene Neigung zu gangränesciren. Man suche daher vor Allem diesen zu entfernen und extrahire ihn mittelst der Pincette oder des Haarzängchens; man mache nachher kalte Umschläge von Wasser, Aqua saturnina, Eis oder kalter Dammerde. Reizende Fomente sind zu vermeiden.

LVII. Capitel.

Verletzungen der Thränenorgane.

§ 1020.

Die Thränendrüsen sind durch ihre tiefere Lage in der zu ihrer Aufnahme bestimmten Grube im Orbitalfortsatze des Stirnbeines und durch die vor ihr befindlichen

Weichgebilde gegen verletzende Gewalten gut geschützt. Sie können jedoch bei Stichwunden, welche durch das obere Augenlied oberhalb des äussern Augenwinkels in schräger Richtung von unten und innen nach oben und aussen in die Orbita eindringen, im Hintergrunde des Wundcanales erreicht und verletzt werden.

§ 1021.

Dass bei solchen Stichwunden die Thränendrüsen wirklich verletzt worden sind, kann man, bei dem Abgange positiver näherer Zeichen, nur aus der Lage, Richtung des Wundcanales erkennen. Sichtbarer Auslauf der Thränenflüssigkeit durch die äussere Wundöffnung wird bei der Engheit ihres Canales und bei dem Abgange eines Beckens im Innern der Drüse, in welcher sich das Secret ansammeln könnte, nicht bemerkt und der Gebrauch der Sonde zur Exploration des Wundcanales ist unzulässig; er würde auch ohne bestimmtes Resultat bleiben.

§ 1022.

Ohnehin würde bei hinlänglich constatirter Stichverletzung der Thränendrüsen keine andere Indication bestehen, als die schon anderweitig hinreichend begründete, hier freilich noch in etwas verstärkte Anzeige einer wirksam eingreifenden Antiphlogose zur Verhütung und Bekämpfung der Dacryoadenitis.

§ 1023.

Die Verletzung der Ausführungsgänge der Thränendrüsen in der Bindehautfalte des obern Augenliedes soll nach *J. A. Schmidt** eine Atresie ihrer Mündungen, als Folge davon ihre Ausdehnung durch die in ihnen zurückgehaltene Thränenflüssigkeit und bei lästiger Augentrockenheit eine Geschwulst — Dacryops — verursachen, welche nur so lange

* *J. A. Schmidt*, Die Krankheiten des Thränenorganes. Wien 1803.

besteht, bis die übrigen unverletzt gebliebenen Ausführungsgänge sich so weit dilatirt haben, dass sie für die geschlossenen und verwachsenen vollständig zu vicariren vermögen. (??)

§ 1024.

Bei der oberflächlichen und sehr exponirten Lage der Thränencarunkel kann leicht ihre Verletzung bei Wunden im innern Augenwinkel stattfinden. Sie kann wohl nicht unbemerkt bleiben und sie erfordert ein nur locales, gelind antiphlogistisches, mehr exspectatives Curverfahren.

§ 1025.

Durch das ehemals mehr als jetzt übliche Sondiren der Thränenpunkte und Röhrchen bei verschiedenen Krankheiten der Lacrymalorgane (§ 666) wurde nicht selten der Thränenpunkt eingerissen, die Thränenwärzchen aufgeschlitzt. Die gerissene Wunde eitert, heilt nicht mehr und verwandelt sich in eine klaffende Spalte mit nach aussen umgestülpten Rändern; ihr Vermögen, die Thränen einzusaugen, ist für immer verloren.

§ 1026.

Nicht leicht ergeben sich andere accidentelle Verletzungen der Thränenwärzchen. Dagegen wird zuweilen bei Hiebwunden und gerissenen Wunden des Augenliedes in der Nähe des innern Augenwinkels, auch bei unvorsichtiger Anlegung von operativen Schnittwunden zur Ausrottung von Palpebralgeschwülsten, das Thränenröhrchen in einiger Entfernung vom Thränenwärzchen discontinuirt, bei seinem geringen Querdurchmesser nicht leicht nur angeschnitten, sondern beinahe unausbleiblich in zwei durchaus nicht mehr unter einander zusammenhängende, ungleich lange Hälften getrennt. Eine solche Verletzung kann man wenigstens in der ersten Zeit nicht leicht aus dem wohl nicht stattfindenden oder wenigstens nicht wahrnehmbaren Ausflusse der Thränenflüssigkeit aus der Wundöffnung des innern, mit der

Papille zusammenhängenden Wundstückes, sondern einzig nur aus der Lage und Richtung der Wunde erkennen. Der Gebrauch der Anel'schen Sonde, um den perforirten und discontinuirten Zustand des Röhrchens zu erkennen, ist unzulässig (§ 666).

§ 1027.

Es ist nöthig, die Wunde ihrer ganzen Länge nach, und somit in ihr auch die beiden Wundöffnungen des entzweiten Thränenröhrchens unter einander (ohne eingeschobene Sonde oder Borste) linearisch genau durch lange, schmale Heftpflasterstreifen zu vereinigen. Die Wiederanheilung des äussern längeren Wundstückes an das innere kürzere durch directe Reunion ohne Eiterung mit Offenerhaltung des Canales und mit wiederhergestellter Thränenleitung durch denselben ist *J. A. Schmidt* durch das von ihm angegebene sehr methodische Kunstverfahren in einem Krankheitsfalle gelungen. Diese Anheilung gelingt vielleicht öfters auch ohne ein solches; indem bei Palpebralwunden in der Gegend des innern Augenwinkels die Entzweiung des Thränenröhrchens wohl nicht selten war, aber von gewöhnlichen, weniger aufmerksamen Aerzten leicht übersehen und nicht besonders beachtet wurde; nach solchen Verletzungen aber doch nicht leicht ein Thränenträufeln aus dem wenn nicht angeheilten innern Wundstücke zurückblieb.

§ 1028.

Der Thränensack kann an seiner vorderen Wand und er kann an seinem oberen blindsackigen Ende, welches im innern Augenwinkel unter der halbmondförmigen Haut liegt, verwundet werden. Verletzungen von der zweiten Art kommen wegen der tiefen Lage und Verborgenheit des Blindsackes nicht leicht vor. Aber in die vordere Wand dringen zuweilen Stichwunden ein, oder dieselbe wird bei Hiebwunden, welche die Nase und ihre Confinien betreffen, gespalten und in beiden Fällen die Höhle des Thränensackes

geöffnet. Nicht leicht findet dabei Substanzverlust in seiner Schleimhaut statt.

§ 1029.

Dass eine solche Wunde in die Höhle des Thränensackes eindringe, erkennt man durch den sichtbaren Abfluss der Thränen aus der äussern Wunde, welcher nach gestillter Blutstillung bemerkt wird. Durch eine geräumige, nicht schief angelegte Wunde kann man in die Höhle des Thränensackes hineinsehen. Wenn das Blut in dieselbe hineinfliesst und durch den Nasencanal in die Nasenhöhle herabläuft, findet Epistaxis aus dem Nasenloche der leidenden Seite statt. Man könnte durch die äussere Wunde die Knopfsonde einführen, und man würde hiedurch etwa ihre penetrirende Beschaffenheit erkennen. Allein dieser Sondengebrauch ist weder nöthig noch räthlich.

§ 1030.

Penetrirende Wunden des Thränensackes sind mehrere Male von mir und von Anderen durch directe Reunion ohne Eiterung geheilt worden. Selbst wenn die letzte eingetreten ist, gelingt es noch zuweilen, die Verwandlung der Wunde in eine Thränensackfistel zu verhindern. Es kömmt wesentlich und hauptsächlich darauf an, die Dacryocystitis und ihren Uebergang in Dacryopyorrhöe zu verhüten. Die hiezu dienlichen Kunstmittel sind wirksam eingreifende Antiphlogose, ruhiges Verhalten, Vermeidung des Weinens, ein gut agglutinirendes Pflaster, welches, einmal angelegt, in längerer Zeit nicht mehr abgenommen werden darf, kalte Umschläge und etwa ein wohl bemessener, sehr mässiger Compressivverband.

LVIII. Capitel.

Die Orbitalverletzungen.

§ 1031.

Sie sind wegen der grossen Anzahl, Verschiedenartigkeit und zum Theil hohen Dignität der Orbitalgebilde sehr wichtig. Wegen der meistens grossen Engheit der äussern Wundöffnung und des häufig sehr schief angelegten Wundcanales ist ihre Beurtheilung schwierig und sie sind in ihren Folgen gefährlich.

§ 1032.

Sie sind meistens Stichwunden, welche in die Orbita mehr oder weniger tief und mit Vorübergehung des Augapfels, an seiner convexen Oberfläche abgleitend und durch den Widerstand der derben, dichten, schwer durchdringlichen Sclerotica in ihrer Richtung verändert, in ihren Hintergrund eindringen. — Zerreissungen innerer Orbitalgebilde können auch ohne die Gegenwart einer äussern eindringenden Wunde entstehen, wenn contundirende oder zerreissende Gewalten auf das Auge einwirken. Endlich gibt es auch Schusswunden, bei welchen Schrotkörner und kleinere Kugeln in die Augenhöhle eindringen und darin stecken bleiben.

§ 1033.

Alle Orbitalgebilde können verletzt werden, und ihre Verschiedenheit bedingt eine grosse Mannigfaltigkeit der Reactionserscheinungen. Solche sind ausser der Thränendrüse, deren Wunden schon (§ 1020) besprochen worden sind, 1) das Zellengewebe und die Blutgefässe in der Augenhöhle, 2) die bewegenden Muskeln des Augapfels, 3) der Sehnerve und die andern grössern Nervenstämme in der Orbita, 4) die Periorbita und die ihre Wandungen bestellenden Knochen.

§ 1034.

Particulare oder auch gemeinsame Wirkungen der Verletzung mehrerer dieser Orbitalgebilde sind: *a)* das Orbital-

extravasat, *b*) der Strabismus, *c*) der Vorfall des Augapfels, *d*) die Orbitis und das Orbitalempyem.

§ 1035.

Stichwunden, welche in das Zellengewebe der Augenhöhle eindringen, sind mit Verletzung der darin verlaufenden Blutgefässe, zuweilen selbst der Arteria ophthalmica oder ihrer grösseren Aeste verbunden. Diese Adern können auch durch heftige Stösse oder Schläge auf das Auge, ohne äussere eindringende Wunde, zerrissen werden. Eben so werden sie durch die eingedrungene Kugel oder Schrotkörner bei Schusswunden zerrissen. Die Folge solcher Gefässwunden ist die Blutergiessung in das Zellengewebe — das Orbitalextravasat.

§ 1036.

Bei diesem entsteht frühzeitig ein dumpfer drückender Schmerz, ein Gefühl von Spannung in der Tiefe der Orbita. Ist eine äussere eindringende Wunde vorhanden, so fliesst zuweilen etwas Blut durch dieselbe aus. Es kann aber die äussere Hämorrhagie auch ganz fehlen, oder die früher bestandene bei der Entstehung und allmähligen Vergrösserung des innern Extravasates bereits aufgehört haben. Der Augapfel wird anfangs wenig, in der Folge mehr hervorgedrängt, und er ist minder frei beweglich, zuletzt ganz unbeweglich. Der auf diese Weise entstandene Prolapsus bulbi bleibt immer unvollkommen. Er ist wenig schmerzhaft und findet in gerader Richtung nach vorn statt. Durch den Druck des ergossenen Blutes auf den Sehnerven und durch seine Dehnung können die Symptome der Reizung desselben, aber doch nur in mässigem Grade, hervorgebracht werden. Es kann eine Geschwulst des obern Augenliedes von mehr bläulicher Farbe entstehen, auch die grosse Bindehautfalte in einen Sack von der gleichen Färbung hervorgedrängt werden.

§ 1037.

Wird Einer der bewegenden Muskeln des Augapfels durch das in die Orbita eingedrungene verletzende Werkzeug der Quere nach getrennt, oder ist derselbe bei einer heftigen willkürlichen Anstrengung oder auch spastischen Contraction (bei Kindern in convulsivischen Anfällen) zerrissen, so tritt Strabismus, Divergenz nach der entgegengesetzten Seite ein. Durch den unverletzt gebliebenen Antagonisten wird der Bulbus nach dieser Seite hingezogen, und er bleibt unbeweglich in der einmal angenommenen Stellung stehen. Mit der angestrengtesten Willensthätigkeit vermag es der Kranke nicht, den Augapfel in die entgegengesetzte Stellung zu bringen und gegen die verletzte Seite hinzubewegen. Wohl aber sind diagonale, weniger divergirende Ortsbewegungen noch möglich. — Der Arzt kann leicht den Augapfel mittelst der Spitze des Nagelgliedes des Zeigefingers, wenn dasselbe an der Schielseite direct auf den Augapfel, oder bei geschlossener Liederspalte mittelst des Augenliedes aufgesetzt wird, in die mittlere Stellung und selbst auf die entgegengesetzte Seite hinschieben. Aber bei nachlassendem Fingerdrucke nimmt er sogleich seine vorige fehlerhafte Stellung wieder an.

§ 1038.

Sind zwei einander benachbarte Muskeln zerrissen, so entsteht Strabismus in der diagonalen Richtung der Wirkungen ihrer beiden unverletzt gebliebenen Gegner.

§ 1039.

Durch den andauernden Strabismus wird eine bedeutende Diastase der Wundenden des discontinuirten Muskels herbeigeführt. Sie können nicht mehr in Contact treten und sich daher auch nicht direct, höchstens durch ein sehr ausdehnbares, nur zellengewebiges Zwischengebilde vereinigen. Daher geht seine Function für die ganze Lebenszeit verloren und der Strabismus wird bleibend. Die Fasern des Anta-

gonisten sind permanent contrahirt und verkürzt; sie werden rigid und verlieren ihre Ausdehnbarkeit. Bei dem rheumatischen Strabismus (§ 238) wird der leidende Muskel contract, bei dem traumatischen der unverletzt gebliebene.

§ 1040.

Ohne Zweifel entsteht der Strabismus im kindlichen Alter öfters durch die Zerreissung eines Augapfelmuskels unter heftigen Convulsionen, an welchen Kinder zu leiden sehr geneigt sind. Diese aber können ausser dem traumatischen Strabismus auch den paralytischen durch die eingetretene Lähmung eines Augenmuskels hervorbringen.

§ 1041.

Durch den Strabismus und die Art und Richtung desselben kann man nach mechanischen Verletzungen nicht nur den zerrissenen Zustand eines Augenmuskels, sondern auch welcher dies sei, mit Sicherheit erkennen. Schielt der Kranke nach innen, so ist der äussere gerade, wenn nach aussen, der innere, wenn nach oben, der gerade untere u. s. f. zerrissen.

§ 1042.

Sind alle oder doch die meisten, besonders die geraden Muskeln des Augapfels zerrissen, so fällt bei vorwärts gerichtetem Haupte oder bei der geringsten Erschütterung der Augapfel mechanisch durch seine Schwere aus der Orbita hervor; er wird nur noch durch die Bindehaut, wenn diese nicht zerrissen worden ist, einigermassen, wie in einem häutigen Sacke liegend, zurückgehalten, und es hat sich ein vollständiger Vorfall desselben — Prolapsus bulbi oculi — gebildet.

§ 1043.

Dieselbe Wirkung kann auch schon ein sehr hoher Grad von gewaltsamer Ausdehnung und Verlängerung der Muskeln ohne ihre wirkliche Zerreissung hervorbringen, da sie

durch jene gelähmt und wenigstens momentan ihrer Contractionsfähigkeit beraubt werden. Dies letzte scheint in Fällen, wo der Augapfel mittelst der eingesetzten Finger und Nägel aus der Orbita hervorgezogen worden ist, der Fall gewesen zu sein; da nicht leicht hiebei eine gänzliche Zerreissung aller Augenmuskeln stattgefunden haben kann.

§ 1044.

Bei sehr tief in die Orbita eindringenden Stichwunden kann der Sehnerve verletzt, angestochen und seine Faserbündel können theilweise getrennt werden. Die totale Resection findet wohl nur auf operativem Wege bei der Exstirpation des Augapfels statt. Ihre Wirkungen sind aus den Ergebnissen bei dieser Operation bekannt. Eine wichtige Regel bei ihr ist diese: dafür Sorge zu tragen, dass der Sehnerve durch Einen Schnitt getrennt werde, indem seine Anschneidung ohne sogleich gänzliche Trennung die heftigsten Reactionserscheinungen augenblicklich hervorbringen kann. Diese scheinen wirklich bei partieller Zusammenhangstrennung heftiger und gefahrdrohender als bei der totalen zu sein. Die Ausrottung des Augapfels ist eine sehr schmerzhafte, das Gemeingefühl und das Sensorium auf das heftigste angreifende Operation. Ob aber der Hauptschmerz gerade, wie man sich gewöhnlich vorstellt, von der Durchschneidung des Sehnerven oder vielmehr von der Verletzung so vieler anderer höchst wichtiger sensitiver Nerven abhänge, kann mit Recht bezweifelt werden. *Magendie* fand bei lebenden Thieren die Verletzungen des Sehnerven unschmerzhaft. Wenn er eigentlich kein Nerve, sondern eine Hirnausstülpung, die Hirnsubstanz aber unempfindlich ist, so mag dies der Fall sein. Wirklich sind auch bei seiner Verletzung die Reactionserscheinungen mehr von encephalischer Art: cephalischer Puls, Erbrechen, allgemeine Convulsionen, Trismus und Tetanus.

§ 1045.

Partielle Verletzungen bringen nicht, wie die totale, auf directe Weise augenblicklich eintretende Amaurose hervor. Wohl aber kann dieselbe indirect als Folge seiner Neuritis und der von dieser abhängigen pseudoplastischen Degeneration seines Gewebes entstehen.

§ 1046.

Die Wirkungen der Verletzung der übrigen in der Orbita verlaufenden Nerven sind besser aus den Experimenten an lebenden Thieren als aus den weniger zahlreichen und minder genauen Beobachtungen an verwundeten Menschen bekannt; wobei wieder zwischen der totalen Durchschneidung und partiellen Verletzung zu unterscheiden ist. Die primäre Wirkung der ersten ist das Aufhören der Function des durchschnittenen Nerven, der Empfindung bei sensitiven, der Bewegung bei motiven Nerven; bei jenen in den Organen, deren Gemeingefühl, bei diesen in den Muskeln, deren Bewegung sie vorstehen. Die consecutiven Wirkungen sind sich bei der totalen und bei der partiellen Trennung gleich; bei der letzten aber scheinen sie etwas heftiger zu sein. Sie beziehen sich hauptsächlich auf die acute und chronische Neuritis (§§ 242 u. 243).

§ 1047.

Nach Durchschneidung des Nervus oculomotorius entsteht Lähmung des Musculus levator palpebræ superioris, des rectus superior, inferior, internus und obliquus inferior. Es bildet sich kein Strabismus, weil der obliquus superior und der rectus externus thätig bleiben und diese einander gewissermassen das Gleichgewicht halten, wohl aber Iridoplegie und Mydriasis ohne Formveränderung der Pupille. Die Durchschneidung des vierten Hirnnerven verursacht die Lähmung des obliquus superior, daher Strabismus in der diagonalen Richtung zwischen unten und aussen: jene des sechsten Lähmung des rectus externus und Strabismus nach

innen. Nach der Durchschneidung des N. orbitalis zeigt sich Anästesie der Stirnhaut, nach jener des N. nasociliaris Fühllosigkeit der äussern Haut der Nase und der Riechhaut ohne Abolition des Geruches, nach jener des N. lacrymalis hört die Thränenabsonderung auf; seine Resection oder jene seines Stammes, des N. orbitalis, bei der Exstirpation des Augapfels ist wohl die Ursache der Abolition der Thränenabsonderung und der später eintretenden Verödung der Thränendrüsen. Nach der Durchschneidung des N. infraorbitalis zeigt sich Fühllosigkeit in der Wangenhaut u. s. f.

§ 1048.

Es ist unnöthig zu bemerken, dass nach der Resection eines Nervenstammes die Symptome der Verletzung jedes seiner Aeste entstehen.

§ 1049.

Verletzungen der Periorbita kommen bei eindringenden Stichwunden vor, wenn die Spitze des verletzenden Werkzeuges die Beinhaut irgend eines Orbitalknochens erreicht. Wird der Stich mit grosser Kraftanwendung geführt, so kann ein dünner Knochen selbst durchstochen werden. Ausserdem entstehen Fracturen und Fissuren dieser Knochen durch die Einwirkung contundirender Gewalten auf das Auge selbst und auf seine Umgebungen. Am öftersten kommen Fracturen des Orbitalfortsatzes des Stirnbeins vor, und diese entstehen auf indirecte Weise, indem eine fracturirende Gewalt, welche den senkrecht aufsteigenden Theil des Stirnbeines getroffen hat, ohne diesen zu zerbrechen, zu dem dünneren und weniger kräftig widerstehenden Orbitalfortsatze hingeleitet, in diesem eine Zusammenhangstrennung hervorbringt.

§ 1050.

Orbitalfracturen sind einfach oder gedoppelt, mehrfach; sie können comminutiv, mit Lostrennung und Verschiebung einzelner grösserer oder kleinerer Fragmente verbunden sein

oder ohne diese bestehen. Die in die Orbita hineingetretenen Fragmente können den Augapfel oder ein anderes Orbitalgebilde drücken, reizen, aus seiner normalen Lage verdrängen, einen Vorfall des Augapfels, eine veränderte Stellung desselben bewirken. Sie sind meistens mit wichtigen und gefahrdrohenden encephalischen Verletzungen complicirt.

§ 1051.

Orbitalfissuren und Fracturen, wenn die letzten ohne Verschiebung bestehen, sind bei der tiefen Lage und Unzugängigkeit der gebrochenen Knochen schwer zu erkennen. Ihre oft sehr dunklen Zeichen sind die schwer wahrnehmbare widernatürliche Beweglichkeit, die (etwa durch das Stethoscop hörbare) Crepitation. Der durch ein verschobenes Knochenfragment oder durch einen in der Orbita steckenden fremden Körper bewirkte Prolapsus bulbi ist sehr schmerzhaft, mit widernatürlicher Spannung verbunden, was der vom Orbitalextravasate oder von der Zerreissung der Augenmuskeln herrührende nicht ist; er ist unvollkommen, einseitig und mit Verdrehung verbunden; der Augapfel wird nämlich nicht gerade nach vorn, sondern in derjenigen Richtung hervorgeschoben, welche der Lage des dislocirten Bruchstückes oder eines andern in der Orbita steckenden fremden Körpers entgegengesetzt ist. Er bringt auch die nämlichen Wirkungen hervor, wie jeder von aussen in die Orbita eingedrungene fremde Körper, welcher einen Theil des für den Bulbus bestimmten Höhlenraumes einnimmt, z. B. bei einer Schusswunde die im Hintergrunde derselben steckende Kugel oder das Schrotkorn. Von Zeit zu Zeit ergeben sich zuckende Bewegungen an den Augenliedern und an dem prolabirten Augapfel selbst.

§ 1052.

Bei Orbitalfracturen, nicht blos bei jenen des Orbitalfortsatzes des Stirnbeins, auch bei den tieferen, zeigt sich gewöhnlich eine Ecchymose des obern Augenliedes, welche

nicht sogleich anfangs vorhanden ist, sondern erst später erscheint. Es zeigen sich die Symptome der sogenannten Superciliaramaurose, deren wahre Ursache zuweilen in erlittenen Orbitalverletzungen liegt (§ 982).

§ 1053.

Alle Orbitalverletzungen bringen Orbitis von grösserer oder geringerer Heftigkeit hervor (§ 235), und die traumatische Orbitis ist mehr als jede andere geneigt, in Eiterung überzugehen und das Orbitalempyem (§ 741) zu erzeugen.

§ 1054.

Alle Orbitalwunden erfordern bei ihrer Wichtigkeit, indem sie der Erhaltung des Sehvermögens, des Augapfels und selbst des Lebens Gefahr bringen, eine thätig eingreifende Antiphlogose, allgemeine und örtliche Blutentziehungen, kalte Umschläge u. s. f. Diese Kunstmittel dienen zur Verhütung und Bekämpfung der Orbitis, ihrer Folgen und Wirkungen. Sie dienen zugleich zur Verhütung der inneren Blutung, des Orbitalextravasates, zur Hämostase und zur Förderung der Einsaugung. Auch in letzter Beziehung sind die kalten Umschläge den lauwarmen weinigen, aromatischen, spirituösen vorzuziehen, welche wegen der Gefahr der Orbitis und ihrer Folgen, besonders in der ersten Zeit, unbedingt zu verwerfen sind.

§ 1055.

Sehr selten wird zur mechanischen Entleerung des Extravasates, wenn dessen Resorption nicht stattgefunden hat, das ausgetretene Blut geronnen ist, ein Einschnitt entweder in die angewulstete, sich sackartig hervordrängende Augenliedbindehaut, oder auch durch das obere Augenlied unfern seines Orbitalrandes indicirt sein.

§ 1056.

So lange das Extravasat besteht, ist die Reduction des Prolapsus unmöglich; jeder Versuch derselben erregt Schmerz

und bleibt erfolglos. Im Verhältnisse als das Extravasat durch Resorption sich mindert und zuletzt verschwindet, tritt der prolabirte Augapfel spontan langsam und allmählig zurück; er wird durch die verlängerten, gewaltsam gedehnten Muskeln in die Orbita hineingezogen. Nach der künstlichen mechanischen Entleerung (§ 1055), wenn sie mit Einem Male und in Masse geschieht, tritt der Augapfel sogleich entweder freiwillig, oder bei leichter Nachhilfe der Kunst zurück.

§ 1057.

Bei dem Strabismus von Zerreissung Eines Augapfelmuskels kann man diesen leicht in seine natürliche gerade, nach vorn gerichtete Stellung durch den Fingerdruck bringen (§ 1037), aber man kann ihn nicht in derselben befestigen. Dazu würde ein Druckverband erforderlich sein, welcher in der ersten Zeit bei frischem, noch rohem Wundzustande nicht ertragen wird, und welcher später nach erloschenem Wundreize nichts mehr hilft. Das einzige Mittel, um die Permanenz des Strabismus zu verhindern, ist die Myotomie des Antagonisten, welche, wenn keine Gegenanzeige besteht, sogleich in der ersten Zeit oder ausserdem später vorzunehmen ist.

§ 1058.

Bei dem von der Zerreissung oder Ausdehnung der Muskeln herrührende Prolapsus des Augapfels, selbst wenn die Bindehautfalten zerrissen sind und nur sehr wenig ausgedehnte organische Verbindungen mehr zwischen ihm und den Palpebral- und Orbitalgebilden bestehen, darf derselbe nicht vollends ausgeschnitten, er soll nach gestillter Blutung und nach geschehener Entleerung des Orbitalextravasates reponirt, mit den Augenliedern bedeckt und deren Ränder über ihm durch ein Klebepflaster vereinigt werden. Der Kranke beobachte längere Zeit eine horizontale Rückenlage und vermeide jede Veranlassung zur neuen Entstehung der Ectopie. Die Wieder-

einheilung kann gelingen, und wenn sie misslingt, ist der Kranke nicht übler daran, als wenn man sogleich anfangs den Augapfel ganz hinweggenommen hätte.

§ 1059.

Verletzungen des Sehnerven oder anderer Nerven in der Orbita können nur nach allgemeinen Kunstregeln behandelt werden. In der Regel sind generöse Blutentziehungen und kalte Fomente, zuweilen ausnahmsweise bei ungemein grosser Heftigkeit der Schmerzen ist der innerliche Gebrauch des Mohnsaftes, des essigsauren Morphii und die äussere Anwendung von narcotischen Cataplasmen angezeigt. Das dabei häufig vorkommende symptomatische Erbrechen wird durch Brausepulver oder Potio Riverii gestillt.

§ 1060.

Bei Orbitalfracturen suche man verschobene Fragmente, wo möglich, in die gute Lage zurückzuversetzen und darin zu erhalten, ganz losgetrennte Knochensplitter aber zu entdecken; man extrahire sie, etwa nach vorläufiger Dilatation der äussern Wunde, wenn sie nöthig ist, auf die schonendste Weise.

§ 1061.

Auf die nämliche Art verfahre man mit den in der Orbita steckenden, von aussen eingedrungenen fremden Körpern, mit der zurückgebliebenen abgebrochenen Spitze eines stechenden Werkzeuges, mit der Kugel, mit Schrotkörnern bei Schusswunden. Man suche sie durch einen vorsichtigen Gebrauch der in den Wundcanal eingeführten Sonde zu entdecken und ihre Exerese schon in der ersten Zeit bei noch frischer Wunde, nicht erst bei schon eingetretener Eiterung zu erwirken.

§ 1062.

Die Reposition des prolabirten Augapfels ist auch in diesem Falle erst nach der Entfernung des fremden Körpers

möglich, und sie ergibt sich nach ihr freiwillig durch die Retraction der Muskeln.

LIX. Capitel.

Die Verbrennungen des Auges.

§ 1063.

Diesen sind ausgesetzt die Augenlieder, die vordere Hemisphäre des Augapfels, nicht leicht die hintere, und die tiefer liegenden Lacrymal- und Orbitalgebilde. Die Veranlassungen sind: 1) die Uebergiessung der Augengegend mit kochendem Wasser, mit Theewasser oder mit andern sehr erhitzten Flüssigkeiten; 2) das Hineinspritzen solcher Flüssigkeiten, auch von geschmolzenen Metallen, z. B. Blei, in das Auge; 3) heisse Dämpfe, welche in das Auge eindringen; 4) in dasselbe einfallende kleine glühende feste Körper, z. B. Feuerfunken; 5) die Annäherung grösserer, sehr erhitzter oder selbst glühender fester Körper bis auf eine sehr geringe Entfernung; 6) das Einschlagen der Spitze des Flammenkegels, z. B. einer brennenden Kerze, in das Auge; 7) das Einstossen einer brennenden Kerze, eines glimmenden Stückes Holz, eines glühenden Eisenstabes in dasselbe; 8) Pulververbrennungen; 9) das Einfallen des Kopfes in die Flamme des brennenden Holzes oder in Kohlenfeuer bei Epileptischen und Wahnsinnigen.

§ 1064.

Bei mehreren dieser Arten von Verbrennung wirkt das verbrennende Medium direct nur auf die äussere Oberfläche der Augenlieder und ihre Ränder, z. B. bei der Uebergiessung, wenn dabei das Auge sich instinctmässig schliesst. Bei andern dringt dasselbe durch die geöffnete Augenliedspalte in den Interpalpebralraum ein, z. B. bei der Verbrennung durch sehr heisse Dämpfe, durch Pulverdämpfe. Bei einigen wird das Bindehautplättchen der Cornea und diese Membran selbst

verbrannt, z. B. bei dem Einschlagen der Spitze des Flammenkegels, bei dem Einstossen einer brennenden Kerze.

§ 1065.

Nach Verschiedenheit der Art der Einwirkung, des Wärmegrades und der Andauer der Berührung kommen an den Augenliedern und am Augapfel alle Verbrennungsgrade vor. *a)* Der erythematös-vesicose: Blasen bilden sich an der äussern Palpebralplatte, am Augenliedrande, an der Augapfelbindehaut, selbst an dem Bindehautplättchen der Hornhaut. *b)* Der phlegmonös-suppurative: wobei Chemosis, selbst Phlegmone oculi und nachfolgende starke Eiterung entsteht. *c)* Der gangränös-sphacelose und necrotische. Es entstehen weiche oder harte Schorfe, z. B. die Hornhaut ist für ihre ganze Dicke oder zum Theil oberflächlich abgestorben, necrosirt.

§ 1066.

Ist geschmolzenes Blei in das Auge eingespritzt, so gesteht es in dem Interpalpebralraume und bildet eine convex-concave Platte, welche den stereotypen Abdruck der vorderen Oberfläche des Augapfels darstellt und fest im Interpalpebralraume steckt, so dass sie nur bei weit zurückgezogenen Augenliedern durch dasselbe Mannöver wie ein eingesetztes künstliches Auge herausgenommen werden kann.

§ 1067.

Nach Pulververbrennungen stecken unverbrannt gebliebene Pulverkörner in der äussern Augenliedhaut, im Augenliedrande, in der Bindehaut der Sclerotica und Cornea.

§ 1068.

Verbrennungen am Auge sind besonders schmerzhaft, mehr als an andern Körpertheilen. Sie veranlassen im phlegmonös-suppurativen Grade langwierige Eiterungen und im gangränös-necrotischen einen bedeutenden Substanzverlust in den der theilweisen Mortification unterworfenen Gebilden.

§ 1069.

Indem der Verbrennungsentzündung in allen ihren Graden und Modalitäten ein ausgezeichnet adhäsiver Charakter eigenthümlich zukömmt, bleiben nach ihr leicht Synechieen und Atresieen zurück. Die äussere Augenliedhaut des untern Liedes wächst an die, wenn gleichzeitig verbrannte, allgemeine Bedeckungshaut in der Wange an, woraus ein Ectropium entsteht; die Augenliedbindehaut verwächst mit jener des Augapfels — Symblepharon; die Augenliedränder verwachsen unter sich — Ancyloblepharon; es entsteht eine Atresie des Thränenpunktes.

§ 1070.

Auch leichte Verbrennungen der Cornea lassen in dieser wenigstens oberflächliche Opacitäten zurück. Manchmal, selbst nach Verbrennung mit eingespritztem geschmolzenem Blei zeigt sich nach hinweggenommener Bleiplatte nur eine leichte, bläulich-weisse Trübung des Bindehautplättchens in seinem ganzen Umfange. Nach geschehener Exfoliation dieses dünnen Schorfes bemerkt man eine ganz gesunde, durchsichtige und normal gebildete Hornhaut. Bei ihrer Totalnecrose dagegen stellt sie einen dicken schwarzgrauen Schorf dar, nach dessen Abstossung die Iris blosliegt; es erfolgt Phthisis bulbi oculi.

§ 1071.

Bei allen Verbrennungen des Auges, sie mögen wie immer beschaffen sein, lege man kalte Umschläge in grosser Flächenausdehnung über dasselbe. Es werde von Zeit zu Zeit mildes Pflanzenöl, Süssmandelöl, hineingegossen, und man lege Cerat auf Leinwand gestrichen über die Augenlieder. Blutentziehungen sind in vielen Fällen erforderlich. Blasen dürfen nicht geöffnet werden. Sind sie bereits aufgebrochen und hängt die eingerissene Augapfelbindehaut in Läppchen und Fetzen herab, so schneidet man diese mit der geraden Augenscheere ab. Bei partiellen Hornhautschorfen

erwarte man die Exfoliation, ohne sie an der Brandgrenze zu reseciren. Bei profuser langwieriger Eiterung wende man die Bleisalbe oder die Tutiasalbe an.

§ 1072.

Um in der Vernarbungsperiode die Entstehung von Synechieen und Atresieen zu verhüten, gestatte man keine andauernde Berührung der eiternden und enthäuteten Flächen, ermuntere den Kranken zu öftern Palpebral- und Augapfelbewegungen. Zur Verhütung des Contactes zwischen der innern Palpebraloberfläche und dem Augapfel wurde die Introduction eines fremden Körpers — Charpie, Platten von Blei oder Elfenbein, eine Scheibe von Goldschlägerhäutchen — in den Interpalpebralraum empfohlen. Allein ihre Gegenwart bringt heftige entzündliche Reizung hervor; sie wird nicht ertragen und schadet mehr als sie nützt.

§ 1073.

Den Verbrennungen ähnlich sind diejenigen pathologischen Zustände, welche durch die Einbringung ätzender Substanzen in das Auge entstehen. Solche sind: 1) ungelöschter Kalk, 2) mineralische Säuren, besonders Schwefelsäure, 3) Metalloxyde und Metallsalze, z. B. Höllenstein.

§ 1074.

Aetzkalk verwandelt die Hornhaut in eine sphacelöse, grauweisse, breiartige Substanz, welche mit einem Charpiepinsel abgewischt werden kann. Flüssige mineralische Säuren breiten sich im Auge sehr aus und erzeugen dadurch grosse und ausgedehnte Zerstörungen. Höllenstein, wenn auf die gehörige Weise schonend angewendet, bringt nur gelinde Wirkungen hervor, erzeugt einen oberflächlichen Schorf, welcher sich bald abstösst und eine gesunde Wundfläche zurücklässt.

§ 1075.

Die zu erfüllenden Indicationen sind: 1) die Herausschaffung des ätzenden Körpers und seiner Reste, wenn sie

sich noch im Auge befinden. Sie geschehe auf die schonendste Weise. 2) Die Eingiessung milder einhüllender Mittel; solche sind die Oleosa, Pinguia, Mucilaginosa. 3) Kalte Umschläge. 4) In allen Fällen gelinde Antiphlogose, in dringenderen Blutentziehungen.

Vierter Abschnitt.

Die Lageveränderungen, Paratopieen des Auges.

LX. Capitel.

Hernieen.

§ 1076.

Herniöse Dislocation kömmt am Augapfel, an den in seine Construction eingehenden Gebilden und an seinen Hilfsorganen beinahe nicht vor. Der sogenannte Hornhautbruch (Keratocele) ist keine Hernie der Cornea, sondern ein Prolapsus der descemetischen Haut (§ 767). — Es gibt aber einen wirklichen Bruch des Thränensackes — Dacryocystocele, Hernia sacci lacrymalis.

§ 1077.

Als Thränensackbruch bezeichnete man ehemals die Hervorragung seiner vorderen Wand unterhalb des inneren Augenwinkels bei der Ueberfüllung seiner Höhle mit einem Gemische von Thränen, Schleim und Eiter, den Dacryops blennoideus, oder besser pyoideus. Diese Benennung hat *J. A. Schmidt* der falsch bezeichnenden der Hernie des Thränensackes substituirt.

§ 1078.

Wenn der Dacryops pyoideus keineswegs einen herniösen Charakter an sich trägt, so gibt es doch einen von diesem freilich ganz verschiedenen Zustand, welchem der Name Dacryocystocele mit vollem Rechte beigelegt werden mag. — Bei alten Leuten von grosser Atonie und Erschlaffung aller Gewebe tritt zuweilen der Thränensack aus

der zu seiner Aufnahme bestimmten Grube im Nagelbeine hervor und lagert sich unterhalb des innern Augenwinkels und unter der Sehne des Ringmukels im Zellengewebe unter der Haut, mit dieser bedeckt, sie in einen Beutel und blinden Sack ausdehnend. Der Thränensack selbst ist dabei nicht ausgedehnt; er behauptet sein natürliches Volum, leidet nicht an Entzündung, Pyorrhöe u. s. f. Die Geschwulst ist wie jede andere frei bewegliche Hernie reductil. Unter dem Fingerdrucke verschwindet dieselbe, ohne dass Eiter etc. sich nach oben durch das Thränenröhrchen oder nach unten durch den Nasencanal entleert. Bei der Reposition hört man ein eigenthümliches knarrendes Geräusch. Es scheint daher, dass der Thränensack in Masse, auch seine hintere Wand, aus der Nagelbeingrube hervorgetreten war und jetzt wieder in sie zurückgewichen ist.

§ 1079.

Diese Hernie bringt keine üble Folgen; es ist nur nöthig, sie von Zeit zu Zeit zu reponiren, was der Kranke selbst thun kann und sehr bald erlernt. Das Compressorium von *J. A. Schmidt* könnte als palliatives Mittel, wie ein Bruchband, zur Zurückhaltung dienen, und etwa auch durch anhaltenden, wohl bemessenen Druck — wie ein gewöhnliches Bracherium zur radicalen Heilung einer Abdominalhernie — zur allmähligen Anregung und Wiederherstellung des Tonus und Zusammenhanges nützlich sein. Allein der Kranke wird sich wegen eines so geringfügigen, meistens wenig beachteten Uebels den mit dem beständigen Tragen des Compressorii verbundenen Beschwerden nicht leicht unterwerfen.

LXI. Capitel.

Prolapsus.

§ 1080.

Etwas öfter und in mannigfaltigeren Formen als die herniöse Dislocation erscheinen Vorfälle — Prolapsus —

am Auge, bei welchen die dislocirten Organe mit entblösster, freier Oberfläche zu Tag liegen und nicht in Bruchsäcke eingeschlossen sind.

§ 1081.

Dieser Art von Dislocation sind der Augapfel, einzelne integrirende Gebilde desselben und die Augenlieder unterworfen. An den Thränenorganen und Orbitalgebilden werden sie bei deren unbeweglich fixirter Lagerung nicht bemerkt. Auch an den zuerst genannten Organen entstehen sie meistens nur nach gewaltsamen Verletzungen und im discontinuirten Zustande solcher Gebilde, welche ihnen Schutz zu gewähren, ihre Bewegungen einzuschränken und sie in ihrer normalen Lage zu erhalten bestimmt sind. Unter diesen causalen Verhältnissen sind sie schon in dem vorhergehenden dritten Abschnitte betrachtet worden. Allein abgesehen von dieser traumatischen Entstehung, kommen mehrere Vorfälle der genannten Art auch für sich als selbstständige Krankheitszustände vor, welche hier erläutert werden sollen.

§ 1082.

Integrirende Theilorgane des Augapfels, welche prolabiren können, sind die descemetische Haut, die Iris, die Krystalllinse und der Glaskörper.

§ 1083.

Der Vorfall der descemetischen Haut kömmt nur bei Hornhautwunden vor, bei welchen alle Lamellenschichten der Cornea perforirt sind und jene Membran selbst blosgelegt ist. Er wurde in der Lehre von den Hornhautwunden (§ 767) besprochen.

§ 1084.

Ebenso ergeben sich Irisvorfälle nur bei perforirenden, in die vordere Augenkammer eindringenden Wunden und Geschwüren der Cornea (§§ 775 und 614) oder bei Sclerotical wunden, bei welchen die hintere Augenkammer geöffnet ist (§ 844).

§ 1085.

Die Lageveränderungen der Krystalllinse und ihr Prolapsus in die hintere oder vordere Augenkammer, mit oder ohne die nur in dem letzten Falle zuweilen eingerissene Kapsel, so weit sie Folgen und Wirkungen von mechanischer Verletzung sind, wurden in der Lehre von diesen mechanischen Verletzungen des Linsensystemes (§§ 924—937) erörtert.

§ 1086.

Im Gegensatze gegen den gewaltsamen gibt es einen spontanen und retractilen Prolapsus, bei welchem die Linse, immer mit der Kapsel und noch in diese eingeschlossen, von Zeit zu Zeit durch die Pupille in die vordere Augenkammer hervortritt, und bei welchem die Verbindungsmittel der letztern mit den adjacirenden Organen nicht zerrissen, nur sehr verlängert und ausgedehnt sind. Nämlich sowohl im hellen ungetrübten als im verdunkelten Zustande hat man die mit ihrer Kapsel in die vordere Augenkammer ausgetretene Linse retractil gefunden, so dass sie im ersten Falle bei nicht aufgehobenem, aber doch gestörtem Sehvermögen abwechselnd durch die Pupille in die vordere Augenkammer hervortrat und sich wieder in die hintere zurückzog. Dieser retractile Prolapsus, welchen *Himly* * und *Chelius* ** beobachtet haben, ist wohl nur bei einem sehr hohen Grade von Laxität und Ausdehnbarkeit der natürlichen Befestigungsmittel der Kapsel möglich. Auf die Entstehung, das Hervortreten und die Retraction des Prolapsus scheinen die bewegenden Muskeln des Augapfels einen grossen, zunächst bestimmenden Einfluss auszuüben.

§ 1087.

Der Vorfall des Glaskörpers aus Wunden der Cornea und Sclerotica entsteht nur nach mechanischer Verletzung

---

* In *Loders* Journal der Chirurgie. Bd. 1.

** In den Heidelberger clinischen Annalen. Bd. 4.

und Zerreissung der Glashaut. Er prolabirt niemals in Masse und ist immer mit Ausstülpung verbunden. Er ist entweder ein innerer — unvollkommen — oder ein äusserer — vollkommen. Der erste kömmt in mehreren Graden und Abstufungen vor, je nachdem der durch den Einriss in der Glashaut hervorgetretene ausgestülpte Theil des Glaskörpers nur in der hinteren Augenkammer liegt, oder durch die Pupille in die vordere Kammer, oder auch aus dieser durch die Hornhautwunde heraushängt (§§ 945—962).

§ 1088.

Der Augapfel selbst wird in der Orbita in seiner normalen Stellung durch zahlreiche, zum Theil sehr wenig ausdehnbare Befestigungsorgane zurückgehalten. Solche sind ausser den von vorn her Widerstand leistenden Augenliedern und der Bindehaut — beinahe sämmtliche Orbitalgebilde: der Sehnerve, mehrere andere in der Orbita verlaufende Nerven, die Blutgefässe, welche von der Arteria und Vena ophthalmica zu dem Augapfel hingehen und keiner bedeutenden Ausdehnung und Verlängerung fähig sind, besonders aber die bewegenden Muskeln des Augapfels — vorzüglich die geraden, wenn auch vielleicht weniger die schiefen, — welche durch ihre Gesammtwirkung das meiste dazu beitragen, um ihn in seiner normalen Stellung in der Augengrube zu erhalten und sein Hervortreten aus derselben zu verhindern.

§ 1089.

Damit er in dieser Cavität verbleiben und seiner Naturbestimmung gemäss sich in ihr frei und vielseitig um seinen Drehpunkt bewegen könne, ist es nöthig, dass die Orbita eine gewisse Höhlengeräumigkeit besitze, und dass sein Volumen mit dieser in einem angemessenen Verhältnisse stehe. Gemäss des Bisherigen verlässt der Augapfel ganz oder theilweise die Orbita und es entsteht ein vollkommener oder unvollkommener Prolapsus: 1) wenn seine natürlichen Befestigungsmittel diesen Dienst zu leisten unzureichend sind; 2) wenn die Capacität der Orbita absolut oder relativ vermindert ist und

auf solche Weise der Augapfel nicht den gehörigen Raum findet, um in ihr beherbergt zu werden.

§ 1090.

Das erste geschieht bei der mechanischen Zerreissung oder nach dem höchsten Grade der Ausdehnung und darauf erfolgenden lähmungsartigen Erschlaffung oder auch wirklichen Lähmung mehrerer Orbitalgebilde, besonders der bewegenden Muskeln des Augapfels. Der auf solche Weise traumatisch bedingte Prolapsus ist oben (§ 1042) erörtert worden. — Der von Lähmung der Augenmuskeln abhängige Prolapsus kann ein Vorbote der nahe bevorstehenden Cerebralapoplexie sein; er kann nach einem Anfall derselben zurückbleiben; er coexistirt in solchen Fällen mit Paralysen des Muskelsystemes überhaupt, mit Iridoplegie, mit Amaurose u. s. f. Häufig ist mit ihm Blepharoplegie und Oedem der Augenlieder und der ganzen leidenden Gesichtshälfte verbunden.

§ 1091.

Auch ein äusserst hoher Grad von Laxität der Bindehaut und der Augenlieder, wobei diese in häutige Säcke von sehr gemindertem, beinahe ganz aufgehobenem Widerstandsvermögen ausgedehnt sind, kann für sich allein, oder noch mehr in Verbindung mit andern sogleich näher zu entwickelnden Ursachen zur Entstehung wenigstens eines unvollkommenen Vorfalles einwirken, wie dies bei sehr alten Leuten, bei Lähmung des Ringmuskels, grosser Erschlaffung und Erweichung des Augenliedknorpels wirklich der Fall ist. Unter den angegebenen Bedingungen, bei der Insufficienz der Befestigungsorgane reicht jede Vorwärtsneigung des Kopfes und jede Erschütterung durch Husten, Niesen, Erbrechen etc. hin, um den Prolapsus hervorzubringen.

§ 1092.

Eine absolute Verminderung der Capacität und Höhlengeräumigkeit der Orbita findet statt: 1) wenn in diese ein fremder Körper von aussen eingedrungen ist, einen Theil

des dem Augapfel prädestinirten Höhlenraumes einnimmt und daher verdrängend auf ihn einwirkt, — die bei Schusswunden eingedrungene Kugel, bei Stichwunden die abgebrochene Spitze des verletzenden Werkzeuges (§ 1051), bei der Orbitalfractur ein verschobenes, in die Augenhöhle eingedrungenes Knochenfragment. 2) Bei dem Orbitalextravasat (§ 1036) und bei dem Orbitalempyem (§ 743). In der Augenhöhle ergossenes Blut oder darin enthaltener Eiter sind gleichfalls fremde Körper (Corpora peregrina intus genita) und ihre Wirkungen, bezüglich auf die Verdrängung des Augapfels, sind jenen der von aussen eingedrungenen gleich. 3) Bei der Ausdehnung und Vergrösserung benachbarter Höhlen, welche nur auf Kosten der Orbita geschehen kann. Daher verursacht das Empyem der Stirn- und Oberkieferhöhle, ihre Ausdehnung durch in ihnen eingepflanzte Polypen, Sarcome, Krebse etc. gleichfalls einen Vorfall des Augapfels. Selbst bei der ungemein grossen Erweiterung der Schädelhöhle, bei dem chronischen Wasserkopf werden die Spitzen der hohlen Pyramiden, welche die beiden Augenhöhlen bilden, zuweilen abgestumpft, und obgleich hiebei ihre in der vordern Apertur liegende Basen an Umfang zuzunehmen pflegen, wird doch ihre Höhlengeräumigkeit im Ganzen vermindert und es kann hiedurch ein sehr unvollkommener Prolapsus entstehen. 4) Bei Orbitalgeschwülsten jeder Art, welche oft einen grossen Theil des Höhlenraumes einnehmen, ja denselben ganz ausfüllen und den Augapfel im Verhältnisse ihres Wachsthumes aus ihr verdrängen. So verhalten sich die in ihr selbst erzeugten Pseudoplasme, wie Periostosen, Exostosen, Balggeschwülste, Hygrome, Steatome, Cancroiden etc. — Unter diese Orbitalgeschwülste gehört auch die Vergrösserung und Volumsvermehrung der Thränendrüsen bei ihrer Entzündung, Abscessbildung u. s. f. Polysarcie, übermässige Fettansammlung in der Orbita, kann durch Raumesbeschränkung eine zu starke Hervorragung des Augapfels bedingen. 5) Es können sogar Pseudoplasme,

welche sich in benachbarten Regionen ausserhalb der Orbita ursprünglich gebildet haben, durch ihre natürlich vorhandenen, wenn krankhaft erweiterten Aperturen oder nach Perforation ihrer Knochenwandungen durch accidentell entstandene Oeffnungen in sie hereintreten und den Prolapsus des Augapfels durch Verdrängung verursachen. Ein Sarcom der Oberkieferhöhle kann auch auf einem Umwege in die Orbita gelangen, indem es zuerst einen Fortsatz in die Nasenhöhle und dieser wieder einen zweiten in die Augenhöhle entsendet hat (Syst. d. Chir. Bd. 2. § 319). Ein Hirnbruch bei Hirnhöhlenwassersucht kann durch die obere Augenhöhlenspalte oder durch die widernatürlich fortbestehende Spalte im Siebbeine in die Orbita hereintreten und den Augapfel aus ihr verdrängen (Syst. d. Chir. Bd. 2. § 129).

§ 1093.

Es kann ohne wirkliche, absolute Capacitätsverminderung der Orbita ihre relative Geräumigkeit in sofern beschränkt sein, als in gegebenen Krankheitsfällen der Augapfel eine Volumsvermehrung erlitten hat, und daher bei der Unnachgiebigkeit der knöchernen Orbitalwandungen zuerst durch diese eine Zusammenpressung erleidet und nachher nach vorn hervorgetrieben wird, zuletzt wenigstens theilweise seine vordere Hemisphäre durch ihre vordere Apertur heraustritt, wobei der Raum in der Orbita eigentlich nicht beschränkt, aber wegen der Volumsvermehrung des Augapfels selbst zu seiner Beherbergung unzureichend geworden ist. Eine solche Volumsvermehrung findet bei der phlegmonösen Augapfelentzündung statt, und sein Hervortreten aus der Orbita hiebei wird die Exophthalmie (§ 45) genannt. — Entsteht diese abnorme Vergrösserung der Dimensionen des Augapfels bei andern wenigstens primitiv nicht entzündlichen Zuständen des Augapfels, z. B. bei Staphylom, Hydrophthalmie, Cancroid, Blut- oder Markschwamm etc., so legt man ihm die Benennung Exophthalmos bei. In diesen beiden krankhaften Zuständen liegt die

Ursache seines krankhaften Austretens in dem Augapfel selbst, in der Vergrösserung seiner Dimensionen und nicht in den räumlichen Capacitätsverhältnissen der Orbita oder in der Insufficienz seiner Befestigungsmittel. Man rechnet daher die Exophthalmie und den Exophthalmos nicht zu den eigentlichen Ectopieen des Augapfels und unterscheidet sie collectiv von diesen, sowie sie selbst disjunctiv unter sich (§ 45).

§ 1094.

Aus dem Angeführten erhellet, dass der Vorfall des Augapfels von sehr vielen verschiedenen und mannigfaltigen Ursachen und ursächlichen Verhältnissen abhänge. Er ist niemals eine Krankheit für sich — idiopathisch, — immer durch einen andern präexistirenden krankhaften Zustand — symptomatisch — bedingt.

§ 1095.

Unter dem vollkommenen Vorfalle versteht man das totale Hervorgetretensein des Augapfels aus der Orbita; unvollkommen wird derselbe genannt, wenn nur seine vordere Hemisphäre, sogar nur ein Kugelabschnitt derselben hervorragt. Bei dem vollkommenen Prolapsus hängt der ganze Augapfel zuweilen selbst durch die erweiterte Augenliederspalte heraus, so dass sogar die Eintrittsstelle des Sehnerven mit blossem Auge gesehen werden kann. Er kann ganz aus der Orbita herausgerissen und umgedreht, nur mehr durch die Bindehaut bedeckt und zurückgehalten, auf der Wange liegen. Gewöhnlich aber bleibt er auch bei dem vollkommenen Prolapsus, und er ist immer bei dem unvollkommenen durch die Augenlieder bedeckt. In diesem Falle sind die Augenlieder sehr ausgedehnt und bilden einen häutig-musculösen Sack, worin der Augapfel liegt. — Dieses Verhältniss besteht immer, wenn z. B. bei Orbitalgeschwülsten, welche anfangs klein sind und nur allmählig zu bedeutender Grösse heranwachsen, die Ectopie langsam entstanden ist

und die Augenlieder Zeit gehabt haben, nachzugeben, sich allmählig auszudehnen und in ihrem Gewebe zu verlängern.

§ 1096.

Leicht und einfach ist die Erkenntniss des Prolapsus als solchem und für seine Gegenwart. Sie beruht auf der Autopsie, und die bei ihr stattfindende Difformität kann nicht leicht übersehen werden. Schwieriger aber ist die Bestimmung der Ursache, von welcher sie abhängt. Als diagnostische Zeichen dienen ausser den anamnestischen Momenten und Causalitäten, soweit sie erforschbar sind, der vollkommene oder unvollkommene Zustand des Prolapsus (indem mehrere der obengenannten Ursachen, z. B. das Orbitalextravasat, das Orbitalempyem [§ 1092], stets nur einen incompleten Prolapsus hervorzubringen vermögen), die grössere oder geringere Schmerzhaftigkeit, besonders aber die mögliche oder unmögliche Reduction, und die Richtung des Prolapsus, ob er nämlich in gerader horizontaler Richtung hervorgetreten oder seitlich verschoben, nach oben oder nach unten gedrängt, ob die Hornhaut nach vorn oder gegen die Eine oder andere Seite gekehrt, und somit der prolabirte Augapfel zugleich verdreht ist. Nach der Zerreissung der Augenmuskeln, sowie bei Blut- oder Eiteransammlung im Hintergrunde der Orbita hängt er einfach passiv ohne Verdrehung nach vorn heraus; bei Vergrösserung des Frontalsinus ist er nach unten, bei jener des Maxillarsinus nach oben gedrückt, dort unter dem untern, hier unter dem obern Augenliede zum Theil verborgen. Wird er durch eine in der Orbita erzeugte oder secundär dahin eingetretene pseudoplastische Geschwulst verdrängt, so tritt er immer in einer der Lage der Geschwulst entgegengesetzten Richtung mit Verdrehung hervor.

§ 1097.

Bei dem Prolapsus ist die Reduction angezeigt, in sofern kein besonderes Hinderniss derselben besteht. In den meisten Fällen aber ist ein solches vorhanden, und alsdann

muss dies Hinderniss, ehe man zur Reposition selbst schreitet, zuerst beseitigt werden. Die Möglichkeit ihres Gelingens hängt von der Entleerung der in der Orbita ergossenen Flüssigkeit, von der Extraction eines fremden Körpers, von der Zurückversetzung eines abgebrochenen Knochenstückes in seine normale Lage, von der Exstirpation einer Orbitalgeschwulst etc. ab.

§ 1098.

Ist das mechanische Hinderniss beseitigt, so erfolgt in den meisten Fällen die Retrocedenz freiwillig durch die Contraction der bei dem Prolapsus immer übermässig ausgedehnten und verlängerten Augapfelmuskeln, den einzigen Fall ihrer stattgefundenen Zerreissung ausgenommen. Die etwa erforderliche Nachhilfe der Kunst geschehe durch die sanfteste und schonendste Manipulation mit Vermeidung jedes stärkeren harten Druckes. Die Verhütung eines neuen Vorfalls ist, den eben bezeichneten traumatisch bedingten Fall ausgenommen, nicht zu befürchten und erfordert daher auch keine besondern prophylactischen Veranstaltungen. Es genügt, dass der Kranke einige Tage eine ruhige horizontale Rückenlage mit sehr geringer Inclination des Kopfes einhalte und jede Erschütterung desselben, sowie des ganzen Körpers vermeide. Eine zurückhaltende Druckbinde, die Fascia monoculus, ist weder nöthig noch zulässig. Exstirpirt darf der prolabirte Augapfel niemals werden, wenn auch seine bestehenden organischen Verbindungen noch so schwach und wenig ausgedehnt sind. Die Möglichkeit der Erhaltung oder Wiederherstellung des Sehvermögens hängt von der Integrität des Sehnerven ab. Aber auch die Erhaltung eines erblindeten, starren und unbeweglichen Augapfels ist nützlich.

§ 1099.

Vorfall des obern Augenliedes, Prolapsus palpebræ superioris — Blepharoptosis, nennt man das passive Herabhängen dieses Augenliedes über die vordere Oberfläche des

Augapfels oder einen grossen Theil derselben mit bestehendem Unvermögen des Kranken, das Augenlied in die Höhe zu ziehen und die Liederspalte gehörig zu eröffnen. Das letzte kann wohl der Arzt mittelst seiner angelegten Finger, aber nicht der Kranke bewerkstelligen. — Schon bei dem partiellen Vorfalle bleibt das obere Feld der Cornea immer verdeckt, das leidende Auge scheint kleiner als das gesunde zu sein (oculus oculo minor). Sein Blick ist matt, das Sehen nach oben ist beschränkt und gehindert, die Difformität bedeutend.

§ 1100.

Die Blepharoptosis ist niemals die Folge einer wie immer entstandenen krankhaften Verlängerung oder der widernatürlichen Erschlaffung und ödematösen Aufgedunsenheit der äussern Augenliedhaut. Diese könnte nur Entropium (§ 1159), aber nicht Blepharoptosis veranlassen. Immer liegt ihre Ursache in der Insufficienz, in der mangelhaften und unvollkommenen Thätigkeit des Hebemuskels; sie ist gewöhnlich eine Folge und Wirkung der Blepharoplegie. Jene Insufficienz kann aber auch relativ durch eine Gewichtszunahme des Augenliedes, welcher der Hebemuskel nicht gewachsen ist, durch seine Beschwerung mit Geschwülsten, Chalazien, Kysten etc. hervorgebracht werden. — Nach transverseller Verwundung der Fasern des Hebemuskels, wenn nicht die directe, sondern nur eine mittelbare Vereinigung durch ein zellengewebiges, sehr ausdehnbares Zwischengebilde erfolgt ist, zeigt sich gleichfalls diese Insufficienz (§ 976). Abgesehen von jenem ganz particularen Falle, welcher zur Heilung der Ptosis die Ausrottung der Geschwulst und die Entlastung des Augenliedes erfordert, ist das Hauptaugenmerk auf den paralytischen oder paretischen Zustand des Hebemuskels zu richten und dessen normale Thätigkeit wo möglich wieder herzustellen. Die Blepharoplegie aber ist eine Motilitätsneuronose, vom Nervus oculomotorius ausgehend, welche weiter unten eine eigene ihr gewidmete specielle Betrachtung erfordert.

§ 1101.

Es gibt eine sogenannte Operation der Blepharoptosis, welche in der Verkürzung der irriger Weise als verlängert vorausgesetzten äussern Augenliedhaut besteht, bei dem Entropium, aber durchaus nicht bei der Blepharoplegie und der von ihr abhängigen Ptosis passt, und welche man daher unter dieser Benennung nicht mehr in der chirurgischen Operationslehre aufstellen sollte.

§ 1102.

Eben so wenig als die Ausschneidung einer Querfalte der äussern Augenliedhaut kann bei der Blepharoptosis jemals die von *Delarue* vorgeschlagene Excision eines Querkeils aus der ganzen Dicke des Augenliedes oberhalb seines Knorpels (?) angezeigt sein.

§ 1103.

Die unvollkommene Verschliessung der Augenliederspalte bei der Blepharoptosis ist natürlich ganz verschieden von der gewöhnlich vollkommenen bei Blepharospasmus. Diese ist ein höchst activer, jene ein lediglich passiver Zustand. Die Eine geht von einer krankhaften (nicht selten entzündlichen) Affection des Ringmuskels (§ 209), die andere von Atonie und Paralysis des Hebemuskels aus, und der Musculus orbicularis ist bei ihr in keiner Weise, auch nicht relativ betheiligt. Daher ist bei ihr auch die von *Dieffenbach* vorgeschlagene Tenotomie desselben nicht angezeigt, und auch abgesehen von deren eigenthümlichen nachtheiligen Wirkungen, würde selbst, wenn der Ringmuskel ganz ausser Action versetzt wäre, der wenn gelähmt bleibende Hebemuskel das obere Augenlied in die Höhe zu ziehen doch nicht im Stande sein.

§ 1104.

Malgaigne[1] schlug vor, in Fällen, wo die Function des Hebemuskels durchaus nicht mehr hergestellt werden kann,

[1] Manuel de médecine opératoire. Paris 1839.

den Occipitofrontalis in Beihilfe zu ziehen. Schon im normalen Zustande wirkt er einigermassen und auf entfernte Weise zu der Elevationsbewegung mit. Wird seine Insertion in die Stirnhaut dem obern Augenliede mehr genähert, und gewinnt also seine physiologische Beziehung zu dem letzten an Bedeutung, so lässt sich erwarten, dass er auf die Elevationsbewegung kräftiger einwirken und die Stelle des gelähmten Hebemuskels vertreten werde. Zur Erreichung dieses Heilzweckes müsste ein eliptisches Hautstück von hinreichender Breite der Quere nach unmittelbar unter der Augenbraue excisirt, die Wunde blutig geheftet und direct vereinigt werden. — Ist aber nach dem oben in der Lehre von den Superciliarwunden Gesagten hievon nicht die Entstehung eines Ectropii zu befürchten? Vielleicht doch nicht, weil hier die Beiwirkung des gelähmt bleibenden Hebemuskels fehlt, welche vermuthlich zur Entstehung des Ectropii wesentlich erforderlich ist.

LXII. Capitel.

Der Strabismus.

Tayler, de vera causa strabismi. Lisbon. 1739.
J. Müller, zur vergl. Anat. d. Gesichtsinnes. Leipzig 1826.
Dieffenbach, über das Schielen und die Heilung desselben durch die Operation. Berlin 1842.
W. Mackenzie, the Cure of Strabismus by surgical operation. London 1841.
Baudens, sur le strabisme et le bésacement. Paris 1841.

§ 1105.

Unter die krankhaften Lageveränderungen des Augapfels gehört auch die fehlerhafte, unbeweglich fixirte Stellung, Verdrehung, desselben in einer bestimmten Richtung mit dem Unvermögen, ihn in die entgegengesetzte Stellung zu bringen, welcher Zustand der Strabismus (von στράφω, ich verdrehe) genannt wird.

§ 1106.

Dieser Strabismus ist passiv, nämlich der verdrehte Augapfel bewegt sich wenig oder gar nicht. Er ist meistens nur einseitig — unilateral; der Kranke schielt nur mit Einem Auge. Im Gegensatze gegen den passiven und unilateralen Strabismus gibt es aber auch einen activen und einen bilateralen. Die physiologen und ätiologen Verhältnisse sind in beiden Fällen sehr verschieden. Bei dem activen Strabismus ist der Augapfel, oder es sind, wenn er bilateral ist, beide Augäpfel nicht unbeweglich; aber ihre Bewegungen sind unregelmässig und sie entsprechen einander nicht* wie im normalen Zustande, wo an beiden Augäpfeln die Contractionen der gleichnamigen Muskeln gleichzeitig eintreten, d. h. unter sich associirt sind. Sieht Jemand nach oben, so ziehen sich, um die hier stattfindende Drehung des Augapfels um seine Querachse hervorzubringen, beide recti superiores zugleich zusammen; sieht er nach unten, beide recti inferiores. Bei den geraden innern und äussern findet aber diese Art von bilateraler Association nicht statt, vielmehr die umgekehrte. Um die Drehung der Augäpfel um ihre Längenachse zu bewirken, zieht sich Ein rectus internus und Ein rectus externus zusammen. Die Contraction des rechtseitigen rectus internus ist nicht mit der Contraction des linkseitigen gleichnamigen Muskels, sondern mit jener seines Gegners, des rectus externus, verbunden. Sieht Jemand rechts, d. h. betrachtet er einen Gegenstand, welcher sich zur rechten Seite seines Körpers befindet, so zieht sich am rechten Auge der rectus externus und am linken der rectus internus zusammen; der rechte Augapfel dreht sich gegen den äussern, der linke gegen den innern Augenwinkel und umgekehrt. Es sind daher hier nicht die gleichnamigen, sondern die entgegengesetzten Muskeln associirt; oder überträgt man das eben

* Meine Abhandlung: Die Lehre vom schwarzen Staar und seiner Heilart, im Journal der Chirurgie. Bd. 30. St. 3.

Gesagte auf die motiven Nerven, von welchen die willkürliche Contraction dieser Muskeln abhängt, so ist die durch den Willensact bedingte psychische Erregung des linkseitigen N. oculomotorius, respective seiner zum innern geraden Augenmuskel hingehenden Fasern, nicht mit gleichzeitiger psychischer Erregung des rechtseitigen N. oculomotorius, sondern mit jener des N. abducens verbunden und umgekehrt. Darin liegt wohl der physiologische Grund jener merkwürdigen Anordnung, vermöge welcher der M. rectus externus nicht, wie andere Augenmuskeln, einen Zweig vom N. oculomotorius, sondern einen eigenen ihm ausschliessend gewidmeten Hirnnerven erhält. Die beiden Obliqui bilden für ihre Wirkungen einen Gegensatz gegen die Recti, indem sie nicht so, wie diese, die Drehung um den Längen- und Querdurchmesser, sondern um die von vorne nach hinten gehende Rotationsachse bewirken, daher den Augapfel etwas nach vorn schieben und die Achse des Ellipsoides, welches er bildet, verlängern, indess die geraden Muskeln ihn tiefer in die Augenhöhle zurückziehen und die Achse des Ellipsoides verkürzen. Sie stehen aber auch unter sich in einem antagonistischen Verhältnisse, indem der obere den Bulbus mehr in der Richtung nach unten und der untere mehr in jener nach oben, beide aber nach aussen drehen. Endlich zeigt sich eine nähere Beziehung beider zusammen und eines jeden insbesondere zu den einzelnen geraden Muskeln, deren Function sie nach Umständen unterstützen oder beschränken, jedenfalls modificiren und näher bestimmen. Auf solche Weise, und wenn auch die geraden Muskeln nicht blos jeder einzeln für sich, sondern zwei und mehrere zusammen, jeder in einer besonderen Richtung wirken, entstehen sehr complicirte und mannigfache Bewegungen. Es kann nun jeder einzelne Augenmuskel für sich durch den Willensact zur Contraction bestimmt werden, und wahrscheinlich geschieht dies bei dem neugebornen Kinde zuerst immer; aber nach und nach associren sich diese Bewegungen in bestimm-

ten Verhältnissen und Combinationen, so dass bei der Contraction Eines Muskels Einer oder mehrere andere in der Folge mitbewegt werden, und gleichzeitig associren sich auch die beiderseitigen Augäpfelbewegungen. Das Vermögen dieser Association beruht aber nicht auf einer natürlichen angeborenen Facultät, sondern es muss, wie alle andern associrten Bewegungen im Muskelsysteme, z. B. die kunstreichen Bewegungen des Aufrechtstehens und Gehens, der Stimm- und Sprachwerkzeuge, erlernt und, ehe es zu einer gewissen Fertigkeit und Vollkommenheit gebracht wird, vielfach eingeübt werden. — Zum richtigen Verständnisse des Strabismus ist auf diese Verhältnisse angemessene Rücksicht zu nehmen. Dies ist schon bei dem unilateralen, aber noch mehr bei dem bilateralen Strabismus der Fall.

§ 1107.

Der unilaterale Strabismus ist immer die Folge und Wirkung eines abnormen krankhaften Zustandes Eines oder mehrerer bewegenden Muskeln des Augapfels, und zwar 1) der Discontinuität, Zerreissung eines solchen, wobei durch die Wirkung des unverletzt gebliebenen Antagonisten der Augapfel nach der entgegengesetzten Seite hingezogen wird (§§ 1037—1040). Dieser traumatische Strabismus ist von der passiven Art. 2) Der spastischen Contraction Eines oder mehrerer Augapfelmuskeln. Der Bulbus wird hier gegen die leidende Seite hingezogen und verdreht. Er ist nicht selten: er kann vorübergehend, aber auch anhaltend sein und sich periodisch wiederholen. Er hängt von Hirnreizungen und von Affectionen des Nervensystemes ab und ist von activer Art. 3) Von der Paralyse Eines oder mehrerer Augenmuskeln. Der Bulbus wird gegen die gesunde Seite hin verdreht. Er ist von passiver Art. 4) Von Myositis, z. B. von der rheumatischen. Der Augapfel ist gegen die leidende Seite hingezogen (§ 238). Er ist von activer Beschaffenheit, indem der entzündete Muskel contrahirt ist und bleibt, seine verkürzte Fasern aber der Verlängerung durch

die Wirkung des Antagonisten hartnäckig widerstreben. Er ist von der activen Art. 5) Hornhautflecken jeder Art, wenn sie im Centralfelde der Cornea bestehen und die Pupille ganz oder grösstentheils überdecken,* verursachen den activen Strabismus des leidenden Auges, wenn der Kranke auf demselben noch bedeutende Reste von Sehkraft, und dabei wegen Erblindung oder Insufficienz des zweiten Auges das Bedürfniss hat, mit demselben zu sehen, und wenn er auch wirklich hiezu Anstrengungen macht, wobei er den Augapfel in verschiedenen Richtungen verdreht, um zu erwirken, dass die von einem sichtbaren Gegenstande reflectirten Lichtstrahlen ein nicht getrübtes durchsichtiges Hornhautfeld in einer solchen Richtung treffen, in welcher sie durch die vordere Augenkammer zur Pupille gelangen können. 6) Sie verursachen dagegen den passiven Strabismus des befleckten Auges, wenn der Kranke mit dem andern Auge ganz gut oder wenigstens hinreichend sieht; wenn er, wie es bei vielen Menschen vorkömmt, nur mit diesem Auge zu sehen gewohnt ist; wenn er sich damit begnügt, kein anderweitiges Sehbedürfniss hat und keine dahin abzielende Sehbestrebungen macht. Der befleckte Augapfel pflegt hiebei unbeweglich verdreht im innern Augenwinkel stehen zu bleiben, und er nimmt keinen Antheil an den Sehbewegungen des zweiten sehkräftigen Auges; wenn nicht von früherer Zeit her die Bewegungen beider Augäpfel associirt sind, so dass beide sich immer in gleicher Richtung bewegen, in welchem Falle der Kranke gar nicht schielt, weil der befleckte Augapfel auch ohne Sehbestrebungen den Bewegungen des gesunden Augapfels automatisch folgt und von demselben, so zu sagen, am Schleppseil nachgezogen wird. 7) Dieselben Wirkungen bringen nach *Dieffenbach***

---

* Meine Abhandl. über die Hornhautflecken im Journ. der Chir. Neue Folge Bd. 4. S. 40.

** Ueber das Schielen und die Heilung desselben durch die Operation. Berlin 1842.

auch andere Opacitäten im Augapfel, z. B. jene im Linsensysteme, nach *Ravaz* auch gewisse Veränderungen im Glaskörper hervor. 8) Auf gleiche Weise verhält es sich bei der unilateralen Amaurose. Der Kranke schielt entweder gar nicht, weil das erblindete Auge keine Sehbestrebungen macht und automat den Bewegungen des gesunden Auges folgt, oder der erblindete Augapfel verfällt in den Zustand vollkommener Paralyse, steht unbeweglich im innern Augenwinkel und es ist passiver unilateraler Strabismus zugegen. Das erste ist öfters bei derjenigen paralytischen Amaurose der Fall, welche die Folge der gänzlichen Vernachlässigung und des jahrelangen Nichtgebrauches Eines Auges zum Sehen ist; vorausgesetzt, dass die Amaurose nicht ursprünglich vorhanden war, und dass sie erst später zu einer Zeit entstanden ist, wo die Bewegungsassociation der beiden Augäpfel sich schon gebildet hat, welche alsdann auch bei eingetretener Amaurose unverändert fortdauert. Das zweite aber geschieht wenigstens in geringerem Grade bei jeder irgend bedeutenden, wenn auch nicht amaurotischen, unilateralen Amblyopie. Nämlich das schwächere Auge folgt hier immer etwas unvollkommen den Bewegungen des sehkräftigeren Auges, und der Kranke schielt mit demselben etwas, indem das Band der Bewegungsassociation sich allmählig lockert. Um so mehr geschieht dies, wenn mit der unilateralen Amblyopie Myopie verbunden und die Sehweite beider Augen sehr verschieden ist. Der Kranke vernachlässigt hiebei immer mehr zur Betrachtung der entfernteren Gegenstände den Gebrauch des myopen Auges, dasselbe fällt nach und nach in den sogenannten Augenschlaf und fängt zu schielen an.

§ 1108.

Wenn schon der unilaterale Strabismus in vielen Fällen ein amaurotisches Symptom ist, so ist dies noch mehr bei dem bilateralen der Fall. Dieser kann zwar auch bei Centralleucomen der Hornhaut entstehen, wenn der Kranke auf beiden

Augen sehr schlecht sieht und dieselben auf die mühsamste und angestrengteste Weise nach allen Seiten und Richtungen verdrehen muss, um etwa seitlich bald neben dem Einen, bald neben dem andern Leucom vorbeizusehen. Aber dieser Fall des activen bilateralen Strabismus kömmt im Ganzen selten vor, und meistens ist derselbe die Folge und Wirkung einer Reizung im Nervensysteme und in seinen Centraltheilen. Bei Cerebralamaurosen, z. B. bei der hydroencephalischen, fehlt der Strabismus fast nie; eben so wenig bei einigen Arten der abdominalen, vom Gangliensystem ausgehenden, z. B. bei der verminösen. Die Narcotine bringen ihn durch ihre Einwirkung auf das Hirn und Rückenmark hervor. Er ist nicht selten ein psychisches Symptom, wo er auf Falschheit des Gemüthes, auf Arglist, Unredlichkeit und böses Gewissen gedeutet zu werden pflegt. Endlich hängt er auch von dem Willen ab. Jedermann kann willkürlich schielen und schielt auch wirklich bei tiefem Nachdenken, wenn bei demselben die Aufmerksamkeit auf die Aussendinge und auf die eigene Persönlichkeit aufgehört hat, ebenso bei Zerstreuung der Gedanken, kurze Zeit vor dem Einschlafen und bei andern Veranlassungen. Willkürlich, wenngleich halb unbewusst, ist auch das Schielen aus Nachahmung, wozu Kinder zur Verspottung eines Schielenden sehr geneigt sind, bei welchen es nach öfterer Wiederholung leicht zur Gewohnheit wird. Um willkürlich zu schielen, ist weiter nichts nothwendig als die bewusste und beabsichtigte Aufhebung der Association der Bewegungen beider Augäpfel. Kleine Kinder, bei welchen dies Vermögen der Bewegungsassociation noch nicht gehörig entwickelt ist, nehmen leicht die üble Gewohnheit willkürlich zu schielen an. Wenn der Lichteinfall in ihre Schlafzimmer seitlich geschieht, oder wenn eine brennende Kerze oder ein glänzender Gegenstand auf der Einen Seite ihres Bettstättchens in einiger Nähe desselben aufgestellt ist, pflegen sie nach dem Erwachen auf ihn nur mit dem Einen ihm zugekehrten

Auge immer hinzuschauen; das andere Auge wird dabei zum Sehen nicht gebraucht, und da die Association der Bewegungen beider Augen noch nicht geregelt ist, so nimmt das zweite Auge hiebei momentan eine fehlerhafte Stellung bezüglich zu dem ersten an, welche bei öfterer Wiederholung leicht bleibend wird. Ohnehin ist bei neugebornen Kindern das Schielen ein beinahe natürlicher Zustand. Sie schielen, wie *J. L. Petit* bemerkt, immer etwas; das Kind muss erst allmählig lernen und sich angewöhnen die beiden Augäpfel in diejenige Stellung zu bringen, in welcher ihre verlängerten Sehachsen einander immer parallel bleiben und sich, nach vorn und nach hinten ins Unendliche fortgesetzt nirgendswo durchschneiden.

§ 1109.

Stehen bei dem bilateralen Strabismus beide Augäpfel im innern Augenwinkel, so wird er der convergirende, stehen sie im äussern Augenwinkel, so wird er der divergirende genannt. Wegen des erschreckenden Anblickes heisst Strabismus horridus derjenige, bei welchem Ein Augapfel nach oben, der andere nach unten verdreht ist; convergirend oder divergirend nennt man auch schon den unilateralen, je nachdem bei demselben der Eine Augapfel beständig im innern oder äussern Canthus steht, weil er hiebei dem zweiten nicht verdrehten und freibeweglichen Bulbus in Einem Falle mehr genähert ist und im andern mehr von ihm divergirt. Wegen des natürlichen Uebergewichtes, welches der innere gerade Augenmuskel über den äussern und der Nervus oculomotorius über den abducens behauptet, ist der convergirende Strabismus viel gewöhnlicher als der divergirende. Bei dem Fötus stehen sogar von Natur aus beide Augäpfel im innern Canthus, und sie scheinen sich in dieser Stellung, welche ihre natürliche ist, zu bilden. Im Schlafe und in allen Schwächezuständen convergiren sie wieder gegen dieselbe.

§ 1110.

Der Strabismus verursacht eine sehr bedeutende Difformität, welche höchst widrig auffällt, nebstbei auch eine gewisse Unvollkommenheit des Sehens; der unilaterale ist gewöhnlich mit Amblyopie und mit Myopie des leidenden Auges verbunden. Bei dem bilateralen ist Diplopie gewöhnlich und bei dem unilateralen alsdann vorhanden, wenn der Kranke mit dem schielenden Auge noch etwas sieht und dasselbe zum Sehen wirklich gebraucht.

§ 1111.

Bei dem passiven Strabismus erleidet mit der Zeit der verkürzte Augenmuskel eine wesentliche Texturveränderung. Seine Fasern verlieren die rothe Farbe, sie werden rigid, sind nicht mehr ausdehnbar und verwandeln sich endlich in fibröses, sehniges Gewebe. Diesen Zustand nenne ich Strabismus rigidus. Er ist keine eigenthümliche, ursprünglich für sich bestehende Species dieser Krankheit. Jede andere Species, der Strabismus traumaticus eben sowohl als der rheumaticus und paralyticus verwandeln sich mit der Zeit in den rigidus. Sogar die Orbita zeigt bei Menschen, welche ihre ganze Lebenszeit hindurch geschielt haben, eine wesentliche Formveränderung, welche der fehlerhaften Stellung des Augapfels entspricht. Sie ist von den Seiten her wie zusammengedrückt; war der Strabismus convergirend, so ist die äussere Orbitalwand weniger ausgehöhlt, wie abgeflacht und etwas einwärts geschoben, die innere etwas ausgebogen, die Spitze der hohlen Orbitalpyramide nach aussen gerichtet. *Rossi*, welcher diese fehlerhaften Bildungsverhältnisse in den Leichen einiger Schielenden bemerkte, fand sich veranlasst, dieselben für angeboren zu halten und eine eigene Art des Strabismus aufzustellen, welche von einer ursprünglich fehlerhaften Bildung beider Augenhöhlen, nämlich von der normwidrigen Richtung der einander nicht entsprechenden Orbitalachsen abhänge. Wahrscheinlicher dürfte dieselbe nicht die Ursache, sondern die Wirkung des durch die

ganze lange Lebenszeit fortgesetzten Schielens, und jeder Strabismus, auch der accidentell entstandene, bei sehr langer Andauer sie endlich hervorzubringen im Stande sein. Solche krankhafte Metamorphosen der Orbita zeigen sich, wie *Jules Guérin* nachgewiesen hat, schon bei dem Caput obstipum, auch wenn dasselbe nicht mit Strabismus verbunden ist, und die krankhaften Veränderungen in den Fusswurzelknochen und in den Gelenkenden der Tibia und des Péroné, welche man bei dem Klumpfusse antrifft, sind nicht die Ursache, sondern die Wirkung dieser Krankheit. Wie *Dieffenbach* sehr schön und richtig bemerkt, bestimmt in dem lebenden Körper die Form des Weichen jene des Harten, das Edle das minder Edle, das Hirn den Schädel, der Augapfel die knöcherne Orbita, nicht umgekehrt. Hinge der Strabismus von einer ursprünglich fehlerhaften Bildung der Orbita ab, so müsste er angeboren sein, was er aber in einem andern Sinne und Verhältnisse, als in dem oben nach *J. L. Petit* (§ 1108) angegebenen, nach *Dieffenbachs* äusserst zahlreichen Erfahrungen niemals ist. — Von einem andern angebornen Bildungsfehler als hervorbringender Ursache des Schielens, nämlich von dem Mangel oder von einer abnormen Insertion Eines oder sämmtlicher bewegenden Muskeln an die Sclerotica, wird zwar noch immer viel gesprochen, derselbe ist aber nirgendswo nachgewiesen.

§ 1112.

Aus dem Bisherigen erhellet zur Genüge, dass der Strabismus wohl nie eine Krankheit für sich — idiopathisch, — sondern dass er allezeit das Product, die Folge und Wirkung einer andern präexistirenden Krankheit — deuteropathisch oder symptomatisch — sei. Er folgt daher immer der Prognose und Therapie der Hauptkrankheit, von welcher er abhängt. Der hydrocephalische Strabismus kann nur dann gehoben werden, wenn die Hirnhöhlenwassersucht geheilt werden kann; der verminöse verschwindet nach der Austreibung der Ascariden und Heilung der Wurmkrankheit.

§ 1113.

So verschieden nun die Ursachen seiner Entstehung sind, so verschieden muss auch die ärztliche Behandlung sein, wenn sie mit Erfolg gekrönt werden soll. Was bei dem traumatischen Strabismus durch ärztliche Kunsteinwirkung geleistet werden kann, wurde oben (§ 1041) gezeigt. Der rheumatische Strabismus pflegt einer frühzeitig angewendeten, thätig eingreifenden antiphlogistischen und antirheumatischen Curmethode zu weichen, und der Kranke so von einem grossen, wenn einmal eingewurzelt, die ganze Lebenszeit fortdauernden Uebel befreit zu werden. Ist derselbe die locale Aeusserung einer allgemeinen convulsivischen oder paralytischen Krankheit, so kann er mit der Heilung dieser Motalitätsneuronose wieder verschwinden.

§ 1114.

Hängt der Strabismus von der Gegenwart von Flecken, Leucomen im Centralfelde der Cornea ab, so verschwindet er gewöhnlich nicht wieder, auch wenn der Centralfleck durch bethätigte Einsaugung beseitiget worden ist, weil er durch die lange Zeit während des Bestandes und der Cur ein Strabismus rigidus geworden ist, und somit die Krankheit auch nach der Beseitigung ihrer ersten Entstehungsursache durch eine andere erst später hinzugetretene und durch sie erst in Wirksamkeit versetzte Zwischenursache fortdauert. In prognostischer Hinsicht ist hier zu bemerken, dass Kinder, welche früher bei einem dickeren, ganz undurchsichtigen Centralflecke nicht geschielt hatten, wenn derselbe später bei einer passenden ärztlichen Behandlung bereits sich aufgeklärt hat und an einer Stelle schon etwas durchsichtig geworden ist, nicht selten jetzt zu schielen anfangen. Ist bei einem Centralleucom eine stellvertretende Pupille künstlich angelegt worden, so sieht durch dieselbe, da sie meistens von der Achse des Augapfels nicht durchschnitten wird, der Kranke nur dann einigermassen gut, wenn er zu schielen anfängt. Man muss ihn hiezu auf jede

Weise ermuntern, anleiten und einüben, was durch das methodische Vorhalten sichtbarer Gegenstände in progressiv zunehmender Entfernung und Divergenz von dem mittleren Gesichtsfelde geschehen kann.

§ 1115.

Bei dem amaurotischen Strabismus ist natürlich das ungleich Wichtigste die richtige und vollkommen methodische Behandlung der Amaurose selbst.

§ 1116.

Von dem willkürlichen Schielen, welches leicht zur Gewohnheit wird und dann auch unbewusst und unwillkürlich fortdauert, muss man Erwachsene und Kinder, die letzten mit Strenge und bei sorgfältiger Beaufsichtigung abmahnen. Bei ganz kleinen Kindern ist die oben (§ 1108) bemerkte schädliche und sie zum Schielen einladende Lichteinwirkung auf ihre Augen zu vermeiden, brennende Kerzen und glänzende Gegenstände sind aus der Nähe ihrer Wiegen und Bettstättchen zu entfernen.

§ 1117.

Hängt der anfangende Strabismus von vorherrschender Amblyopie und Myopie Eines Auges ab, so verschaffe man dem Kranken eine Brille mit zwei ungleich concaven Brillengläsern, deren Focus der Sehweite jedes einzelnen Auges angemessen ist. Das schwächere, mehr myope und schielende Auge wird dadurch in Thätigkeit gesetzt, wenn es jetzt zum Sehen gebraucht wird, und es tritt wieder in die Richtung der Sehachsen herein.

§ 1118.

Zur Heilung des Schielens wurde vielfach das Verbinden Eines Auges empfohlen. Das Verbinden des gesunden Auges bei dem unilateralen Strabismus hat seinen erfahrungsmässigen Grund in der Beobachtung, dass öfters dasselbe sogleich gerade steht, wenn das gesunde Auge zugehalten

wird. Dies ist aber nicht bei allen Arten des unilateralen Strabismus, es ist z. B. nicht bei dem Schielen wegen eines Centralfleckes der Hornhaut, es ist überhaupt nur alsdann der Fall, wenn das Schielen vom Nichtgebrauche Eines Auges bei aufgehobenen Associationsbewegungen herrührt. Das anfangs kürzere, dann längere Zeit fortgesetzte Verbinden des gesunden Auges wäre daher bei dem passiven unilateralen Strabismus nur dann indicirt, wenn es darauf ankömmt, dies Auge zu reactiviren, wieder an den Sehgebrauch zu gewöhnen und zum Sehen zu nöthigen. Eine andere Wirkung hat das zeitweise Verbinden des schielenden Auges selbst. Bei dem unilateralen activen Strabismus wäre dasselbe alsdann angezeigt, wenn das schielende Auge beruhiget, seine aufgehobenen Associationsbewegungen mit jenen des gesunden Auges wieder hergestellt und geregelt werden sollen. Der Lichteinwirkung ganz entzogen, könnte es keine falschen und unrichtigen Sehbestrebungen mehr machen, nach und nach den Sehbestrebungen des gesunden Augapfels wieder folgen und so zu schielen aufhören.

§ 1119.

Das verbundene Auge müsste sich in einer Camera obscura befinden und es dürfte in diese kein einzelner Lichtstrahl seitlich, von oben oder unten eindringen, wodurch das Auge zum Schielen etwa in einer andern Richtung aufs Neue gereizt werden möchte. Auch dürfte die mit dem Auge zugleich eingeschlossene und abgesperrte Luft nicht zu sehr erwärmt werden. Daher ist das Verbinden, wenn es auf die gewöhnliche Weise mittelst eines zusammengelegten linnenen oder seidenen Tuches geschieht, auch wegen der unvermeidlich bald eintretenden Verschiebung eines solchen Verbandgeräthes unzweckmässig, und es würde eine gut construirte Schielbrille erforderlich sein.

§ 1120.

Eine solche Schielbrille besteht aus einem gewöhnlichen Brillengestelle mit seitlichen Bügeln und mit einem daran

befestigten schwarzseidenen Vorhange, welcher die Augengegend von allen Seiten umgibt, um den Lichteinfall von jeder Seite her abzuhalten, aber nicht zu enge anschliesst. Die in die beiden Ringe eingesetzten Schalen können aus Scheiben von geblendetem, matt geschliffenem Glas, aus lackirtem Kupfer, aus solchem Blech, aus Horn oder Schildkröte bestehen. Die einfachste Vorrichtung ist jene von zwei Uhrgläsern, auf deren äusserer Oberfläche runde Scheiben von schwarzem Seidenzeuge aufgepappt sind. In der Mitte der undurchsichtigen Scheiben befindet sich eine runde Oeffnung oder auch eine längliche Spalte, durch welche der Kranke sehen soll. Er ist, um zu sehen, genöthigt, den Augäpfeln eine solche Richtung zu geben, dass die Stellung der Pupille der runden Oeffnung oder der länglichen Spalte genau entspricht. Diese Vorrichtung findet bei dem bilateralen Strabismus statt; bei dem unilateralen legt man die Spalte nur in der Einen Scheibe, nämlich in derjenigen an, welche vor jenem Auge steht, durch welches man den Kranken sehen lassen will; die zweite Scheibe ist in ihrer ganzen Flächenausdehnung geblendet. Soll der schielende Augapfel nur nach und nach allmählig aus der verdrehten Stellung in die gerade, natürliche herübergeführt werden, so sind zwei über einander verschiebbare Scheiben erforderlich, deren Eine umfangreichere feststehende in der Mitte mit einem grossen viereckigen Ausschnitt, die andere etwas kleinere und verschiebbare mit einer rundlichen Oeffnung oder mit einer länglichen Spalte versehen ist. Diesem Sehloche kann man durch die grössere oder geringere Verschiebung jede beliebige Stellung und Richtung geben und so die Augapfelbewegung reguliren.

§ 1121.

Durch die methodische, beharrlich fortgesetzte Anwendung eines solchen Apparates, welcher doch nicht ganz so abenteuerlich oder sogar scheusslich aussieht, wie er ge-

schildert wurde, und durch eine passende Augengymnastik überhaupt könnte ohne Zweifel das Schielen geheilt werden. Allein es fehlt wohl allezeit an beharrlicher Ausdauer, die Cur ist für den Kranken, seine Eltern und auch für den Arzt zu langsam, beschwerlich, und sie erfordert eine immerwährend fortgesetzte Aufmerksamkeit, an welcher es zu fehlen pflegt. *Dieffenbach* hat Recht, wenn er sagt, dass durch dieses Verfahren nie ein Schielender geheilt worden sei. Aber daraus folgt noch nicht die gänzliche Insufficienz und Unzweckmässigkeit des ganzen Heilverfahrens. Durch die Myotomie ist dasselbe vielleicht entbehrlich geworden. Allein zur Nachhilfe nach dieser Operation möchte zuweilen eine Zeit lang eine gute Schielbrille nützlich sein, sowie nach der Tenotomie der Achillessehne und in andern ähnlichen Fällen ein nachfolgender Extensionsverband meistens nothwendig ist. Vielleicht würde alsdann die Myotomie nicht so oft erfolglos bleiben, als dies gegenwärtig geschieht.

§ 1122.

Bei dem paralytischen Strabismus hat man versucht, durch reizende, geistige, ätherisch-ölige, balsamische Einreibungen in der nächsten Umgebung des Auges die Thätigkeit des gelähmten Augenmuskels hervorzurufen. Es ist aber unmöglich, auf denselben direct und ausschliesslich einzuwirken. Mehr Erfolg wäre nach *Dieffenbachs* Vorschlag von der Canterisation der Bindehaut oberhalb des gelähmten Muskels zu erwarten, indem die von der canterisirten Stelle ausgehende Reizung sich nach innen auf diesen Muskel fortpflanzen und ihn zur Action anregen kann. Auf gleiche Weise wird die von demselben empfohlene Excision einer an derselben mittelst des Haarzängchens elevirten Bindehautfalte und die nachfolgende traumatische Entzündung und Eiterung wirken, so dass nach geschehener Vernarbung der Augapfel in gerader Richtung steht (ob auch wieder frei beweglich ist?).

§ 1123.

Aber das entscheidende und Hauptmittel ist und bleibt die Myotomie. Bei dem traumatischen, bei dem paralytischen und bei dem rigiden Strabismus ist dieselbe, wenigstens als einleitendes Curverfahren, immer indicirt. In entzündlich gereizten und in spastisch convulsivischen Zuständen möchte die Gegenanzeige überwiegen, und überhaupt nach den oben (§ 1112) aufgestellten therapeutischen Maximen das Feld der operativen Wirksamkeit hier bedeutend zu beschränken sein.

§ 1124.

Die Operation besteht in der Durchschneidung des verkürzten, gewöhnlich rigid contrahirten Muskels oder seiner Sehne. Bei dem traumatischen Strabismus wird der Antagonist des zerrissenen Muskels, bei dem paralytischen jener des gelähmten, bei dem spasmodischen der krankhaft contrahirte selbst durchschnitten. Die Operation geschieht durch den offenen Schnitt nach vorläufiger Trennung der Bindehaut und Bloslegung des Muskels, oder sie geschieht subcutan, was *Jules Guérin* empfiehlt. Die subcutane Durchschneidung scheint aber keine Vorzüge vor der offenen zu besitzen.

§ 1125.

Bei der Operation werden zwei Augenliederhalter eingesetzt, mittelst derselben das obere Augenlied in die Höhe, das untere herabgezogen und beide von dem Augapfel etwas entfernt. Oberhalb des zu durchschneidenden Muskels elevirt man eine die Richtung seiner Fasern quer durchschneidende Bindehautfalte, indem man die Conjunctiva mit zwei eingesetzten spitzen Häkchen etwas anzieht. Diese Falte wird mit der geraden Augenscheere durchsshnitten, ebenso schichtenweise das Subconjunctivalzellengewebe bis zur vollständigen Bloslegung der Sehne des Muskels. An deren Einem Rande bohrt man die Spitze der geschlossenen Scheere ein und legt durch ihre fortgesetzten rotirenden Bewegungen

einen kleinen Canal hinter der Sehne an, in welchen man jetzt einen Haken mit stumpfer Spitze einführt, mit ihm die Sehne an ihrer hinteren Fläche umgeht und ihn am entgegengesetzten Sehnenrande wieder hervortreten lässt, nachdem man das in ein Käppchen aufgehobene Zellengewebe, um ihm den Weg zu bahnen, durchschnitten hat. Mit dem Haken zieht man den Muskel oder die Sehne in die Höhe und bringt zugleich hiedurch den verdrehten Augapfel in eine bessere und günstigere Stellung. *Dieffenbach* räth, die Sehne in einer noch etwas grösseren Länge von der Sclerotica abzutrennen. Man schiebt nun einen Scheerenarm seitlich neben dem Haken ein und schneidet die Sehne hart am Augapfel oder den Muskel selbst in geringer Entfernung von seinem Uebergange in die Sehne ab.

§ 1126.

Nach verrichteter Operation stille man die Blutung, welche gewöhnlich gering, zuweilen bedeutend ist. Man bekämpfe die Augenentzündung, wozu nicht ganz selten die eingreifendsten und ernsthaftesten Veranstaltungen nöthig sind, und sorge für die directe Vereinigung der Wunde ohne Eiterung.

§ 1127.

Der Erfolg ist in vielen Fällen ein augenblicklich günstiger. Der Augapfel tritt sogleich in die normale Stellung und ist nach allen Richtungen frei beweglich. Zuweilen wird er sogar durch die sich plötzlich ermächtigende Kraft des Gegners auf die entgegengesetzte Seite gezogen, der früher convergirende Strabismus hat sich plötzlich in einen divergirenden verwandelt, was aber als Folge einer krampfhaften Contraction ein nur vorübergehender Zustand ist. Umgekehrt bleibt bei fortdauernder Paralyse des Antagonisten der Bulbus in seiner früheren fehlerhaften Stellung. Es lässt sich hoffen, dass die Paralyse später bei thätiger Nachhilfe der Kunst nachlassen und der Augapfel eine bessere Stellung gewinnen werde.

§ 1128.

Aber der Erfolg ist nicht immer ein bleibend günstiger. Es treten Recidiven oder andere noch schlimmere Bildungsfehler ein. Nicht jedesmal ist ein fehlerhaftes und unzureichendes Verfahren bei der Operation selbst die Ursache des Misserfolges. Die Wiedervereinigung der Trennungsflächen durch ein weniger ausdehnbares straffes Zwischengebilde, die üble Vernarbung der Wunde der Bindehaut und des subconjunctivalen Zellengewebes, die fortdauernde unbesiegbare Lähmung des Gegners, dessen schon früher bestandener zerrissener Zustand etc. kann die Schuld des Misserfolges tragen.

LXIII. Capitel.

Das Ectropium.

§ 1129.

An den Strabismus, welcher eine fehlerhafte verdrehte Stellung des Augapfels ist, schliesst sich die Verdrehung und fehlerhafte Stellung der Augenliedränder an. Diese Paratopie bringt noch grössere Difformität als der Strabismus selbst und andere ungleich schwerere Folgen hervor. Denn sehr wichtig für die Erhaltung der guten Conformation des Augapfels und der wesentlich hievon abhängigen Sehkraft ist die richtige Stellung des Augenliedrandes. Derselbe soll mit seiner innern Lippe der vorderen kugeligen Oberfläche des Augapfels in allen Punkten genau anliegen und bei der Palpebration, ohne sie zu verlassen, sanft über dieselbe hingleiten, um den Interpalpebralraum geschlossen zu halten und in ihm die Thränenleitung zu sichern. Er darf daher nicht nach aussen gekehrt, er darf aber auch nicht nach innen gegen den Augapfel eingestülpt sein, weil in dem letzten Falle bei seinen und den Augenliedbewegungen die äusserst nachtheiligen Wirkungen seiner Anreibung durch die ihm eingepflanzten Cilien unvermeidlich sind. Jener Zustand wird das Ectropium, dieser das Entropium genannt.

§ 1130.

Kock, diss. de Ectropio. Tubing. 1733. In Halleri collect. dissert. chirurg. Tom I.

Harder, diss. de ectropio, entropio et trichiasi. Jenæ 1755.

Louis, Précis historique de la doctrine des auteurs sur l'opération proposée pour le renversement des paupières, in Mém. de l'acad. de chir. de Paris. Vol. 5. pag. 110.

Adam's practical observations on Entropium. London 1812.

Die richtige Stellung des Augenliedrandes in der mittleren Richtung zwischen Ectropium und Entropium hängt von der Integrität und normalen Beschaffenheit sämmtlicher Palpebralgebilde ab. Von vorzüglicher Wichtigkeit ist in dieser Beziehung ein richtig geordnetes und gegenseitig adäquates Verhältniss der beiden Palpebralhautplatten, der äussern und innern. Aber auch die übrigen Palpebralgebilde, der Ringmuskel, der Augenliedknorpel und die Meibom'schen Drüsen, haben hierauf einen zunächst bestimmenden Einfluss.

§ 1131.

Ist die äussere Augenliedhaut relativ gegen die innere verkürzt, so wird der Augenliedrand nach aussen gezogen und es entsteht ein Ectropium. Eine solche Verkürzung der äussern Augenliedhaut bleibt nach der Heilung von transversellen, mit Substanzverlust verbundenen Wunden in der Superciliar- oder tiefern Frontalgegend (§ 978) und am Augenlied selbst (§ 1008) zurück. Wächst bei mit Substanzverlust verbundenen Wunden in der Wangengegend das gleichfalls verwundete untere Augenlied an dieser Stelle an die äussere Bedeckungshaut an, so bildet sich gleichfalls ein Ectropium dieses Liedes.

§ 1132.

Der Substanzverlust kann auch durch phagadänische und erodirende Geschwüre veranlasst werden. Bei ihrer Vernarbung, wenn die geschwürigen Flächen nicht durch passende Verbände ausser Berührung gehalten werden, z. B. nach dem Malum mortuum der Kinder entstehen gewöhnlich Ectropien.

§ 1133.

Besonders Verbrennungen des ulcerösen und sphacelös-necrotischen Grades lassen unter den angegebenen Bedingungen solche Synechieen und daher rührende Ectropieen zurück.

§ 1134.

Wenn der Substanzverlust und die daher rührende Verkürzung der äussern Augenliedhaut Ectropieen verursacht, so entstehen diese gegentheilig auch vom Substanzwucher der innern Augenliedhaut. Jedoch findet hiebei eigentlich keine Verlängerung derselben statt, sondern indem die aus der Augenliedbindehaut hervorwuchernden Massen ganz oder theilweise den Interpalpebralraum einnehmen und ausfüllen, drängen sie mechanisch das Augenlied nach vorn und den Augenliedrand vom Bulbus ab, hindern dessen Berührung, verursachen sein rein passives Abstehen vom Augapfel und endlich seine Umklappung und Ausstülpung nach aussen. Dies geschieht bei der granulirenden Augenliedbindehaut-Entzündung — Blepharosyndesmitis (§ 204), wenn sich bei derselben die Granulationen im Uebermaasse entwickelt haben und zu hoch aufgethürmten sarcomatösen Massen emporgewachsen sind. Dasselbe geschieht auch bei andern der innern Palpebralplatte eingepflanzten Pseudoplasmen und in den Interpalpebralraum hereingetretenen Neubildungen.

§ 1135.

Das untere Augenlied ist schon durch seine Lage und durch die Declivität des Ortes vermöge seiner Schwere zu einer mit Umstülpung verbundenen Senkung vorzugsweise disponirt, wesswegen auch das Ectropium am untern Augenliede weit öfter als am obern vorkömmt. An dieser Senkung und Umdrehung wird dasselbe im normalen Zustande eigentlich nur durch das sogenannte äussere Interpalpebralband gehindert, mittelst dessen dieses Lied am obern im äussern Winkel, so zu sagen, aufgehängt ist, von diesem Augenliede bei seinen Bewegungen mitgezogen und gleich-

sam nachgeschleppt wird. Die Zerreissung des Interpalpebralbandes, seine Auflockerung und Erschlaffung, seine ulceröse Zerstörung hat ein Ectropium der äussern Hälfte des untern Augenliedes zur nothwendigen Folge. Diese pathologischen Veränderungen ergeben sich besonders bei Blepharitis marginalis angularis externa (§ 207), und man bemerkt daher bei und nach dieser Entzündung, wenn sie bei atonischer Körperbeschaffenheit langwierig verlaufen und mit erschlaffenden Mitteln behandelt worden ist, öfters ein Ectropium des untern Liedes, welches vorzugsweise seine äussere Hälfte einnimmt, im kleinen Canthus die grösste ist und schon gegen die Mitte des Augenliedrandes sich unmerklich verliert. Die Zerstörung des Interpalpebralbandes wird in noch höherem Grade und auf mehr directe Weise durch phagadänische Geschwüre in der Gegend des äussern Augenwinkels, auch durch syphilitische, herpetische, variolöse etc. herbeigeführt.

§ 1136.

Zum sichern und festen Anschluss des Augenliedrandes an die vordere gewölbte Oberfläche des Augapfels ist eine einigermassen kräftige und energische Wirkung des Ringmuskels erforderlich, welcher die beiden Augenlieder beständig gelinde an den Bulbus andrückt. Bei Lähmung, Halblähmung und schon bei einem bedeutenden Grade von Schwäche dieses Muskels schliesst der Augenliedrand dem Augapfel nicht gut an, er wendet sich mehr nach aussen und es entsteht einiger Abstand zwischen beiden. Diesen geringen Grad des Ectropii bemerkt man besonders am untern Liede bei gelähmten, apoplectischen und bei solchen Menschen, welche an Muskelschwäche und allgemeiner Atonie leiden. Das Ectropium senile ist von der gleichen Beschaffenheit.

§ 1137.

Wenn das untere Augenlied durch in ihm entstandene Geschwülste, Kysten, Fibroide, Chalazieen etc. eine partielle

Volums- und eine Gewichtsvermehrung erlitten hat, welche mit der Hebekraft des Ringmuskels im Missverhältnisse steht, hängt dasselbe gleichfalls passiv herab, sein Rand kann durch die Geschwulst vom Augapfel abgedrückt und in grösserer oder geringerer Länge nach aussen verschoben werden.

§ 1138.

Damit der Augenliedrand dem Augapfel sich gehörig anschliesse, muss der von ihm gebildete Bogen für seine Concavität und Ausschweifung der Wölbung der vordern Hemisphäre des Augapfels entsprechen. Er bleibt immer der gleich grosse Abschnitt eines Kreises; allein dieser Kreis und sein Durchmesser können eine verschiedene Grösse haben. Wenn durch Chondritis der Augenliedknorpel erweicht ist (§ 208), wird das Augenlied mehr abgeflacht und der Bogen, welchen sein Rand bildet, wird mehr ausgeschweift. Die Chondritis palpebralis kann daher zur Entstehung des Ectropii die erste Veranlassung geben. Wenigstens findet man bei inveterirten Ectropieen gewöhnlich diese grössere Ausschweifung des Augenliedrandes.

§ 1139.

Ein symptomatisches, transitorisches Ectropium entsteht bei heftigen Ophthalmieen und Blepharophthalmieen, welche mit starker Anschwellung verbunden sind. Gewaltsame und ungeschickte Versuche, die geschlossenen Augenlieder aus einander zu ziehen, besonders bei bestehendem Blepharospasmus und heftigem Schreien und Widerstreben des daran leidenden Kindes, hat nicht selten die gänzliche Umdrehung des Augenliedes mit Umstülpung und Bloslegung seiner innern Oberfläche zur Folge; auf gleiche Weise, wie bei Balanitis durch gewaltsame Zurückziehung der Vorhaut Paraphimosis entsteht.

§ 1140.

Zur genauen Exploration der innern Palpebralplatte, Entdeckung der dort befindlichen Granulationen etc. ist es zu-

weilen nöthig, das Ectropium künstlich hervorzubringen und das Augenlied umzudrehen (§ 200). Es gibt daher ein symptomatisches, ein gewaltsam und ein künstlich hervorgebrachtes Ectropium.

§ 1141.

Das Ectropium kömmt in Gradationen und in zwei Abstufungen vor. Der erste geringste Grad desselben ist derjenige, wo nur der Augenliedrand selbst verdreht, nach aussen gewendet und vom Augapfel abgekehrt ist. Bei dem zweiten höchsten Grade ist das ganze Augenlied von seinem Ciliarrande bis zum Orbitalrande umgewendet, die innere Augenliedhaut ist zur äussern geworden; sie ist in ihrer ganzen Flächenausdehnung blosgelegt, die Bindehautfalte ist ausgeglichen, diese Membran ist widernatürlich angespannt und geht flach ohne Faltung und Vertiefung vom Augapfel zu dem frei hervorstehenden, nach unten gerichteten Orbitalrande des Augenliedes herüber. Auch der Augenliedknorpel ist umgedreht, sein unterer Rand steht nach oben, er scheint durch die dünne innere Augenliedhaut sichtbar hindurch und man kann seine Umrisse und Contouren deutlich gewahren. Man kann dieses Ectropium das vollkommene, jenes das unvollkommene benennen.

§ 1142.

Das Ectropium kann an Einem Augenliede, es kann an beiden Liedern desselben Auges, es kann, was aber seltener ist, an beiden Augen zugleich vorkommen. Es gibt daher ein einfaches, ein doppeltes und ein doppeltseitiges Ectropium.

§ 1143.

Jedes Ectropium verursacht einige Difformität; bei dem vollkommenen ist diese sehr bedeutend; das gedoppelte und das doppeltseitige gehört unter die am meisten difformirenden Augenkrankheiten; besonders wenn alle vier Augenlieder umgestülpt und nach aussen gekehrt sind, ist der Anblick auffallend widrig, selbst Entsetzen erregend. Die

Difformität ist aber nicht die einzige üble Wirkung des Ectropii. Dasselbe verursacht noch andere weit schlimmere Folgen. Die damit Behafteten können die Augenliedspalte niemals vollkommen schliessen und viele daher auch nicht ruhig schlafen. Ebendarum entbehrt aber das Auge Eines seiner wichtigsten natürlichen Schutzmittel gegen die beständige, nicht gemässigte Einwirkung von Luft und Licht (§ 79). Staub, Rauch und andere atmosphärischen Schädlichkeiten wirken in verdoppeltem Maase nachtheilig ein; daher entsteht sehr bald chronische Entzündung der jeder äussern Einwirkung blosgestellten Augenlied- und Augapfelbindehaut. Diese Phlogose kann wegen der Permanenz ihrer Ursache niemals erlöschen; sie bringt allmählig die Degeneration beider Membranen hervor. Die Palpebralconjunctiva granulirt und wird sarcomatös, wenn sie es nicht schon früher war (§ 1134), und die Sclerotical- und Cornealconjunctiva überzieht sich mit Pannus scarlatinus. Beide werden trocken, unempfindlich, ihre Gefässe erweitern sich. Weil der Interpalpebralraum nicht geschlossen ist, wird die Thränenleitung gestört. Dacryorrhöe, gewöhnlich auch Lemositas, Blepharopyorrhöe belästigen den Kranken. Bei dem Ectropium ist jeder irgend angestrengte Gebrauch nicht nur des leidenden, sondern auch des gesunden Auges wegen der Rückwirkung des ersten auf das zweite unmöglich. Dasselbe kann sogar zur endlichen Erblindung führen.

§ 1144.

Das Ectropium wurde früher für eine unheilbare Krankheit gehalten und die ungestümen, gewöhnlich oft wiederholten Anforderungen der hilfesuchenden Kranken mit Hindeutung auf die vermeintliche Unzulänglichkeit der Kunstmittel abgewiesen. Dem ist nun glücklicher Weise nicht mehr also, und die glänzenden Fortschritte der neuern operativen Chirurgie haben auch bezüglich auf das Ectropium sich bewährt. Bei der grossen Mannigfaltigkeit der Krankheitsfälle und bei der Verschiedenheit der Entstehungsursachen

verfahre man bei genauer Erforschung und Unterscheidung derselben nach bestimmten sicher leitenden Grundsätzen.

§ 1145.

Jedes symptomatische, transitorische Ectropium, es mag accidentell entstanden oder absichtlich künstlich angelegt sein, werde sogleich (im letzten Falle nach möglichst beschleunigter Erreichung des Zweckes seiner Anlegung) wieder eingerichtet. Das Reductionsverfahren ist das umgekehrte von dem zu seiner Anlegung vorgeschriebenen (§ 200), und dasselbe geschieht mit Inversion nach den bei diesem aufgestellten Regeln.

§ 1146.

Sind bei dem Ectropium Anwulstungen, fungöse oder sarcomatöse Auswüchse der innern Augenliedhaut entweder als seine erste veranlassende Ursache, oder als seine Producte und Wirkungen vorhanden, so müssen diese vor allem beseitigt werden. Im ersten Falle ist dies Verfahren für sich allein zur Heilung hinreichend; im zweiten dient dasselbe als nothwendige Einleitung zu jeder andern darauf folgenden Unternehmung. In den geringeren Graden des Uebels genügt zuweilen die öfters wiederholte Auftragung einer etwas stärkeren und mehr gesättigten rothen Quecksilberpräcipitatsalbe, in den höheren die Cauterisation mit Höllenstein; im höchsten und bei grösserer Hartnäckigkeit ist die Excision der Granulationen zu verrichten (§§ 452—454). Dieses Verfahren zur Heilung des Ectropii hat schon *A. Scarpa* angegeben.

§ 1147.

Selten gelingt es bei alten Leuten, z. B. nach Apoplexie etc. die unvollkommene Lähmung des Orbicularmuskels wieder zu heben. Jedoch ist die locale Anwendung reizender, belebender, die Thätigkeit der motiven Nerven anregender Mittel in der Form der Waschung und Einreibung, die Electropunctur, vor andern die Cauterisation der äussern Augenliedhaut zu versuchen. Es wäre passend,

direct auf den Facialnerven in der Grube zwischen dem Warzen- und Griffelfortsatze hinter dem äussern Ohr einzuwirken.

§ 1148.

Hängt das Ectropium des untern Augenliedes von in ihm befindlichen Geschwülsten, Neubildungen etc. ab, so wird es durch deren Ausrottung geheilt.

§ 1149.

Das Ectropium von Zerstörung oder Insufficienz des Interpalpebralbandes wurde früher für absolut unheilbar erachtet. Die von mir erfundene Tarsorhaphie* ist hier ein unfehlbares, sicheren Erfolg gewährendes Kunstmittel.

§ 1150.

In jedem Falle, in welchem primär oder consecutiv die oben (§ 1138) beschriebene Verlängerung des Augenliedrandes und die vermehrte Ausschweifung des von ihm gebildeten Bogens besteht, ist die von *Adams* erfundene Operation indicirt. Sie besteht in der Excision eines dreieckigen Stückes aus der ganzen Dicke des Augenliedes in der Mitte desselben, wobei die Basis des Triangels dem Ciliarrande und die Spitze dem Orbitalrande zugekehrt ist, und in der Vereinigung der Wundränder durch die blutige Naht. *Adams* wendet die Knopfnath, *Dieffenbach* die umschlungene Naht an. Die Wirkung dieser Operation ist die Verkürzung des Augenliedrandes und die Verminderung der Ausschweifung seines Bogens. Hierauf scheint mir die eigentliche Indication dieser Operation zu beruhen, was *Adams* nicht erkannt hat, welcher dieselbe lediglich empirisch und zu allgemein empfahl. Ich habe sie in einer bedeutenden Anzahl von Krankheitsfällen immer mit vollkommener Heilung unternommen und ausgeführt. Immer ist die directe Reunion der Wundränder ohne Eiterung gelungen. Es kömmt alles auf

---

* Meine Abhandlung: Ectropium anguli oculi externi etc., im Journal der Chirurgie. Bd. 9. St. 1.

die gehörige Bemessung der Grösse des Substanzverlustes und auf die zu erzielende Regelmässigkeit der Wundform an. Dabei wird ein zu hoher Grad der Spannung der gegen einander angezogenen Wundlappen nicht leicht erfolgen. Würde er aber bemerkt, so sind die von *Dieffenbach* empfohlenen Celsischen seitlichen Einschnitte anzulegen.

§ 1151.

Die Operation von *Adams* scheint mir der Prototyp mehrerer neuerer Operationsmethoden geblieben zu sein und diesen das gleiche Princip zu unterliegen. So z. B. kann ich in der bei *Ruete* S. 318, Fig. 38 und 59 abgebildeten Operation nur den unveränderten Typus der Operation von *Adams* wieder erkennen. Hie und da nöthige Zugaben zu derselben sind die Lösung des Augenliedes vom Orbitalrande oder von einem unterliegenden Knochen überhaupt, wenn dasselbe nach vorausgegangener übler Vernarbung durch eine vertiefte einzogene Narbe an diesen angewachsen ist, und die Excision eines grössern Bindehautwulstes, welche aber (nach § 1146) schon vorläufig zu geschehen hat. Zweckmässig ist wohl die von *Dieffenbach* vorgeschlagene Verlegung der Excision aus der Mitte des Augenliedrandes in die Nähe des äussern Canthus in einzelnen Fällen. Die dreieckige Form der Excisionswunde möchte überall, wo es thunlich ist, beizubehalten und nicht leicht die von *F. Jäger* angegebene ⊤förmige oder nach *Dieffenbach* die ◇förmige zu wählen sein. Nöthig wird wohl allezeit die Excision eines Stückes aus der ganzen Dicke des Augenliedes bleiben, und die von *Dieffenbach* vorgeschlagene Excision eines Hautstückes blos aus der äussern Palpebralplatte und die Abtragung des Ciliarrandes innerhalb des Umfanges derselben dürfte kaum genügen. Die Naht muss hier alles Nothwendige leisten und von Heftpflastern etc. ist keine wesentliche Beihilfe zu erwarten. Abenteuerlich ist der von *Ruete* angegebene Verband mit Plumaceaux, graduirten Compressen und Abductionsbinden! Lächerlich und keineswegs

den Grundsätzen der guten Chirurgie gemäss ist die von ihm angegebene Durchziehung von Leitungsfaden, Gubernakeln am Augenliedrande mit straffer Anziehung und Befestigung der Fadenenden in der Stirn- und Wangengegend. Sie werden, so lange sie sich an Ort und Stelle befinden, wohl zur Erhaltung der richtigen Stellung des Augenliedrandes beitragen, diese Wirkung wird aber nach ihrer späteren Beseitigung sogleich aufhören. Adhärirt das Augenlied nur an einer einzelnen Stelle ohne Substanzverlust dem unterliegenden Knochen, ist dadurch die freie Palpebralbewegung beschränkt und das Ectropium bedingt, so genügt zuweilen die subcutane Durchschneidung der Narbe. Ausserdem kann nach *v. Ammon's* Methode durch zwei halbmondförmige Incisionen die Narbe umschrieben, unberührt sitzen gelassen und über sie die beiden seitlichen Lappen gegen einander herangezogen und zusammengeheftet werden.

§ 1152.

Ist bei dem Ectropium der Substanzverlust des Augenliedes sehr bedeutend und dasselbe ganz verkrüppelt, so nähert sich der Zustand dem Lagophthalmos, und es kann nur durch eine blepharoplastische Operation der Difformität Abhilfe geleistet werden. Von diesem Bildungsfehler kann erst weiter unten die Rede sein.

§ 1153.

Ein Variant des gewöhnlichen Ectropii, von ihm nur in der Location verschieden, ist das von mir zuerst beschriebene Ectropium des äussern Augenwinkels.* Dasselbe bleibt nach mit Substanzverlust verbundenen Wunden in der Schläfe und bei deren übler Vernarbung, ebenso nach derartiger Heilung von Geschwüren zurück. Der äussere Augenwinkel ist gegen die Schläfe hin verzogen, ist gerundet und hat die spitzeckige Form verloren. In diesem Canthus ist die ihres natürlichen Schutzmittels beraubte blosliegende Sclerotical-

* Meine Abhandlung im Journal der Chirurgie. Bd. 9. St. 1.

Bindehaut geröthet, chronisch entzündet, und die bei jedem andern Ectropium eintretenden üblen Folgen und Wirkungen zeigen sich gleichfalls.

§ 1154.

Es ist die von mir erfundene Tarsorhaphie indicirt. Die Augenliedränder sollen, vom äussern Canthus ausgehend, in einer gewissen, wohl zu bemessenden Länge an einander angeheilt werden, um eine Verkleinerung der nach aussen widernatürlich verlängerten Augenliederspalte zu erzielen. Innerhalb dieser Länge werden die Cilien mittelst des Haarzängchens ausgezogen, beide Ciliarränder abgetragen und die Wunde durch die blutige Naht vereinigt. Indem die Mündungen der Ausführungsgänge der Meibom'schen Drüsen und jener Canälchen, aus welchen die Cilien hervorkommen, innerhalb der bezeichneten Strecke sich schliessen und verwachsen, scheint die Secretion jener Drüsen aufzuhören und die ausgezogenen Augenliedhaare scheinen, obgleich ihre Bulbi zurückgeblieben sind, nicht mehr nachzuwachsen.

LXIV. Capitel.

Das Entropium.

Crampton, Essay on entropium. London 1805.

§ 1155.

Der dem Ectropium entgegengesetzte Krankheitszustand ist das Entropium, die Einstülpung und Einwärtsdrehung des Augenliedrandes. Wenn bei diesem die Difformität etwas weniger bedeutend ist als bei dem Ectropium, so überwiegen um so mehr seine nachtheiligen Einwirkungen auf den Augapfel.

§ 1156.

Das Entropium kann an Einem, es kann an beiden Augenliedern Eines Auges, es kann an allen vier Augenliedern zugleich vorkommen. Selten ist nur ein Theil des Ciliar-

randes eingestülpt — das partielle Entropium, — gewöhnlich derselbe in seiner ganzen Längenausdehnung — das totale.

§ 1157.

Das Entropium kömmt am öftersten bei alten abgelebten Leuten von schlaffer Faser, bei leucophlegmatischer, cachectischer Körperbeschaffenheit, öfter bei Weibern als Männern, bei Menschen, welche feuchte unterirdische, nicht sonnige Gemächer bewohnen, in nasskalter unreiner Luft, im Rauche leben, besonders bei Branntweintrinkern vor. Es entwickelt sich gewöhnlich unter dem Verlaufe langwieriger feuchter und pyorrhoischer Bindehautentzündungen. Unter allen Ophthalmieen bedingt am meisten die egyptische seine Entstehung (293).

§ 1158.

Bei dem Entropium pflegt nicht nur die äussere Palpebralplatte, sondern auch die angrenzende Facialhaut aufgedunsen, aufgebläht, wie ödematös zu sein. Sie ist mit bläulichen Venen unterlaufen, faltig und schwer beweglich. Der Ciliarrand sammt den ihm eingepflanzten Augenliedhaaren ist verborgen, unsichtbar, weil nach innen gerollt. Durch sanfte Auswärtsdrehung kömmt er zum Vorschein und das zusammengerollte Augenlied entfaltet sich. Hebt man eine Querfalte der äussern Augenliedhaut auf, so stellt sich der Ciliarrand in die natürliche Richtung und der Kranke kann jetzt mit momentanem Nachlasse aller Beschwerden das Augenlied frei bewegen. Man bemerkt nun auch, dass der Augenliedrand verkürzt und der Bogen, welchen er bildet, zu wenig ausgeschweift ist. Zieht man aber die Hand, respective die Finger ab, so rollt sich sogleich der Ciliarrand wieder einwärts und die früheren Beschwerden zeigen sich wieder.

§ 1159.

Diese Beschwerden rühren von der Anreibung der Sclerotical- und Cornealconjunctiva an den Spitzen der ein-

wärts gerichteten Cilien her. Die Friction ist so schmerzhaft, dass empfindliche Kranke den Schlaf und die Esslust verlieren und sichtbar abmagern. Die Schmerzen vermehren sich bei jeder Augapfel- und Augenliedbewegung, wesswegen die Kranken solche Bewegungen ängstlich vermeiden und die Augenliederspalte immer geschlossen halten. Kinder pflegen aber wegen dieser schmerzhaften Empfindungen, welche mit einem Gefühle von Jucken und Beissen verbunden sind, die Augenlieder beständig zu reiben, wodurch sich das Uebel wesentlich verschlimmert. — Es entwickeln sich die gewöhnlichen Reizungssymptome, Lichtscheue, heisser Thränenfluss und Blepharospasmus. Kinder halten den Kopf beständig vorwärts geneigt, den Kinnfortsatz gegen das Manubrium sterni gesenkt, wodurch Rückgratskrümmungen, besonders in der Cervicalgegend entstehen können. Ist das Entropium nur unilateral, so kann aus demselben Grunde Torticollis sich bilden.

§ 1160.

Die andauernde Reizung der Augapfelbindehaut durch die einwärts gerichteten Cilien verursacht Ophthalmosyndesmitis mit ihren gewöhnlichen Folgen, pannusartige Degeneration des Bindehautplättchens der Hornhaut, Exsudation zwischen ihm und der Cornea, daher Nephelium u. s. f. Auf solche Weise kann das Entropium den Verlust der Sehkraft hervorbringen. Auch so lange der Kranke nicht erblindet, ist ihm doch kein anstrengender Gebrauch des leidenden Auges, und wegen der Mitleidenschaft, auch des gesunden möglich.

§ 1161.

Als die hervorbringende Ursache des Entropii wird die relative Verkürzung der innern Augenliedhaut angegeben, welche durch üble Vernarbung der in ihr angelegten, mit Substanzverlust (?) verbundenen Wunden oder Geschwürchen entstehen soll. Diese rein hypothetische, jeder sicher-

gestellten thatsächlichen Grundlage entbehrende Lehre beruht lediglich auf einer falschen und zu weit ausgedehnten analogen Beziehung zu dem Ectropium, welches allerdings und unbestritten von Verkürzung der äussern Augenliedhaut herrühren kann. Die Unhaltbarkeit derselben erhellet schon aus dem oben (§ 1158) angeführten Umstande, dass man leicht und ohne Beschwerde durch die Elevation einer Querfalte der äussern Augenliedhaut seinen Ciliarrand hervorziehen und geradestellen kann, was zuverlässig nicht der Fall wäre, wenn die Verkürzung der innern Palpebralplatte als ein nicht sogleich zu überwindendes Hinderniss bestünde. Auf derselben falschen Analogie beruht die Annahme, dass Geschwülste und Neubildungen im Gewebe des Augenliedes seinen Ciliarrand einwärts zu drücken und umzubiegen vermögen. Höchstens könnte hiedurch ein partielles, sehr limitirtes, niemals ein totales Entropium entstehen. Solchen Geschwülsten verdankt wohl zuweilen das Ectropium, aber nicht leicht jemals das Entropium seinen Ursprung.

§ 1162.

Es bleibt daher als die einzig hervorbringende Ursache nur ein krankhaft veränderter Zustand der äussern Augenliedhaut, des Knorpels und Ringmuskels übrig. Die erste ist immer verlängert, erschlafft und ausgedehnt, was schon ihr äusseres Ansehen und das (§ 1161) angeführte Experiment beweist. Die Verkürzung und verminderte Ausschweifung des Bogens des Augenliedrandes lässt einen krankhaften Zustand des Knorpels, als des formgebenden Organes, erkennen, und bei aufgehobenem Widerstande desselben wird wohl durch die Action des Muskels der Ciliarrand einwärts getrieben, was derselbe bei erschlafftem Zustande der äussern Augenliedhaut wohl zu leisten vermag, indem hiezu ausser diesem noch eine positive eintreibende Kraft erforderlich ist, und was der bei dem Entropium immer vorhandene Blepharospasmus zu beweisen scheint.

§ 1163.

Das Entropium wird öfters durch die Cauterisation der äussern Augenliedhaut gehoben. Mit der von *Helling* hiezu empfohlenen concentrirten, wasserfreien Schwefelsäure wird dieselbe in einiger Entfernung vom Ciliarrande in geringer Breite geätzt, worauf zuweilen augenblicklich der Ciliarrand hervortritt und die normale Stellung einnimmt; zuweilen erfolgt diese günstige Wirkung erst später bei eingetretener Lösung des Schorfes, Eiterung und mit Substanzverlust verbundener Vernarbung. Der von *Jüngken* empfohlene Höllenstein — im innern Auge das beinahe einzig zulässige Aetzmittel — ist hiezu an der äussern Oberfläche des Augenliedes weniger passend, und die Ustion ist wenigstens unnöthig. Die Cauterisation ist besonders bei dem Entropium senile zu empfehlen. Sie wirkt aber meistens nur palliativ. Die verkürzte äussere Palpebralplatte verlängert sich später wieder; sie dehnt sich aufs Neue aus und der Ciliarrand dreht sich wieder einwärts.

§ 1164.

Unter der unpassenden Benennung der Operation der Ptosis (§ 1101) ist seit langer Zeit ein operatives Verfahren bekannt, welches in der Elevation einer aus der äussern Augenliedhaut gebildeten Querfalte, aus ihrer Excision und, nach gestillter Blutung, aus der Heftung der Wunde durch die Knopfnaht besteht. Zur Bildung der Querfalte kann man sich der Finger oder einer gewöhnlichen Kornzange bedienen. Die sogenannte Entropieenzange ist nichts anders als eine Kornzange, deren Zangenarme sich aber nicht in der fortgesetzten Richtung der Zangenlöffel befinden, sondern senkrecht und rechtwinklich auf sie aufgesetzt sind. *Benj. Bell*, *G. Beer* und *Himly* haben solche Entropieenzangen, der letzte eine gefensterte, erfunden. Bei ihr ist die Summe der Berührungspunkte, in welchen von den Zangenlöffeln die gefaltete Augenliedhaut gefasst wird, die geringste; aber gerade von der grösseren Ausdehnung der

Berührungsflächen hängt die Sicherheit der Ergreifung, Anziehung und Festhaltung ab. — An der Zange von *Beer* ist der untere Rand der Löffel concav ausgeschnitten. Wollte man bei der Excision dem so gebildeten Rande der Zangenlöffel folgen, so würde dieselbe eine doppelt halbmondförmige Gestalt mit einander zugekehrten Hörnern erhalten und eine runde Scheibe ausgeschnitten werden. Man soll aber ein liegend ovales Hautstück excisiren, damit der Substanzverlust in der Mitte der grösste, gegen die beiden Wundwinkel hin etwas geringer sei. An der Zange von *Benj. Bell* ist dieser Rand der Zangenlöffel convex, was am unzweckmässigsten ist, weil dabei auch der obere und untere Rand der Schnittbahn convex gestaltet und in der Mitte der Substanzverlust zu gross sein würde. Ich liess daher jenen Rand der Zangenlöffel in ganz gerader Linie verlaufen, ihre innere Oberfläche aber nicht glätten und poliren, sondern rauh arbeiten und mit hie und da hervorstehenden Zähnen versehen, um bei der Ergreifung die Summe der Berührungspunkte zu vermehren und zwischen die Wolfszähne die zu excisirende Hautfalte einzuklemmen. Da sie sogleich hinweggeschnitten wird, so schadet es nichts, dass sie hiebei eine starke Quetschung und Beleidigung erleidet.

§ 1165.

Die transverselle Hautfalte erhebt man zuerst mit den Fingern, und sorgt dafür, dass nur die Haut und nicht der Muskel mitgefasst werde. Die Finger werden durch die vorgeschobenen Blätter der Zangenlöffel verdrängt und zwischen diesen die gefaltete Hautfalte eingeklemmt. Indem sie etwas in die Höhe gezogen wird, schneidet man hinter ihren Rändern durch Einen raschen, aber wohl bemessenen Scheerenschnitt die Hautfalte ab. Nachdem die Blutung gestillt ist, legt man Knopfnähte in hinreichender Anzahl und in passenden Entfernungen von einander an. Die mittlere Naht wird immer zuerst eingezogen. Bei der Excision soll der Ciliarrand erhalten werden, damit die Nadel noch oberhalb

desselben hindurchgestochen werden könne. Unmittelbar nach der Heftung steht der Ciliarrand gerade und ist nicht mehr einwärts gedreht. Die Heilung der Wunde pflegt durch directe Reunion ohne Eiterung zu erfolgen. *Scarpa* verwirft die Naht und behauptet, dass auch ohne sie solche grosse, mit bedeutendem Substanzverlust verbundene Querwunden heilen können. Natürlich könnte dies nur durch Eiterung geschehen, indem die Wundränder bei dem anfangs sehr grossen Hiat sich nicht berühren. Die Heilung war in den meisten von mir beobachteten Fällen nach Anlegung der Knopfnaht vollkommen und dauerhaft, sie wurde durch kein widriges Ereigniss gestört. Aber in einigen erfolgte die Recidive, indem sich nach mehreren Monaten oder Jahren die äussere Augenliedhaut wieder ausdehnte, verlängerte und den Ciliarrand sich wieder einwärts drehen liess. Bei denjenigen Entropieen, welche durch die egyptische Augenentzündung entstehen, zeigt sich die Recidive jedesmal constant und unvermeidlich.

§ 1166.

Statt der Querfalte excisiren französische Aerzte eine längliche Falte aus der äussern Augenliedhaut und vereinigen die Wunde durch blutige Naht. *Janson* hat dies aufgebracht, und so verfahren *Boyer*, *Lisfranc* und *Carron du Villard*. Indem die Operation nicht französischen Ursprunges ist und in diesem Lande fremde Erfindungen theils gar nicht beachtet, theils häufig ganz unrichtig aufgefasst werden, so glaube ich beinahe, dass Obiges aus Unkenntniss und Missverständniss der wahren Sachlage geschehe. — Wenigstens eben so unwirksam muss die von *Guérin* empfohlene längliche Durchschneidung blos der äussern Augenliedhaut sein.

§ 1167.

In der Voraussetzung, dass eine fehlerhafte Bildung des Augenliedknorpels die Ursache der Entstehung oder Unter-

haltung des Entropii sein möge, kann man von der Durchschneidung dieses Knorpels Abhilfe erwarten. Man hat ihn der Länge, der Quere nach, einfach oder doppelt, sogar kreuzförmig gespalten, man hat grössere oder kleinere mannigfach geformte Stücke aus demselben an verschiedenen Stellen herausgeschnitten. Diese Unternehmungen scheinen wenig Erfolg gehabt zu haben. Jedenfalls sind sie sehr verletzend und können leicht die Existenz des ganzen Augenliedes compromittiren. Am ehesten zulässig dürfte *Dieffenbachs* mehrfache subcutane Durchschneidung des Knorpels und Muskels auf der in den Interpalbebralraum eingeschobenen Palette mit blosser Durchstechung der äussern Augenliedhaut ohne weitere Verletzung derselben und ganz ohne Verletzung der innern sein.

§ 1168.

Alle diese Unternehmungen sind aber entbehrlich seit *F. Jägers* Erfindung der Abtragung des Augenliedrandes, welche Operation ich zu mehreren hundert Malen und immer mit dem besten Erfolge verrichtet habe. Es wird eine Palette in den Interpalpebralraum eingeschoben, auf dieser das Augenlied mit einer am Rande eingesetzten Stachelpincette angespannt und mit einem kleinen Bistourie mit bauchigem Schneidenrande und mit etwas zurückgebogener Spitze oberhalb des Randes durchschnitten. Die Trennung kann bei fester Andrückung des Messerchens gegen die Palette durch Einen Schnitt geschehen, welcher in leichter Ausschweifung parallel mit dem Ciliarrande geführt wird, und bei welchem man nur das Thränenwärzchen und Röhrchen im innern Augenwinkel zu schonen hat. Zeigen sich nach herausgenommener Palette noch einzelne undurchschnitten gebliebene Anhänge in der Palpebralconjunctiva, so werden diese sogleich durch die Scheere getrennt. Zur Blutstillung wird ein bereitgehaltener, mit kaltem Wasser getränkter Badeschamm angelegt und gelinde angedrückt.

§ 1169.

Es ist nöthig, dass der Augenliedrand oberhalb der Stelle des Ursprunges der Cilien resecirt werde. Ist dies nicht vollständig gelungen, so zeigen sich einzelne durch ihre dunkle Farbe markirte Augenliedhaare in der Wundfläche. An diesen Stellen muss man durch kleine dreieckige Excisionen nachhelfen; denn es darf kein Bulbus einer Cilie zurückbleiben.

§ 1170.

Anfangs sieht das verstümmelte Augenlied sehr hässlich aus und die Difformität ist ungemein gross. Aber später gleichen sich die Unebenheiten in der Wundfläche immer mehr aus. Nach eingetretener Vernarbung ist die Difformität verhältnissmässig gering, der des Augenliedrandes beraubte Kranke sieht gut, kann die Augenliedspalte vollkommen schliessen und seine Augen zu allen, auch anstrengenden Beschäftigungen wieder gebrauchen.

LXV. Capitel.

Trichiasis und Distichiasis.

Beyer, über Trichiasis und Entropium. Erlangen 1805.

Langenbeck, über Trichiasis und Entropium in Neue Bibl. der Chir. Bd. 1. Heft 3.

Flarer, Riflessioni sulla Trichiasi, sulla Distichiasi e sull Entropio. Milano 1828.

§ 1171.

Schon bei dem Entropium hängt seine nachtheilige Einwirkung auf den Augapfel nicht sowohl von der Einwärtsrichtung des Augenliedrandes, als vielmehr von jener der ihm eingepflanzten Cilien ab. Die nämliche nachtheilige Einwirkung findet gleichfalls statt, wenn ohne Einstülpung des Augenliedrandes Eines oder mehrere Augenliedhaare einwärts gegen den Augapfel gerichtet sind. Dieser Zustand wird Trichiasis genannt.

§ 1172.

Der schon bei den ältesten griechischen Schrifstellern vorkommende Name Trichiasis bedeutet im Allgemeinen eine Haarkrankheit, ohne nähere Bezeichnung ihrer Natur und Artung, selbst ohne Beziehung zu den Cilien. Erst später hat sich der Sprachgebrauch gebildet, dass man unter Trichiasis, nämlich Trichiasis ciliorum, die Verdrehung, falsche Richtung, fehlerhafte Stellung der Augenliedhaare versteht.

§ 1173.

Im normalen Zustande sind sämmtliche Augenliedhaare nach aussen gekehrt, nämlich von dem Augapfel abgewendet. Bei geschlossener Augenliedspalte, indem die beiden Augenliedränder sich aneinander legen, durchkreuzen sich die leicht gebogenen Cilien des obern und jene des untern Liedes wie Bockpallisaden, und sie bilden hiedurch einen natürlichen, undurchdringlichen Verhau. Bei Trichiasis ist Eines oder es sind mehrere Cilien nach innen gerichtet, ihre Spitzen berühren die vordere Fläche des Augapfels und reiben sich an ihm bei seinen Bewegungen, sowie bei der Palpebration.

§ 1174.

Die Trichiasis kann für sich ohne Einwärtskehrung des Augenliedrandes — Entropium — bestehen, und sie wird nur in diesem Falle als selbstständige Krankheit also benannt. Bei dem Entropium findet die Anreibung des Augapfels durch die Cilien gleichfalls statt; aber ihre Einwärtsrichtung ist hier nur die Folge der Einstülpung des Augenliedrandes selbst, welchem sie eingepflanzt sind.

§ 1175.

Distichiasis (von *δις*, doppelt, und *στιχος*, die Reihe) heisst die Doppelreihe der Augenwimpern. Diese ist eigentlich kein krankhafter Zustand; denn es sind bei jedem Menschen zwei hinter einander stehende Reihen von Cilien vorhanden, beide aber haben die oben bemerkte natürliche Richtung nach vorn und nach aussen. In diesen zwei Reihen sind die Cilien so geordnet, dass in dem Zwischen-

raume zwischen zwei Cilien der vordern Reihe etwas weiter nach hinten Ein Augenliedhaar der hintern Reihe eingepflanzt ist und bei Verschliessung der Augenliedspalte in jenen vordern Zwischenraum einfällt. Diese topische Anordnung der Augenwimpern kann man nur am Lebenden, und schon weniger gut an ganz frischen Leichen, gar nicht mehr nach eingetretener cadaveröser Erschlaffung erkennen.

§ 1176.

Man bezeichnet aber, eigentlich unrichtig und abusiv, durch Distichiasis doch eine bestimmte Krankheit. Diese könnte sprachrichtig darin bestehen, dass von den zwei Reihen der Augenliedhaare Eine, etwa die hintere, nach innen gegen den Augapfel, die andere aber naturgemäss nach aussen gerichtet wäre. Allein dieser Zustand kömmt in der Natur nicht vor. Bei der sogenannten Distichiasis ist die Stellung und Richtung der Cilien in beiden Reihen die gleiche und natürliche, nämlich die vom Augapfel abgekehrte. Es hat sich aber bei Distichiasis hinter der zweiten Reihe der Wimpern eine dritte, im gesunden Zustande gar nicht vorhandene neugebildet. In diesem sind die sämmtlichen Cilien beider Reihen der äussern Lippe des Augenliedrandes eingepflanzt; bei Distichiasis ist auch seine innere Lippe behaart, und die dort entspriessenden Haare haben von Natur aus die Richtung nach innen gegen den Augapfel. Sie zeigen gewöhnlich eine mehr wollige, lanuginöse Beschaffenheit, welche den zuerst ausbrechenden Haaren bei dem Fötus entspricht, und diese Pseudocilien bleiben meistens auf der niedern fötalen Entwicklungsstufe stehen.

§ 1177.

Wollte man zwischen Trichiasis und Distichiasis nur eine numerische Verschiedenheit annehmen und unter Trichiasis die Einwärtskehrung nur Eines Augenliedhaares, unter Distichiasis zweier oder mehrerer verstehen, so würde diesem Sprachgebrauche die in dem letzten vorkommende Wurzel *στιχος*, Reihe, widersprechen.

§ 1178.

Eine andere und wohl richtigere Schreibart ist Dystichiasis, eigentlich Dysstichiasis, was in dem Vorsatzwörtchen *δυς* auf eine (schon ursprünglich) fehlerhafte, krankhaft erzeugte Reihe von Cilien hindeutet, wobei der Begriff des Doppelten ganz zurücktritt und die krankhafte Neubildung einer ganzen Reihe von Pseudocilien bezeichnet wird.

§ 1179.

Nicht immer stehen bei der Dysstichiasis die krankhaft erzeugten Cilien in Einer oder in mehreren Reihen geordnet, sie sind nicht selten regellos durch einander gewirrt und sprossen überall an der innern Lippe des Augenliedrandes, auch weiter in der angrenzenden Palpebralconjunctiva hervor.

§ 1180.

Die Einwärtskehrung Eines, selbst zweier, sogar mehrerer einander nahe stehender und etwa durch ausgetrockneten Meibom'schen Drüsenschleim unter sich verklebter Cilien ist öfters ein rein mechanischer Zustand. Sie werden nämlich bei bestehendem Pruritus eingedrückt und eingerieben. Ihre Implantation und ihr Wachsthum verhält sich auf ganz natürliche Weise. Aber durch die Friction werden sie etwa in der Mitte ihrer Länge umgebogen und ihre Spitzen sind jetzt gegen den Augapfel gerichtet. Sie können in dieser umgebogenen Stellung lange Zeit unentdeckt verbleiben. Aber indem diese mit grosser Dehnung und mit einiger sich oft wiederholender Zerrung verbunden ist, werden sie allmählig aus ihren Canälen hervorgezogen und von ihren Zwiebeln abgebrochen. Sie fallen alsdann aus und gelangen in den Interpalpebralraum des untern Liedes hinein, wo sie, durch Schleim an die Bindehautfalte angeklebt, wieder längere Zeit liegen bleiben können.

§ 1181.

Die fehlerhafte Richtung Einer oder einzelner Cilien wird nicht selten, gleichfalls mechanisch, durch harte, callöse

Narben verursacht, welche am Augenliedrande nach langwierig eiternden Wunden und Geschwüren zurückbleiben, den Canal, aus welchem die Cilie hervorwächst, drücken, verschieben, verbiegen, verziehen und seiner Ausgangsmündung eine fehlerhafte Richtung nach innen geben.

§ 1182.

Aber nicht immer sind die Vorgänge schon bei der einfachen Trichiasis, und sie sind niemals bei der Dysstichiasis von so ganz einfacher und rein mechanischer Art. Bei der letzten findet jedesmal, zuweilen auch schon bei der ersten ein krankhafter Zustand der Cilien selbst, eine Unregelmässigkeit ihrer Vegetation statt, welche die Folge eines zu üppigen, luxurirenden Bildungstriebes, einer eigenthümlichen krankhaften Plasticität ist. Ueber diese lässt sich nur das Folgende sagen, indem die Krankheiten der Haare überhaupt, der Cilien und Supercilien insbesondere noch wenig erforscht sind. Auf die Entwicklung dieses krankhaften Vegetationstriebes haben einige chronische feuchte Ophthalmieen bei dyscrasischen Individuen, besonders die scrophulöse Blepharitis glandulosa, die Psorophthalmie etc. einen wesentlichen Einfluss, indem unter ihrem Verlaufe und als Nachkrankheit derselben die Cilien ungeordnet wie Pilze hervorwachsen und äusserst schwer vertilgbar sind.

§ 1183.

Schon ein einziges gegen den Augapfel gerichtetes Augenliedhaar verursacht eine andauernde mechanische Reizung, und ist zuweilen die lange Zeit unentdeckt bleibende Ursache einer hartnäckigen, durch das gewöhnliche antiphlogistische Curverfahren nicht zu bezwingenden Ophthalmie. Nicht selten ereignet sich die scandalöse Geschichte, dass ein damit behafteter Kranke von Einem oder mehreren gelehrten und wissenschaftlich gebildeten Aerzten Monate lang an einer solchen rein traumatisch bedingten Ophthalmie behandelt und vergebens durch Blutentziehungen, Purganzen,

Vesicantien gemartert wird, bis endlich ein Empiriker, ein altes Weib herbeikömmt, dem Kranken in das Auge hineinsieht — was die vornehmen Herren Doctoren in so langer Zeit noch nicht ein einziges Mal gethan haben, sogleich ein einwärtsgekehrtes Augenliedhaar entdeckt, dasselbe herauszieht und den Kranken mit Einem Male von dem quälenden Zustande befreit. Man pflegt solche und ähnliche Scandala der ärztlichen Kunst überhaupt zu imputiren, und sie können freilich nicht dazu beitragen, um das Vertrauen zu derselben im grössern, meistens oberflächlich urtheilenden Publikum zu vermehren. Aber sie fallen eigentlich nur einzelnen unaufmerksamen Aerzten zur Last. Es gilt daher die Regel, dass man bei jeder Ophthalmie es nicht versäume zu untersuchen, ob nicht einzelne Augenliedhaare einwärtsgekehrt seien; sowie bei Affectionen anderer Organe jedesmal die genaueste Localuntersuchung durch alle zu Gebot stehenden physikalischen Mittel vorgenommen werden sollte.

§ 1184.

Wenn schon bei der einfachen Trichiasis ein einzelnes einwärtsgerichtetes Haar einen solchen Jammer hervorbringen kann; so ist dies um so mehr der Fall, wenn bei der Dysstichiasis die Pseudocilien zu Dutzenden die Sclerotical-conjunctiva bei jeder Palpebration und Augapfelbewegung beständig anreiben. Es entstehen hier unausbleiblich dieselben Beschwerden, Folgen und Wirkungen, wie bei dem Entropium (§§ 1159 und 1160).

§ 1185.

Es ist daher die Entdeckung der einwärtsgekehrten Cilien dringend nothwendig. Hiezu genügt die Autopsie bei gelinder Auswärtswendung des Ciliarrandes. Um sie besser zu sehen, ist es aber nothwendig, den Augenliedrand gegen die gewöhnlich mit Thränen überzogene Cornea gelinde anzudrücken, welche ihnen alsdann zur Unterlage und Folie dient und an deren glänzender und spiegelnder Fläche sie als hervorstehende dunkle Streifen erscheinen. Dass eine

Ophthalmie durch Trichiasis oder Dysstichiasis ursächlich bedingt sei, kann man in allen Fällen vermuthen, wo bei geöffneter Augenliederspalte die Symptome und Beschwerden, z. B. der Schmerz, nachlassen und bei ihrer Verschliessung sogleich wiederkehren, indess bei andern nicht von der Gegenwart eines fremden Körpers abhängigen Ophthalmieen das umgekehrte Verhältniss obwaltet und der Kranke, um sich Erleichterung zu verschaffen und den Schmerz zu lindern, das Auge zu schliessen pflegt und seine Eröffnung den Schmerz erregt.

§ 1186.

Bei Trichiasis und Dysstichiasis sind zwei Indicationen zu erfüllen: 1) die Entfernung der Cilien und Pseudocilien, 2) die Verhinderung ihres Nachwuchses und der Wiedererzeugung.

§ 1187.

In erster Beziehung genügt keineswegs das Abschneiden derselben, sondern das Uebel wird hiedurch verschlimmert, indem sie sehr schnell wieder nachwachsen, gewöhnlich um so rascher, je öfter sie abgekürzt werden, nun aber nicht mehr mit ihren ursprünglichen feinen Spitzen, sondern mit rauher borstiger Oberfläche den Augapfel berühren. Eben so wenig hilft das Brennen und Kräuseln derselben, welches, abgesehen von der Gefahr durch das vorgehaltene Brenneisen dem Auge zu schaden, wohl für den Augenblick eine günstigere Form und Richtung der Haare hervorbringen kann, dieselben aber nicht hindert, sehr bald wieder eine gerade Richtung anzunehmen und sich einwärts zu kehren. Ein lächerliches und unausführbares Unternehmen ist die Illaqueation, nämlich der Versuch, die Spitze des Härchens in das Oehr einer feinen Nähnadel zu bringen, mit ihr den Augenliedrand in der Richtung nach vorn zu durchbohren, das Härchen in den Stichcanal einzuziehen und darin einzuheilen. Eben so thöricht ist die Illaqueation des Augenliedrandes selbst, seine Durchstechung, die Einführung eines

Leitfadens, dessen Schlinge im Stichcanale liegen bleibt und dessen beide Enden in der Augengegend irgendwo angeklebt werden, um mittelst desselben den Ciliarrand von dem Augapfel abzuziehen und entfernt zu halten.

§ 1188.

Es bleibt daher kein anderes Kunstverfahren, als die Extraction jeder einzelnen Cilie mittelst des Haarzängchens. An demselben dürfen die Ränder der vorn umgebogenen Zangenarme nicht scharf schneidend, sie müssen stumpf gearbeitet sein. Auch sollen die Zangenarme keine zu grosse Elasticität besitzen. Man hält das geöffnete Zängelchen zwischen dem Daumen und Zeigefinger der rechten Hand, fasst bei Auswärtsdrehung des Augenliedrandes die Cilie möglichst tief an der Oeffnung des Canälchens, klemmt sie zwischen die beiden Ränder der umgebogenen Arme der rasch zu schliessenden Zange ein und rupft sie schnell aus. Man hüte sich, zwei Cilien zu fassen. Der Widerstand, welchen sie leisten, ist zu gross; das Auge wird beleidigt und zu heftig gereizt. — Bei der Dysstichiasis darf man nur eine gewisse Anzahl von Cilien in einer Sitzung extrahiren, etwa acht bis zehn. Da aber die Krankheit gewöhnlich bilateral ist, so kann man in derselben Stunde an beiden Augen operiren.

§ 1189.

Da bei der Evulsion die Cilien von ihren Wurzeln abreissen und die letzten zurückbleiben, so wachsen sie wieder nach. Sie ist daher nur eine Palliativoperation und muss von Zeit zu Zeit, etwa alle vierzehn Tage, wiederholt werden. Zuweilen aber führt dieselbe bei regelmässiger oftmaliger Wiederholung in angemessenen Intervallen zuletzt doch zur radicalen Heilung. Anfangs wachsen zwar die Cilien um so rascher und üppiger nach, je öfter sie extrahirt werden; aber nach und nach erschöpft sich der luxurirende Bildungstrieb, sie kommen seltener, langsamer und unvollkommener zum Vorschein, endlich bleiben sie ganz

aus. Alle bisher angewendeten Kunstmittel, um die Regeneration zu verhindern, wenn dies nicht spontan durch die Naturhilfe geschieht, haben fehlgeschlagen. So die Cauterisation und die Ustion des Augenliedrandes und der von ihm ausgehenden Haarcanälchen.

§ 1190.

Es scheint aber, dass zur Erzeugung und zum Nachwachsen der Haare, welche rein vegetabilische Organismen sind, sowie zu jedem vegetabilischen Lebensprocesse die Einwirkung der atmosphärischen Luft nothwendig erforderlich sei. Nach der Tarsorhaphie erzeugen sie sich innerhalb der Ausdehnung der Verwachsung der Augenliedränder nicht mehr (§ 1155). Es könnte daher vielleicht dienlich sein, den Augenliedrand mit einer gut anklebenden Kleistermasse zu überziehen, um hiedurch die Mündungen der Haarcanälchen zu verstopfen. Wenn, wie behauptet wird, die Ustion oder Cauterisation wirklich einmal geholfen hat, so möchte dies dadurch geschehen sein, dass die hiedurch erzeugten Schorfe den Mündungen der Haarcanälchen längere Zeit anhingen, sie hermetisch verschlossen und den Lufteindrang bis zu den Zwiebeln abhielten.

§ 1191.

Radical hilft die Abtragung des Augenliedrandes, wenn mit ihm zugleich die Bulbi der Cilien hinweggenommen werden. Indem diese bei dem Entropium so sehr wohlthätige Operation ganz gefahrlos und die nach ihr zurückbleibende Difformität ein verhältnissmässig zur Wichtigkeit, der immerwährenden Beschwerde, der Gefahr, welche die Dysstichiasis dem Augapfel bringt etc., geringfügiges Uebel ist, so ist diese Operation auch hier ganz zu rechtfertigen. — Absolut contraindicirt ist aber die sogenannte Operation der Ptosis, d. h. die Excision einer Querfalte aus der äussern Augenliedhaut, indem diese Operation in Fällen, wo kein Entropium besteht, zuverlässig ein Ectropium veranlassen wird.

Fünfter Abschnitt.

Die Bildungsfehler, Pseudomorphen des Auges.

§ 1192.

Am Augapfel und an seinen Hilfsorganen kommen zahlreiche Bildungsfehler vor, welche theils Difformität, theils mechanische Hindernisse der Ausübung ihrer eigenthümlichen Functionen herbeiführen. Solche sind 1) Spalten: *a*) das Colobom des obern Augenliedes, *b*) das Colobom der Regenbogenhaut; 2) Synechieen: *a*) das Symblepharon, *b*) das Anchyloblepharon, *c*) die vordere und *d*) die hintere Synechie der Iris; 3) Atresieen und Stenosen: *a*) der Mündung eines Ausführungsganges der Thränendrüse, *b*) des Thränenröhrchens, *c*) des häutigen Nasencanales, *d*) der Pupille; 4) Angiectasieen: *a*) das Orbitalaneurisma, *b*) die Cirsophthalmie, *c*) die Telangiectasie der Augenlieder; 5) Ueberzahl und Pleonasmus — Mangel und Defect: *α*) *am Augapfel selbst*: *a*) Sclerophthalmos, *b*) Pigmentmangel — Leucäthiopie, *c*) Heterophthalmos, *d*) Irideremie, *e*) Myopie, *f*) Prespyopie, *g*) Micropsie, *h*) Monopsie, *i*) Cyklopie, *k*) Anopsie; *β*) *an den umgebenden Theilen des Augapfels*: *l*) Epicanthus, *m*) Mangel der Cilien und Supercilien — Atrichosis, *n*) Heterotrichosis, *o*) Lagophthalmos.

§ 1193.

Diese verschiedenen und äusserst mannigfaltigen Bildungsfehler sind theils angeboren (Fehler der ersten Bildung und organischen Entwicklung), theils accidentell nach Verletzung,

Verbrennung, Aufätzung, nach Entzündung, Eiterung, Verschwärung, brandiger Zerstörung etc. entstanden.

M. J. A. Schön, Handbuch der pathologischen Anatomie des Auges. Hamburg 1828.
B. W. Seiler, Beob. ursächl. Bildungsfehler der Augen. Dresden 1833.
v. Ammon, clinische Darstell. der Augenkrankheiten. 3ter Theil.
Desselben ophthalmologische Bibliothek. — Viele Abhandl. in allen Bänden derselben handeln von den Bildungsfehlern.

LXVI. Capitel.

Colobome.

§ 1194.

Colobom des obern Augenliedes — dem Wortsinne nach die Verstümmlung (von *κολοβος*, verstümmelt) — bezeichnet eine durch die ganze Dicke des obern Augenliedes hindurchgehende, gewöhnlich in seiner Mitte angelegte längliche Spalte mit grösserem oder geringerem Abstande der seitlichen Spaltenlappen und mit Ueberhäutung der Spaltenränder. Indem ihre Zurückziehung unten am Ciliarrande die grösste ist, hat die Scharte eine triangulare Gestalt: die Basis des Dreieckes ist nach unten, die Spitze nach oben gerichtet und im obern Schartenwinkel convergiren die beiden Schartenlappen in einem spitzen Winkel. Die Spaltenränder sind mit einer dünnen, einblätterigen, blassröthlichen Membran überzogen, welche eine Fortsetzung der äussern Palpebralplatte ist und unmittelbar in die innere übergeht. Bei dem accidentellen Colobom hat sie die Beschaffenheit einer Narbenmembran.

§ 1195.

Das Colobom ist vollkommen, wenn sich die Trennung vom Orbitalrande bis zum Ciliarrande herab erstreckt: unvollkommen, wenn sie vom letzten in der Richtung gegen den obern, ohne diesen zu erreichen, in einer gewissen Länge hinaufgeht. Der geringste Grad des Coloboms ist die Einkerbung des Augenliedrandes.

§ 1196.

Das Colobom ist ein der Hasenscharte corelativer Zustand, und es ist im Augenliede derselbe Bildungsfehler, wie die Hasenscharte in der Lippe. Wie diese vorzugsweise in der Oberlippe, selten in der untern, so kömmt auch das angeborne Colobom nur am obern Augenliede, niemals am untern vor. Es unterscheidet sich aber von der Hasenscharte dadurch, dass es immer nur einfach, niemals doppelt, nie mit einem Mittelstücke versehen ist. Wenn bei der letzten eine tiefer gehende, auch in die unterliegenden Knochen sich fortsetzende Spalte — Gaumenspalte — nicht selten besteht, so beschränkt sich bei dem Colobom die Trennung auf das Augenlied. Doch sah *Heyfelder** dasselbe mit dem Colobom der Iris verbunden. Der von ihm beschriebene Fall ist wohl der einzige bekannte von einem angebornen Colobom, und die recipirte Eintheilung in das angeborne und accidentelle möchte, abgesehen von diesem ganz vereinzelt dastehenden Falle, kaum zulässig sein. Wenigstens muss das angeborne Colobom äusserst selten sein; ich habe nie ein solches gesehen.

§ 1197.

Das accidentelle Colobom ist immer die zurückgebliebene Folge einer länglichen durchdringenden Augenliedwunde, welche nicht durch die Sutur vereinigt worden ist. Die Zusammenhangstrennung hat niemals eine ulceröse Entstehungsursache. Da wo diese stattgefunden hat, bleibt eine grössere Zerstörung als eine einfache Zusammenhangstrennung, es bleibt ein Lagophthalmos zurück.

§ 1198.

Das Colobom verursacht eine bedeutende Difformität, und es bringt die nämlichen üblen Wirkungen wie das Ectropium (§ 1143) durch die in beiden Fällen beinahe gleiche Entblössung des Augapfels hervor. Geheilt wird dasselbe durch

* v. *Ammons* ophthalmologische Bibliothek. Bd. 1. St. 4.

eine der Hasenschartenoperation nachgebildete chirurgische Operation, welche in der Abtragung der Schartenmembran von den Schartenlappen und in der Vereinigung der angefrischten Wundränder durch die Sutur besteht. Zum ersten Operationsacte bedient man sich am besten der Scheere; die Anfrischung muss in der ganzen Länge der Schartenränder geschehen, und die beiden Excisionen sollen oben gegen den Orbitalrand hin in einem spitzen Winkel zusammenstossen. Zur Vereinigung empfiehlt *Dieffenbach* die umschlungene Naht. — Um das Augenlied beweglicher zu machen, durchschneidet man, wenn es nöthig ist, die Commissur im äussern Augenwinkel in der Länge von zwei Linien, und sollte die Spannung sehr gross und das Ausreissen der Nadeln zu befürchten sein, so trennt man parallel mit der gehefteten Scharte in einiger Entfernung von ihr die allgemeine Bedeckungshaut und den Muskel bis auf den Knorpel.

§ 1199.

Der Analogie wegen habe ich die von mir entdeckte, wenigstens zuerst genauer beschriebene angeborne Spalte in der Regenhogenhaut* das Colobom der Iris benannt. Statt dieser Benennung hat *Krause* jene von Iridoschisma vorgeschlagen, welche aber nicht richtig bezeichnend ist, weil meistens in der Regenbogenhaut eigentlich keine Spalte, sondern eine Lücke besteht, wesswegen meine ursprüngliche Namensbezeichnung beizubehalten sein dürfte. — Dieser Bildungsfehler kömmt sehr häufig vor, und es ist nicht zu begreifen, wie er der Beachtung früherer Aerzte sollte ganz entgangen sein; daher auch in ihren Schriften hie und da flüchtige, aber unbestimmte Andeutungen desselben sich finden, welche aber nicht beachtet wurden. Der grosse Anatom *Albin* scheint ihn richtig erkannt, jedoch nur an

* Ueber einen bisher nicht beschriebenen angebornen Bildungsfehler der Regenbogenhaut. Im Journ. d. Chir. Bd. 2. St. 4.

Leichen beobachtet zu haben. Seit der Bekanntgebung meiner Entdeckung und seitdem durch sie die Aufmerksamkeit der Aerzte auf ihn gerichtet wurde, ist er vielfach von ihnen wahrgenommen und beschrieben worden; es gibt gegenwärtig keinen irgend erfahrenen Augenarzt, welcher ihn nicht aus eigener Anschauung kennen sollte. *v. Ammon** hat eine sehr grosse Anzahl von Iriscolobomen abgebildet. Meistens besteht die Lücke im untern Irisfelde und sie geht durch ihre beiden Zonen, die innere und die äussere, von ihrem Pupillarrande bis zum Ciliarrande herab. Sie findet sich auch im obern oder in einem seitlichen Irisfelde; im letzten Falle aber ist sie niemals horizontal, sondern schief gestellt. Bei der grössern und numerisch bei weitem überwiegenden Frequenz des untern Iriscoloboms kann dasselbe bei der nun folgenden Beschreibung als Schema dienen, und die bezüglichen Abweichungen bei den übrigen Formen ergeben sich leicht von selbst. Zuweilen erreicht der untere Rand der Lücke den Boden der vordern Augenkammer nicht, oder sie erstreckt sich nach oben nicht in die Pupille hinein. Zwischen dieser und der obern Grenze der Lücke ist brückenähnlich ein schmaler Streifen von nicht discontinuirtem Irisgewebe ausgespannt. Jedesmal ist der obere Pupillarrand vollkommen normal gebildet, gerundet; er endet da, wo die Lücke beginnt, in zwei etwas hervorstehende Ecken. Diese Ecken aber sind zuweilen bei grösserer Atrophie des Irisgewebes in den kleinen triangulären Läppchen weniger markirt und hervorstehend; ja sie können sogar ganz verschwunden sein, wo alsdann die Pupille sich unmittelbar und ohne bestimmte Abgrenzung in die Lücke selbst fortsetzt. Die Lücke ist gewöhnlich triangulär: sie hat am Pupillarrande die grösste Breite und ihre stumpfe Spitze ist dem Ciliarrande zugekehrt. Die triangulare Form, wenn auch wahrscheinlich die einzige primitive, bleibt aber

* Clinische Darstellungen etc. 3ter Theil. Tafel 10 und 11.

nicht constant. Oefters zeigt sich eine andere geometrische Figur, z. B. die herzförmige, die länglich-viereckige. Meistens steht der obere Rand der Pupille etwas tiefer und diese ist wie herabgedrückt. Ueberhaupt ist nicht selten die untere Hälfte des Augapfels etwas kleiner und weniger entwickelt als die obere; auch der ganze Augapfel ist hie und da etwas unvollkommen ausgebildet. Es gibt Fälle, wo die Lücke durch eine feine, dünne, anders gefärbte oder vielmehr decolore Membran ausgefüllt ist; nämlich an dieser Stelle hat sich das Irisgewebe gebildet, es fehlt aber das Pigment; oder umgekehrt, es besteht die Traubenhaut und fehlt die Iris. Die Irisbewegungen sind etwas träge, die Sehkraft übrigens verhältnissmässig gut. Man kann an der Stelle, wo sich die Lücke in der Iris befindet, die hinter ihr liegenden Ciliarfortsätze, wenn sie vorhanden sind, (?) nicht sehen. Der Bildungsfehler ist meistens nur unilateral, er kömmt aber bei demselben Kranken auch an beiden Augen zugleich vor. Ich habe bei drei mit dem Colobom Behafteten Linsencataracten beobachtet, und bei Einem dieselben ohne besondere Schwierigkeit mit dem besten Erfolge operirt. *v. Ammon* hat zahlreiche Fälle von partieller Linsenverdunklung bei Iriscolobomen abgebildet.

§ 1200.

Das Colobom der Iris ist immer angeboren. Accidentell durch Verwundung, Iridotomie oder Iridectomie, oder gar durch Erschütterung und Zerreissung kann eine so regelmässige Bildung niemals entstehen. Für die von *Chelius* aufgestellte Eintheilung in das angeborne und durch Verletzung entstandene ist daher kein Grund vorhanden.

§ 1201.

Das angeborne Colobom ist die Folge einer unvollkommenen, gehemmten und unregelmässigen fötalen Entwicklung der Iris. Um seine wahre physiologische Bedeutung richtig zu erkennen, ist es nothwendig, seine primäre und Grundform — die dreieckige mit hervorstehenden Spitzen — in

der untern Hälfte der Regenbogenhaut unverwandt im Auge zu behalten. Die andern Formen sind zufällige Modificationen dieser Grundform, welche von einzelnen particularen Umständen und gestörten Bildungsverhältnissen abhängen. Auch bei der Hasenscharte muss man die einfache Grundform der in der Mitte der Oberlippe stehenden senkrechten Spalte, nicht die verzogene, seitlich divergirende, die doppelte mit dem Mittelstücke, die mit der Gaumenspalte, der Erhaltung des Intermaxillarknochens complicirte berücksichtigen. Bei dem Iriscolobom fand *v. Ammon* * an der dem Colobom entsprechenden Stelle mehrere Male auch eine Spalte in der Choroidea und Retina; ** *Gescheidt* eine Fortsetzung der Irisspalte sogar in den Ciliarkörper hinein, von welchem ein kleines, halbmondförmiges, eine halbe Linie breites Stück fehlte; *Rudolph Wagner* *** selbst einen Einbruch wie einen Ausschnitt in der Linse. *v. Ammon* fand keine Spalte, aber eine wie vernarbte Stelle im entrundeten oblongen, oval gestalteten Ciliarkörper.

§ 1202.

Eine solche Spalte ist im Embryonenauge in der Retina, Choroidea und Sclerotica ursprünglich als normale Bildung immer vorhanden. In der Iris kömmt sie zu der gleichen Zeit darum nicht vor, weil sie damals noch nicht gebildet ist. Die Regenbogenhaut ist eine höhere Entwicklung, eine reichere Entfaltung, eine Efflorescenz der Choroidea. Von dieser geht ihre Bildung aus: sie wächst, so zu sagen, aus ihrem vorderen Rande hervor. Ihre normale Entwicklung hängt daher wesentlich von der Choroidea ab und wird durch krankhafte Zustände derselben nothwendig influenzirt. In dieser Beziehung ist die frühere oder verspätete Verwachsung der Choroidealspalte entscheidend. Diese schliesst sich in der Regel zu einer Zeit, wo die Cornea sich von

* Zeitschrift für Ophthalmologie. Bd. 3. S. 277.

** Ebendaselbst. Bd. 4. S. 437.

*** Ophthalmol. Bibliothek. Bd. 3. S. 467.

der Sclerotica differenzirt, die Linse sich von der Hornhaut, welcher sie früher anlag, zurückzieht und durch die Retrocedenz zuerst Eine Augenkammer entsteht, welche später eben durch die von der Choroidea ausgehende Bildung der Iris in zwei Augenkammern geschieden wird. Ist nun zu der Zeit, wo die Iris und der Ciliarkörper entsteht, die Choroidealspalte etc. noch nicht verwachsen, so wird sich diese auch in die Iris fortsetzen müssen. Auf diese Weise dienen die Ergebnisse der anatomischen Untersuchungen jener drei ausgezeichneten Naturforscher nicht, wie *Chelius* meint, zur Widerlegung, sondern bei deren richtigem Verständnisse zur Bestätigung und nähern Begründung der von mir aufgestellten Theorie der Entstehung des Iriscoloboms. Ich habe nirgendswo gesagt, dass die Iris ursprünglich immer gespalten, und dass das Iriscolobom ein ursprünglich normaler Bildungszustand der Regenbogenhaut sei. Eine mangelhafte Ausbildung derselben ist sie jedenfalls, und die Ursache der Hemmung ihrer vollkommenen Ausbildung kann recht gut in dem zu langen Fortbestande der nicht zur gehörigen Zeit geschlossenen Choroidealspalte liegen. Was ich vor mehr als $^1/_4$ Jahrhundert über das von mir entdeckte Iriscolobom gelehrt habe, beruhte auf der ersten, freilich noch etwas unbestimmten Ansicht des ganz neuen, zum ersten Male zur Besprechung und Verhandlung gekommenen Gegenstandes. Meine Mittheilung hat anregend auf empfängliche Geister gewirkt; sie war als Problem für die Kunstgenossen hingestellt. Diese sind hiedurch zu näheren Untersuchungen nicht nur über diesen, sondern über die Bildungsfehler der Regenbogenhaut überhaupt veranlasst worden, welche bereits zu schönen und wichtigen Resultaten geführt haben, aber ohne diese Anregung kaum würden stattgefunden haben. Die Lehre vom Iriscolobom ist seitdem vielfach erweitert, mehr ausgebildet, näher bestimmt, zum Theil berichtiget worden, und *v. Ammon* hat dieselbe auf neuen Grundlagen als ein in sich abgeschlossenes Ganzes wohl

für längere Zeit giltig dargestellt. Vermöge der stets progressiven Natur der Wissenschaft erfährt bei jeder neuen Entdeckung und Erfindung der erste Gedanke ihres Urhebers jedesmal später eine nähere Bestimmung, engere Circumscription oder weitere Ausdehnung, auch eine Berichtigung in einzelnen untergeordneten Momenten.

§ 1203.

Was aber die Irisspalte selbst als primitiven natürlichen Bildungszustand der Regenbogenhaut betrifft, so ist auch dieser nicht ganz in Abrede zu stellen, und es ist nur so viel erwiesen, dass die Iris zu einer Zeit, wo sie noch nicht existirt, auch nicht gespalten sei. Bei ihrer ersten sichtbaren Erscheinung fand *Kieser* das Colobom der Regenbogenhaut constant als natürlichen frühesten Bildungszustand in dem Auge des Hühnchens im Ei, *Carus* in Katzen- und Kälberembryonen; *Johannes Müller* * hat sie ebenso in menschlichen Embryonen entdeckt.

§ 1204.

Wenn *Arnold* und *B. Seiler* behaupten, dass bei dem Iriscolobom eine mangelhafte Entwicklung der Blendungsgefässe, ihrer Bogen und Anastomosen, die Obliteration (?) Eines Gefässstämmchens etc. stattfinde; so ist es nicht in Abrede zu stellen, dass eine solche abnorme Gefässbildung mit dem Colobom nothwendig verbunden sein müsse, ja sogar, dass sie darauf Einfluss haben könne. Die Sache erinnert aber an *v. Sömmerings* Lehre: der angeborne Mangel eines Fingers sei lediglich dadurch bedingt, dass die für ihn bestimmte Collateralarterie sich nicht gebildet habe. Allein es bleibt die Frage: warum hat sich diese Arterie nicht gebildet? Es fehlt aber nicht blos sie, sondern nebst Muskeln, Knochen etc. auch der ihm angehörige Nervenzweig, und dessen Mangel ist für seine Nichtentwicklung jedenfalls noch entscheidender als jener des Arterienzweiges.

---

* *v. Ammons* Zeitschrift für Ophthalmologie. Bd. 3. S. 230.

Man kann sich vorstellen, dass die Iris in einzelnen getrennten Pyramiden aus dem Choroidealrande hervorsprosse. An der Stelle, wo die braune Aderhaut noch gespalten ist, erzeugt sich keine solche Pyramide, und daher bleibt hier eine Lücke in dem Irisgewebe. Die grössere Breite dieser letzten am Pupillarrande ist wohl nur consecutiv die Folge der hier grösseren Zurückziehung, wie bei der Hasenscharte die grössere Breite der Spalte am Lippenrande. Die zuweilen vorkommende seitliche Divergenz mag von der Drehung des Augapfels während seiner fötalen Entwicklung abhängen, und eine solche von der verticalen Richtung abweichende Lücke anfangs doch unten gestanden haben etc. Die (§ 1199) bemerkten, am Uebergange der Pupille in die Spalte hervorragenden Ecken, welche *v. Ammon* nicht beschrieben und abgebildet hat, aber, wie mir scheint, als Excrescenzen und Zapfen beschreibt, können sich dergestalt verlängern, dass sie mit ihren Spitzen zusammenstossen, unter sich verwachsen und den Brückenbogen bilden, welcher in einzelnen Fällen die Pupille und die Spalte scheidet und den Anschein einer Doppelpupille — Dyplocore — veranlasst. Auf ähnliche Weise kann durch Vervielfachung und verschiedenartige Verwachsung jener Excrescenzen Triplocore und Polycore entstehen. Auch die Unebenheiten des Pupillarrandes, seine ausgezackte Beschaffenheit und zum Theil selbst die unregelmässigen Formen des Sehloches bei Dyscorie, die vertical- oder horizontal-oblonge Form der Pupille etc. kann hieher bezogen werden.

§ 1205.

Das Iriscolobom ist, sowie die meisten andern Bildungsfehler der Regenbogenhaut, unheilbar, und dasselbe liegt ganz ausser dem Bereiche des ärztlichen Kunstwirkens. Indem dasselbe ausser einiger Unvollkommenheit des Sehens und einer nur geringen, nicht sehr auffallenden, nur dem Kunstgeübten wahrnehmbaren Difformität keine anderweitigen nachtheiligen Folgen und Wirkungen hervorbringt, ist

es weder räthlich, noch auch nur möglich, irgend etwas zur Verbesserung des Zustandes zu unternehmen. Die Gegenwart eines Iriscoloboms hindert oder contraindicirt übrigens die operative Behandlung irgend einer andern mit ihm zugleich bestehenden Augenkrankheit, z. B. die Staaroperation, in keiner Weise.

LXVII. Capitel.

Symblepharon.

Schön, diss. de Symblepharo. Lipsiæ 1834.

v. Ammon, das Symblepharon in genetischer, pathologisch-anatomischer und operativer Hinsicht, in der Zeitschrift für Ophthalmologie. Bd. 3. Heft 2.

§ 1206.

Unter Symblepharon versteht man die Synechie des Augenliedes mit dem Augapfel. Diese kömmt in zahlreichen Formen und Modalitäten vor. Sie kann angeboren oder accidentell entstanden sein.

§ 1207.

Ein wirklich angebornes totales Symblepharon soll, so wird behauptet, in der Natur nicht vorkommen; ich muss gestehen, ein solches nicht beobachtet zu haben, und ausser dem von *Kaltschmidt* bemerkten, keinen andern dahin bezüglichen Fall zu kennen. Käme es wirklich vor, so würde es als eine Hemmungsbildung zu erklären sein und beweisen, dass die Augenlieder ursprünglich von dem Augapfel in der Fötalmetamorphose nicht getrennt seien, eigentlich als solche, d. h. als musculös-häutige Klappen mit eingeschichtetem Knorpel gar nicht existiren, sondern der bei zarten Embryonen zuerst scheinbar nackt daliegende Augapfel nur mit einer schleierartigen Fortsetzung der allgemeinen Bedeckungen überzogen sei, aus welcher erst später durch Verdopplung etc. die Augenlieder sich bilden. Dieser Theorie steht eine andere entgegen, gemäss welcher die Augen-

lieder dadurch entstehen, dass die Hautdecken vom Orbitalrande her sich verlängern, dann von dem sich jetzt bildenden Liedrande her einwärtsschlagen und verdoppeln. Ist diese Theorie richtig, so kann es freilich kein angebornes Symblepharon geben; es müsste sich denn, wie *B. Seiler* annimmt, durch eine Syndesmitis während des Fötuslebens gebildet haben, was nicht leicht möglich ist, da diese Entzündung für sich bei Kindern und Erwachsenen die Synechie nicht zurücklässt. Aber wie gesagt, in den bisher beobachteten Fällen war das Symblepharon immer accidentell, und zwar nicht als Folge von einfacher Entzündung, sondern von Excoriation, Exulceration, von eiternden, mit bedeutendem Substanzverluste verbundenen Wunden, besonders von Verbrennungen der Bindehaut bei andauernder Berührung der Wund- und Geschwürflächen entstanden. Einfache Syndesmitis producirt niemals durch Exsudation und Fortbildung des fibrinösen Exsudates ein Symblepharon. Eine wesentliche Vorbedingung seiner Entstehung ist der discontinuirte oder geschwürige Zustand der Bindehaut. In Schleimmembranen entwickelt die Entzündung nicht leicht den adhäsiven Character. Mit Unrecht wollte *J. A. Schmidt* aus dem bei der grossen Frequenz der Ophthalmieen relativ so selten vorkommenden Symblepharon erschliessen, dass die Bindehaut zu den serösen Membranen gehöre, deren Phlogosen leicht adhäsiv werden.

§ 1208.

v. Ammon unterscheidet das hintere und das vordere Symblepharon — Symblepharon posterius und anterius. Bei dem ersten ist die Excavation der Bindehautfalte verflacht, nicht gehörig vertieft, die Augapfelconjunctiva geht, ohne sich zu falten, flach und horizontal angespannt zu dem Augenliede herüber und ist im höchsten Grade des Uebels nicht mehr seinem Orbitalrande, sondern sogar seinem Ciliarrande angewachsen. Diesen höchsten Grad des Uebels habe ich mehrere Male bei der egyptischen Ophthalmie

nach wiederholten Excisionen und Aetzungen der Palpebralconjunctiva beobachtet. Im geringeren Grade der Entwicklung kömmt derselbe nach andern Ophthalmopyorrhöen, z. B. der Neugebornen, nach der variolösen etc. vor. Nur sehr uneigentlich kann dieser Zustand als Symblepharon bezeichnet werden. Er besteht eigentlich in einem Defecte der Bindehaut und ist ganz verschieden von dem Symblepharon anterius.

§ 1209.

Bei diesem besteht eine circumscripte Anwachsung entweder des Augenliedrandes oder seiner innern Oberfläche in grösserer oder geringerer Ausdehnung an die Scleroticalconjunctiva oder selbst an das Bindehautplättchen der Hornhaut. Nicht leicht findet man blos eine Anklebung — Agglutination; gewöhnlich ist die Vereinigung von fibröser, pseudomembranöser, carnöser oder substanzieller Beschaffenheit. Es geht ein fibröser Strang mit breiterer Fläche der Augenliedbindehaut aufsitzend zum Augapfel herüber, oder es ist zwischen beiden eine Pseudomembran ausgespannt, oder sie sind durch eine carnöse, auch tendinöse Zwischenbildung vereinigt. In einigen Fällen erstreckt sich die pathologische Metamorphose mehr oder weniger tief in das eigenthümliche Gewebe der unter sich verwachsenen Organe hinein; z. B. in die Hornhaut, wenn an ihr Bindehautplättchen die Anwachsung stattfindet, ist an der Stelle der Adhäsion ganz verändert, ihrer lamellösen Structur beraubt und undurchsichtig.

§ 1210.

In diesem letzten Falle ist das Symblepharon öfters mit andern Bildungsfehlern des Augapfels verbunden, welche Erblindung, seine gänzliche Unbrauchbarkeit zum Sehen zur Folge haben. Ausserdem aber producirt das einfache, nicht complicirte Symblepharon kein absolutes Hinderniss des Sehens, wohl aber eine grosse Beschränkung der Augapfel- und Augenliedbewegungen mit den hievon abhängigen Folgen.

§ 1211.

Das Symblepharon kann natürlich nur durch eine chirurgische Operation geheilt werden; diese darf aber nicht in einer einfachen Diärese der verwachsenen Theile bestehen. Schon *Celsus* klagt über die Erfolglosigkeit dieser Operation. Bei dem partiellen vordern Symblepharon ist nichts leichter als die blutige Trennung der verwachsenen Gebilde durch das Bistourie, die Scheere oder einen an der Grenze der Verwachsung durchgezogenen und die gefassten Theile bei immer festerer Anziehung langsam durchschneidenden Faden. Aber eben so sicher ist auch die Recidive, nämlich die neue Verwachsung der sich fortwährend berührenden wunden Oberflächen. Ganz ungenügend ist die dem Kranken ertheilte Vorschrift, den Augapfel und das Augenlied beständig in sich entgegengesetzten Richtungen zu bewegen, und unzulässig die Einführung irgend eines fremden Körpers, einer silbernen und vergoldeten, bleiernen oder einer hornenen passend geformten Platte in den Interpalpebralraum.

§ 1212.

Sinn- und erfolgreich ist *v. Ammons* Operation bei dem vordern partiellen Symblepharon, welcher mit zwei halbelliptischen, in spitzen Winkeln zusammentreffenden, durch die ganze Dicke des Augenliedes eindringenden Incisionen die adhärirende Stelle desselben umschrieb, dieses excisirte Stück am Augapfel sitzen liess und über ihm die Ränder der Excisionswunde durch die Naht vereinigte, dabei zur zwanglosen Annäherung die Incision des äussern Augenwinkels, die Ablösung des Augenliedes vom Rande der Orbita, oder nach Umständen auch den Celsischen der Excisionswunde parallel laufenden Einschnitt in die Haut und den Muskel vornahm. Das am Augapfel sitzen gebliebene Stück des Augenliedes kann später hinweggenommen werden.

§ 1213.

Bei sehr ausgebreiteter Verwachsung verfährt *Dieffenbach* so, dass er nach geschehener Trennung das Augenlied umdreht, seinen Rand nach hinweggenommenen Cilien nach innen kehrt, gegen den Augapfel wendet, ein künstliches Entropium bildet, die beiden mit ihren Wundflächen einander zugekehrten Hälften des Augenliedes zusammennäht und an einander wachsen lässt. Wenn später die Wundfläche am Augapfel vernarbt ist, werden sie wieder von einander getrennt, das Augenlied entfaltet und das Entropium wieder eingerichtet.

§ 1214.

Bei dem Symblepharon posticum wird jeder wie immer ausgeführte Operationsversuch erfolglos bleiben. Die Excision der (gewöhnlich nicht mehr vorhandenen) Bindehautfalte ist wegen ihres ohnehin schon verkürzten Zustandes nicht thunlich und würde bei bereits bestehendem grossem Substanzverluste in derselben eher schaden als nützen.

LXVIII. Capitel.

Ancyloblepharon.

Badendyck, diss. de Anchyloblepharo. Jenæ 1785.
C. F. Kaltschmidt, de puero 12annor. anchyloblepharo laborante. Jenæ 1764.

§ 1215.

Unter Ancyloblepharon versteht man die Synechie beider Augenliedränder. Im ältesten griechischen Sprachgebrauche und noch bei *Celsus* ist es die gemeinschaftliche Bezeichnung aller Verwachsungen, die an einem Augenliede vorkommen, und auch das Symblepharon ist in seinen Begriff mit eingeschlossen. Eigentlich ist das Ancyloblepharon als eine Atresie der Augenliedspalte zu betrachten, und nimmt neben andern Atresieen, z. B. der Lippenspalte, der Schamlippenspalte, seinen Platz ein.

§ 1216.

Gleich diesen Atresieen erscheint es, wenn es ein angeborner Bildungsfehler ist, als Hemmungsbildung. Ursprünglich bei dem Fötus sind die Augenliedränder entweder gar nie getrennt gewesen, oder sie sind später zusammengewachsen und wie durch eine Narbe vereint. *v. Ammon* fand im fünften Monat den Augapfel von den ihn anfangs, wie er glaubt, nur einfassenden und wie eine Halskrause umgebenden, nun aber verlängerten Liedern ganz bedeckt, diese unter sich fest zusammenhängend und die künftige Augenliedspalte durch eine quer durch sie hindurchgehende Narbe angedeutet. Mit dieser von ihm als solche bezeichneten Narbe kann ich es nicht vereinigen, wenn er sagt: sie seien nicht gerade (?) unter sich verwachsen, wohl aber sehr (?) zusammengeklebt. Wenn discontinuirt gewesene Gebilde unter sich verwachsen, so findet zuerst freilich nur Agglutination, später aber wirkliche Narbenbildung statt, und die Narbe erzeugt sich aus der agglutinirenden Masse selbst. Zu der Zeit, wo *v. Ammon* die Narbe bemerkte, kann keine blosse Agglutination mehr stattgefunden haben. In mehreren Fällen von angebornem Ancyloblepharon war die Vereinigung membranös, carnös, selbst substantiell. Bei den sogenannten blindgebornen Säugethieren, z. B. Hunden, besteht die Vereinigung zur Zeit der Geburt und nachher; die Trennung erfolgt erst später.

§ 1217.

Accidentell entsteht das Ancyloblepharon auf gleiche Weise und durch dieselben Veranlassungen wie das Symblepharon (§ 1207). Wenn bei Entropieen die Abtragung der beiden Augenliedränder, des obern und des untern, zugleich verrichtet worden ist, kann leicht eine Verwachsung derselben unter sich entstehen, und diese nur dadurch verhütet werden, dass der Kranke die Liederspalte niemals lange geschlossen hält, sondern öfters dazwischen öffnet.

§ 1218.

Partiell ist dasselbe, wenn die Vereinigung nur an Einer mehr oder weniger ausgedehnten Stelle, z. B. in der Mitte oder im äussern Augenwinkel stattfindet, der übrige Theil des Augenliedrandes aber frei ist. Bei dem totalen erstreckt sich die Synechie von Einem Augenwinkel bis zu dem andern. Doch pflegt auch hier der innere Augenwinkel noch offen und nicht verwachsen zu sein.

§ 1219.

Das Ancyloblepharon kann mit dem Symblepharon verbunden, es kann mit andern Bildungsfehlern des Augapfels complicirt sein. Das von solchen Complicationen freie wird das einfache genannt. Sie kommen auf gleiche Weise bei dem angebornen und bei dem accidentellen vor.

§ 1220.

Bei dem totalen Ancyloblepharon kann der Kranke keinen sichtbaren Gegenstand erkennen; er hat aber diejenige allgemeine Lichtempfindung, welche einem Sehenden bei verschlossener Augenliederspalte noch verbleibt, und er kann nicht nur Licht und Dunkelheit, sondern auch die verschiedenen Grade der Helligkeit unterscheiden. Bestehen bei dem complicirten Opacitäten am Augapfel, so kann auch die Lichtempfindung fehlen oder wenigstens undeutlich und unbestimmt sein. Ist gleichzeitig Symblepharon vorhanden, so ist der Augapfel unter den Liedern und diese selbst sind nicht frei beweglich; versucht der Kranke solche Bewegungen, so zieht sich das obere Lied in Falten.

§ 1221.

Nur bei dem einfachen Ancyloblepharon und da, wo Gewissheit oder ein an diese sehr nahe angrenzender hoher Grad von Wahrscheinlichkeit besteht, dass weder Symblepharon, noch ein anderer sehr bedeutender und dem Sehen durch sich selbst schon hinderlicher Bildungsfehler des Augapfels bestehe, kann die Operation unternommen werden. Es sind bei ihr zwei Indicationen zu erfüllen, die

Diärese und die Verhinderung einer neuen Verwachsung. Die erste ist leicht zu erfüllen, die zweite aber bietet dieselben Schwierigkeiten wie bei der Operation des Symblepharon dar.

§ 1222.

Bei dem partiellen Ancyloblepharon führt man durch die noch bestehende, wenn auch sehr enge Augenliedspalte, wenn sie sich in der Mitte befindet, ein schmales Bistourie mit geradelinigem Schneidenrande und mit stechender Spitze, welche durch ein aufgesetztes Wachsknöpfchen gedeckt ist, in den Interpalpebralraum ein. Man schiebt die schneidende Klinge in demselben in der Richtung gegen den äussern Canthus fort, wo man genau an der Stelle, wo dieser angelegt werden soll, zuerst das Wachsknöpfchen und dann die Hautdecken von innen nach aussen durchsticht. Diese liegen jetzt wie eine Brücke auf der nach vorn gewendeten Schneide des Messerchens. Man kann gewöhnlich die Ciliarränder der Knorpel, wenn sie wohl ausgebildet sind, durch die Haut hindurch deutlich unterscheiden. Genau in der Richtung der sie trennenden Linie durchschneidet man die Sperrhaut mit sägenden Messerzügen, nachdem die Augenlieder gleichförmig nach oben und unten angezogen und gehörig angespannt sind. Auf dieselbe Weise wird mit dem zum zweiten Male eingeführten und aufs Neue mit einem Wachsknöpfchen versehenen Messerchen die Trennung in der Richtung gegen den innern Canthus hin bewirkt, wobei man eine Verletzung der Thränenwärzchen und Röhrchen sorgfältig zu vermeiden hat. Ist bei dem totalen Ancyloblepharon der innere Augenwinkel noch offen, so kann das Messerchen mit gedeckter Spitze durch ihn eingeführt, durch den ganzen Interpalpebralraum fortgeschoben und die Trennung mit Einem Male bewirkt werden. Besteht bei ihm durchaus keine zugängige Oeffnung, so muss diese zuerst angelegt werden, indem man in der Mitte der Augenlieder eine längliche Falte aufheben lässt und diese am gehörigen

Orte seicht einschneidet. — Bei dieser feinen nnd delicaten Operation ist der Gebrauch des oben beschriebenen Messerchens mit der durch ein aufgesetztes Wachsknöpfchen gedeckten Spitze der Anwendung jedes andern Werkzeuges, der gerinnten Sonde, des bontonnirten Bistourie's etc. vorzuziehen.

§ 1223.

Um die Wiederverwachsung der frisch blutenden Wundränder zu verhüten, nützen sämmtliche von *Chelius* gemachte Vorschläge, das Wacherhalten des Kranken, die öftere Bestreichung der Ränder mit Oel, Butter, einer Tutiasalbe, wenig oder gar nichts. Unmöglich und zweckwidrig ist die Einschiebung eines wie immer geformten Blättchens in den Interpalpebralramm. Indem die neue Verwachsung immer von den Wundwinkeln, zunächst vom äussern Canthus ausgeht, zeigt sich *v. Ammons* Verfahren hilfreich, welches in der Einpflanzung eines feinen Läppchens der Scleroticalconjunctiva in den äussern Augenwinkel durch Anheftung mittelst der erforderlichen Suturen besteht. Der Augenwinkel wird eingeschnitten, eine Fadenschlinge durch eine Bindehautfalte durchgeführt, mittelst desselben die Falte in die Wunde des Canthus hereingezogen, an ihren Rändern durch je drei Knopfnähte befestigt und in sie eingeheilt. Nöthigen Falles könnte auch im innern Augenwinkel dasselbe Verfahren stattfinden.

§ 1224.

Als angeborner Bildungsfehler kömmt zuweilen die Verengerung der Augenliedspalte, ihre zu grosse Kleinheit und zu geringe Länge vor, welche ihre vollkommene Eröffnung und die zum bestimmten Sehen erforderliche Diduction der Lieder nicht gestattet. *v. Ammon* hat den enggeschlitzten Augen, welche gar nicht selten vorkommen, sehr passend den Namen Phimosis palpebrarum beigelegt,* indem die Krankheiten der Augenlieder jenen der

* Zeitschrift für Ophthalmologie. Bd. 2. Heft 1.

ebenfalls aus zwei häutigen Platten (ohne dazwischen geschichteten Knorpel) bestehenden Vorhant correlativ sind und beide sich gegenseitig erläutern. Bei der Phimose der Augenlieder ist das Sehfeld beschränkt, zu wenig ausgedehnt, daher das Sehen unvollkommen. Es zeigen sich krampfhafte Nictitationsbewegungen. *v. Ammon* will dabei eine Fissur (?) im äussern Augenwinkel und ein davon abhängiges Entropium gesehen haben. Die eben (§ 1223) beschriebene Operation ist bei dieser Phimose (Präclusion, Verschliessung) gleichfalls angezeigt, und *v. Ammon* hat sie eigentlich zunächst für sie erfunden. Hier muss der äussere Canthus natürlich in grösserer Länge eingeschnitten werden, indem es sich nicht blos, wie dort, um seine Offenerhaltung, sondern um die Vergrösserung der Spalte handelt.

§ 1225.

Eine sehr wichtige Synechie ist jene der Iris, ihre Anwachsung an die Hornhaut oder an die vordere Kapselwand. Jene wird die vordere, diese die hintere — Synechia anterior et posterior — genannt; unter Synechie überhaupt aber bezüglich auf Augenkrankheiten wird immer vorzugsweise die Synechie der Iris verstanden. Die vordere Synechie entsteht durch Keratitis und Iritis, eigentlich durch Hydatotitis; die hintere durch Staphylitis und Periphakitis. In der Lehre von diesen Entzündungsformen ist die Entstehung der Irissynechie erörtert worden. Indem aber zwei ursprünglich getrennte Organe nur bei andauernder Berührung unter einander verwachsen, so kann wegen der Kleinheit der hintern Augenkammer bei jeder exsudativen Entzündung die Traubenhaut leicht an die vordere Kapselwand anwachsen. Die vordere Synechie aber bildet sich nur bei durchdringenden Hornhautwunden und dabei bestehendem Irisvorfalle oder bei der staphylomatösen Metamorphose des Augapfels. Die Lehre von der Irissynechie kann daher erst in jener von der Atresie der Pupille und von der Staphylombildung ihre Ergänzung und weitere Begründung erhalten.

LXIX. Capitel.

Atresieen in den Thränenorganen.

§ 1226.

Zum Systeme der Thränenorgane gehören mehrere die Thränenflüssigkeit leitende Canäle, deren Mündungen zuweilen, freilich äusserst selten, an Atresie leiden. Solche sind: 1) die Mündungen der Ausführungsgänge der Thränendrüsen, 2) die Thränenpunkte am obern und untern Augenliede.

§ 1227.

Die von *J. A. Schmidt* aufgestellte Lehre von der Atresie der Mündung Eines oder mehrerer Ausführungsgänge der Thränendrüsen ist zur Zeit noch hypothetisch, indem sie auf einigen, zum Theil unwahrscheinlichen Voraussetzungen beruht und jeder pathologisch-anatomischen Nachweisung entbehrt. Angeboren ist dieser Bildungsfehler niemals. Er soll als Folge von Verwundung, Verschwärung, Aufätzung, besonders aber von Verbrennung entstehen, und nicht sowohl wirklichen Xerophthalmos, vielmehr ein lästiges subjectives Gefühl von Augentrockenheit mit etwas verminderter Beweglichkeit des Augapfels hervorbringen. Diese Erscheinungen sollen mit der Zeit, im Verhältnisse als andere Ausführungsgänge, deren Mündungen nicht verschlossen sind, sich erweitern und vicariren, sich vermindern und endlich verschwinden; wenn dies der Fall ist, wohl mehr wegen späterer Angewöhnung und geringerer ängstlicher Selbstbeobachtung.

§ 1228.

Eine weit bedeutendere Folge dieser Atresie soll aber die Entstehung einer Orbitalgeschwulst sein, welche *J. A. Schmidt* von einer fehlerhaften Ausmündung des an der natürlichen Stelle imperforirten Ausführungsganges in das Zellengewebe und von der Ergiessung der Thränenflüssigkeit in eine sehr erweiterte Zelle mit verdickten Wandungen herleitet, und welcher er daher die Benennung Dacryops

palpebrae superioris beigelegt hat. Er beschreibt dieselbe als eine circumscripte, gespannte, dem Drucke widerstehende, unschmerzhafte, anfangs kleine, sich aber progressiv vergrössernde Geschwulst am obern Augenliede unter dem Oberangenhöhlenbogen gegen den äussern Canthus hin mit unveränderter Farbe und Verschiebbarkeit der äussern Augenliedhaut. Die Geschwulst besteht aus einer Balgmembran und einer darin enthaltenen Flüssigkeit; sie liegt nicht im subcutanen Zellengewebe, sondern unter dem Ringmuskel und verlängert sich tief in die Orbita hinein, was man durch das etwas angespannte obere Augenlied hindurch deutlich fühlen kann. Dreht man das Lied ein wenig um, so tritt dieselbe unter der ausgedehnten Bindehautfalte kugelig hervor, und man kann in ihr Fluctuation wahrnehmen. Sie verhält sich in jeder Beziehung wie ein Hygrom, soll sich aber von diesem pathognomonisch dadurch unterscheiden, dass sie bei dem Weinen sich vergrössert, und nachdem die Kyste durch Punction entleert war, dabei rasch wieder anfüllt und aufs Neue erscheint. Die Geschwulst, einmal zu einer gewissen Grösse herangewachsen, bringt die gewöhnlichen Wirkungen und Symptome jeder Orbitalgeschwulst hervor. Wäre die Geschwulst die Folge einer ursprünglich fehlerhaften Ein- oder Ausmündung des Thränen aussondernden Canales, so müsste sie angeboren sein oder doch wenigstens schon in der frühesten Kindheit sich zeigen, was niemals der Fall war. Eben so wenig ist bei ihrer späteren Entstehung an einen zerrissenen Zustand seiner Wandungen und an eine Ergiessung der Thränen in das Zellengewebe zu denken, wo die Thränenflüssigkeit in dasselbe infiltrirt sein müsste und nicht in einer circumscripten Höhle mit geschlossenen Wandungen enthalten sein würde. Bei Infiltration aber könnte sie sich unmöglich passiv verhalten, sondern sie müsste Entzündung, Eiterung und brandiges Absterben des Zellgewebes hervorbringen. Es bleibt daher nichts übrig, als die Geschwulst für das Product der

Dilatation des durch Atresie seiner Mündung verschlossenen Canales an seinem untern Ende zu halten. Die grosse Dünnheit seiner Wandungen widerspricht keineswegs der Annahme einer allerdings verhältnissmässig sehr bedeutenden Dilatation, indem diese langsam und sehr allmählig geschieht, wobei die Wandungen sich sehr verdicken können. Die Geschwulst würde sich hier analog derjenigen Ranula verhalten, welche, von andern Sublingualgeschwülsten verschieden, wirklich durch Dilatation des vereinten Ausführungsganges der Submaxillar- und der Sublingualspeicheldrüse entsteht.

§ 1229.

Damit stimmen auch die Ergebnisse der therapeutischen Behandlung der fraglichen Geschwulst überein. Die von *J. A. Schmidt* verrichtete Punction durch die hervorgetretene Bindehautfalte gewährte nur palliativen, momentanen Erfolg. Die versuchte Totalexstirpation der Geschwulst zeigte sich, sowie bei der Ranula, als unausführbar. Einzig hilfreich ist, sowie bei dieser, nur die Excision eines halbmondförmigen Lappens aus der vordern Wand des Sackes, die Offenerhaltung dieser Operationswunde und ihre Verwandlung in eine Fistel, durch welche sich aus der fortbestehenden Höhle des Sackes die Thränenflüssigkeit entweder spontan entleeren oder von Zeit zu Zeit ausgedrückt werden kann.

§ 1230.

Die Atresie des Thränenpunktes und des Anfanges des Röhrchens kömmt ausser der Monopsie und Micropsie nicht als angeborner Bildungsfehler, auch nicht als Folge der Entzündung, welche hier keinen adhäsiven Charakter anzunehmen geneigt ist, nicht einmal der ulcerösen Entzündung, sie kömmt einzig als Folge von Verbrennungen im innern Augenwinkel vor. Sie hat einiges Thränenträufeln (Stillicidium lacrymarum) nur aus dem innern Augenwinkel, was charakteristisch ist, zur Folge, indem die Thränenabsorption durch den zweiten Thränenpunkt, wenn

er nicht auch zugleich verschlossen ist, einigermassen, jedoch unvollkommen genügt. Allgemein wurde diese Atresie für einen unheilbaren Bildungsfehler gehalten. Es ist unmöglich, den Thränenpunkt mit einer spitzen Sonde zu eröffnen, mit einer Schweinsborste, Darmsaite etc. zu dilatiren und bleibend offen zu erhalten. *Jüngken* unternahm es, das Thränenröhrchen hinter der verwachsenen Stelle abzuschneiden und das vorderhalb der Trennungslinie liegende Stück desselben sammt dem Thränenwärzchen hinwegzunehmen. Es ist zu bezweifeln, ob die Wundöffnung des zurückgelassenen innern Stückes des Röhrchens, auch wenn sie nicht verwächst, die Thränen werde einsaugen können.

§ 1231.

Um den Thränen, wenn ihre Resorption durch den Thränenpunkt nicht mehr hergestellt werden kann, einen Weg in den Thränensack zu bahnen und ihr lästiges Auströpfeln zu verhindern, schlug *Chopart* die Incision des obern blindsackigen Endes des Schlauches im innern Canthus, die Offenerhaltung dieser künstlichen Apertur durch das gewöhnliche Dilatationsverfahren etc. vor, damit die Thränen mechanisch aus dem innern Augenwinkel in den Thränensack hinunterfallen sollen. Es ist nicht möglich, diesen neu angelegten Weg bleibend offen zu erhalten, und wenn dies gelänge, würde er doch nicht zur Thränenleitung genügend dienen.

§ 1232.

Die Stenose des häutigen Nasencanales, wodurch der Abfluss der mit Meibom'schem Drüsenschleime gemischten Thränen aus dem Thränensacke in die Nase herunter erschwert oder ganz gehindert wird, ist theils ein Symptom, theils eine Nachkrankheit der Dacryocystitis und der Dacryopyorrhöe. Sie steht mit diesen Krankheitszuständen im genauesten Zusammenhange, und auch ihre therapeutische Behandlung — die Operation der Stenose des Nasencana-

les — erfordert die durchgängige genaueste Berücksichtigung derselben (§§ 229, 664 u. f.).

LXX. Capitel.

Atresie der Pupille.

J. A. Schmidt, über Pupillenbildung in der ophth. Bibl. Bd. 2. St. 1.
G. Beer, Ansicht der staphyl. Metam. und der künstl. Pupillenbildung. Wien 1805.
Maunoir, sur l'organisation de l'iris et l'opération de la pupille artificielle. Paris 1812.
Wagner, kritische Revision der neuern Verhandl. über die künstliche Pupillenbildung, im Journ. d. Chir. Bd. 3. St. 1.

§ 1233.

Die wichtigste unter allen Atresieen, Imperforationen, ist jene der Regenbogenhaut, die Pupillensperre — Synizesis, Coarctatio, Obturatio pupillae. Nicht immer ist bei der Pupillensperre diese Oeffnung ganz verschlossen; sie ist aber dergestalt verengert, dass die Lichtstrahlen nicht in hinreichender Menge durch sie hindurchgehen und zur Netzhaut gelangen können.

§ 1234.

Die Pupillensperre ist entweder ein angeborner, oder sie ist ein accidentell entstandener Bildungsfehler. Im ersten Falle besteht die Pupillarmembran ungebührlich lange Zeit fort. Im zweiten ist entweder exsudative Iritis vorausgegangen, oder die Pupille ist mechanisch durch eine in ihr steckengebliebene Staarlinse oder durch Fragmente derselben, niemals durch einen Blut- oder Eiterpropf ausgefüllt, verlegt und unwegsam geworden, oder sie hat bei erlittenem Substanzverluste der Iris durch ihre Verziehung, bei vorderer oder hinterer Synechie, eine Verengerung, beinahe totale Verschliessung erlitten.

§ 1235.

Im weiteren Sinne des Wortes kann zur Pupillensperre auch die Ueberdeckung des Sehloches durch eine im Central-

felde der Cornea angelegte, ganz undurchsichtige Macula — ein Centralleucom — gerechnet werden, wenn bei ihm gleichwohl die Pupille offen, aber gegen den Einfall der Lichtstrahlen gesperrt ist.

§ 1236.

Die Pupillarmembran verschliesst oder überdeckt im Menschen- und Thierfötus das Sehloch bis zu einer bestimmten Periode seiner Entwicklung. Zweifelhaft ist es, ob sie eine Fortsetzung der innern Zone der Regenbogenhaut, und somit bei dem Fötus drei Iriszonen, eine äussere, mittlere und innere, eben durch die Pupillarmembran gebildete, vorhanden seien, oder ob sie nur vor derselben liege, wie *Henle* entdeckt und *Arnold* bestätigt hat, und ihre Bildung nach *v. Ammons* Deutung von der Membrana capsulociliaris ausgehe. Jedenfalls ist sie eine Sperrhaut und hat dieselbe physiologische Bedeutung wie die bei andern Atresieen, z. B. bei jener des Afters, der Scheide, vorkommenden Sperrhäute.

§ 1237.

Bei mehreren Säugethieren besteht die Pupillarmembran noch imperforirt bei und nach der Geburt, z. B. bei Löwen, Hunden und Katzen. Bei dem Menschen reisst sie nach allmähliger Verdünnung und Atrophie längere Zeit vor derselben ein, ihre Ränder ziehen sich zurück und das Sehloch wird offen. *J. Cloquet* hält dafür, dass die innere kleinere, anders gefärbte Zone der Regenbogenhaut eben erst durch die sich zurückziehenden Gefässe der Pupillarmembran gebildet werde. Ganz unwahrscheinlich ist die Meinung mehrerer Schriftsteller, dass bei der Zurückziehung der eingerissenen Membran zuweilen Flocken derselben an der vordern Kapselwand hängen bleiben und eine Art von Pigmentstaar bilden. Dagegen können die am Pupillarrande selbst auch bei Menschen zuweilen vorkommenden Läppchen und Kräuselungen, sowie die Traubenfortsätze im Pferdeauge wohl als Reste derselben betrachtet werden.

§ 1238.

Nicht blos bei Thieren, auch bei dem Menschen kömmt es, obgleich viel seltener, vor, dass zur und nach der Zeit der Geburt die Pupillarmembran noch vorhanden ist und das Eindringen der Lichtstrahlen in die hintere Augenkammer verhindert. Die älteren Beobachtungen dieses Bildungsfehlers haben freilich keine vollkommene Beweiskraft, indem leicht eine Pseudomembran in oder hinter der Pupille, eine Opacität in der vordern Kapselwand für eine zurückgebliebene Pupillarmembran gehalten worden sein kann. — Aber einige neuere Beobachtungen von *Lawrence*, *Wrisberg*, *Wardrop* und *Beer*, wo die Gefässe zum Theil eingespritzt wurden, gestatten keinen Zweifel mehr. Wenn auch bei dem Menschen die ganze, noch in voller Integrität bestehende Pupillarmembran nach der Geburt und in den ersten Monaten des Lebens eine seltene Erscheinung ist, so kommen doch bedeutende Reste derselben etwas öfter vor. Von solchen Ueberresten der Pupillarmembran unterscheidet *v. Ammon* einen von ihm beobachteten Bildungsfehler, welchen er das Korestenom benennt, und bei welchem eine von dem Irisgewebe ganz verschiedene Substanz einen grossen Theil des Pupillarraumes ausfüllt.

§ 1239.

Weit öfter als die angeborne kömmt die accidentell entstandene Pupillensperre vor, ja diese ist eine der frequentesten Ursachen der Erblindung bei Menschen und Thieren. Gewöhnlich ist sie die Folge einer exsudativen Iritis, der syphilitischen oder traumatischen (§ 144). Sie ist die Wirkung der bei der Regenbogenhautentzündung bleibend gewordenen Myosis und eckigen Verziehung der Pupille und der Exsudation in der hintern Augenkammer, wodurch eine Pseudomembranula entsteht, welche hinter dem noch vorhandenen, sehr verengten Pupillarraume ausgespannt, diesen von hinten vollkommen überdeckt und jede Communication zwischen den beiden Augenkammern aufhebt. Condyloma-

töse Auswüchse, welche einen Theil des noch übrigen Pupillarraumes einnehmen, tragen das Ihrige zur vollendeten Verlegung und Verstopfung desselben bei. Sehr selten oder nie sind die Pupillarränder selbst unter sich unmittelbar verwachsen, und daher ist die Pupille nicht eigentlich geschlossen, sondern nur gesperrt. Die Pseudomembranula in der hintern Augenkammer vermittelt gewöhnlich auch die Anheftung der Traubenhaut an die vordere Kapselwand und die totale Abolition der hintern Augenkammer. Meistens ist hiebei nach vorausgegangener Staphylitis und der mit dieser complicirten Periphakitis auch die vordere Kapselwand getrübt, und der auf solche Weise entstandene angewachsene Kapselstaar ist immer mit einem gewissen Grade von Pupillensperre verbunden.

§ 1240.

Die Pupille wird zuweilen durch den in ihr steckenden Gypsstaar verstopft oder eine discindirte, mit der wässerigen Feuchtigkeit imbibirte und aufgequollene Staarlinse ist in sie eingedrungen, so dass ihre aufgerichteten Lamellen, wie jene einer aufgesprungenen Zwiebel, durch sie in die vordere Augenkammer hervorragen, sie selbst aber durch diese ganz oder grösstentheils angefüllt ist, oder endlich grössere Fragmente des zerstückten Staares verdunkeln den Pupillarraum.

§ 1241.

Gleichfalls auf mechanische Weise in anderer Art kann die Pupillensperre durch Verziehung entstehen. Es bestand früher ein Irisvorfall aus einer durchdringenden Hornhaut- oder Scleroticalwunde oder aus einem solchen Hornhautgeschwüre. Dieser Vorfall hat sich nicht zurückgezogen, er ist sphacelirt, abgestossen oder resecirt worden. Die durch den erlittenen Substanzverlust verkürzte Iris ist an die vernarbte Hornhautwunde angewachsen. Die Iris bleibt verzogen, sowie sie es schon früher zur Zeit des Prolapsus war (§ 808), die entrundete Pupille hat sich in eine läng-

liche Spalte verwandelt, deren beide Schenkel kaum ½ Linie weit von einander abstehen, oder sie ist ganz geschlossen. — Auch bei der hinteren Synechie und durch dieselbe kann die Pupille durch Verziehung eine bedeutende Verkleinerung und Beschränkung ihres Umfanges erleiden.

§ 1242.

Das Aequivalent einer wirklichen Verschliessung der Pupille, bezüglich ihrer Einwirkung auf die Sehverrichtung, ist ihre Verdeckung durch ein sehr ausgebreitetes Centralleucom der Hornhaut, so dass sämmtliche den durchsichtig gebliebenen Theil dieser Membran in gerader Richtung treffenden Lichtstrahlen von der Iris zurückgeworfen werden, und nur sehr wenige schräg und von der Seite einfallenden neben den Rändern des Leucomes zur Pupille gelangen können.

§ 1243.

Die Pupillensperre veranlasst nach Verschiedenheit der Umstände gänzliche Erblindung oder wenigstens einen sehr hohen Grad von Beschränkung des Sehvermögens auf dem leidenden Auge. Lichtempfindung aber pflegt der Kranke, wenn kein anderes Hinderniss des Sehens besteht, noch zu haben. Er kann zuweilen selbst noch die sehr hellen Farben, z. B. die rothe, unterscheiden, und grössere Gegenstände ziehen wie dunkle Schatten an seinem Auge vorüber.

§ 1244.

Die Pupillensperre und das von ihr herrührende mechanische Hinderniss des Sehens kann in der Regel nur durch eine chirurgische Operation, nämlich durch die Anlegung einer neuen stellvertretenden Pupille — Koremorphosis, Pupillengestaltung gehoben werden. Diese Operation war den älteren Chirurgen ganz unbekannt, und sie erhoben sich nicht zu dem kühnen und grossartigen Gedanken derselben. Ihre Erfindung ist *Cheseldens* glänzendes und unsterbliches Verdienst.

§ 1245.

Besteht die Atresie nur auf Einem Auge und sieht der Kranke mit dem zweiten vollkommen gut, so ist es nicht rathsam, das erste zu operiren, weil die vicäre, künstlich angelegte Pupille doch niemals denselben Dienst wie die natürliche leistet, der Operirte daher dies unvollkommenere Auge doch nicht zum Sehen gebrauchen und mit dem erlangten Grade der Sehkraft unzufrieden sein wird.

§ 1246.

Bei der angebornen Atresie durch die noch bestehende Pupillenmembran möchte die Operation gleichfalls nicht angezeigt sein. In der frühesten Kindheit ist sie nicht gut ausführbar, und man kann hoffen, dass die Natur den früher versäumten Entwicklungsprocess nach der Geburt nachholen und die Pupillarmembran spontan atrophiren, einreissen und verschwinden werde. Es scheint, dass bei der angebornen Pupillensperre die Operation niemals unternommen wurde. Irriger Weise hat man vorausgesetzt, dass gerade bei dieser *Cheselden* zuerst die künstliche Pupillenbildung vorgenommen habe.

§ 1247.

Ist das Sehloch durch die aufgeblätterte Linse oder durch grössere in ihm steckengebliebene Fragmente derselben verstopft, so kann man die Resorption derselben mit Zuversicht erwarten. Es ist indicirt, von Zeit zu Zeit die Atropinsolution zu instilliren, um die Pupille künstlich zu erweitern und dadurch etwa ihr Herausfallen in die vordere Augenkammer zu begünstigen. Steckt aber ein für die Resorption nicht empfänglicher Gypsstaar in der Pupille (§ 1240), welcher Zustand wegen der heftigen andauernden Schmerzen sehr beschwerlich ist, so bleibt nichts übrig, als denselben zu extrahiren.

§ 1248.

Ist die Pupille wegen Verkürzung, Verziehung und vorderer Anwachsung der Regenbogenhaut geschlossen, so ist

die von *Cheselden* erfundene Iridotomie indicirt. Man durchschneidet die widernatürlich gedehnten und angespannten Fasern der Iris in der Länge von einigen Linien, wonach sie sich zurückziehen und die Schnittwunde sich in eine klaffende Spalte mit hinreichendem Abstande ihrer Ränder verwandelt. *Cheselden* hatte ein mit stechender Spitze versehenes Messerchen an dem zur Einführung der Nadel bei der Depression der Cataract gewöhnlichen Orte durch Scleroticonyxis in die hintere Augenkammer eingeführt und von dieser aus die Regenbogenhaut in horizontaler Richtung eingeschnitten. Sehr bald wurde erkannt, dass es zur Vermeidung jeder directen schädlichen Einwirkung auf die Linse und ihre Kapsel besser sei, durch Keratonyxis zu verfahren und von der Seite der vordern Augenkammer her auf die Iris einzuwirken. Dieses Princip haben *Guérin*, *Richter* und *Beer* aufgestellt; es ist beinahe allgemein angenommen und auch auf alle später erfundenen Methoden der Koremorphose besonders aus dem Grunde ausgedehnt worden, weil man Instrumente, welche sich in der hintern Augenkammer befinden, bei geschlossener Pupille nicht sehen, ihren Bewegungen mit dem Auge nicht folgen und sie daher auch nicht dirigiren kann.

§ 1249.

Die Iridotomie gewährt nur bei der von Verziehung der Iris bei vorderer Synechie herrührenden Pupillensperre wesentlichen Vortheil, weil hier eine zur Offenerhaltung des neu angelegten Schloches hinreichende Retraction der Wundränder eintritt (§ 860). Bei jeder andern Art dieser Krankheit, namentlich bei ihrer gewöhnlichsten Form, wenn exsudative Iritis vorausgegangen ist, schliesst sich die durch einfache Iridotomie angelegte Wunde sehr bald wieder (§§ 853 und 859), weil als Folge jener früheren Entzündung nach Jahren noch das adhäsiv-exsudative Streben in der Regenbogenhaut fortdauert und die sich berührenden Wundränder sehr bald wieder unter einander verwachsen.

Indem man die wahre Ursache des Misserfolges nicht kannte, schrieb man diesen der von *Cheselden* gewählten Richtung der Incision zu, und *Janin* machte statt des horizontalen einen senkrechten Einschnitt in die Regenbogenhaut. Aber auch die also angelegte Wunde pflegt sich wieder zu schliessen und in dem einzigen oben (§ 1248) angegebenen Falle, wo die Iridotomie angezeigt ist, kann man die Richtung der Incision nicht willkürlich bestimmen; sie ist durch die Umstände und Verhältnisse, namentlich durch die Lage des Leucoms und durch die Dimensionen der verkümmerten vordern Augenkammer geboten.

§ 1250.

Um der Wiederverschliessung der neu angelegten Pupille vorzubeugen, schob *Adams* ein Stück der vorhandenen Cataract in dieselbe, um ihre Ränder keilförmig aus einander zu treiben und deren Berührung zu verhindern. Es ist nicht zu billigen, dass er wieder von der hintern Augenkammer aus wirkte und zwei wichtige und verletzende Operationen, jene der Cataract und die Koremorphose cumulirte. *Weller* suchte durch ein verändertes Verfahren den nämlichen Zweck, die Ausstopfung der neuen Pupille durch ein Staarstück zu erreichen.

§ 1251.

In allen Fällen, wo exsudative Iritis vorausgegangen ist, soll die Iridectomie, wenn sie möglich ist, vorgenommen werden. *Wenzel* ist der Erfinder dieser schönen Operation, welche übrigens der Staarextraction nachgebildet ist, dieselbe Stellung des Kranken, des operirenden Arztes und des Gehilfen etc. wie diese erfordert. Er legte eine halbmondförmige, etwas grössere Incision in der Hornhaut und zugleich eine kleinere, dieser parallele und concentrische, in der Iris an, indem er die Spitze des Staarmessers wie zur Keratomie bei der Staaroperation durch die Hornhaut einstach, eine nur kurze Strecke entlang in der vordern Augenkammer fortschob, jetzt gegen die Iris richtete, auch

diese durchstach, sie jetzt in der hintern Augenkammer gleichfalls eine kurze Strecke fortführte, alsdann die Regenbogenhaut in der Richtung von hinten nach vorn durchbohrte, sie nochmals in der vordern Augenkammer etwas fortschob, zuletzt die Hornhaut durchstach und dann den Schnitt wie bei der Staarextraction vollendete. Es wurde hiebei ein halbmondförmiger Lappen aus der Iris excisirt, dieser in einem darauf folgenden zweiten Operationsacte in der Mitte seines convexen Randes mit einem Häkchen gefasst, angezogen und mit der Augenscheere an seiner Basis abgeschnitten. *Sabatier* hat die erste Correction angebracht. Die gleichzeitige Anlegung der lappigen Einschnitte in die Hornhaut und Iris ist unzweckmässig, schwierig, ohne Verletzung der Organtheile in der hintern Augenkammer kaum ausführbar und mit dem wesentlichen Nachtheile verbunden, dass sogleich nach dem ersten Operationsacte bei Schwarz- oder Braunäugigen eine bedeutende Blutung und Hämophthalmos eintritt, welcher bei dem zweiten Operationsacte die Iris verdeckt, unsichtbar macht und kaum mehr die richtige und correcte Durchführung desselben gestattet. Es gilt daher die Regel, entweder zuerst nur einen passenden Hornhautschnitt anzulegen, bei welchem noch keine Blutung entsteht, und alsdann erst die Excision eines Stückes aus der Iris vorzunehmen; oder wenn der Hornhaut- und der Irislappen zugleich gebildet werden soll, den letzten sogleich bei seiner Entstehung auch abzuschneiden (§ 1257).

§ 1252.

Die Ausschneidung eines Stückes aus der Iris nach angelegter Hornhautwunde kann auf zweifache Weise verrichtet werden: nämlich es wird ein Stück aus der prolabirten, durch die Hornhautwunde hervorgetretenen, oder aus der an ihrem natürlichen Standorte zurückgebliebenen Regenbogenhaut excisirt. Das erste ist das leichtere, einfachere und weniger verletzende Verfahren. Das zweite ist ungleich schwieriger und öfterem Misslingen unterworfen.

Travers führt durch die Hornhautwunde eine nach der Fläche gebogene geschlossene Scheere in die vordere Augenkammer ein, öffnet sie darin, durchsticht mit der Spitze des Einen Scheerenarmes die Iris und sucht durch einen Kreisschnitt eine runde Scheibe aus ihr herauszuschneiden. *Mulder* macht mit der geraden Augenscheere einen Kreuzschnitt in die Regenbogenhaut und will die vier Läppchen desselben nachher abschneiden. *Maunoir* bildet nur Einen grösseren Lappen durch einen Vförmigen Einschnitt und hält die Resection desselben für unnöthig, da er (was zuverlässig in der Regel nicht geschehen wird) sich zurückziehen, aufrollen und einschrumpfen werde.

§ 1253.

Noch misslicher sind jene Verfahrungsweisen, bei welchen von der hintern Augenkammer aus, z. B. mit der Staarnadelscheere von *Weinhold* ein Stück aus der Iris herausgeschnitten werden soll.

§ 1254.

Besteht weder eine vordere noch hintere Synechie, so pflegt unmittelbar nach angelegtem, hinreichend grossem Hornhautschnitte und ausgelaufener wässeriger Feuchtigkeit sogleich ein Vorfall der Regenbogenhaut zu entstehen. Dies ist ein günstiges und förderliches Ereigniss. Man fasse den Prolapsus behende mit einer gut construirten Pincette, ziehe ihn etwas an, verlängere ihn in eine Kappe und schneide diese sogleich an ihrer Basis mit der geraden Augenscheere ab.

§ 1255.

Entsteht der Irisvorfall nicht alsogleich freiwillig, so sucht ihn *Gibson* künstlich durch einen von oben nach unten auf den Augapfel ausgeübten Druck hervorzubringen. Ich habe dies niemals nöthig gehabt und halte es auch für kein gutes unschädliches Verfahren. Eher zulässig wäre die Einschleifung eines Häkchens durch die mittelst eines sehr gelinden Druckes auf den untern Theil des Bulbus etwas ge-

lüftete Hornhautwunde, welches man in die Iris einsetzen und sie hervorziehen kann. Indem das Häkchen leicht ausreisst, hat *v. Gräfe* sein einfaches Koreoncion erfunden, an welchem die stechende Spitze des Häkchens im Momente der Introduction durch das Knöpfchen einer mit ihm verbundenen, verschiebbaren Sonde gedeckt ist; bei zurückgeschobener Sonde wird die Spitze eingehakt, die Iris dann durch das neue Hervortreten der Sonde gegen die concave Seite des gekrümmten Häkchens angedrückt, eingeklemmt und so doppelt gefasst. Nach dem gleichen Typus construirt ist das Iriankistron *Schlagintweit's*, und zu demselben Zwecke hat *Reisinger* die Doppelhakenpincette erfunden, welche die Iris dreimal fasst, durch jedes Häkchen einmal und einmal durch die Einklemmung zwischen den beiden Pincettenschenkeln. Aus der Combination beider Instrumente ist das spätere v. Gräfe'sche Koreoncion hervorgegangen, welches die Iris durch die zweifache Einhakung, durch die Einklemmung zwischen den beiden Pincettenschenkeln und durch das Knöpfchen der durch Federkraft hervorgeschobenen und angedrückten Sonde vierfach fasst und das vollkommenste Instrument zur Ergreifung, Festhaltung und Hervorziehung der Iris, sowie anderer, wenig Widerstand darbietender, flaccider und leicht zerreissbarer Gewebe ist.

§ 1256.

Die Abschneidung des hervorgezogenen Stückes der Iris geschieht wie jene des spontan prolabirten mittelst der geraden Augenscheere. *Reisinger* hat diese mit der Doppelhakenpincette zu Einem Instrumente verbunden, welches sinnreich construirt, aber als ein aus zwei heterogenen Bestandtheilen, welche zu gleicher Zeit ganz verschiedene Dienste leisten sollen, zusammengesetztes Werkzeug schwerfällig und unbrauchbar ist.

§ 1257.

Stromeyer stellte sich die oben (§ 1251) angedeutete Aufgabe, zugleich mit dem Hornhautlappen auch den Iris-

lappen zu bilden, den letzten aber auch sogleich abzuschneiden. Diese Aufgabe löste er dadurch, dass er vorläufig den Humor aqueus ablaufen liess, wodurch es geschieht, dass die Iris sich der innern Oberfläche der Cornea genau anlegt und nun zugleich mit dieser durchstochen und ein halbmondförmiger Lappen aus beiden ausgeschnitten werden kann. Der Hornhautlappen bleibt mit dem übrigen Theile der Cornea im Zusammenhange, der kleinere Irislappen dagegen, welcher zu seiner Basis den Pupillarrand haben muss, wird sogleich vollständig getrennt und bleibt an dem Instrumente hängen. Er erfand hiezu ein sinnreich construirtes Instrument, dessen Prototyp das Jäger'sche Staarmesser mit der Doppelklinge, bei welchem aber statt der zweiten Klinge eine verschiebbare Lanze angebracht ist. Mit dieser wird zuerst die Hornhaut an zwei sich entgegengesetzten Punkten durchstochen. In einer an ihr angebrachten Abzugsrinne fliesst der Humor aqueus aus und auf ihr wird alsdann die schneidende Klinge vorgeschoben. Das Instrument, der Korectom, ist eigentlich zur Operation der angewachsenen Cataract bestimmt.

§ 1258.

Es ist nöthig, ein hinreichend grosses Stück aus der Iris herauszuschneiden, damit die neu angelegte Pupille eine gewisse Grösse und Weite erhalte. Durch eine zu kleine und enge Pupille sieht der Kranke wenig oder nichts. Die vollkommenste, der natürlichen am meisten ähnliche neue Pupille würde ein rundes Sehloch genau in der Mitte der Regenbogenhaut sein. Dies ist aber ein Ideal, welchem man wohl nachstreben, welches man aber nicht erreichen kann. Meistens wird die neue Pupille etwas eckig, z. B. viereckig sein, und sie wird von der Achse des Augapfels bedeutend divergiren. Diese Unregelmässigkeit der Form und Lage kömmt aber wenig in Betracht; die Koremorphose ist keine cosmetische, sondern eine auf die Befriedigung des dringendsten Sehbedürfnisses abzweckende Operation, und dieses

Ziel wird erreicht, wenn eine hinreichend grosse Oeffnung in der Regenbogenhaut, gleichviel an welchem Orte, hergestellt wird. Man trachte aber doch die neue Pupille dem Centralfelde der Iris so viel als möglich zu nähern; das dadurch erlangte Sehvermögen wird ein um so besseres sein, und die Unvollkommenheit des Sehens, worüber die Kranken auch nach der gelungensten Operation zu klagen pflegen, scheint eben davon herzurühren, weil die neue Pupille zu sehr ausserhalb der natürlichen Richtung der Sehachse liegt. Eine Ausnahme von dieser Regel machen diejenigen Krankheitsfälle, wo wegen eines die natürliche Pupille ganz überdeckenden Centralleucomes eine vicäre angelegt wird. Natürlich muss diese einer durchsichtigen Hornhautstelle gegenüber, und somit ausserhalb des Centralfeldes der Iris instituirt werden.

§ 1259.

Am meisten divergirt die durch Iridodialyse angelegte vicäre Pupille. Die künstliche Iridodialyse ist aus der accidentellen entstanden (§ 857), und sie wurde beinahe gleichzeitig, ohne auszumittelnde Priorität, von *Scarpa* und von *J. A. Schmidt* für solche Krankheitsfälle erfunden, bei welchen die Iridectomie wegen der gegebenen organischen Verhältnisse, der Kleinheit der vordern Augenkammer etc. unmöglich und unausführbar ist. Denn überall, wo die Iridectomie Platz finden kann, ist sie als die vollkommenere und bessern Erfolg gewährende Operation jeder andern Methode der Koremorphose vorzuziehen.

§ 1260.

Der Kranke kann auch, wenngleich nothdürftig, durch eine Oeffnung sehen, welche ausserhalb und jenseits der natürlichen Grenzen der Regenbogenhaut aus der vordern in die hintere Augenkammer führt, wie dies die nicht selten vorkommenden Fälle von accidenteller Iridodialyse beweisen. Jedoch ist das Sehen in solchen Fällen immer sehr unvollkommen, meistens sehr beschränkt, zuweilen null.

§ 1261.

A. Scarpa und *J. A. Schmidt* führten eine gekrümmte Nadel in die hintere Augenkammer ein, leiteten dieselbe bis zu der Stelle hin, wo die Iris vom Ciliarligamente losgetrennt werden soll, drangen mit ihrer Spitze zwischen diesem und dem Ciliarrande der Regenbogenhaut in die vordere Augenkammer und rissen die so gefasste Iris durch einen kräftigen Nadelzug vom Strahlenbande los; es entstand eine triangulare Pupille, die Basis des Dreiecks war gegen das Ciliarligament, seine Spitze gegen die Mitte des Augapfels gerichtet.

§ 1262.

Sehr bald wurde auf die neu erfundene Iridodialyse das oben (§ 1248) aufgestellte Princip angewendet, dass alle Koremorphosen nicht durch Scleroticonyxis, sondern durch Keratonyxis oder Keratomie zu bewerkstelligen seien. Es wurde daher Regel, zuerst eine kleine Schnittwunde in der Cornea anzulegen, durch diese ein Häkchen einzuführen und mittelst desselben die an ihrem Ciliarrande gefasste Iris vom Strahlenbande loszureissen. *Assalini*, *Bonzel* und *Fr. Jäger* verfahren auf diese Weise. Um die Operation zu erleichtern, dienen die oben (§ 1255) angedeuteten, eigentlich zur Iridodialyse ursprünglich bestimmt gewesenen Instrumente von *Reisinger*, *Schlagintweit*, besonders aber das doppelte elastische Koreoncion von *v. Gräfe*. Um mit Einem und demselben Instrumente die Hornhautwunde anzulegen und auf die Iris einwirken zu können, erfand *Embden* das Raphiankistron, welches aus einem Häkchen mit einer darauf verschiebbaren Lanze besteht. Man lässt die Lanze hervortreten, um die Cornea zu durchstechen. Nachdem dies gegeschehen ist, zieht man an dem in der vorderen Augenkammer befindlichen Instrumente die Lanze hinter den Hamulus zurück und lässt nun denselben frei für sich wirken.

§ 1263.

Die vom Ciliarligamente logetrennte, wenn auch noch so weit in die vordere Augenkammer hineingezogene Iris pflegt sich bald wieder gegen dasselbe zu retrahiren (§ 853), aufs Neue mit ihm zu verwachsen und die neu angelegte triangulare Pupille sich wieder zu schliessen. Um diesen Misserfolg zu verhindern, gibt es kein anderes Mittel, als die Hereinziehung der Iris in die Hornhautwunde und ihre Einheilung in dieselbe, welches Verfahren die Iridencleisis — die Einklemmung der Regenbogenhaut — genannt wird. Damit der Prolapsus sich nicht auch aus ihr wieder zurückziehe, muss sie sehr klein und enge, mehr eine Stich- als Schnittwunde sein. Der kleine Vorfall der Iris bleibt ausserhalb der ihn einschnürenden und hinter ihm heilenden Hornhautwunde liegen, atrophirt und verödet sehr bald, ohne dass fortlaufende Iritis entsteht, oder er necrosirt und fällt ab. In beiden Fällen verschwindet er spurlos in sehr kurzer Zeit (§ 808). Die Iridencleisis ist eine nothwendige Zugabe und Ergänzung der Iridodialysis, welche ohne sie immer erfolglos bleiben würde. Ebenso kann sie mit der Iridotomie in Verbindung gebracht und der Erfolg derselben hiedurch gesichert werden. Bei der Iridectomie ist diese Zugabe unnöthig; wohl aber ist sie zur Iridoparelkysis oder Koremetathesis nothwendig.

§ 1264.

Unter Koremetathesis versteht man die Versetzung der natürlichen offenen und ungetrübten Pupille aus ihrem gewöhnlichen Standorte an eine andere, das bei jener Location behinderte Sehvermögen mehr begünstigende Stelle. Bei einem Centralleucom der Hornhaut ist die durch dasselbe ganz verdeckte Pupille zum Sehen unbrauchbar. Erleidet sie eine Lageveränderung und befindet sie sich jetzt einer durchsichtigen Hornhautstelle gegenüber, so können die Lichtstrahlen zu ihr und durch sie in die hintere Augen-

kammer eindringen. Eine solche Versetzung kann zufällig geschehen oder sie kann absichtlich und künstlich hervorgebracht werden. Das erste habe ich zuerst beobachtet und einen Krankheitsfall bekannt gemacht, wo ein Abscess im Centralfelde der Cornea in die vordere Augenkammer aufgebrochen war, ein Hypopyon veranlasst und das Centralfeld im Zustande gänzlicher, ausgebreiteter, undurchsichtiger Vernarbung zurückgelassen hat. Ich hatte, um den in der vordern Augenkammer angesammelten resorptionsunfähigen Eiter zu entleeren, einen Hornhautschnitt am untern Rande derselben angelegt. Durch diesen fiel die Iris vor und heilte später in die Hornhautwunde ein. Die Pupille blieb nach unten verzogen, befand sich einer durchsichtigen Hornhautstelle gegenüber und die Kranke konnte recht gut durch dieselbe sehen.*

§ 1265.

Das Nämliche, was hier der Zufall gethan, suchte man absichtlich und kunstgemäss auf dem operativen Wege zu erwirken. *Himly* und *Adams* suchten nach angelegtem Hornhautschnitte einen kleinen Irisvorfall, dieser durch Druck, jener, was besser ist, mittelst eines Häkchens, womit der Pupillarrand gefasst und angezogen wurde, hervorzubringen, in die Wunde einzuklemmen und einzuheilen. Auch zu diesem Verfahren ist das v. Gräfe'sche Koreoncion das bei weitem zweckdienlichste Werkzeug. Auch bei der Koremetathesis würde der Erfolg ohne die Zugabe von Iridencleisis durchaus nicht gesichert sein.

§ 1266.

Obgleich bei jeder wie immer ausgeführten Koremorphose die Iris sehr bedeutend verletzt wird, so pflegt doch nach derselben beinahe niemals eine irgend heftige Iritis

---

* *Ph. Fr. v. Walther*, merkwürdige Heilung eines Eiterauges etc. 2te Aufl. Landshut 1819.

einzutreten, und dies ist bei weitem weniger als nach der Staaroperation der Fall, bei welcher doch keine directe Verwundung der Regenbogenhaut stattfindet. Es zeigt sich hier eine Bestätigung des oben (§ 865) über die geringe Vulnerabilität der Iris Bemerkten. Es ist daher nach dieser Operation meistens ein gelindes, mehr negatives, antiphlogistisches Curverfahren genügend. Blutentziehungen sind öfters nicht erforderlich. Kalte Umschläge passen in der Mehrzahl der Krankheitsfälle.

§ 1267.

v. Autenrieth schlug für solche Fälle, wo die Anlegung einer stellvertretenden Pupille in der Iris selbst unmöglich ist, die Bildung einer Scleroticalpupille vor. Es wird die Bindehaut durchschnitten, aus ihr durch Zurückschiebung ein Läppchen gebildet, darnach ein rundes Stückchen aus der Sclerotica, Choroidea und Retina excisirt, der Bindehautlappen wieder über die Wundfläche herübergeschlagen und an ihre Ränder angeheilt. Unter dem angewachsenen Conjunctivaläppchen erzeugt sich eine neue, durchsichtige (?) Membran. *Stilling* hat aber bei Versuchen an Thieraugen gefunden, dass die wiederangeheilte Bindehaut sich verdickt und verdunkelt und den Durchgang der Lichtstrahlen verhindert. Er räth daher, die Bindehaut mit den übrigen Membranen zugleich hinwegzunehmen und die neue Pupille etwas weiter nach vorn anzulegen. Auch versuchte er in die Scleroticalpupille einige Hornhautlamellen überzupflanzen und einzuheilen. So verdienstlich und interessant in physiologischer Beziehung diese Versuche sind, so hat sich doch aus ihnen bisher noch kein irgend genügendes Resultat für die operative Behandlung erblindeter Menschen ergeben.

LXXI. Capitel.

Angiectasieen.

§ 1268.

Alle Arten von Gefässerweiterung — Angiectasie — kommen am Auge vor: Arteriectasie — das Orbitalaneurisma, Phlebectasie — die Cirsophthalmie, und Capillarectasie — die Telangiectasie.

§ 1269.

Das Orbitalaneurisma haben *Guthrie* und *Burk* in England, dem classischen Boden der Aneurisme, beobachtet. In dem letzten Falle war ein Aneurisma der Arteria ophthalmica nach einer Kopfverletzung, bei welcher indirect eine Orbitalverletzung stattgefunden haben mag, entstanden. In dem von *Guthrie* erzählten Falle waren in beiden Augenhöhlen Aneurisme von der Grösse einer Welschnuss vorhanden, ohne Zweifel als Producte der aneurismatischen Diathese. Die Haupterscheinung war in beiden Fällen ein Prolapsus des Augapfels, welcher mit andern Arten des durch Orbitalgeschwülste hervorgebrachten Augapfelvorfalles in den Wirkungen und Symptomen übereinstimmte, aber von ihnen durch grosse Schmerzen und ein schwirrendes Getöse im Kopfe und hinter dem Augapfel, ausserdem besonders dadurch verschieden war, dass der Bulbus durch die Pulsation des aneurismatischen Sackes abwechselnd mehr hervorgetrieben wurde und wieder zurücktrat, so dass die Pulsation desselben durch den Augapfel hindurch oder vielmehr an demselben und seitlich neben ihm wahrgenommen werden konnte. Das Uebel ist in hohem Grade gefahrdrohend und nur die Unterbindung der Carotis communis der leidenden Seite gewährt einige Aussicht zu seiner Abhilfe.

§ 1270.

Phlebectasieen, Varicen kommen an den Augenliedern und an dem Augapfel sehr häufig vor. An jenen hängen

sie theils von Atonie der Venenhäute und von einer allgemeinen krankhaften Verfassung des Facialvenensystemes, theils von localen Hindernissen des venösen Rückflusses ab. Als Zeichen sind sie in diagnostischer und prognostischer Hinsicht sehr bedeutsam, begründen aber nicht leicht eine wirklich erfüllbare specielle therapeutische Indication. In der Scleroticalconjunctiva zeigen sich nicht selten einzelne Varicen; ja sie fehlen fast nie bei Menschen, welche einmal das vierzigste Lebensjahr überschritten haben. Sind sie in grösserer Anzahl zugegen, so bilden sie denjenigen Zustand, welchen man die äussere Varicosität des Augapfels benennt. Innere Varicosität heisst die Gegenwart sehr zahlreich entwickelter Cirsen, besonders in den Gefässhäuten, in der Choroidea und Iris. Sie kommen vorzüglich nach abgelaufener Iritis, Staphylitis und Choroideitis vor, und wenn sie noch mit einem gewissen Grade von entzündlicher Reizung bestehen, diese unterhalten oder auch durch sie hervorgebracht worden sind, so wird der Zustand Cirsophthalmie genannt.

§ 1271.

Auch die Cirsophthalmie erscheint nicht leicht als eigentliche primäre, selbstständige Krankheit für sich; sie ist aber häufig die Begleiterin anderer Ophthalmieen, z. B. der arthritischen, abdominalen, oder verschiedener aus Phlogosen hervorgebildeter Zustände, des Pannus etc. Bei jenen entsteht innere, bei diesem äussere Varicosität des Augapfels. Wenn bei andern Augenkrankheiten die krankhafte Verfassung seines Venensystemes auch nicht geradezu für sich eine positive, von jenen unabhängige therapeutische Indication begründet, so ist doch bei der Wahl der ihnen entsprechenden curativen Mittel auf sie angemessene Rücksicht zu nehmen.

§ 1272.

Die Telangiectasieen, welche an den Augenliedern vorkommen, sind entweder auf sie selbst beschränkt, oder

sie hängen zusammen und sind Fortsetzungen benachbarter Telangiectasieen in der angrenzenden Facialhaut. Wenn schon bei jenen die ärztliche Behandlung sehr schwierig und öfters erfolglos ist, so sind diese Schwierigkeiten im zweiten Falle noch ungleich grösser. Die Telangiectasieen der Augenlieder können sich in das Orbitalzellengewebe hinein verbreiten und Orbitalgeschwülste von bedeutendem Umfange mit den diesen überhaupt eigenthümlichen Folgen und Wirkungen hervorbringen. Umgekehrt können Telangiectasieen auch in der Orbita hinter dem Augapfel ihren Ursprung nehmen und von da seitlich neben ihm hervorwachsen, so dass an dieser Stelle bläuliche und knotige varicöse Geschwülste sich zeigen.

§ 1273.

Die Telangiectasieen bestehen entweder aus einfacher Gefässerweiterung mit atrophirtem, zwischen den Gefässnetzen liegendem, interstitiellem Zellengewebe, oder umgekehrt, dies interstitielle Zellengewebe ist hypertrophirt und macht einen Theil der Masse der Geschwulst aus. Da an den Augenliedern das Zellengewebe überhaupt nur sparsam vorhanden ist, so kömmt an ihnen die zweite Form seltener vor. Ebenso zeigen sie auch selten eine cavernöse Beschaffenheit, und Pulsation bemerkt man nur an jenen Blepharotelangiectasieen, welche Fortsetzungen solcher Geschwülste aus der Nachbarschaft sind.

§ 1274.

Dagegen zeigen sich an den Augenliedern um so öfter Feuer- und andere Muttermäler — Navi materni, bei welchen gleichfalls die Haargefässe im Malpighischen Schleimnetze erweitert sind und zugleich der Secretion eines eigenthümlichen, die Haut tingirenden Pigmentes vorstehen.

§ 1275.

Von den zahlreichen, gegen Telangiectasieen empfohlenen Heilmitteln sind an den Augenliedern die wenigsten anwendbar. Ohne Wirkung bleiben adstringirende Bähungen

von Auflösungen des Alauns, des essigsauren Bleies u. s. f. Ganz unzulässig ist die Compression in allen ihren Typen und zum Theil sehr gewaltsamen und complicirten Varianten, die Anwendung der Aetzmittel, des Glüheisens, des Haarseiles, die Injection einer reizenden und gelind cauterisirenden Flüssigkeit in Ein geöffnetes grösseres Gefäss (?) nach *Lloyd*. Die Ligatur könnte nur bei gestielten Geschwülsten, welche an den Augenliedern nicht vorkommen, passen. Am wenigsten ist ihre Einlegung in einen an der Basis gemachten Kreiseinschnitt oder die gleichzeitige partielle Unterbindung nach zwei oder vier Seiten hin mittelst durchgezogener Faden zu empfehlen. Die von *Velpeau* angegebene Acupunctur verdient Aufmerksamkeit, ebenso die Vaccination auf dem Hautflecke oder der Geschwulst, wenn sie nicht zu gross ist.

§ 1276.

Das zweckmässigste Kunstverfahren ist und bleibt aber doch, wo sie möglich ist, und eine regelmässige, die Vereinigung begünstigende Wundform erzielt werden kann, die Exstirpation. Die Telangiectasie wird durch zwei halbmondförmige Incisionen umschrieben, abgetragen und die Wundränder werden durch Nähte vereinigt. Nöthigen Falles und wenn der Substanzverlust zu gross ist, kann eine blepharoplastische Operation verrichtet und ein aus der Nähe bezogener Hautlappen eingeheilt werden.

§ 1277.

Ist die Totalexstirpation nicht möglich oder nicht räthlich, so unternimmt *Dieffenbach* die wiederholte partielle. Er excisirt ein Stück von angemessener Länge und Breite aus der Mitte der Geschwulst und vereint die Wunde durch die Sutur. Wenn sie geheilt ist, exstirpirt er die Narbe und die zunächst angrenzenden Partieen und legt wieder Hefte an: so zum dritten und vierten Male u. s. w. Die gesunde Haut verlängert sich von den Seiten her und deckt zuletzt die von der Gefässerweiterung ganz freie Wund-

fläche vollständig. Bei der Excision kann man sich der Entropiumzange (§ 1164) zur Elevation einer Hautfalte, welche die Geschwulst oder einen Theil derselben einschliesst, bedienen, nach deren Aufhebung schon vor ihrer Resection die zu den Suturen nöthigen Faden hinter den Balken der Zange einziehen, um sie hernach sogleich verknoten und die Blutung augenblicklich stillen zu können. Auch Navi materni — Blut- und farbige Muttermäler — werden auf diese Weise excisirt. Bei den orbitalen Telangiectasieen ist die Unterbindung der Carotis communis indicirt, wenn sie grosse Beschwerden verursachen und Gefahr drohen. Würde dadurch kein genügender Erfolg erzielt, so müsste auch noch der Augapfel sammt der hinter ihm befindlichen Telangiectasie exstirpirt werden.

LXXII. Capitel.

Bildungsfehler von Ueberzahl und Defect.

§ 1278.

Sowie die angebornen Bildungsfehler von Pleonasmus und Ueberzahl überhaupt seltener sind und in wenigeren Arten vorkommen als jene von Mangel und Defect, accidentell aber gar nicht entstehen können, so sind auch die meisten hieher bezüglichen Bildungsfehler von der zweiten, privativen Art. Sie sind daher hier vorzugsweise in Betrachtung zu ziehen, und die ersten nur da, wo sie wirklich vorkommen, als ihre Contraste ihnen gegenüber zu stellen.

§ 1279.

Der erste solche am Augapfel selbst vorkommende Bildungsfehler ist der Hornhautmangel — Sclerophthalmos — nach *Kieser** vielmehr das Nichtdifferenzirtsein der Hornhaut von der Sclerotica ohne deutliche Abgrenzung

* *Himly's* und *Schmidt's* ophthalmolog. Bibliothek. Bd. 3. St. 3.

und Gewebsverschiedenheit beider Membranen. Er kömmt total oder partiell als angeborner und als accidenteller Bildungsfehler vor. Im ersten Falle ist er eine Hemmungsbildung, indem erst im dritten Monate des Fötuslebens die Cornea von der Sclerotica sich kenntlich unterscheidet. Ich habe einen dem Kieser'schen ganz ähnlichen Fall beobachtet. Die vordere Hemisphäre des Augapfels war abgeflacht und nur in ihrer Mitte eine kleine rhomboidale Hornhaut, hinter ihr keine Pupille sichtbar. Bei mehreren Ophthalmieen, bei dem Gerotoxon senile und bei andern Krankheiten tritt die Cornea durch regressive Metamorphose theilweise in diesen früheren fötalen Bildungszustand zurück.

§ 1280.

Der Pigmentmangel ist entweder partiell oder total. Im letzten Falle verursacht er die Leucäthiopie, bei welcher derselbe nicht blos an den Gefässhäuten des Augapfels, sondern im ganzen Körper, besonders in der allgemeinen Bedeckungshaut und in den Haaren ausgesprochen ist. Die Albino's sind immer sehr blondhaarig, nicht rothhaarig; die Haare sind überhaupt sehr fein und dünn, gelblichweiss, schlicht, nicht kraus. Die Regenbogenhaut ist blauröthlich, das letzte mehr in der äussern, das erste in der innern Zone. Die Choroidea schimmert aus dem tiefen Augengrunde mit rother Farbe wie ein dunkelrother Carneol hervor. Man kann die nicht durch Pigment gedeckten strahligen und Circularfasern der Iris als weisse eradiirende und querlaufende Streifen deutlich erkennen. Es zeigt sich Myosis, Blepharospasmus, Photophobie, Nystagmos, oscillirende Iris- und Augapfelbewegung. Sie sehen besser bei schwachem als bei starkem Lichte, gleichen den Animalibus nocturnis. Sowie in der allgemeinen Bedeckungshaut das Malpighische Schleimnetz, von welchem die Hautfarbe abhängt, so fehlt an der Iris die Traubenhaut, welcher die Pigmentzellen eingebettet sind

§ 1281.

An den Pigmentmangel schliesst sich zunächst der Heterophthalmos an. Er besteht in der ungleichen und contrastirenden Farbe beider Augen, deren Eines schwarzbraun, das andere blaugrau ist. Er kömmt sehr häufig bei Thieren, Hunden und Pferden, zuweilen aber auch bei Menschen vor. Indem die natürliche hellere oder dunklere Farbe der Augen von den verschiedenen Graden und Entwicklungsstufen der Pigmentzellen abhängt, so ist bei dem Heterophthalmos auf dem Einen hellergefärbten Auge, verglichen gegen das andere, ein relativer Pigmentmangel zugegen. Diese angeborne Verschiedenfarbigkeit beider Regenbogenhäute ist von der accidentell durch Iritis entstandenen (§ 141) wohl zu unterscheiden. Auf der stellenweise relativ verschiedenen Entwicklung der Pigmentzellen beruhen auch die häufig vorkommenden angebornen Irisflecken, welche gegen die übrige Regenbogenhautfarbe auffallend contrastiren, zuweilen in den sonderbarsten Formen und Figuren, z. B. als einzelne Buchstaben des deutschen oder lateinischen Alphabetes erscheinen und als Muttermäler der Iris zu betrachten sind. Wenn die Iris an einzelnen Stellen ganz pigmentlos ist, erscheinen in ihr weisse Flecken, welche zuweilen sehr zahlreich, verschieden geformt, in einem oder selbst in mehreren concentrischen Kreisen angelegt sind.

§ 1282.

Der angeborne Irismangel — Irideremie — ist entweder partiell oder total. Der erste stellt eine Art von Mydriasis dar, und es fehlt bei ihm die innere Zone, welche sich in der natürlichen fötalen Irismetamorphose zuletzt bildet, gänzlich, und von der äussern ist zuweilen nur ein sehr schmaler, ungleich breiter Ring zugegen. Von der accidentell bei Staphylitis, in amaurotischen und glaucomatösen Zuständen entstandenen Mydriasis unterscheidet sich dieser Bildungsfehler dadurch, dass bei jener der noch vorhandene Irisring doch immer etwas breiter, der Defect nicht so gross,

und dass bei ihr gewöhnlich ein Ectropium uveæ vorhanden ist, welches bei dem angebornen partiellen Irismangel nicht bemerkt wird. *J. A. Schmidt* hat das wirkliche Vorkommen, sogar die Möglichkeit der Entstehung des totalen Irismangels bezweifelt. Allein glaubwürdige Beobachtungen desselben haben *Morison*, *Baratta*, *Lusardi*, *Pönitz* und *Behr* mitgetheilt. Bei ihm kann ein ziemlich gutes Sehvermögen selbst ohne bedeutende Lichtscheue längere Zeit bestehen. Gewöhnlich aber empfindet die Linse unter allen integrirenden Theilorganen des Bulbus die ungemässigte Lichteinwirkung zuerst, und sie verdunkelt sich. Den Gegensatz gegen die Irideremie bildet die Microcore, die von Natur aus zu enge Pupille. Sie verhält sich zu der accidentellen, durch Krankheit entstandenen Myosis, wie die Irideremie zur Mydriasis. Bei ihr ist gewöhnlich das Sehvermögen gut, sogar besonders scharf, meistens aber doch Myopie vorhanden.

§ 1283.

Die häufig vorkommenden angebornen und mit Cataracta congenita begründenden Bildungsfehler im Linsensysteme sind mit Substanzveränderungen und pseudoplastischen Erzeugnissen verbunden, und können daher erst in einem folgenden Abschnitte in der dem Cataract gewidmeten Capitel gründlich erörtert werden. Ebenso werden die angebornen Bildungsfehler des Glaskörpers bei dem Glaucom und jene der Netzhaut bei der Amaurose ihre Betrachtung finden.

§ 1284.

Die bisher erörterten Bildungsfehler, Sclerophthalmos, Pigmentmangel, Irismangel u. s. f. beziehen sich nur auf einzelne integrirende Theile des Augapfels. Ein Bildungsfehler, welcher in mehreren zu ihm gehörigen Organen, besonders in den strahlenbrechenden Medien, und in deren gegenseitigem Verhältnisse besteht, liegt der Myopie und Prespyopie zum Grunde. Beide bestehen in einer zu grossen Beschränkung der Sehweite. Bei der Myopie —

Kurzsichtigkeit — werden nur ganz nahe, bei der Prespyopie — Fernsichtigkeit — nur entfernte Gegenstände bestimmt und deutlich gesehen. Ein gesundes, normal gebildetes Menschenauge sieht einen kleineren Gegenstand in einer Entfernung von 8—10 Zoll am hellsten und deutlichsten, dies ist seine mittlere Sehweite. Es sieht ihn aber auch noch gut in einer um einige Zoll geringeren Entfernung, und es sieht grössere Gegenstände in sehr grosser Ferne. Der Myop sieht kleinere Objecte am besten in einer Entfernung von 3—4 Zoll, zuweilen sogar nur von 2 Zoll. Bei einer Distanz von 8—10 Zoll sieht er sie nicht mehr deutlich und bestimmt. In dieser Nähe sieht auch der Prespyop nicht deutlich. Das Object muss 15—20 Zoll entfernt sein, um von ihm gut gesehen zu werden. In die Ferne sieht der Prespyop so gut wie ein Mensch mit normal gebildeten Augen.

§ 1285.

Diese Verschiedenheit hängt theils von dem Grade der Refractionskraft des Augapfels und seiner durchsichtigen Medien, theils aber auch von einem ihm einwohnenden Accomodationsvermögen ab. Bei Myopie und Prespyopie fehlt das letzte oder es ist nicht auf zureichende Weise entwickelt und ausgebildet. Bei der Myopie ist die strahlenbrechende Kraft zu gross, bei der Prespyopie zu gering. Bei jener werden die von entfernteren Objecten herkommenden, an und für sich schon mehr convergirenden Lichtstrahlen so stark gebrochen, dass sie sich schon, ehe sie zur Netzhaut gelangen, hinter der Linse im Glaskörper im Focus vereinigen, dann wieder divergiren, so dass auf der Retina kein deutliches Bild des Gegenstandes entsteht. Bei der Prespyopie ist die Refraction der von näheren Objecten herkommenden, ohnehin noch wenig convergirenden Lichtstrahlen zu gering, und sie sind da, wo sie die Netzhaut treffen, noch nicht im Focus vereinigt: dieser würde weiter nach hinten in den Hintergrund der Orbita fallen.

§ 1286.

Der Grad der Refraction hängt von der Grösse und von dem Volum des Augapfels, von seiner Turgescenz und von Saft strotzenden Lebensfülle, von der Dichtigkeit der strahlenbrechenden Medien, von der Convexität der Hornhaut und der vorderen Oberfläche der Linse ab. Myopie entsteht, wenn der Augapfel sehr gross und voluminös, habituell congestionirt, übermässig blut- und saftreich, wenn die Hornhaut zu sehr gewölbt, die Linse sehr gross, ihre vordere Halbkugel zu sehr entwickelt, deren Convexität zu gross ist u. s. f. Dies ist aber nur alsdann der Fall, wenn die Myopie selbstständig, gleichsam als idiopathische Krankheit, für sich besteht, nicht wenn sie mit andern Bildungsfehlern des Augapfels verbunden ist und von diesen zunächst abhängt, z. B. bei dem Iriscolobom, bei Micropsie u. a. m. — Die Prespyopie hängt von den entgegengesetzten Bedingungen und Bildungsabweichungen ab: die Hornhaut ist relativ abgeflacht, ebenso die Linse an ihrer vorderen Wand. Der ganze Augapfel ist im Umfange verkleinert, blut- und saftarm. — Myopie ist daher gewissermassen ein pleonastischer, hypertrophischer, Prespyopie ein privativer, atrophischer Bildungsfehler. Ein congestionirter Zustand des Augapfels kann transitorische Myopie hervorbringen und die bestehende Prespyopie momentan verbessern. Myopie ist mit einer Art von Lichtscheue, Prespyopie mit vermehrtem Lichtbedürfnisse verbunden. Bei jener pflegt die Pupille verengt, bei dieser erweitert zu sein. Der Myop kneift, wenn er deutlich sehen will, die Augenlieder zusammen. Der Prespyop zieht sie weit von einander; er stellt den Augapfel so, dass das Bild des Gegenstandes genau auf das Centralfeld der Netzhaut fällt; der Myop dagegen verdreht den Augapfel auf mehrfache Weise, besonders gegen den innern Canthus hin, um einen mehr seitlichen Lichteindruck zu erhalten. Myopie ist ein mehr gereizter, Prespyopie ein mehr torpider Zustand. Myopen sehen innerhalb

der Grenzen ihrer Sehweite schärfer und genauer, Prespyopen überhaupt weniger scharf und bestimmt.

§ 1287.

Ein gutes und scharfes Auge sieht nahe und entfernte Gegenstände verhältnissmässig gleich gut. Seine Sehweite ist innerhalb einer gewissen Breite veränderlich. Es besitzt nämlich das Vermögen, sich selbst nach der Entfernung der sichtbaren Gegenstände zu verändern und hiedurch seinen Focus jenen Entfernungen anzupassen, zu accomodiren. Zum deutlichen und bestimmten Sehen ist die Einwirkung einer gewissen Menge von concentrisch gebrochenen Lichtstrahlen auf die Netzhaut erforderlich. Eine zu grosse Menge derselben bringt Verwirrung, die zu geringe bringt Undeutlichkeit des Sehens hervor. Jene entsteht leicht bei der Betrachtung naher, diese bei jener der entfernteren Gegenstände. Daher verengert sich die Pupille bei der Betrachtung naher und sie erweitert sich bei der Betrachtung entfernter Gegenstände. Sie erleidet auch einige Lageveränderung: dort weicht sie mehr nach innen, hier mehr nach aussen. Die entsprechenden Irisbewegungen geschehen zwar an und für sich selbst nicht willkürlich, allein sie sind associirte Mitbewegungen mit den gleichzeitig stattfindenden, vom Willen abhängigen Contractionen einzelner Augapfelmuskeln.

§ 1288.

Durch die Wirkungen der letzten, besonders der beiden schiefen, wird die Form und Stellung des Augapfels und mit ihr seine strahlenbrechende Kraft verändert. Die Achse des Ellipsoides, welches er bildet, verlängert sich bei gleichzeitiger Zusammenziehung der schiefen, welche ihn seitlich zusammendrücken; sie verkürzt sich bei jener der geraden Augenmuskeln. Jene drücken ihn gegen die innere Orbitalwand an, ohne ihn, wenn sie gleichzeitig wirken, zu rollen; diese ziehen ihn tiefer in die Orbita zurück. Das erste geschieht bei dem Sehen in die Ferne, das andere in der Nähe.

§ 1289.

Wichtig für die Erklärung des Accomodationsvermögens ist eine wenn auch nur geringe Lageveränderung der Linse, indem sie der Netzhaut mehr genähert oder von ihr mehr entfernt wird, die Wirkung ihrer Refractionskraft aber im directen Verhältnisse ihrer grösseren Entfernung von der Retina zunimmt. Das erste geschieht bei der Betrachtung der entfernteren, das zweite bei jener der näheren Gegenstände. Es ist noch nicht hinreichend ermittelt, wodurch diese Lageveränderung der Linse bewirkt werde. Wenn nach *R. Wagner's* Entdeckung der Ciliarkörper contractile Fasern, bei den Vögeln sogar dem Willen unterworfene besitzt, so kann diesem eine Einwirkung darauf wohl zugeschrieben werden. Ganz wirkungslos dabei aber dürften doch die Augapfelmuskeln nicht sein.* Endlich verändert sich auch die respective Stellung der beiden Augäpfel, welche bei der Betrachtung naher Gegenstände mehr convergiren, bei dem In-die-Ferne-sehen mehr divergiren. Das Accomodationsvermögen hängt gemäss des Bisherigen nicht von Einem der angeführten Momente, sondern von allen zugleich ab. Die gegen jedes einzelne dieser Momente angeführten Gründe beweisen nur, dass dasselbe für sich allein die Accomodation nicht ausschliessend bewirke, aber nicht dass dasselbe gar nicht bei derselben mit in Anschlag zu bringen sei.

§ 1290.

Das Accomodationsvermögen ist keine angeborne Facultät, sondern es muss, wenn auch unbewusst, im kindlichen Alter durch Nachahmung, Einübung und Augengymnastik erworben werden. Bei dem neugebornen Kinde ist die Myopie der natürliche Bildungszustand und seine Sehweite ist ungemein beschränkt. Dasselbe ist kurzsichtig und die

---

* *H. Meyer*, physiologische Untersuchungen in *Henle's* und *Pfeufer's* Zeitschrift für rat. Med. Theil 3.

entfernteren Gegenstände werden von ihm nicht bemerkt. Aller Erfahrung zuwider behauptet *Ruete*, das Kind sei fernsichtig. Seine Augäpfel sind verhältnissmässig sehr gross, die Hornhäute stark gewölbt, ebenso die vordere Halbkugel der Linse u. s. f. Die Sehweite willkürlich zu verändern vermag dasselbe nicht, und es besitzt noch kein Accomodationsvermögen. Ebenso ist die Prespyopie der natürliche Bildungszustand im Greisenalter; sie steht mit der hier eintretenden Volumsverminderung des Augapfels, mit der Abflachung der Hornhaut, dem allmählig eintretenden senilen Marasmus im Linsensysteme etc. in ursächlichem Zusammenhange. Wegen geschwächter Muskelkraft nimmt auch das Accomodationsvermögen im Alter ab.

§ 1291.

Myopie und Prespyopie sind daher im kindlichen und Greisenalter keine krankhaften Zustände, wohl aber sind sie dies in den zwischen beiden mitten inne liegenden Lebensperioden. In diesen kann leicht die Myopie aus der frühesten Kindheit als Hemmungsbildung und Entwicklungskrankheit zurückbleiben. Prämature Prespyopie dagegen kömmt verhältnissmässig seltener und nur nach besonderen Veranlassungen, z. B. bei Menschen vor, deren Lebensart und Geschäfte es mit sich bringen, dass sie beständig in die Ferne sehen müssen, wie dies bei Jägern, Schiffern, Lootsen etc. der Fall ist.

§ 1292.

Zur Myopie gibt es eine angeborne Anlage, und nicht selten erbt dieselbe in Familien fort, geht besonders von der Mutter mehr als von dem Vater auf die Söhne über. Wenn nach zurückgelegter frühester Kindheit die Aufwölbung der Hornhaut und Linse etc. sich nicht nach dem Gesetze der progressiven Metamorphose vermindert, und wenn das Accomodationsvermögen nicht allmählig erworben wird, bleibt der Knabe, das Mädchen kurzsichtig. Dies ist der Fall bei Kindern, welche immer in engen Wohnstuben ver-

weilen, niemals in das Freie getragen werden; welchen ihr Spielzeug zu nahe vor die Augen gehalten, nicht in angemessener Entfernung gezeigt wird; welche die üble Gewohnheit annehmen, alles in der Nähe zu betrachten und niemals in die Ferne zu sehen; welche in der Folge, wenn sie zu lesen, schreiben und rechnen anfangen, sich mit dem nach vorn gerichteten Angesichte beinahe ganz auf das Buch oder die Schrift legen, ihre Augen ohne die nöthige Unterbrechung zu sehr anstrengen müssen, bei schlechter Beleuchtung, auch des Nachts immerwährend zum Lesen schlechten kleinen Druckes und zum Schreiben mit kleinen Lettern, wozu Myopen schon an und für sich entschiedene Neigung haben, zum Zeichnen und überhaupt zu solchen Beschäftigungen, welche die beständige aufmerksame und angestrengte Betrachtung naher und sehr kleiner Gegenstände erfordern, angehalten werden. Sie bleiben alsdann, wenn dieselben Beschäftigungen in gleicher Weise fortdauern, auch in den Jünglingsjahren und im männlichen Alter kurzsichtig, und werden selbst der Wohlthat durch die Naturhilfe verlustig, gemäss welcher Myopen bei dem Eintritte in die höheren Lebensjahre besser in die Ferne sehen und zu einer Zeit, wo andere Menschen schon einer convexen Brille bedürfen, erst die rechte Sehweite erlangen. Sind sie jetzt bei einer sitzenden Lebensart öfteren und zuletzt anhaltenden Blutcongestionen gegen den Kopf und die Augen unterworfen, so wird hiedurch wegen vermehrter Turgescenz der Blutgefässe im Augapfel das Uebel noch vermehrt. Dazu trägt der zu frühzeitige Gebrauch concaver Brillengläser mit unrichtig gewähltem Focus, jener der Lorgnetten und Operngucker nicht Weniges bei.

§ 1293.

Die unilaterale Myopie gibt in vielen Fällen zur Entstehung des Strabismus die Veranlassung. Bei den meisten Menschen ist die Sehweite der beiden Augen etwas verschieden. Findet nun hierin eine grosse Ungleichheit statt,

so bedienen sie sich des kurzsichtigeren Auges wenig oder gar nicht zum Sehen entfernterer Gegenstände, und dasselbe nimmt leicht unter den (§ 1108) angegebenen Bedingungen eine fehlerhafte schiefe Stellung an.

§ 1294.

Um bei Knaben und Jünglingen die Kurzsichtigkeit zu verhüten, dient wesentlich die Vermeidung der (§ 1232) angegebenen Schädlichkeiten. Lorgnetten und Operngucker sollen ganz untersagt werden. Sind concave Brillengläser wirklich durchaus nöthig, so ist ihr Focus sorgfältigst zu bestimmen, und die Wahl derselben darf niemals dem Kurzsichtigen selbst oder einem herumziehenden Optiker überlassen bleiben. Es werde die schwächste, eben genügende Brille nur in den Lern- und Arbeitsstunden gestattet, in der Erholungszeit und auf Spaziergängen untersagt. Indem die Sehweite sich mit den Jahren allmählig vergrössert, so kann man bald von den stärkeren zu den schwächeren Brillengläsern übergehen und hier eine Reihenfolge von abnehmender Brennweite verfolgen. Auf diese Weise kann die Brille nicht nur palliative Hilfe leisten, sondern bei jüngeren Personen, welche noch nicht das sechszehnte Lebensjahr zurückgelegt haben, selbst zur Heilung der Kurzsichtigkeit dienen. — Die Brillengläser sollen aus dem reinsten und hellsten Glas bereitet, sehr genau und gleichmässig geschliffen sein und runde, nicht elliptische Scheiben bilden. Gewöhnlich sind sie planconcav; in manchen Fällen aber sind biconcave Gläser vorzüglicher, und periscopische, welche an jeder Stelle die gleiche Refractionskraft besitzen, erleichtern das Auge dadurch, dass sie ihm hinter der Brille bei dem Lesen eine uneingeschränkte Bewegung gestatten.

§ 1295.

In der Regel erscheint die senile Presbyopie gegen das fünfzigste Lebensjahr, und es zeigt sich jetzt das Bedürfniss einer Brille mit convexen Gläsern. Oefters geschieht dies mehrere Jahre früher; dagegen kommen nicht selten Bei-

spiele von Sechzigern, Siebenzigern, sogar achtzigjährigen Männern vor, welche noch ohne Brille lesen und schreiben können. Ich kenne einen Fall, wo ein Gelehrter, welcher bereits acht Jahre lang einer solchen Brille sich bedient hatte, sie im siebenzigsten Lebensjahre wieder ablegen konnte und ferner ihrer nicht mehr bedurfte. — Bei Greisen sind convexe Gläser nicht blos darum nothwendig, um die verminderte und unzureichende Refractionskraft der durchsichtigen Medien zu ersetzen, sondern auch um durch Sammlung und Concentration der Lichtstrahlen eine kräftiger erregende Einwirkung derselben auf die Netzhaut hervorzubringen. Es ist nicht gut, wenn der Alternde zu spät nach der Brille greift; ohne ihre Beihilfe zieht er sich durch fortgesetzte Anstrengung bald eine bedeutende Schwäche der Augen zu. Uebrigens soll man auch hier mit den wenigst convexen Gläsern, welche die Objecte nur heller und in schärferen Umrissen zeigen und sehr wenig vergrössern, den Anfang machen und nur allmählig zu solchen, welche eine kleinere Brennweite haben, übergehen.

§ 1296.

Es kann gleichzeitig Myopie auf Einem und Prespyopie auf dem andern Auge bestehen. Der Kranke pflegt alsdann das erste zur Betrachtung naher Gegenstände und das zweite zum Fernsehen zu gebrauchen. Er soll eine Brille tragen, in welcher vor jenem ein concaves, vor diesem ein convexes Glas eingesetzt ist, damit beide in der Sehweite einander gleichgestellt, und dann nicht mehr vereinzelt, sondern simultan zum Sehen gebraucht werden können. Ueberhaupt ist es bei Myopen und Prespyopen in vielen Fällen nöthig, den Focus des Brillenglases für jedes Auge besonders zu bestimmen.

§ 1297.

Microphthalmos heisst eigentlich die widernatürliche Kleinheit des Augapfels, welche zu der Grösse des übrigen Körpers und des Angesichtes in keinem angemessenen

Verhältnisse steht. Es können dabei die einzelnen Organtheile des Bulbus richtig in gegenseitiger Proportion entwickelt sein und ein zureichendes, jedoch immer etwas schwaches Sehvermögen bestehen. Meistens aber zeigen sich doch einige Abweichungen in dem gegenseitigen Verhältnisse der einzelnen Durchmesser des Augapfels und eine Disproportion in der Entwicklung der vordern Hemisphäre im Vergleiche zur hintern, zum Nachtheile der ersten. Auch ist der Microphthalmos immer mit einem leichten Grade von Phimose der Augenlieder verbunden.

§ 1298.

Bei den höheren Graden des Microphthalmos kommen aber meistens auch wesentliche Defecte und Bildungsfehler einzelner Augenhäute und der durchsichtigen Medien vor. Von der Hornhaut zeigt sich nur ein kleines viereckiges, abgeplattetes durchscheinendes Rudiment, Sclerophthalmos, hinter ihm eine dunkelblaue Iris oder Pigmentmasse etc. Zuweilen liegt der Augapfel nur erbsengross im Hintergrunde der Orbita.

§ 1299.

In einzelnen sehr wenigen Fällen ist der Augapfel zu einer einfachen, rohen, unentwickelten zellgewebigen Masse verschrumpft, welcher Zustand, wenn das andere Auge normal gebildet, Monophthalmos oder besser Monopsie* genannt wird. Diese Namensbezeichnung ist richtiger als die von *B. W. Seiler* vorgeschlagene: Monophthalmie, indem Ophthalmie im gewöhnlichen Sprachgebrauche einen entzündlichen Zustand des Auges bedeutet. Es sind bisher nur zwei hinreichend beglaubigte Fälle von angeborner Monopsie bekannt, der von *Rudolphi*** und der von *L. Walther* beschriebene. In beiden Fällen fehlte der Augapfel und der Sehnerve gänzlich; in dem ersten waren ausser

---

* *L. Walther*, über menschliche Monopsie und Cyklopie. Leipzig 1845.

** Abhandl. d. Berliner Academie der Wissenschaften. 1814 u. 1815.

diesem Mangel noch andere wesentliche Bildungsfehler des Hirnes, der Facialorgane zugegen, es fehlte die Orbita, und somit alle Orbitalgebilde, auch die Augenlieder gänzlich; in dem zweiten war jene nur sehr verkleinert und diese unvollkommen ausgebildet. Die Hirnbildung war, abgesehen von einiger Asymetrie, regelmässig; von ihm gingen zwei Sehnerven ab: jener der linken Seite verlief regelmässig und war mehr entwickelt als jener der rechten bis zum Chiasma hin, von da an aber fehlte er ganz. Es war daher auch kein Foramen opticum vorhanden. Es fehlte der N. oculomotorius, der N. orbitalis, der patheticus und abducens.

§ 1300.

Von der Monopsie ganz verschieden ist die Cyklopie, welche *B. Seiler* mit Unrecht eine unvollkommene Monopsie benennt. Die eigentliche Monopsie ist jedenfalls ein geringerer Bildungsfehler, bei welcher die damit behafteten Kinder übrigens wohlgebildet und lebensfähig sein können. Die Cyklopie ist dagegen mit Monstrosität verbunden, und die damit Behafteten sterben entweder noch während des Fötuslebens oder bald nach der Geburt ab. Bei der Monopsie ist nur Ein Augapfel im Defect, der zweite ist regelmässig gebildet; bei der Cyklopie sind beide Augäpfel mehr oder weniger entwickelt, aber in einander verschmolzen und hineingewachsen.

§ 1301.

Es ist nur Eine Orbita unter dem mittleren Theile des Stirnbeines vorhanden, aber diese besteht aus zwei verschmolzenen und ohne Scheidewand in einander übergehenden Augenhöhlen. In der Orbita liegen zuweilen zwei an einander anstossende und unter sich verwachsene Augäpfel, und dies ist der erste niederste Grad der Cyklopie. Auf dem zweiten Grade sind die beiden Bulbi verschmolzen. Es existirt nur mehr Ein Augapfel, aber zu diesem

gehen zwei Sehnerven und mehrere innere Organe desselben sind verdoppelt, z. B. die Linse, die Iris, in welcher zwei Pupillen angelegt sind. Im dritten und höchsten Grade verschwindet diese Duplicität, es ist nur Ein Auge vorhanden und in diesem sind alle Organtheile einfach. Mit der Cyklopie ist eine rüsselartige Verlängerung der Nase verbunden.

§ 1302.

Es gibt ohne Acephalie keine wahre Anopsie — gänzlichen Defect beider Augen — und eben so wenig eine Polyopsie — eine Ueberzahl von Augäpfeln. Niemals liegen zwei Augäpfel in Einer seitlich angelegten Orbita. Drei, vier Augen kommen nur bei Missgeburten von zwei zusammengewachsenen und in einander verschmolzenen Köpfen vor.

§ 1303.

Von der angebornen Micropsie und Monopsie ist die accidentelle, durch Verletzung und Krankheit entstandene verschieden. Mehrere Ophthalmieen und andere Augenkrankheiten enden mit Atrophie oder Phthisis des Augapfels. Seine purulente Consumtion kann nach dem Epipyon und Hypopyon (§ 532) zurückbleiben, und es gibt eine eigenthümliche atrophische Augenentzündung (§ 993). Nach der Exstirpation des Augapfels ist eine artificielle, absichtlich und künstlich hervorgebrachte Monopsie vorhanden.

§ 1304.

Bei der angebornen Monopsie ist die Orbita gewöhnlich unvollkommen ausgebildet, verkrüppelt. Auch bei der accidentellen verkleinert sich dieselbe mit der Zeit, und ihre Form wird unregelmässig. *Larrey* fand bei Invaliden, bei welchen durch die egyptische Ophthalmie Ein Augapfel zerstört worden war, und welche nachher noch 20—25 Jahre gelebt hatten, die Orbita der leidenden Seite verkürzt und

verflacht, weniger ausgehöhlt, die obere Augenhöhlenwand, welche zugleich den Boden der vorderen Grube der Schädelhöhle bildet, vertieft und gesenkt, hiedurch diese Grube erweitert und vergrössert, so dass zu einer stärkeren Entwicklung und Hypertrophie des vordern Hirnlappens die Veranlassung gegeben war.

§ 1305.

Der gänzliche Mangel Eines Auges ist im höchsten Grade entstellend, und ein sonst schön gebildetes Angesicht wird dadurch so difform, dass dasselbe sehr widrig auffällt und der Einäugige von vielen Menschen verabscheut, geflohen, zu manchen Geschäften nicht zugelassen und aus den socialen Verhältnissen zurückgewiesen wird. Er sucht gewöhnlich durch das Verbinden des zerstörten Auges den Defect und die Difformität einigermassen zu verbergen. Besser dient zu diesem Zwecke die Prothesis ocularis, d. h. die Einsetzung eines künstlichen Auges.

§ 1306.

Künstliche Augen werden aus Glas, Fayence, Porcellan oder aus einer Goldplatte mit aufgetragener Emaille verfertigt. Gläserne Augen sind zwar die wohlfeilsten, aber wegen ihrer zu grossen Zerbrechlichkeit nicht zu empfehlen. Sind sie eingesetzt und fällt der Kranke auf das Auge, so können sie zerbrechen, Glassplitter in die Orbita eindringen und gefährliche Verletzungen hervorbringen. Emaillirte künstliche Augen könnten leicht überall durch die Anstellung eines unter der Leitung eines Augenarztes hierauf eigens eingeübten guten Porcellanmalers, bei einem zweckmässig eingerichteten Porcellanofen, fabricirt werden. Aber in Deutschland sind die Maler zu stolz und unbildsam, um sich durch die Anordnungen eines intelligenten Augenarztes leiten zu lassen, und die Besitzer von Porcellanfabriken zu indolent, um ihren Ofen für diese als wenig lucrativ betrachtete Specialität einzurichten. Daher sind gute emaillirte

künstliche Augen zur Zeit noch allein aus Paris zu beziehen. Früher war *Hazard Mirauld* daselbst der für dieses Fach berühmteste Künstler, gegenwärtig *Boissoneau*.

§ 1307.

Ein künstliches Auge ist eine convex-concave Scheibe, welche nach aussen und oben die grösste Breite hat. Es muss dieselbe Wölbung wie die Hornhaut des gesunden Auges besitzen. Die Farbe soll der natürlichen Farbe der Iris dieses Anges entsprechen, die Pupille in der Mitte stehen und den mittleren Grad der Erweiterung seiner Pupille haben.

§ 1308.

Das künstliche Auge darf nur dann eingesetzt werden, wenn der Augapfelstumpf und sämmtliche Orbitalgebilde sich in einem entzündungsfreien, reizlosen und beruhigten Zustande befinden. Das obere Augenlied wird etwas in die Höhe, das untere herabgezogen und sein Rand leicht umgestülpt; man schiebt das mit Oel überzogene künstliche Auge in den Interpalpebralraum von unten nach oben ein, lässt dasselbe leicht und sanft hineingleiten, gibt rasch das obere und untere Lied frei; sie legen sich der Scheibe an und halten dieselbe fest. Eine zu bedeutende Hervorragung und Grösse des Augapfelstumpfes hindert den Einsatz eines künstlichen Auges. Eine mässige Hervorragung, wenn er noch beweglich ist, begünstigt seine cosmetische Wirkung, indem es seinen mit jenen des gesunden Anges associirten Bewegungen auf täuschende Weise folgt. Ausserdem steht die eingesetzte Scheibe starr und unbeweglich fest und die Difformität ist nur zur Hälfte gehoben. Besonders im Anfange verursacht das eingesetzte künstliche Auge immer einige Reizung der Bindehaut und vermehrte Schleimabsonderung. Es muss daher zur Nachtzeit herausgenommen und der Bindehautsack gut ausgewaschen werden. Der Kranke lernt gewöhnlich sehr bald den Einsatz und die Herausnahme.

§ 1309.

Aus dem Bisherigen erhellet, dass die am Augapfel selbst vorkommenden defectuosen Bildungsfehler sehr zahlreich und mannigfach geartet sind. Minder gross ist die Anzahl der Bildungsfehler in den umgebenden Theilen des Augapfels. Ein Bildungsfehler, wodurch die Function des Augapfels und der Augenlieder nicht wenig beeinträchtigt wird, und welcher zugleich eine nicht geringe Difformität verursacht, ist der von *v. Ammon* beschriebene Epicanthus. Ein von der Wurzel und vom obersten Theile des Rückens der Nase ausgehender Hautwulst bedeckt sichelförmig den innern Augenwinkel, so dass, wenn der Kranke den Bulbus in diesen stellt, die grössere innere Hälfte der Hornhaut hinter ihm verborgen ist. Dadurch wird das Sehen beschränkt. Die Anwulstung ist zuweilen angeboren; sie beruht auf Hypertrophie des Hautgewebes; sie kann aber auch nach variolöser oder anderweitig bedingter Verschwärung und übler Vernarbung zurückbleiben. Die Heilung wird dadurch bewirkt und der innere Canthus freigemacht, dass man den Hautwulst excisirt und die Wunde durch die blutige Nähte vereinigt. Man kann die angewulstete Haut in eine längliche Falte aufheben, diese mit der Entropiumzange fassen und hinter den Zangenlöffeln mit dem Bistourie oder mit der Scheere abschneiden. Die umschlungene Naht verdient den Vorzug.

§ 1310.

Der Mangel der Cilien und Supercilien ist zuweilen angeboren. Ihre Alopecie kann durch die ulceröse Zerstörung ihrer Bulbi entstehen. Ihr dauernder Verlust, besonders jener der Supercilien, verursacht eine bedeutende Difformität und beraubt den Augapfel eines wichtigen natürlichen Schutzmittels. Es gibt kein bewährtes Mittel, um den Nachwuchs der Cilien oder anderer Haare, wenn ihre Zwiebeln zerstört sind, zu befördern. *Dzondi* versuchte die

Transplantation, und *Dieffenbach* schreibt vor, frische lebenskräftige, gut vegetirende Haare in enge, schräg angelegte Stichcanäle einzupflanzen. — Ein dem Mangel der Augenliedhaare sich anschliessender Bildungsfehler derselben ist die Verschiedenfarbigkeit derselben — Heterotrichosis. Entweder die Cilien des Einen Auges sind anders gefärbt als jene des zweiten, oder an demselben Auge haben einzelne Cilien eine von den übrigen verschiedene Farbe, z. B. die meisten sind dunkelschwarz, unter diesen aber stehen Einige graue.

§ 1311.

Bedeutender Substanzverlust und Defecte der Augenlieder, wenn diese den Augapfel nicht mehr zu bedecken vermögen, bedingen einen Bildungsfehler, welcher das Hasenauge — Lagophthalmos — genannt wird, weil die Augenlieder bei diesen Nagethieren den Bulbus nicht vollständig zu bedecken geeignet sind.

§ 1312.

Der Lagophthalmos ist die Folge von grossen, mit bedeutendem Substanzverluste verbundenen Augenliedwunden, von ulcerösen, brandigen oder krebshaften Zerstörungen. Er bringt, bezüglich auf die mangelhafte Bedeckung des Augapfels, die nämlichen übeln Wirkungen wie grosse Ectropieen (§ 1143) in noch höherem Grade hervor.

§ 1313.

Eine Remedur ist möglich durch eine blepharoplastische Operation. Diese besteht in der Ueberpflanzung eines Hautlappens an diejenige Stelle des Augenliedes, wo sich der Defect befindet. Am untern Liede wird der Hautlappen aus der Wangenhaut, am obern aus der Schläfe und zum Theile aus der Stirnhaut bezogen. Beschränkt sich der Defect auf die äussere Augenliedhaut, und kann der Ringmuskel, der

Knorpel und die innere Palpebralplatte erhalten werden, so wird der Lappen an das subcutane Zellengewebe, nach geschehener Anfrischung der seitlichen Wundränder, angepflanzt. Ausserdem wird aus der ganzen Dicke des Augenliedes, um eine regelmässige Wundform zu erzielen, ein dreieckiges Stück excisirt. Wo möglich soll ein Theil des Muskels erhalten werden, damit das neue Augenlied einige Beweglichkeit besitze, und der Ciliarrand, um an diesen die Basis des Lappens anheften zu können. Ebenso wird die vom Augenliede zum Augapfel gehende Bindehautfalte erhalten; sie wird durchschnitten, abgelöst und nach dem Bulbus hin zurückgeschoben. Nach *Dieffenbachs* Methode wird der Lappen, nachdem er an zwei Rändern und an seiner Zellhautseite abgelöst ist, ohne Umdrehung ganz einfach in die der Form nach ihm entsprechende und gleichgebildete Wundlücke hereingerückt, sein innerer Rand an den innern Rand der Wundlücke durch die umschlungene Naht angeheftet, sein Ciliarrand aber entweder an den etwa erhaltenen Augenliedrand durch die Knopfnaht angeheftet, oder mit der zurückgeschobenen und jetzt wieder entrollten und hervorgezogenen Bindehaut durch die Anheftung derselben mittelst der Knopfnaht übersäumt. Der eingepflanzte Hautlappen muss durch lange Heftpflasterstreifen an die Wundfläche am Augenliede angedrückt werden, um mit dieser in Contact zu bleiben und an sie anwachsen zu können. Die seitlich daneben liegende Wundfläche wird durch Eiterung geheilt und daher nur ein deckender Verband angelegt. *Chelius* will auch diese durch directe Vereinigung heilen und ihre beiden Ränder zusammennähen. *Dieffenbach* widerräth dies und hält ihre Heilung durch Eiterung für nothwendig, weil nur die so gebildete Narbe durch einen kräftigen Zug nach aussen den eingeheilten Lappen gleichmässig angespannt, flach angezogen erhalte, seine Kugelung und sein wulstiges Hervortreten verhindere.

§ 1314.

Fricke's Methode der Blepharoplastik ist ganz der Rhinoplastik nachgebildet und beruht auf denselben Principien und Regeln wie diese. Nur wird der einzuheilende umgedrehte Hautlappen etwas mehr seitlich gegen die Schläfe hin aus der Stirnhaut bezogen.

Sechster Abschnitt.

Die Allenthesen des Auges.

---

§ 1315.

Im Auge kommen mancherlei fremde Körper vor, welche, nicht zu seiner Eigenthümlichkeit gehörig, als Allotria dasselbe belästigen, seine Function stören, sogar nach Umständen seine Existenz gefährden. Solche sind: 1) die von aussen eingedrungenen fremden Körper — Corpora peregrina extus admota; 2) die im Innern des Auges erzeugten fremden Körper — Corpora peregrina intus genita. Zu diesen gehören: *a*) krankhafte Secretionsproducte, *b*) Zoolithen, *c*) krankhafte Neubildungen, Pseudoplasme und Cacoplasme.

LXXIII. Capitel.

Von aussen eingedrungene fremde Körper.

§ 1316.

Jeder von aussen in das Auge eingedrungene fremde Körper verursacht zuerst eine Reizung desselben, dann eine schnell darauf folgende Hyperämie, und wenn beide längere Zeit angedauert haben, eine durch das Hinzutreten des pseudoplastischen Factors bedingte, aus ihrer Vereinigung hervorgehende traumatische Entzündung.

§ 1317.

Die Irritation äussert sich durch Schmerz, Lichtscheue, Augenliedkrampf, Thränenfluss und Pupillenverengung (§ 46). Den sehr heftigen Schmerz empfindet der Kranke zuerst an

der Stelle, wo der fremde Körper seinen Sitz hat, und er ist die Wirkung des Eindruckes, welchen er auf die sensitiven Nerven der Bindehaut macht. Aber von da ausgehend breitet er sich sehr bald auf das ganze Auge aus, und er erstreckt sich nicht selten in die Kopfhälfte der leidenden Seite hinein. Besonders ist der Eindruck des Lichtes sehr schmerzhaft, weil ein schon gereiztes Organ seine sonst gewohnten und ihm befreundeten Lebensreize nicht mehr erträgt. Der Blepharospasmus ist bei der Gegenwart eines fremden Körpers im Auge sehr heftig, und weder der Kranke vermag es spontan, noch der Arzt mit den Fingern das obere Lied in die Höhe zu ziehen. Wird dies versucht, so stürzt sogleich ein Strom von heissen Thränen aus dem Interpalpebralraume hervor. Die vermehrte Thränensecretion und die Myosis sind übrigens consensuelle und Reflexerscheinungen.

§ 1318.

Auf die Reizung erfolgt sogleich, durch sie veranlasst, aber von ihr durch einen nur sehr kurzen, kaum bemerkbaren Intervall getrennt, die Congestion. Die Augapfelbindehaut, welche meistens allein von dem fremden Körper berührt wird, ist injicirt und die Röthe gleichförmig über das Weisse des Auges verbreitet.

§ 1319.

Wird der fremde Körper bald wieder entfernt, so bleibt es in der Regel bei der Irritation und Hyperämie, und diese verschwinden kurz darauf wieder, ohne dass sich eine Syndesmitis in der Form von Taraxis entwickelt. Das letzte ist aber der Fall bei seinem verlängerten Aufenthalte, und wenn er die andern, sogleich anzugebenden schädlichen Nebenwirkungen entwickelt.

§ 1320.

Nämlich die erste und allgemeinste Wirkung aller fremden Körper im Auge ist die Reizung und als ihre Folge die Hyperämie. Aber mehrere fremde Körper pflegen auch

verwundend einzuwirken, was theils von ihrer Gestalt und von der Beschaffenheit ihrer Oberfläche, theils von der Stärke der Projectionskraft abhängt, mit welcher sie in das Auge geschleudert worden sind. Ist die letzte sehr bedeutend, so kann durch sie eine Contusion hervorgebracht werden. Die hiedurch erweckte Phlogose hat den Charakter der Wundentzündung.

§ 1321.

Ist die chemische Constitution des fremden Körpers von der Art, dass er die organischen Gewebe zu zersetzen und ihre Mischungsverhältnisse zu verändern vermag, so bringt er Aufätzung und die auf diese folgende stärkere organische Reaction hervor, wovon ein gesteigerter Entzündungsgrad die Wirkung ist. Besitzt er in dem Momente seines Eindringens einen sehr hohen Wärmegrad, so kann er verbrennend einwirken und die Verbrennungsentzündung hervorrufen.

§ 1322.

Wird auf die Verschiedenheit der schädlichen Einwirkungen der in das Auge eingedrungenen fremden Körper vorzugsweise reflectirt, so können sie eingetheilt werden in *a*) solche, welche nur einfach mechanisch reizen, *b*) solche, welche zugleich verwunden, *c*) solche, welche ätzen, und *d*) solche, welche verbrennen.

§ 1323.

Zur ersten Kategorie der nur mechanisch reizenden Körper gehören Sandstaub, Sandkörner, kleine Steinchen und Steinsplitter, kleine oder grössere Stücke Holz, Strohsplitter, Schreibfederspäne, Stücke von abgeschnittenen Fingernägeln, Zuckersplitter, Metallspäne, Eisensplitter, kleine Perlen, Insecten mit oder ohne harte Flügeldecken, halbe Krebsaugen, eingestülpte oder eingefallene Cilien, ausgefallene Supercilien und Kopfhaare, Krusten von Variolen Milchborken, Flechten und Psorophthalmie.

§ 1324.

Aber mehrere dieser Körper, wenn sie mit unebener rauher Oberfläche, mit stechenden Spitzen, mit hervorstehenden Ecken und Kanten versehen sind, können, wenn ihre Introduction, wie zu geschehen pflegt, auf eine etwas gewaltsame Weise geschieht (§ 1327), auch verwunden. Immer ist dies der Fall bei abgebrochenen Kornährenspitzen, bei Glassplittern und bei kleinen Quarzkrystallen.

§ 1325.

Zur dritten Kategorie der ätzenden fremden Körper (§ 1322) gehören Schnupftaback, Rauchtabacksasche, Pfeffer in ganzen Körnern und gepulvert, Kalkstaub und Stücke ungelöschten Kalkes, Kaminruss, Mörtel, Schwalbenkoth, Stückchen von Höllenstein oder Aetzkali u. s. f.

§ 1326.

Die vierte Kategorie derjenigen fremden Körper, welche Verbrennung hervorbringen, bilden die in die Hornhaut eingeschmolzenen Stahlkügelchen, bei der Explosion des Schiesspulvers unverbrannt gebliebene Pulverkörner (§ 1067) und die nach der vordern halbkugelichen Oberfläche des Augapfels geformten Platten von in das Auge eingesprühetem geschmolzenem und wieder gestandenem Blei (§ 1066).

§ 1327.

Die mehr oder weniger nachtheilige Wirkung der fremden Körper im Auge hängt wesentlich von der Art ihrer Introduction ab, je nachdem diese in höherem oder geringerem Grade gewaltsam ist. Diese aber geschieht auf sehr verschiedene und mannigfaltige Weise. 1) Sie fallen mechanisch durch ihre Schwere von einer grösseren oder geringeren Fallhöhe hinein, z. B. Stücke Kalk, Mörtel, Schwalbenkoth bei dem senkrechten Aufwärtssehen an eine vor kurzer Zeit beweisste und eben erst eintrocknende, aber auch an eine sich schon wieder abschuppende Weissdecke eines Zimmers oder an die Dachrinne eines Hauses, in welcher Schwalben genistet haben, wobei der Kopf stark rückwärts

gezogen wird, das Angesicht und in ihm das geöffnete Auge in einer nur wenig mehr inclinirten, beinahe horizontalen Ebene zu liegen kömmt. 2) Kleine, fein zerriebene, in der Atmosphäre schwebende Körperchen werden durch die Strömungen der bewegten Luft (Windstösse, Zugluft) fortgerissen und in das Auge hineingetrieben. Solche sind: Staub, Sandkörner, Schnupftaback, Rauchtabacksasche (bei dem Räumen der Tabackspfeifen) und andere mehrere. 3) Sie werden bei gewissen Beschäftigungen und Professionsarbeiten mit grösserer oder geringerer Projectionskraft in das Auge geschleudert: Federspäne bei dem Federschneiden (besonders bei dem Gebrauche der eigens hiezu bestimmten Maschinen), Nagelstücke bei dem Nagelabschneiden (ebenfalls bei dem Gebrauche besonderer Abkneipzangen), Strohsplitter bei dem Strohschneiden, Holzspäne bei dem Holzhauen, Zuckersplitter bei dem Zuckerspalten, Steinsplitter bei Bildhauer- und Steinhauerarbeiten, Metallspäne bei dem Drehen, Radiren, Graviren, Ciseliren, bei dem Feilen und überhaupt bei den Arbeiten der Stahlarbeiter, der Schmiede, Schlosser, Instrumentenmacher, abgebrochene Kornährenspitzen bei dem Mähen, Russ bei dem Kaminkehren, kleine Perlen bei der Perlstickerei, ganze, halb zerstückte oder schon gepulverte Pfefferkörner bei dem Pfeffermahlen, Stahlkügelchen bei dem Feuerschlagen. 4) Sie werden in das Auge eingerieben, um das an den Augenliedrändern durch sie veranlasste oder gleichzeitig stattfindende Jucken, Beissen und Brennen zu beschwichtigen. Solches geschieht mit Krusten von Pocken, Flechten, Milchgrind, Psorophthalmie, mit noch festsitzenden, aber schon losen, oder mit ausgefallenen, am untern Augenliedrande oder im innern Augenwinkel liegenden Cilien, mit ausgefallenen und zufällig eben dahin gelangten Supercilien und aufgerollten, zusammengeballten Kopfhaaren. 5) Sie werden bei Explosionen, Detonationen u. s. f. in das Auge getrieben: Vitriolöl in Wasser gegossen spritzt durch die schnelle übergrosse Erhitzung

des Gemisches in das Auge. Auf ähnliche Weise spritzt geschmolzenes Blei in das Auge, bringt dort Verbrennung hervor und erstarrt zu einer hohlen Platte, welche, als der stereotype Abdruck der vordern Hemisphäre des Augapfels, den Interpalpebralraum genau ausfüllt. Bei chemischen, pharmaceutischen und pyrotechnischen Arbeiten finden durch unvorsichtiges Verfahren ähnliche Projectionen statt. Bei dem Feuerschlagen sprüht ein Stahlfunken in das Auge, berührt das Bindehautplättchen der Hornhaut, welche bei dem aufmerksamen Daraufsehen dem Feuerzeuge gerade zugekehrt zu sein pflegt, verbrennt dieselbe an einer circumscripten, wenig ausgedehnten Stelle, gewöhnlich des Mittelfeldes, schmilzt sich kugelförmig abrundend, granulirend in dieselbe ein und bleibt in der eingebrannten kleinen Grube stecken, halbkugelich aus dieser hervorragend. 6) Bolzen, aus Blasröhren abgeschossen, dringen zuweilen in das Auge ein; ebenso Schrotkörner, sogar sehr ermattete kleine Kugeln bei Schusswunden, unverbrannte gröbere Schiesspulverkörner bei Pulverexplosionen. 7) Lebende Insecten, ohne oder mit harten Flügeldecken, fliegen in das Auge hinein; sie werden aber gewöhnlich durch Windstösse hineingetrieben. 8) Fremde Körper werden zuweilen absichtlich in das Auge eingeschoben. Selten geschieht dies von Kindern bei muthwilligen Knabenspielen; indess sie um so öfter sich selbst oder andern solche Körper in den äussern Gehörgang, in die Nasenhöhle einstecken. Zuweilen aber kömmt noch das früher übliche, sehr schädliche Einschieben von halben Krebsaugen vor, um vermeintlich oder auch wirklich vorhandene, zufällig eingedrungene, kleinere fremde Körper wieder aus dem Auge zu entfernen.

§ 1328.

Nach Verschiedenheit der Art der Introduction sind die schädlichen Wirkungen in den einzelnen concreten Krankheitsfällen nicht blos nach der intensiven und extensiven Heftigkeit, sondern auch der Art und Qualität nach ver-

schieden. Bei der freiwilligen Einschiebung ist die Art der Einführung die gelindeste, wenigst verletzende; bei der Einreibung ist die Frictionsreizung bedeutend; bei dem Einfalle, selbst von grösserer Fallhöhe, ist die Gewalt des Stosses und der Erschütterung wegen der geringen Schwere solcher Körper nicht heftig; ebenso bei dem Einblasen durch den Wind und bei dem Einwehen. Bei der Einschleuderung steht diese Gewalt im Verhältnisse der Grösse des Volums und der Geschwindigkeit der Bewegung des projicirten Körpers. Sie ist die grösste bei Explosion und bei dem Eindrange der durch die Entzündung des Schiesspulvers fortgeschleuderten Projectilien. In beiden letzten Fällen findet unvermeidlich Contusion und Zerreissung in den äussern, direct berührten und heftige, weitauslaufende Erschütterung in den innern ophthalmischen Gebilden statt. Jedoch gibt es Fälle, wo selbst bei Schusswunden Schrotkörner frei im Zwischenraume zwischen dem Augapfel und den Augenliedern lagen oder unter der Augapfelbindehaut im Zellengewebe zwischen dieser und der unterliegenden, unverletzt gebliebenen Sclerotica stacken (§ 5). Verbrennung ist gewöhnlich nicht vorhanden, und sie kömmt nur bei Pulverexplosionen und bei der Einschmelzung von den aus Stahlfunken gebildeten Kügelchen in die Hornhaut vor. Diese letzten, bei sehr langem (mehrwöchentlichem) Aufenthalte, oxydiren sich endlich an der Oberfläche, und das Grübchen in der Hornhaut enthält in der Umgebung des Körperchens ein röthlich braunes Pulver von Eisenoxyd.

§ 1329.

Der Sitz fremder Körper im Auge ist verschieden. 1) Sie liegen am Augenliedrande oder am untern Rande des innern Augenwinkels. Nicht leicht von selbst, nur durch unvorsichtiges Reiben werden sie in diesem Falle tiefer in das Auge hineinbefördert. 2) Sie liegen frei beweglich im Zwischenraume zwischen dem Augapfel und den Augenliedern, häufiger im untern als im obern Interpalpebralraume, nie im

innern Felde des äussern, selten ursprünglich und schon im ersten Zeitraume in jenem geräumigeren des innern Augenwinkels. 3) Sie sind im Interpalpebralraume festsitzend, entweder an die Oberfläche der Augenlied- oder Augapfelbindehaut, oder an die halbmondförmige Haut angeklebt, oder in eine Falte derselben, am öftersten in die grosse und tiefste Hautfalte an der Stelle, wo die Palpebralconjunctiva in die Augapfelbindehaut übergeht, eingedrückt. 4) Sie sind in die Bindehaut durch ihre Spitzen eingestachelt oder durch ihre Widerhaken verwickelt. 5) Sie sind im Interpalpebralraume mit einer Pseudomembran ganz oder theilweise übersponnen und eingekapselt. Ein ziemlich grosses Stück Holz lag drei Monate lang nahe am äussern Augenwinkel im untern Interpalpebralraume, zur Hälfte zwischen der Bindehaut und dem Augenliedknorpel, zur Hälfte frei, mit einer Pseudomembran theilweise übersponnen; dasselbe verursachte eine sichtbare Hervorragung an der äussern Oberfläche des untern Liedes und eine dort fühlbare umschriebene Geschwulst von unregelmässiger Form und Contour, welche sich härter als eine Kyste und als ein Chalazion anfühlte, sich überdies von diesen durch die Unregelmässigkeit ihrer Form unterschied und deren wahre Natur und Beschaffenheit nach der künstlichen Umstülpung des Augenliedes mit Bestimmtheit erkannt wurde. 6) Schrotkörner und unverbrannte Pulverkörner stecken zuweilen im subconjunctivalen Zellengewebe (§ 5), oder zwischen der Sclerotica und Choroidea, oder zwischen dieser und der Netzhaut, oder im Glaskörper. 7) Harte Flügeldecken von Insecten, oder aus Stahlfunken oder andern geschmolzenen Metallen gebildete Kügelchen stecken in der Hornhaut. 8) Bei einem Schusse aus einer Vogelflinte drang ein ricochetirtes Schrotkorn bei einer Bauerndirne durch die Hornhaut in die vordere Augenkammer ein und blieb dreizehn Tage lang am Boden derselben liegen, nachdem sich hinter ihm die kleine Hornhautwunde ohne Eiterung wieder geschlossen hatte. Es

trat nur gelinde entzündliche Reaction ein, am fünften Tage war das Auge schmerzfrei und nur wenig geröthtet. Die Sehkraft hatte durch die heftige Erschütterung nur in sehr geringem Grade gelitten. In einem von *Salomon* beobachteten Falle lag ein Schrotkorn, welches durch die Conjunctiva, Sclerotica und Choroidea in die hintere Augenkammer und durch die Iris in die vordere eingedrungen war, fünf Jahre in derselben ohne besonders schlimme Folgen. 9) In einem von *Lerche* beobachteten Falle waren abgerissene Cilien durch eine Hornhautwunde in die vordere Augenkammer eingedrungen und lagen darin fest. 10) Die abgebrochene Spitze eines Bolzen, aus einem Blasrohre geschossen, hatte die Hornhaut durchbohrt und war in die vordere Kapselwand und in die Substanz der Linse eingedrungen (§ 917). 11) Schrotkörner dringen zuweilen in die Centralregion des Augapfels und in die Tiefe der hintern Augenkammer ein und gehen im Glaskörper verloren. Nicht immer entsteht heftige Entzündung und purulente Zerstörung des Augapfels.

§ 1330.

Die Diagnose der Gegenwart eines fremden Körpers im Auge, welche in einzelnen Fällen schwierig ist, beruht auf anamnestischen, rationalen und sinnlichen Zeichen. Unter die ersten gehört die Erzählung des Kranken und die Erforschung der veranlassenden Ursache. Gewöhnlich weiss der Kranke genau anzugeben, dass ihm bei einer bestimmten Veranlassung ein fremder Körper in das Auge eingedrungen sei. Allein zuweilen vermeint es derselbe nur, ohne dass ein solches Ereigniss wirklich stattgefunden hat; besonders wenn er sich in einer Lage, unter Umständen und Verhältnissen befand, in welchen nach allgemein bekannter Erfahrung fremde Körper von einer gewissen Art leicht und häufig in das Auge einfallen, was aber bei ihnen nicht nothwendig und jedesmal geschieht, z. B. wenn er in einem Staubwirbel gestanden hat. Zuweilen war wirklich

anfangs ein fremder Körper im Auge vorhanden; dieser ist aber zur Zeit der ärztlichen Berathung nicht mehr zugegen, obgleich der Kranke noch fortwährend die Nachwirkungen seiner früheren Anwesenheit empfindet, und daher hartnäckig auch deren noch gegenwärtigen Fortbestand behaupet. Besonders Kranke, welche an der catarrhalischen Bindehautentzündung leiden, haben gewöhnlich das täuschende Gefühl, als befinde sich ein Sandkorn in ihrem Auge und dasselbe reibe sich bei allen Palpebralbewegungen an der innern Oberfläche des obern Augenliedes (§ 110). Dagegen gibt es auch Menschen, welche so unaufmerksam, fühllos und gleichgiltig sind, dass selbst ein grösserer fremder Körper in ihr Auge eindringen kann, ohne dass sie solches bemerken, darauf achten und sogleich Hilfe suchen.

§ 1331.

Indem die Angabe und Erzählung des Hilfe suchenden Kranken nicht selten unzuverlässig ist, wird um so mehr die Erforschung und Würdigung der veranlassenden Ursache erforderlich. Bei Menschen, welche eine solche Lebensart und Profession führen, die zur Introduction fremder Körper in das Auge häufige Gelegenheit gibt: bei Strohschneidern, Holzhackern, Steinhauern, Schmieden, Schlossern, Instrumentenmachern, Drehern, Kupferstechern, Ciselirern, bei andern Metall- und Feuerarbeitern, bei Schnittern, Kaminkehrern, Perlenstickerinnen, besteht a priori die Wahrscheinlichkeit, dass ein während der Ausübung ihres Geschäftes plötzlich entstandenes, heftiges entzündliches Augenleiden von der Gegenwart eines fremden Körpers herrühre. Ebenso ist dies der Fall, wenn ein solches Augenleiden auch bei andern Menschen während des Federschneidens, Zuckerspaltens, Nägelabschneidens, Pfeffermahlens, Feuerschlagens, bei dem Aufblicke an eine Weissdecke oder Dachrinne, in einem Windstosse oder Sandwirbel, bei Explosionen und Detonationen, bei Trichiasis, Dysstichiasis, Entropium, bei Epidermoidaldesquammation, Exsiccation

oder Krustenbildung während des Verlaufes oder nach dem Ablaufe acuter Hautausschläge oder chronischer Räuden plötzlich, ohne vorausgegangene Symptomata prodroma, aufgetreten ist. Unter den entgegengesetzten ätiologen Bedingungen besteht die Präsumtion des Nichtvorhandenseins eines fremden Körpers, trotz der entgegengesetzten hartnäckigen Versicherung des Kranken.

§ 1332.

Was die rationalen Zeichen betrifft, so sind diese keine andern, als die erkennbaren Wirkungen der Gegenwart eines fremden Körpers im Auge, nämlich die Erscheinungen von Irritation, Congestion und entzündlicher Reaction. Solche können aber auch von andern auf das Auge direct oder indirect einwirkenden phlogistischen Reizen causal bedingt sein, und aus ihrer Gegenwart allein lässt sich daher die Diagnose eines fremden Körpers nicht feststellen. Indessen die durch einen solchen verursachte Irritation und Phlogose hat gewisse eigenthümliche Charaktere und Kennzeichen, wodurch sie sich von andern Irritationen und Phlogosen kenntlich genug unterscheidet. Solche sind: 1) die plötzliche Entstehung ohne Vorboten (symptomata prodroma). 2) Nach einer auffallenden Gelegenheitsursache ohne zu ermittelndes anderseitiges Causalverhältniss. 3) Bei einem Menschen, welcher früher von (gereizten, congestiven und entzündlichen) Augenleiden ganz frei war. 4) Das stürmische Auftreten sogleich im Beginne und die spätere allmählige Remission der Heftigkeit der Krankheitserscheinungen. Denn in den meisten Krankheitsfällen gewöhnt sich allmählig das Auge an die Gegenwart des fremden Körpers und die Reactionssymptome beruhigen sich bis zu einem gewissen Grade. 5) Unter den Symptomen selbst ist besonders die Lichtscheue, der heisse Thränenfluss und der Augenliedkrampf von ausgezeichneter Heftigkeit, und sie dauern, nachdem der Schmerz, der vom ersten Eindrucke herrührt, schon aufgehört hat, noch eine Zeit lang mit

ungeminderter Heftigkeit fort. 6) Später werden bei fremden Körpern, welche in der Hornhaut stecken und über ihre vordere gewölbte Oberfläche hervorstehen, auch bei im Interpalpebralraume liegenden Körperchen schmerzhafte Empfindungen durch die Anreibung der Augenliedbindehaut verursacht; daher hat der Kranke öfters mehr Schmerz bei geschlossener als bei geöffneter Augenliedspalte, was sich bei den meisten andern Augenentzündungen auf die umgekehrte Weise verhält; oder der Schmerz wird durch alle Nictitationsbewegungen der Augenlieder erweckt und geschärft. 7) Die Irritation oder Phlogose besteht hartnäckig fort, ohngeachtet des auch energisch eingreifenden antiphlogistischen oder anderweitigen Curverfahrens, so lange die Ursache ihrer Entstehung nicht gehoben, nämlich der fremde Körper nicht beseitigt wird. Die Heftigkeit der Krankheitserscheinungen nimmt zu nach der Anwendung jedes irgend reizenden Localmittels, nach jeder Anstrengung des leidenden oder auch des gesunden Auges.

§ 1333.

Wenn die anamnestischen und die rationalen Zeichen nur Wahrscheinlichkeit begründen und zu einer Conjecturaldiagnose führen, so geben die sinnlichen und physicalischen Zeichen Gewissheit. Unter den einzelnen Sinnewahrnehmungen ist die Autopsie die wichtigste, für sich genügende, allgemein ausführbare. Mittelbare Betastung und Auscultation sind äusserst selten nothwendig und anwendbar. Da mehrere im Auge befindliche fremde Körper sehr klein sind, so ist die Untersuchung mit der Loupe nöthig.

§ 1334.

Fremde Körper, welche am untern Augenliedrande liegen oder in der Mitte der Hornhaut an der Stelle ihrer grössten Convexität und Aufwölbung stecken, kann man bei dem ersten Anblicke durch den Gesichtsinn wahrnehmen und auf eine unzweifelhafte Weise in ihrer Eigenthümlichkeit erkennen, z. B. ein in die Cornea eingeschmolzenes Stahl-

kügelchen, die darin steckende harte Flügeldecke eines Insectes. Haftet aber der fremde Körper in einem näher an ihrer Einfalzungstelle liegenden Felde der Hornhaut, oder liegt derselbe in einem Interpalpebralraume oder in einem Augenwinkel, so ist, um ihn zur Anschauung zu bringen, eine methodische und schonende Exploration nothwendig, durch welche, wird sie kunstgemäss veranstaltet, sogleich bei ihrer ersten und einmaligen Unternehmung die Gegenwart oder Abwesenheit eines fremden Körpers mit Sicherheit ermittelt und festgestellt werden kann und muss, damit der Kranke nicht unnöthig und vergebens durch planloses Hin- und Hersuchen unter sehr schmerzhaften, zuletzt wahrhaft convulsivischen Bewegungen des entfliehenden und sich unter dem obern Liede verbergenden Augapfels gequält werde. Bei Kindern ist wegen ihrer Widersetzlichkeit die Exploration besonders schwierig.

§ 1335.

Zum Behufe der Exploration sitze der Kranke an einem Seitenfenster, dem einfallenden Tageslichte gerade gegenüber, auf einem Stuhle ohne Rücklehne; ein hinter ihm stehender Gehilfe befestige seinen Kopf und ziehe das obere Augenlied nach den Kunstregeln der Assistenz bei allen wichtigeren und schwierigen Augenoperationen, welche am Bulbus selbst verrichtet werden, in die Höhe. Der vor dem Kranken stehende oder sitzende explorirende Arzt ziehe das untere Augenlied herab und stülpe dasselbe leicht nach aussen um. In Ermanglung eines tauglichen Gehilfen kann der Arzt selbst und allein mit dem Zeigefinger und Mittelfinger der Einen Hand das obere Augenlied in die Höhe und mit denselben Fingern der andern Hand das untere Lied herabziehen, wobei der Kopf des Kranken, damit er nicht zurückweiche, an die seitliche Brüstung des Fensters angelehnt wird. Es ist gut, den Kranken vorher zu belehren, dass die Exploration nothwendig sei, dass sie etwas schmerzhaft, aber bei ruhigem und willfährigem Verhalten auch rasch

beendigt sein werde, da ausserdem dieselbe ohne Resultat bleiben, öfters wiederholt und auf eine weit schmerzhaftere Weise, zum Nachtheil für das Auge, und über die Gebühr verlängert werden müsse. Da bei sehr gereiztem oder selbst heftig entzündetem Zustande des Auges die Exploration, welche bei vollem Tageslichte oder wenigstens bei hinreichender Beleuchtung geschehen muss, wirklich bedeutend schmerzhaft ist, so geschieht es wohl, dass selbst bei verständigen und willfährigen Personen der hauptsächlich vom einfallenden Lichte herrührende Schmerz die Besonnenheit des Kranken bei dem ersten Angriffe überwältigt und durch dessen unruhiges Verhalten, hauptsächlich durch sehr gewaltsame Nictitationsbewegungen den Erfolg der ersten Untersuchung vereitelt. Ein günstigeres Resultat erzwingt man bei der zweiten, nach kurzer Pause darauf folgenden, durch ernsten, ja strengen, zuweilen durch drohenden Zuruf. Bei unfolgsamen, heftig schreienden, die Augenliedspalte hartnäckig verschliessenden Kindern hilft freundliche und besänftigende Zusprache und selbst Drohung nichts, und die Exploration kann nur gewaltsam bei Festhaltung des Kopfes, des Körpers und der Glieder vollzogen werden (§ 275).

§ 1336.

Bei der Exploration zur Entdeckung eines fremden Körpers richte man den Blick und die Aufmerksamkeit zuerst auf den innern Augenwinkel, wohin freibewegliche fremde Körper am öftersten nach einstweiligem Aufenthalte im Auge hingetrieben und daher häufig daselbst liegend angetroffen werden. Um ihn dort zu entdecken, muss die halbmondförmige Haut entfaltet und ausgespannt sein; daher soll der Kranke den Augapfel in beinahe horizontaler Richtung gegen den äussern Augenwinkel drehen. Findet man den fremden Körper nicht im innern Augenwinkel, so liegt er wahrscheinlich im untern Interpalpebralraume. Um die grosse Bindehautfalte daselbst zu entwickeln und zu glätten, ist es nöthig, dass bei starker Herabziehung des untern Liedes der Kranke

den Augapfel nach oben kehre und die Hornhaut beinahe ganz unter dem obern Liede verberge. Die Exploration des obern Interpalpebralraumes geschieht bei starker Elevation des obern Liedes und Abwärtsdrehung des Augapfels, welcher sich unter dem untern Liede verbirgt. Man muss dabei von unten senkrecht aufwärts in den Interpalpebralraum hineinsehen. Wird auch hier der fremde Körper nicht gefunden, so nehme man die Untersuchung des äussern Augenwinkels vor, in welchem aber sich nur selten solche Körper aufhalten. Diese geschieht bei starker Diduction seiner Ciliarränder und bei starker Einwärtskehrung der vordern Fläche des Augapfels, welchen der Kranke in den innern Augenwinkel zu stellen hat. — Diese einzelnen Explorationsacte sollen in der hier aufgestellten Reihenfolgeordnung, der grössern oder geringeren Frequenz des Vorkommens der fremden Körper in den einzelnen genannten Feldern entsprechend, sich entweder direct oder mit kurzen, zur Beruhigung und Erholung dienenden Unterbrechungen folgen. Während derselben und bei dem Uebergange Eines Explorationsactes in den andern kömmt nach und nach die ganze vordere Fläche des Augapfels zum Vorschein, und fremde Körper, welche an der Bindehaut der Sclerotica oder an dem Bindehautplättchen der Hornhaut angeklebt sind oder in diesen feststecken (sie mögen in welch immer einer Zone der Cornea ihren Sitz haben), werden bei einiger Aufmerksamkeit leicht wahrgenommen. Zur Entdeckung von Körpern, welche an oder in der Augenliedconjunctiva festsitzen, ist die künstliche Umdrehung des entsprechenden Augenliedes und die Bildung eines Ectropii artificialis nöthig. Hat man in keinem der oben bemerkten Felder den fremden Körper gefunden, so ist zur sichern Feststellung der Diagnose seiner Abwesenheit jedesmal diese am untern Liede leichte und wenig schmerzhafte, am obern schwierigere explorative Operation erforderlich. Sie wird nach den (§ 200) aufgestellten Regeln vollzogen.

§ 1337.

Hat man dieselbe einmal vorgenommen und wirklich einen an der innern Palpebralfläche sitzenden fremden Körper entdeckt, so lasse man das künstliche Ectropium für's erste und für ganz kurze Zeit noch fortbestehen, man nehme sogleich die Exerese vor und stülpe erst nach ihrer Beendigung das Augenlied wieder ein. Um sehr kleine fremde Körper ganz deutlich zu sehen, in ihrer Eigenthümlichkeit zu erkennen und zu unterscheiden, kann und soll man sich auch hier jedesmal der Loupe bedienen.

§ 1338.

Wenn man einen fremden Körper im Auge durch Autopsie wahrgenommen hat, so ist die Diagnose seiner Gegenwart vollkommen sichergestellt und diese nicht leicht mehr mit irgend einem andern, wie immer beschaffenen, krankhaften Zustande des Auges zu verwechseln. Nur die in die Hornhaut eingeschmolzenen Stahlkügelchen und auch andere in derselben steckende fremde Körper könnten verwechselt werden: 1) mit einem Vorfalle der Regenbogenhaut durch die perforirte Hornhaut. Allein dieser Prolapsus hat jedesmal eine bestimmte regelmässige Form, gewöhnlich den Umfang, die Färbung und die Gestalt eines Mückenkopfes; die Form des fremden Körpers ist mehr zufällig, sehr verschieden. Doch gleicht ein eingeschmolzenes Stahlkügelchen einem Regenbogenhautvorfalle ziemlich an Form und Farbe, aber nicht am Umfange; nämlich ein solches Kügelchen übertrifft an Grösse niemals einen kleinen Stecknadelknopf, der Prolapsus aber kann bedeutend grösser sein. Bei diesem ist die Hornhaut perforirt, die Pupille dislocirt, nicht regelmässig gerundet, die Iris verzogen, und zwar gegen und bis zur Stelle der Perforation und des Prolapsus. Bei dem fremden Körper wird von dem Allem nichts bemerkt. 2) Mit einem Vorfalle der descemetischen Haut durch die perforirte Cornea. Dieser kömmt selten vor, ist sehr transitorisch, besteht nur kurze Zeit und verwan-

delt sich bald in eine Fistel der vordern Augenkammer. Er ist blasig hervorstehend, weissgraulich. 3) Mit Excrescenzen des Bindehautplättchens der Hornhaut. Wirklich ist ein in diesem steckendes Blättchen von gelöschtem Kalk einer weisslichen, mit breiter Basis aufsitzenden Excrescenz im äussern Ansehen sehr ähnlich, und beide sind manchmal schwer von einander zu unterscheiden. Diagnostischen Aufschluss geben die anamnestischen Momente, da fremde Körper in früher und noch vor Kurzem ganz gesund gewesenen Augen, solche Excrescenzen nur bei dyscrasischen Individuen, nur nach inveterirten vieljährigen Augenleiden, wiederholten Augenentzündungen etc. vorkommen. Oefters sind mehrere solche Excrescenzen zugleich vorhanden; der fremde Körper ist gewöhnlich nur ein einziger. Bei ungewisser und sehr schwieriger Diagnose kann man sich der metallischen Knopfsonde bedienen, um mit ihr den vermeintlichen fremden Körper zu betasten und hiedurch seine Consistenz, Härte, die Beschaffenheit seines Gefüges etc. zu erkennen. Ist er von metallischer Natur, so kann man bei dieser Exploration einen Klang, ein Klirren hören, was natürlich bei der Betastung einer Excrescenz niemals der Fall ist.

§ 1339.

Fremde Körper sollen aus dem Auge möglichst bald entfernt werden. Dies Geschäft kann man 1) in manchen Fällen der Natur überlassen; 2) in andern Fällen ist die künstliche Exerese, 3) nur selten vor dieser eine besondere vorbereitende Cur, 4) jedesmal aber, sowohl nach der freiwilligen Expulsion, als nach der künstlichen Exerese eine passende Nachbehandlung indicirt.

§ 1340.

Die Heilkraft der Natur beweist sich zur Ausstossung solcher Körper hauptsächlich auf zweifache Weise wirksam. Kleinere, in einem Interpalpebralraume liegende, frei bewegliche fremde Körper werden durch die Gewalt der Strömung der Thränenflüssigkeit in dem Thränenbache, worin sie sich

befinden, gemäss der eigenthümlichen natürlichen Direction dieser Strömung, welche vom äussern Augenwinkel gegen den innern gerichtet ist, fortgeschwemmt, selbst mit bedeutender Kraft fortgerissen und endlich binnen kurzer Zeit, meistens schon nach Einer oder zwei Minuten, in den grossen Augenwinkel geführt, wo sie entweder im Thränensee liegen bleiben oder mit den hervorquellenden Thränen im Ausgusse desselben sogar ganz ausgestossen werden. Der Durchgang des fremden Körpers durch den Thränenbach ist meistens sehr schmerzhaft, indem er sich an der Augenlied- und Augapfelbindehaut reibt; zuweilen geschieht er ganz unmerklich, indem er bei starker Lacrymation in die strömende Thränenflüssigkeit ganz eingehüllt ist und die Bindehaut gar nicht berührt. Jedenfalls lässt der Schmerz, sobald der fremde Körper im grossen, geräumigen Augenwinkel angelangt ist, sogleich bedeutend nach, wie der Schmerz und alle Reizungssymptome, welche ein Harnstein bei seinem Durchgange durch den engeren Ureter verursacht, sogleich aufhören, wenn er in die geräumigere Urinblase gefallen ist.

§ 1341.

Demgemäss ist die Lacrymation, d. h. die vermehrte Absonderung der Thränenflüssigkeit und ihre stärkere Strömung in den Thränenbächen gegen den innern Augenwinkel hin als eine heilsame Naturbestrebung zur Explusion fremder Körper zu betrachten. Schädlich kann dieselbe nur bei solchen Körpern werden, welche in der Thränenflüssigkeit auflöslich sind und eine chemische Schärfe besitzen, die sich erst bei ihrer Solution in einem wässerigen Menstruum entwickelt oder in bedeutendem Grade verstärkt.

§ 1342.

Auch den Blepharospasmus, die Nictitation, die vermehrte Augenliedbewegung wendet die Natur an, um gewisse fremde Körper, z. B. lebende Insecten ohne harte Flügeldecken, zu zerdrücken, sie oder eingefallene Super-

cilien oder Kopfhaare zusammenzuballen, bei verkleinertem Volum oder jetzt besserer Formung beweglicher zu machen, sie schneller in den innern Augenwinkel zu leiten, ihren Durchgang dahin durch den Thränenbach zu erleichtern und zu beschleunigen. Jedoch ist es gegentheilig besonders die stärkere und krampfhafte Zusammenziehung des Augenlieder-Ringmuskels, wodurch fremde Körper leicht in den Hintergrund einer Bindehautfalte hineingetrieben, ihre Spitzen und Widerhaken tiefer in das Gewebe der Augenhäute eingedrückt und sie selbst dadurch immer mehr angehalten werden.

§ 1343.

Festsitzende fremde Körper werden zuweilen durch die Eiterung losgestossen und frei beweglich gemacht, wonach sie später auf die bemerkte Weise ausgeschwemmt und eliminirt werden. Auf diese Weise stecken eingeschmolzene Stahlkügelchen und andere fremde Körper anfänglich sehr fest eingekeilt in der Hornhaut. Sie erzeugen heftige circumscripte Keratitis und Eiterung der Wände des eingebrannten oder eingedrückten Grübchens, werden aber später durch seine bei der Eiterung eintretende Erweiterung und Vergrösserung gelöst und fallen endlich aus.

§ 1344.

Nicht leicht und nur äusserst selten mag der Fall eintreten, dass es räthlich sein könnte, diese letzte Art der verspäteten Naturhilfe abzuwarten; nur bei einem sehr hohen Grade von Entzündung, entzündlicher Anschwellung und damit verbundener, ungemein grosser Vulnerabilität des Auges oder bei nervöser Reizbarkeit des ganzen Körpers einerseits, und andererseits bei ungewöhnlich grossen Schwierigkeiten der Exerese oder nach schon mehreren misslungenen Versuchen derselben könnte die Indication bestehen, erst nach bereits vollständig eingetretenem Eiterungsprocesse diese Operation vorzunehmen. Dagegen kann um so öfter der ersten früheren Art der Naturhilfe im Anfange und im noch

roh entzündlichen Zustande vertraut und viele fremde Körper durch die angegebenen Vorgänge, bei lediglich exspectativer Behandlung, eliminirt werden. Solche sind alle sehr kleinen und leicht beweglichen Körper von gerundeter oder plattgedrückter Oberfläche, z. B. alle Arten von Sandkörnern, mit Ausnahme derjenigen, welche kleine Quarzkrystalle enthalten, kleine Stücke von Kalk, Mörtel, Schnupftabak, Rauchtabaksasche, Pfefferpulver, Zuckersplitter, Cilien und Supercilien, Krusten von vertrockneten, krankhaft abgesonderten thierischen Säften, auch Krebsaugen. Der Kranke verhalte sich ruhig mit geschlossener Augenliedspalte und mit vom einfallenden Tageslichte abgewendetem Angesichte, ertrage den augenblicklichen Schmerz und warte das Ergebniss ab.

§ 1345.

Es ist in der Regel weder nöthig noch räthlich, das Auge auszuwaschen, zu reiben oder Einspritzungen zu machen. Waschungen mit kaltem Wasser können, wenn viel Sandstaub in das Auge eingeweht worden ist, nützen. Befinden sich sehr viele kleine, chemisch scharfe, im Wasser auflösliche Substanzen im Auge, so kann sehr reines und mildes Oel (Süssmandelöl oder das feinste Provenceröl) instillirt werden; solches ist auch nützlich, wenn grössere, frei bewegliche Körper sich im Auge befinden, um sie einzuhüllen, schlüpfrig zu machen und ihren Durchgang durch den Thränenbach zu erleichtern. Frictionen, besonders rohe, unmethodische, kreisförmige schaden immer, indem sie die Reizung vermehren, auch wohl den anfangs noch frei beweglich gewesenen Körper in die Bucht einer Bindehautfalte, oder selbst in das Gewebe derselben oder in die Hornhaut hineindrücken. Dagegen kann gelindes, methodisches Streichen mit der Palmarfläche oder mit dem Radialrande des Nagelgliedes des Daumens in der Richtung vom äussern zum innern Augenwinkel hin den Durchgang befördern und der fremde Körper unter dem geschlossenen Augenliede,

besonders wenn er unter demselben deutlich fühlbar sein sollte, dadurch sanft gegen den grossen Augenwinkel hin geschoben werden. — Injectionen von kaltem Wasser oder von einer andern milden, nicht reizenden Flüssigkeit, mittelst der Anel'schen Spritze durch das in den Zwischenraum zwischen den Augapfel und das Augenlied von der Seite des äussern Augenwinkels her introducirte grössere Ansatzrohr derselben in der Richtung gegen den innern Augenwinkel gemacht, können durch die Gewalt der Impulsion den Körper gleichfalls in dieser günstigen Richtung fortbewegen, selbst von der Stelle seiner Anklebung abstossen. Aber sowohl Streichungen als Einspritzungen geschehen immer auf das Gerathewohl, verfehlen leicht ihren Zweck und verschlimmern alsdann bei öfterer Wiederholung durch ihre schädliche Nebenwirkung, besonders durch die damit unzertrennlich verbundene mechanische Reizung, den Zustand.

§ 1346.

Unbedingt verwerflich ist unter allen Umständen und ohne alle Einschränkung die sonst als Volksmittel sehr beliebte und gebräuchliche Introduction eines halben Krebsauges. Nach derselben hat der Kranke statt des Einen fremden Körpers nun deren zwei im Auge, unter welchen der absichtlich eingeschobene zweite grössere ohne Zweifel der schädlichere ist. Dieser verdrängt nicht leicht den ersten kleineren, fällt eben so wenig von selbst wieder aus dem Auge heraus, ist oft selbst schwer herauszubringen, und vermehrt bis zum höchsten Grade die bereits bestehende entzündliche Reizung. Fälschlich wird ihm die heilsame Wirkung zugeschrieben, dass das in Oel getauchte halbe Krebsauge, im äussern Augenwinkel eingeschoben, von selbst sanft über den Augapfel an seiner vordern Fläche hingleite und den kleinen Körper mitnehme, oder dass dasselbe wenigstens leicht durch Streichen über die äussere Oberfläche des Augenliedes dahin fortgeschoben werden könne.

§ 1347.

Bei allen grösseren, unbeweglichen und festsitzenden Körpern ist die künstliche Exerese angezeigt. Diese kann geschehen: *a*) durch Abstreifung und Abwischung, *b*) durch directe Extraction mittelst Häkchen oder Zängchen, *c*) durch Ausgrabung. Von diesen drei Verfahrungsweisen ist die erste die schonendste, in den meisten Fällen genügende, daher vorzugsweise zu empfehlende; die zweite ist unsicher, selten erfolgreich und nicht immer ganz gefahrlos; die dritte ist nur in einem speciell articulirten, aber häufig vorkommenden Falle indicirt.

§ 1348.

Um einen fremden Körper im Auge abzustreifen oder auszuwischen, bedient man sich einer kleinen linnenen feinen Compresse, welche so zusammengeschlagen ist, dass sie einen Zipfel bildet, oder eines Miniaturmalerpinsels, oder des Daviel'schen Löffels. Die beiden letzten können in feines, mildes Oel eingetaucht, die erste aber muss, damit sie gesteift bleibe, trocken angewendet werden. Oeliger Ueberzug ist auch in sofern nützlich, als weichere Körper von einer gewissen Beschaffenheit an ihn angeklebt werden und so leichter dem Zuge folgen. Das Auspinseln geschehe immer in der Richtung gegen den innern Augenwinkel hin, weil sich in dieser Richtung das Rinnsal des Thränenbaches erweitert. Bei dem Gebrauche des Daviel'schen Löffels vermeide man unnöthigen Stoss und unzarte Berührung; man suche mit der Spitze desselben unter den fremden Körper einzudringen, denselben in die Rinne der Löffelsonde zu bringen und hebe ihn nun direct heraus. Man kann auf diese Weise mittelst des Löffels Körper von sehr verschiedener Art und Grösse, harte und weiche, auch aus Gruben, in welche sie eingedrückt sind, wenn oder zu der Zeit, wo sie nicht mehr dieselben ganz ausfüllen, herausbefördern.

§ 1349.

Grössere, harte Körper, welche keine glatte und abgerundete Oberfläche besitzen, vielmehr einen frei hervorstehenden Fortsatz darbieten, Holz-, Stein-, Strohsplitter, Metall- und Federspäne, Stücke von Nägeln etc., können mit einer gut und richtig gefertigten, etwas grösseren Augenpincette, wenn sie sehr gross sind, auch mit einer gewöhnlichen anatomisch-chirurgischen Pincette oder mit einer feinblätterigen Kornzange gefasst und direct herausgezogen werden. An der glatten Oberfläche kuglich gestalteter Körper gleiten leicht die angelegten Zangenlöffel ab. Um sie sicherer zu fassen, kann man sich, wenn sie weich sind, überhaupt bei weicheren Substanzen, von was immer für einer Gestaltung, z. B. Insecten ohne harte Flügeldecken, grösseren Krusten, der Stahlpincette von *Blömer* bedienen, auch das einfache Häkchen mit stechender Spitze einsetzen. Es ist aber bei dem Gebrauche desselben grosse Vorsicht und sehr sichere Führung nothwendig, um nicht seine Spitze in die Bindehaut zu verwickeln, und um Zerreissung zu vermeiden. Auch ist die Fassung mit dem Häkchen niemals sehr sicher, indem die nur seicht und oberflächlich eingesetzte Hakenspitze leicht ausreisst. Daher verdienen auch bei solchen Körpern in der Regel die Zängchen, besonders die Hakenpincette, den Vorzug.

§ 1350.

Eisensplitter können aus dem Auge durch die Gegenhaltung eines starken Magnetes ausgezogen werden. Aber auf oxydirtes Eisen und auf Stahl wirkt derselbe nicht.

§ 1351.

Eingeschmolzene Stahlkügelchen stecken so fest in der Hornhaut, dass sie auf keine andere Weise als durch Ausgrabung entfernt werden können. Mit der Spitze der Beer'schen Staarlanze dringe man hinter ihnen in das Grübchen ein, umgehe sie wenigstens zur Hälfte an ihrer hintern Oberfläche und hebe sie heraus. Im Momente, wo die Lanzen-

spitze das Stahlkügelchen berührt, wird ein Klirren deutlich gehört. Sie bleiben entweder an der Spitze der Lanze hängen und sind an dieser als ein unregelmässig geformter schwarzbrauner Körper sichtbar, oder sie fallen von ihr noch im Auge wieder ab. Man sieht sie in diesem Falle an der vordern Oberfläche der Hornhaut an einer von ihrem früheren Sitze verschiedenen Stelle oder an der Bindehaut der Sclerotica schwebend. Jedenfalls zeigt sich, ist die Exerese wirklich gelungen, dem freien und dem bewaffneten Auge das Grübchen leer und vertieft, die früher bemerkte Hervorragung ist verschwunden. Doch ist die Hornhaut an dieser Stelle noch nicht rein und klar, sondern getrübt und der Hintergrund des Grübchens ist durch ein zurückgebliebenes, abgestreiftes röthliches Pulver von Eisenoxydul ausgefüllt. Manchmal lässt der Schmerz, welcher durch den verlängerten Aufenthalt des fremden Körpers verursacht wurde, plötzlich nach, oder der Kranke hat wenigstens ein verändertes Gefühl im Auge, und die Bewegungen der Augenlieder, welche sich nicht mehr an der hervorstehenden Hemisphäre des Kügelchens reiben, sind unschmerzhaft. Wie aber dergleichen rein subjective Zeichen und die eigenen Sensationen des Kranken überhaupt auch in andern Fällen trügerisch sind, so ist im ersten Zeitraume nach gelungener Exerese ein schmerzfreier Zustand um so weniger zu erwarten, als hier die durch die Operation selbst verursachten heftigen Schmerzen noch andauern und der Kranke die eingetretene Veränderung in der Art des Schmerzes öfters nicht wahrnimmt oder nicht deutlich und bestimmt angibt.

§ 1352.

Es genügt vollkommen, wenn das Stahlkügelchen nur aus dem Grübchen, in welches dasselbe eingeschmolzen war, herausgehoben wird. Jetzt frei im Auge liegend, wird es sehr bald in die Strömung der Thränenflüssigkeit hineingezogen, durch diese in den Thränensee und im Ausgusse desselben nach aussen geführt. Es bedarf hiebei keiner

besonderen Nachhilfe durch die Kunst, und eben so wenig ist es nothwendig oder räthlich, das Pulver von Eisenoxyd, welches in dem Grübchen jedesmal zurückgeblieben ist, durch ein weiteres operatives Verfahren zu entfernen; die Thränenflüssigkeit spielt dasselbe aus und am folgenden Tage ist das Grübchen ganz leer, obgleich noch vertieft und sein Boden und der nächste Umkreis getrübt. Später verschwindet durch den Stoffwechsel und durch den organisch-vitalen Bildungsprocess diese Trübung wieder, und in ganz günstig verlaufenden Fällen bleibt kein Hornhautfleck und keine undurchsichtige Narbe zurück.

§ 1353.

Auch um andere in der Hornhaut sehr festsitzende und wie eingekeilte Körperchen, z. B. harte Flügeldecken von Insecten, Metallspäne, zu extrahiren, soll man sich der Staarlanze bedienen.

§ 1354.

Wenn ein fremder Körper unter der angewulsteten Bindehaut des Augapfels oder des Augenliedes liegt, oder wenn er von einer Pseudomembran übersponnen ist, so muss man zuerst auf ihn einschneiden, ihn bloslegen und dann ihn aus dem häutigen Sacke, in welchem er liegt, herausheben. Die Incision der Hülle kann bei kleinen fremden Körpern mittelst der Staarlanze selbst geschehen, indem man ihre Spitze und den vordern Theil eines Schneidenrandes wirken lässt. Einen grossen Bindehautwulst schneidet man sammt dem fremden Körper hinweg.

§ 1355.

Auf Schrotkörner, welche im Zellengewebe zwischen der Bindehaut und der Sclerotica oder zwischen dieser und der Choroidea stecken, auch wenn sie schon vorlängst ganz eingeheilt sind, schneidet man mit der Spitze des Staarmessers oder eines kleinen Scalpells ein und zieht sie mit der Pincette heraus. Ebenso kann man mit einzelnen grössern eingeheilten Pulverkörnern verfahren. Sind aber deren

viele kleinere vorhanden, so ist es besser, sie unberührt zu lassen.

§ 1356.

Halbkugelich geformte Bleiplatten fallen öfters von selbst aus dem Interpalpebralraume heraus, wenn man die Augenliedränder weit von einander zieht, indem sie, gleich einem künstlichen Auge, blos durch die Wirkung des Ringmuskels und durch den Druck der enganschliessenden Augenlieder zurückgehalten werden. Geschieht dies nicht, so verfährt man wie bei der Herausnahme eines eingesetzten künstlichen Auges, nämlich man schiebt bei starker Elevation des obern und Herabziehung des untern Liedes die halbhohlkugeliche Platte zuerst etwas aufwärts, um ihren untern Rand frei zu machen, man fasst diesen mit den Fingern oder mit der Pincette und zieht die Platte nach unten mit einer leichten Drehung heraus. Es ist dabei Vorsicht und Schonung nöthig, damit der gewöhnlich ausgezackte untere Rand der Platte keine Zerreissung verursache.

§ 1357.

Um einen fremden Körper (ein Schrotkorn), welcher am Boden der vordern Augenkammer liegt, zu extrahiren, muss man nach den bei der Staarextraction üblichen Regeln die Hornhaut am untern Rande derselben, jedoch nur zum dritten Theile ihres Umkreises durchschneiden, durch die Hornhautwunde den Daviel'schen Löffel oder die Augenpincette einführen und mit dem ersten den Körper herauszuschleifen oder denselben zwischen die Zangenlöffel der zweiten einzuklemmen und ihn zu extrahiren bemüht sein. Das an und für sich schwierige Unternehmen ist nur bei einer gewissen Grösse des Hornhautschnittes ausführbar. Die Exerese fremder Körper aus der vorderen Augenkammer ist meistens sehr schwierig. *C. Jäger* in Wien verrichtete die Keratomie, um einen Glassplitter, welcher sechs Jahre darin gelegen hatte, zu extrahiren. Er musste die

Operation unbeendigt lassen. Er wiederholte sie später und kam jetzt zum Ziele.*

§ 1358.

Die Exerese eines in der vordern Kapselwand steckenden Stiftes ist kaum möglich oder räthlich, ohne gleichzeitige Extraction der wenn auch zur Zeit noch nicht verdunkelten Krystalllinse, indem diese unvermeidlich durch die Folgen der operativen Verletzung suffundirt werden würde. Bringt in einem solchen Falle der fremde Körper keine besonders nachtheiligen Wirkungen, heftigen Schmerz, andauernde entzündliche Reizung hervor, so ist es räthlich, ihn ruhig an Ort und Stelle sitzen zu lassen. Ist aber schon traumatische Cataract vorhanden, so ist die Operation, und zwar ausschliesslich die Extraction indicirt.

§ 1359.

In die vordere Augenkammer eingedrungene kleine Körper, z. B. Steinsplitterchen bei Explosionen, bleiben zuweilen im Gewebe der Iris stecken und werden an ihrer vordern Fläche mit Pseudomembranen übersponnen, dadurch eingekapselt und befestigt; ebenso Pulverkörner. Sie pflegen wenige Beschwerden, zuweilen aber andauernde, äusserst heftige Schmerzen zu verursachen. Im ersten Falle lasse man sie unberührt; im zweiten ist es nöthig, die Hornhaut zu öffnen, den fremden Körper mit der Pincette zu fassen und zu extrahiren, oder wenn dies nicht gelingt, oder wenn viele solche Körperchen einander ganz nahe in einer circumscripten Stelle der Iris stecken, dies Stückchen der Iris auszuschneiden und so eine Iridectomie zu verrichten.

§ 1360.

Noch tiefer (durch die Hornhaut oder durch die Sclerotica) eingedrungene, in der Centralregion des Bulbus ver-

* v. Ammons Zeitschrift für Ophthalmologie. Bd. 3. S. 104.

loren gegangene fremde Körper veranlassen gewöhnlich phlegmonöse Entzündung und purulente Zerstörung desselben. Man kann sie kaum in der ersten Zeit extrahiren, soll aber auf ihre Entfernung in der Eiterungsperiode Bedacht nehmen. Ausnahmsweise gibt es Fälle, wo im Innersten des Auges verlorne fremde Körper die Integrität seiner Gebilde nicht gefährdeten, wenngleich ihre Function störten, und bei eingetretener Blindheit, ohne Formveränderung des Bulbus, viele Jahre lang darin an unbekanntem Orte, wahrscheinlich in der Mitte des Glaskörpers, zurückblieben. Solche Fälle sind noli me tangere.

§ 1361.

Alle bisher angeführten Operationen der Exerese sind Stegreifoperationen und müssen sogleich ohne Verschub extemporirt vorgenommen werden. Eine besondere Vorbereitung des Kranken oder seines Auges ist beinahe niemals nöthig, kaum jeweilig nützlich, durch den Aufschub gefährlich und verderblich. Der Augenliedkrampf, welcher freilich die Exerese sehr erschwert, ja hindert, kann durch die innere oder äusserliche Anwendung der narcotischen Mittel, z. B. des Opium, der Belladonna, nicht gehoben oder auch nur gemindert werden. Er dauert so lange fort, als der fremde Körper, dessen Gegenwart ihn verursacht, im Auge bleibt, und verschwindet nach dessen Entfernung. Ebenso verhält es sich mit der Entzündung, welche, so lange ihre materielle Ursache besteht, durch nichts gehoben, durch reizende Localmittel aber bedeutend verschlimmert wird. Doch könnte in einzelnen, besonders schwierigen Fällen, und wo es die Constitutionsbeschaffenheit des Kranken nicht contraindicirt, vielmehr direct anzeigt, sowohl zur Beschwichtigung des Blepharospasmus als des entzündlich gereizten Zustandes eine Venenblutentziehung dienen; auch in Fällen, wo die Exerese aus was immer für einer Ursache aufgeschoben werden muss, könnten nasskalte Umschläge über das geschlossene Auge, wenn sie durchaus

nicht in anderweitiger Beziehung contraindicirt sind, als Palliativmittel nützen.

§ 1362.

Nach der Beseitigung des fremden Körpers pflegen in der Regel alle Erscheinungen von Irritation, Congestion und selbst die in der organischen Plastik schon eingetretenen krankhaften Veränderungen auffallend schnell und durch die alleinige Heilkraft der Natur zu verschwinden, und auf eine wahrhaft erfreuliche Weise bewährt sich in solchen Fällen der alte Lehrsatz: cessante causa cessat effectus.

§ 1363.

Doch ist es nöthig, dass der Kranke sich 24—48 Stunden lang ruhig verhalte, sein noch leidendes Auge gegen die zu heftige Einwirkung des Lichtes und gegen andere schädliche Einwirkungen schütze, nicht anstrenge, öfters mit kaltem Wasser auswasche oder damit oder mit Aqua saturnina bähe und ein antiphlogistisches Regime beobachte. Besonders ist dies alsdann der Fall, wenn durch die Introduction, durch die Gegenwart oder Exerese des fremden Körpers hervorgebrachte pseudoplastische Veränderungen auszugleichen sind, zu welchem Processe die Natur Zeit nöthig hat und in dessen Durchführung sie nicht gestört werden darf. Besteht die (selbstständig gewordene, nicht mehr mit ihrer Ursache stehende und fallende) traumatische Entzündung auch nach der Entfernung des fremden Körpers noch hartnäckig fort, so trete frühzeitige und energische, dem Grade ihrer Heftigkeit und den übrigen Verhältnissen angemessene Antiphlogose ein. Ist eine Blutentziehung nöthig, so verdient in der Regel die Phlebotomie vor den localen Blutentleerungen unbedingt den Vorzug.

§ 1364.

Nach der Herausnahme einer Bleiplatte ist das verbrannte Bindehautplättchen der Hornhaut weisslich necrotisch, stösst

sich bei passender Behandlung bald fadig ab, die unterliegende Cornea aber bleibt gegen alle Erwartung rein und durchsichtig. Der Verlauf und die Beendigung dieses Bildungsprocesses werde ohne thätig eingreifende Kunstbeiwirkung ruhig abgewartet.

§ 1365.

Zu den fremden Körpern im Auge gehören auch die darin lebenden Thiere aus niederen Ordnungen — Insecten und Helminthen. Die ersten — Läuse — sind ohne Zweifel Einwanderer aus anderen Körperregionen, in welchen sie öfter als im Auge vorkommen, und aus denen sie nur selten und nur unter gewissen Bedingungen dahin übersiedeln. Die zweiten aber sind Autochtonen des Auges.

§ 1366.

Verschiedene Arten von Läusen, unter ihnen besonders der Morpio pubis, Pediculus ferox, ursprünglich in der behaarten Gegend der Schamtheile einheimisch, kommen zuweilen, aber äusserst selten, ohne Zweifel durch Einwanderung, am Auge vor, nisten zwischen den Cilien oder Supercilien, graben sich aber auch in der Augenlied- und Augapfelbindehaut ein und vermehren sich bei der diesen Thieren eigenthümlichen ungemein grossen Fruchtbarkeit sehr rasch. Sie verursachen durch ihre Gegenwart ein unerträgliches Jucken, welches den Kranken zum beständigen Reiben und Kratzen veranlasst, krankhafte Absonderung der Meibom'schen Drüsen und heftige langwierige Entzündung, welche, wenn ihre wahre Ursache nicht entdeckt und gehoben wird, hartnäckig jeder andern Behandlung widersteht. In den bisher bekannt gewordenen Fällen war gleichzeitig allgemeine Läusesucht — Phthiriasis, besonders in der Schamgegend vorhanden. Die Läuse werden durch die Bestreichung des Augenliedrandes mit Unguentum Hydrargyri cinereum getödtet und mittelst öfterer Abwaschungen entfernt. Um sie deutlich zu sehen, muss man die Loupe anwenden.

§ 1367.

Einige Male sind Entozoen in menschlichen und Thieraugen beobachtet worden. Die neuesten und zuverlässigsten Beobachtungen sind jene von *Larrey*, *Logan*, *Baum*, *Schott*, *Nordmann* und *Gescheidt*. Der erste hat die Filaria Medinensis unter der Augapfelbindehaut entdeckt. Sie verursachte hier, sowie an andern Körpertheilen im Zellengewebe unter der Haut heftige Schmerzen. Sie scheint als ein schmaler schwärzlicher Streifen, welcher häufig seine Gestalt und Lage verändert, durch die Conjunctiva hindurch. Unter derselben entdeckte *Baum* den Cysticercus, welcher eine kleine halbkugeliche Geschwulst bildete, die von ihm für ein Hygrom gehalten wurde. Nachdem er die sie bedeckende Bindehaut hinweggeschnitten hatte, fiel aus der Wunde der Blasenwurm heraus. Eine Filaria fand *Nordmann* in der Krystalllinse des menschlichen Auges und legte ihr den Namen Filaria oculi humani bei. Sie wurde auch von *Gescheidt*, besonders in Staarlinsen und in der Morgagni'schen Flüssigkeit angetroffen. Sie kann bei der cataractösen Metamorphose sich erzeugen oder auch diese verursachen. In der Linse fand derselbe und *Nordmann* auch Monostomen und Distomen. In einem Falle, wo vier der letzten zwischen der Linse und ihrer vorderen Kapselwand zugegen waren, konnte man sie und ihre Bewegungen mit freiem, unbewaffnetem Auge wahrnehmen. *Schott* und *Sömmering d. j.* sahen in der vordern Augenkammer einen lebenden Cysticercus cellulosæ, welcher sich darin bewegte, bald am Boden derselben zusammengerollt lag, bald sich vor die Pupille legte und nur in dieser Stellung das Sehvermögen trübte, sich aber durch schnelles Wachsthum vergrösserte. In dem von *Logan* beobachteten, von *Mackenzie* mitgetheilten Falle scheint der in der vordern Augenkammer gelagerte Helminth gleichfalls ein Cysticercus gewesen zu sein. *Gescheidt* fand den Echinococcus im Jacobsischen Sacke, *Rossi* Hydatiten ebendaselbst. Sie hatten durch

ihren Druck die partielle Ausdehnung, Entzündung und Atrophie der Retina und Choroidea hervorgebracht.

§ 1368.

Auf Helminthen im subconjunctivalen Zellengewebe schneidet man ein und zieht sie mit einer Stachelpincette aus. Lagern sie in der vordern Augenkammer, so öffnet man diese mit dem Keratom und extrahirt sie mit derselben Pincette. Da sie im Linsensysteme mit dessen cataractöser Verdunklung verbunden zu sein pflegen, so indiciren sie die Staaroperation. Im Jacobsischen Sacke befinden sie sich ausserhalb der Grenze der operativen Kunsteinwirkung.

LXXIV. Capitel.

Im Auge selbst erzeugte fremde Körper.

Krankhafte Secretionsproducte.

§ 1369.

Im Augapfel und in den ihm adnexen Organen kommen mancherlei krankhafte Secretionen vor, z. B. die Eitersecretion, die krankhaft veränderte Thränen-, Schleim- und Pigmentabsonderung u. a. m. Diese hängen zum Theil von entzündlichen und gereizten Zuständen ab, sind die Folgen und Wirkungen derselben, erscheinen nicht selbstständig für sich, folgen der Prognose und Behandlung der Hauptkrankheit und sind bereits in der Lehre von der Ophthalmie, vom Epi- und Hypopyon, von der Dacryorrhöe, von der Ophthalmopyorrhöe etc. abgehandelt worden. Eine selbstständige Secretionskrankheit im Auge ist aber der Hydrophthalmos — die Augapfelwassersucht.

§ 1370.

Die Krankheit wird gewöhnlich Hydrophthalmie genannt. Da man aber unter Ophthalmie eine Entzündung des Auges versteht, so verdient diese Benennung nur jener Hydrophthalmos, welcher die Folge und Wirkung der Aus-

gang einer innern Augapfelentzündung, namentlich einer Hydatotitis (§ 133) ist, und vorzugsweise als Hydrops acutus inflammatorius erscheint, oder zu welchem auf einer gewissen Höhe der Krankheit als Wirkung derselben ein entzündlich gereizter Zustand der Membranen hinzugekommen ist. Es besteht daher ein Unterschied zwischen Hydrophthalmos und Hydrophthalmie und beide Benennungen sind keineswegs synonym.

§ 1371.

Indem die Hydropisieen im Allgemeinen vorzugsweise auf krankhaften Zuständen seröser Membranen — der natürlich vorhandenen oder der selbst schon krankhaft gebildeten — beruhen, so gibt es auch so viele Arten des Hydrophthalmos, als es seröse Säcke im Auge gibt. Unter diesen, zu welchen auch der Arnoldische und Jacobsische, aber nicht die Membrana hyaloidea gehört, ist der bei weitem wichtigste und grösste derjenige, welcher durch die Membrana pro humore aqueo gebildet wird. Daher, obgleich auch jene zwei serösen Säcke zuweilen an Hydrops leiden, versteht man doch unter der Augapfelwassersucht vorzugsweise den Hydrops der vorderen und der hinteren Augenkammer.

§ 1372.

Meistens findet der hydropische Zustand in beiden Augenkammern zugleich statt; dies ist bei dem am häufigsten vorkommenden Hydrophthalmos der Fall. Bei offener und nicht gesperrter Pupille ist eigentlich nur diese Form der Krankheit, nämlich ein Hydrophthalmos cameræ utriusquæ möglich. Es verhält sich hiebei wie bei dem Hämophthalmos (§ 885) und bei dem Hypopyon (§ 554). Bei bestehender Atresie der Pupille kann aber auch ein Hydrophthalmos Einer Augenkammer allein, der vordern oder der hintern, ohne gleichzeitige Theilnahme der zweiten, somit Hydrophthalmos cameræ anterioris oder posterioris sich bilden. Allein die Erscheinungen und die pathogenetischen Verhält-

nisse sind hier ganz particulare und andere, als bei dem Hydrophthalmos beider Augenkammern.

§ 1373.

Zu dem Hydrophthalmos der hintern Augenkammer rechnen die meisten Schriftsteller auch diejenige Krankheit, welche sie die Wassersucht des Glaskörpers benennen, und bei welcher derselbe im Umfange vergrössert, seine Zellen ausgedehnt und mit zu viel Flüssigkeit angefüllt sein sollen. Der Glaskörper liegt aber eigentlich nicht in der hintern Augenkammer, welche sich nur von der Traubenhaut bis zu der vordern Kapselwand und bis zu den Ciliarfortsätzen erstreckt, sondern er liegt weiter nach hinten, und jene Krankheit desselben ist kein eigentlich hydropischer, sondern ein ganz anders gearteter, mit Degeneration des Gewebes verbundener amaurotischer Zustand. Uebrigens kann mit dieser eigenthümlichen Krankheit des Glaskörpers Hydrophthalmos beider Augenkammern coexistiren. Beide können entweder gleichzeitig entstehen oder der Eine zu der andern hinzukommen. — Nichts ist aber störender und den Begriff mehr verwirrend als die falsche nosologische Formenbildnerei, nämlich die Zusammenstellung mehrerer in ihrem Wesen ganz verschiedener Krankheiten als coordinirter Arten unter Einem Gattungsbegriffe.

§ 1374.

Bei dem eigentlichen Hydrophthalmos sind beide Augenkammern gleichmässig ausgedehnt und mit wässeriger Feuchtigkeit überfüllt. Diese zwei Erscheinungen, die Vergrösserung und Capacitätsvermehrung der Augenkammern und die quantitative Vermehrung des Augenwassers sind die pathognomonischen Symptome der Krankheit. Sie verläuft in zwei von einander getrennten Zeiträumen. Im ersten Stadio sind nur die beiden genannten Phänomene und die zunächst von ihnen abhängigen Wirkungen, aber keine andern bemerkbar. Im zweiten kömmt die ursprünglich nicht vorhanden gewesene Degeneration der Gewebe hinzu. Im ersten

Stadio wird die Krankheit Hydrophthalmos im engern Sinne des Wortes, im zweiten wegen monströser Vergrösserung und auffallender Formveränderung des Bulbus Bufophthalmos — das Ochsenauge — genannt.

§ 1375.

Im ersten Stadio ist eine Volumsvermehrung der ganzen vordern Hemisphäre bemerkbar, die hintere nimmt daran keinen Antheil. Die Vergrösserung und vermehrte Hervorragung findet nicht blos von Seiten der Hornhaut statt, sondern auch die Sclerotica ist an der Einfalzungsstelle und von da ausgehend zwei Linien weit nach hinten, so weit sie nämlich zur Einfassung der hintern Augenkammer dient, umfangreicher, und sie ist ringförmig ausgedehnt, dabei sehr verdünnt und nicht verdickt. Beide Augenkammern sind nach allen Dimensionen vergrössert, besonders im Diameter anteroposterior. Daher zeigt sich eine grössere Prominenz der Hornhaut, welche dabei längere Zeit ihre vollkommene Durchsichtigkeit behauptet, verdünnt, nicht verdickt ist, und ein auffallendes Zurückweichen der Iris, besonders in ihrer innern Zone, so dass sie trichterförmig ausgehöhlt erscheint. Von beiden, von der vermehrten Prominenz der Cornea und Retrocedenz der Regenbogenhaut, hängt die Capacitätsvergrösserung der vordern Augenkammer ab. Die Aufwölbung der Hornhaut erscheint in drei Formen: in der hemisphärischen, conischen und halbovalen. Die letzte wird äusserst selten bemerkt; die erste ist die gewöhnlichste, am öftersten vorkommende; die zweite nicht ganz seltene wurde irrthümlich für eine besondere, nicht hydrophthalmische Krankheit erklärt.

§ 1376.

Die Ausdehnung, sowohl der Cornea in ihrem ganzen Umfange, als des vordern, bläulich durchscheinenden Scleroticalringes, ist von rein passiver Art, durch die vermehrte Anhäufung der wässerigen Feuchtigkeit bedingt, daher mit Verdünnung und einiger Atrophie und mit Erhaltung der

Durchsichtigkeit der ersten, nicht mit Verdickung und Hypertrophie, wie bei der opaken Staphylombildung, verbunden.

§ 1377.

Andere, von den genannten zum Theil abhängige Symptome sind die Mydriasis im anfangs geringeren, später im mittleren, nie im höchsten, an Irideremie angrenzenden Grade, ohne auffallende Formveränderung der Pupille — Dyscorie, eine gewisse Trägheit der Irisbewegungen, welche zuweilen nicht von der abgestuften Lichteinwirkung abhängig, zitternd sind, aber nicht als Hippus erscheinen. Später in einer etwas mehr vorgerückten Krankheitsperiode tritt eine fast vollkommene Iridoplegie ein. Der Augapfel fühlt sich bei der unmittelbaren und mittelbaren Betastung (durch das obere Augenlied hindurch) hart, prall und gespannt an. Im Anfange der Krankheit äussern sich öfters stechende und reissende Schmerzen im Auge und seinen Confinien. Sie haben keinen bestimmten Sitz, sind veränderlich, herumziehend, remittirend, intermittirend. Später belästigen sie den Kranken nicht mehr, und es bleibt nur ein lästiges Gefühl von Spannung und Druck im Auge zurück, welches von der Ausdehnung der Membranen und von dem Drucke der angesammelten Flüssigkeit auf empfindliche innere Organtheile abhängt. Ebenso zeigt sich anfangs einige Photophobie, zuweilen selbst Photopsie; aber auch diese verschwinden im späteren Zeitraume. Ueberhaupt besteht anfangs ein gereizter, etwas congestionirter, später ein mehr torpider Zustand.

§ 1378.

Lange Zeit behält der Humor aqueus, sowie die übrigen durchsichtigen und strahlenbrechenden Medien, seine Klarheit und limpide Beschaffenheit; daher ist das Sehvermögen nicht getrübt. Hydrophthalmische erblinden im ersten (noch nicht bufophthalmischen) Stadio niemals gänzlich. Sie unterscheiden auch bei schon sehr ansehnlicher Vergrösserung

des Augapfels, so lange seine Gewebe nicht degenerirt sind, alle Gegenstände, später wenigstens die grösseren, welche ihnen wie dunkle Schatten erscheinen, zuletzt noch Licht und Dunkelheit und die helleren Farben. Aber wegen der veränderten Refractionskraft des Auges ist das Sehvermögen doch sehr frühzeitig beschränkt, fehlerhaft und verwirrt. *Beer* und *Mackenzie* geben Prespyopie, *Chelius* dagegen Myopie als constante, den Hydrophthalmos begleitende Erscheinung an. Ich habe in mehreren Fällen weder die Eine noch die andere beobachtet, und glaube, dass die Augapfelwassersucht an und für sich die Sehweite nicht nothwendig verändere, und dass bei ihr Prespyopie ebensowohl als Myopie nur accidentell, aus andern, unabhängig von ihr gleichzeitig vorhandenen Ursachen vorkommen könne. In solchen Fällen war der Kranke zuweilen früher schon, ehe er hydrophthalmisch wurde, Myop oder Prespyop. Kurzsichtige und Fernsichtige können aber eben so gut als andere Menschen von der Augapfelwassersucht befallen werden.

§ 1379.

Die Vergrösserung des Augapfels erfolgt in einigen Fällen ziemlich rasch, z. B. unter dem Verlaufe einiger Ophthalmieen, und alsdann zeigt sich der oben (§ 1377) bemerkte gereizte und schmerzhafte Zustand. Aeussert er sich als solcher in bedeutendem Grade der Heftigkeit und zeigt er sich als von einer bestehenden oder bereits abgelaufenen Ophthalmie wesentlich abhängig, so ist er wirklich als Hydrops acutus inflammatorius (§ 1370) zu betrachten. Meistens aber entsteht der Hydrophthalmos sehr langsam und allmählig, nimmt einen mehr chronischen Verlauf. Auch wenn anfangs der Augapfel sich rasch vergrösserte, pflegen später die Fortschritte langsamer, zuletzt ganz unmerklich zu sein, die Krankheit auf der einmal erreichten Höhe stehen zu bleiben und stationär zu werden. Sie besteht nicht selten Jahre lang, sogar ein ganzes Decennium hindurch auf

Einem und demselben Grade der Entwicklung, ohne sich fortzubilden oder zu reconstruiren.

§ 1380.

Ist aber der Krankheitsverlauf progressiv und nicht stationär, so geht dieselbe früher oder später in das zweite, bufophthalmische Stadium über. Dies Krankheitsstadium ist eingetreten, wenn das Volum des Augapfels dergestalt zugenommen hat, dass er von den Augenliedern nicht mehr bedeckt, ihre Spalte nicht mehr geschlossen werden und er in der Orbita nicht verbleiben kann. Somit erscheint der Hydrophthalmos jetzt als Exophthalmos, vielmehr als Exophthalmie. Denn jetzt sind immer die Augenhäute entzündet. Die phlogistische Reizung ist entweder eine durch das Uebermaas der Ausdehnung provocirte Reactionserscheinung, oder sie selbst, durch accessorische Schädlichkeiten, eine Quetschung, üble Behandlung, durch öfters wiederholte operative Eingriffe etc. veranlasst, führt erst zur bufophthalmischen Metamorphose. Die Zeichen des geschehenen Uebergangs sind die rasche, jetzt unaufhaltsame Vergrösserung, äusserst heftige und immer zunehmende Schmerzen bis zu Delirien und Convulsionen, die sackartige Ausdehnung der Augenlieder, welche der Bulbus vor sich hertreibt. Sie entzünden sich und schwellen an, es entsteht Dacryorrhöe, Lemositas und Ectropium. Besonders das untere Augenlied erleidet einen beständigen heftigen Druck durch den mit seiner ganzen Schwere ihm aufliegenden vergrösserten Augapfel, es tritt an ihm ein Zustand von Verschwärung ein und an der nach aussen umgestülpten Augenliedbindehaut erzeugen sich kleinere oder grössere Druckbrandschorfe.

§ 1381.

In diesem Krankheitsstadio ist der Humor aqueus immer trübe, unklar, gelbgrünlich gefärbt, mit zersetztem Blute gemischt. War die Linse bisher klar und durchsichtig, so verdunkelt sie sich jetzt und es entstehen Staarformen von übler Beschaffenheit. Auch der Glaskörper nimmt Antheil

und wird von einer krankhaften Metamorphose ergriffen. Durch das Uebermaas der Ausdehnung, aber nicht rein mechanisch durch den Druck der angesammelten Flüssigkeit, nur nach vorausgegangener entzündlicher Erweichung, atrophischer Verdünnung und ulceröser Zerstörung kann die Berstung der Cornea erfolgen.

§ 1382.

Nachdem diese eingetreten ist, oder auch ohne sie und bei ihrer noch bestehenden Integrität degeneriren die Gefässhäute — Choroidea und Iris, — es entsteht fungöse Entartung und der ganze Augapfel verwandelt sich in einen Krebsschwamm.

§ 1383.

Gemäss des Bisherigen ist der Hydrophthalmos uranfänglich eine reine Secretionskrankheit, und die Gewebsveränderungen sind ursprünglich nicht vorhanden, sondern treten erst consecutiv im zweiten Stadio ein, als Folge der enormen Ausdehnung der Augapfelhäute und der jetzt hinzukommenden Entzündung, welche in einem schon krankhaft veränderten Organe stets einen bösartigen Charakter zu entwickeln pflegt. Die Secretionsveränderung besteht in einer quantitativ vermehrten Absonderung der wässerigen Feuchtigkeit. Es ist durch nichts erwiesen, dass, wie man bei hydropischen Zuständen anzunehmen pflegt, die Resorption absolut oder relativ vermindert sei. Vielmehr, wenn einmal Stillstand im Wachsthume des Augapfels eingetreten ist und angenommen wird, dass auch jetzt noch die Secretion vermehrt sei, muss die Absorption in gleichem Grade, um jener das Gleichgewicht zu halten, erhöht sein. Aber in beiden Krankheitsperioden ist die Secretion nicht nur für ihren quantitativen Betrag vermehrt, sondern auch für die Qualität des Secretionsproductes verändert. Im zweiten Stadio, wo der Humor aqueus eine trübe, röthliche Beschaffenheit zeigt, ist dies für sich klar. Aber auch schon

im ersten behauptet er nicht ganz seinen normalen Charakter. Ueberhaupt ist bei allen Hydropisieen auch in andern Höhlen des Körpers die krankhaft abgesonderte Flüssigkeit dem natürlichen Secretionsproduct der serösen Membranen niemals vollkommen gleich, und in keiner Art derselben ist ihre natürliche Absonderung nur quantitativ vermehrt. Hydropische Flüssigkeiten bestehen aus Wasser, Albumin, etwas Osmazom und den Blutsalzen; sie weichen von der chemischen Constitution des im Normalzustande nur in Dunstgestalt vorkommenden Secretionsproductes der serösen Membranen bedeutend ab.

§ 1384.

Chelius postulirt als zweiten Krankheitsfactor die Laxität und das verminderte Widerstandsvermögen der Wandungen der Behälter. Es ist leichter, diese voranszusetzen, als ihre wirkliche Gegenwart zu erweisen. Es äussern sich aber durchaus keine Erscheinungen, welche auf eine solche Laxität der Membranen irgendwie hinweisen möchten. Vielmehr widerspricht ihrer Annahme die im Beginne der Krankheit meistens nicht geringe Heftigkeit der Schmerzen und der gereizte Zustand des Auges, welche als reactive Erscheinungen auf einen nicht geringen Widerstand gegen die Ausdehnung hindeuten. Die später bei einmal seit langer Zeit bestehender passiver Ausdehnung eintretende Erschlaffung der Häute ist die Wirkung der schon vorhandenen Krankheit, nicht ihre Ursache. Das krankhafte Secret muss schon bestehen und nachhaltig erzeugt werden, um durch Ausdehnung der Höhlenwände und durch Compression der in diesen eingeschlossenen Organe hinlänglichen Raum zu seiner ferneren Anhäufung zu gewinnen.

§ 1385.

Wodurch die quantitative und qualitative Secretionsveränderung der descemetischen Haut ursächlich bedingt werde, darüber lässt sich nur das Folgende sagen. Der Hydroph-

thalmos gehört gleich dem Wasserbruche, der Gelenkwassersucht, Schleimbeutelwassersucht etc. unter die local bedingten Hydropisieen, welche nicht wie Ascites und Hydrothorax von einer allgemeinen constitutionellen Krankheit, von der hydropischen Diathese, von der bei ihr stattfindenden Blutcrasis, der relativen Vermehrung des Liquoris sanguinis und Verminderung der Blutkörner, des Faserstoffes und der Hämatine, von einer allgemeinen krankhaften Verfassung des serösen Hautsystemes abhängen. Zu der Bauchhöhlenwassersucht kömmt häufig im weitern Krankheitsverlauf Hydrothorax, Zellgewebewassersucht etc. hinzu. Wenn auch eine solche Hydropisie allgemein geworden ist, entsteht bei den am Hydrothorax, an Ascites Sterbenden niemals noch im letzten Krankheitsstadio ein Hydrophthalmos.

§ 1386.

Dagegen ist derselbe zuweilen eine begleitende Erscheinung, eine Folgekrankheit der chronischen Hirnhöhlenwassersucht, sowohl der angebornen als der accidentell entstandenen. Wenn der Augapfel wirklich eine Hirnausstülpung ist und die Hirnhöhlen durch den Canal des bei dem Embryo ursprünglich hohlen Sehnerven mit der Höhle des Augapfels in Verbindung stehen, so begreift man leicht die angeborne Coexistenz von Hydrops ventriculorum cerebri und Hydrophthalmos. Auch nach vollständiger Entwicklung des Auges und Hirnes verbleiben die Arachnoidea und die descemetische Haut, wenn auch nicht mehr in Continuität, doch in fortdauerndem sympathischen Wechselverhältnisse; daher entsteht bei Kindern, welche am chronischen Wasserkopfe leiden, öfters auch Augapfelwassersucht. Bei Hydrocephalus acutus ist der Verlauf zu rasch, als dass jene wesentlich chronische Krankheit sich ausbilden könnte. Der vom chronischen Hydrocephalus abhängige Hydrophthalmos ist immer mit Amaurose verbunden und hat als charakteristisches Zeichen den Nystagmos — das unstete Hin- und Herschwanken der beiden Augäpfel.

§ 1387.

Die Augapfelwassersucht kann als Folge und Wirkung traumatischer Verletzungen des Auges entstehen, wenn diese von contundirender Art sind. Ist die auf eine solche Verletzung erfolgende traumatische Entzündung vollständig erloschen, fand dieselbe in einem dyscrasiefreien Subjecte statt und wird sie später nicht durch eine neue Verletzung von ähnlicher Art wieder erweckt, so pflegt ein solcher rein traumatisch bedingter Hydrophthalmos gutartig, stationär zu bleiben und sich nicht weiter fortzubilden. *v. Ammon* hat B. 1. Taf. 3. Fig. 22 u. 23 einen durch Keratitis nach einem Messerstich entstandenen Hydrophthalmos abgebildet, welcher mir aber nicht rein ein solcher zu sein scheint.

§ 1388.

Unter dem Verlaufe mehrerer specifischer Opthalmieen, besonders der egyptischen (§ 293), kann sich bei einer eigenthümlichen Constitutionsbeschaffenheit der Hydrophthalmos entwickeln oder als ihre Nachkrankheit zurückbleiben. Wie aber zur Entstehung der Hydrocele, des Hydrarthros ein nur sehr geringer Grad von Entzündung, vielmehr von subphlogistischer Reizung erforderlich ist, vorausgegangene höhere Entzündungsgrade gewöhnlich nicht nachweisbar sind, vielmehr geradezu hinderlich sein würden, so verhält sich dies hier auf gleiche Weise.

§ 1389.

Der Hydrophthalmos soll öfters rheumatisch bedingt sein. Die Vieldeutigkeit dieses Ausdruckes und der Missbrauch der Aerzte, jede Krankheit, welche sie nicht anders zu erklären vermögen, wäre es auch nur, um den Kranken zu befriedigen und jeden Zweifel an ihre Allwissenheit niederzuschlagen, besonders wenn sie mit reissenden, herumziehenden Schmerzen verbunden ist, rheumatisch zu benennen, macht den rheumatischen Ursprung der Augapfelwassersucht einigermassen zweifelhaft. Ebenso möchte es sich mit andern Diathesen und Dyscrasieen, der scrophulösen, arthri-

tischen, syphilitischen verhalten. Merkwürdig bleibt in dieser Beziehung das verhältnissmässig seltene Vorkommen des Hydrophthalmos bei der grossen numerischen Verbreitung solcher Dyscrasieen, und sicher gestellt ist die Thatsache seines jeweiligen Vorkommens bei Menschen, welche von diesen Dyscrasieen ganz frei sind. Am ehesten kann noch ein causaler Zusammenhang zwischen ihm und vorausgegangenen unregelmässig verlaufenen, etwa zurückgetretenen oder zurückgetriebenen impetiginösen (nicht leicht primär- und essentiell-exanthematischen) Dermatonosen behauptet werden.

§ 1390.

Wenn bei der Concurrenz der angegebenen ursächlichen Momente gleichzeitig eine Atresie der Pupille besteht, so kann ein Hydrophthalmos der vordern Augenkammer allein entstehen. Ich habe niemals einen solchen gesehen, und kenne auch keine hinreichend beglaubigte Beobachtung eines andern Schriftstellers hievon. *v. Ammon* benennt zwar den von ihm auf der (§ 1387) allegirten Kupfertafel abgebildeten Fall Hydrops cameræ anterioris. Da aber die Pupille offen war, so kann ich ihn als solchen nicht anerkennen. Auch scheint mir die beigegebene zweite Figur dieser Annahme zu widersprechen. Kömmt ein solcher Fall in der Natur jemals vor, so muss die Vergrösserung der hydropischen vorderen Augenkammer, die Aufwölbung der Hornhaut ohne gleichzeitige vermehrte ringförmige Ausdehnung des vorderen Theiles der Sclerotica und die Retrocedenz der ohne Zweifel an die vordere Kapselwand angewachsenen Iris noch viel bedeutender sein, als bei der Wassersucht beider Augenkammern. Schon wegen der Pupillensperre müsste totale Erblindung bestehen. Niemals könnte bei richtigem nosologischem Verständnisse jener Zustand als eine dieser coordinirte Species des Hydrophthalmos aufgestellt werden. Ich denke mir ihn als einen correlativen Zustand der Wassersucht eines alten, seit langer

Zeit keine Därme mehr enthaltenden, an der Mündung seines Halses in der Gegend der Bruchpforte geschlossenen herniösen Sackes.

§ 1391.

Noch mehr ist obiges bei dem in der Natur wirklich vorkommenden, sogar nicht seltenen, aber auch nur bei Atresie der Pupille möglichen Hydrops der hintern Augenkammer der Fall. Bei deren bedeutender Vergrösserung kann und muss sich sogar in derselben eine grosse Menge von trübem röthlichem Serum zwischen der Traubenhaut und vordern Kapselwand anhäufen. Allein dies kann nur bei wirklich bestehenden und schon präexistirenden krankhaften Metamorphosen einzelner integrirender Theilorgane des Augapfels geschehen. Der hydropische Zustand wird daher hier wieder nur consecutiv, und die Folge jener krankhaften Metamorphosen und nicht eine für sich bestehende idiopathische, einfache Secretionskrankheit sein. Bei dem totalen opaken globosen Hornhautstaphylom ist immer eine solche seröse Colluvies in der hier einzig noch bestehenden enorm ausgedehnten hintern Augenkammer vorhanden; aber diese ist hier rein consecutiv und nicht die Ursache der staphylomatösen Hervorragung (§ 1449). In einem solchen Zustande ist ein Complex von Symptomen vorhanden, von welchen mehrere der präexistirenden Hauptkrankheit, andere wirklich dem hydropischen Zustande der hintern Augenkammer angehören. Unter den letzten ist nur die Vergrösserung des Scleroticalringes und die starke passive Turgescenz der Regenbogenhaut nach vorne zu bemerken.

§ 1392.

Wenn ich auf solche Weise von dem Hydrophthalmos zwei ihm gewöhnlich zugeschriebene Species trennen muss, so ist demselben dagegen als Variant ein Krankheitszustand beizuordnen, welchen die Schriftsteller früher von ihm getrennt und in eine ganz andere Krankheitsgattung eingereiht

haben. Es ist dies das sogenannte conische durchsichtige Hornhautstaphylom.

Rob. Lyall, de staphylomate pellucido conico. Petropol. 1816.
Karl Himly, über das Staphyloma conicum. Ophtalm. Bibl. Bd. 1. St. 2.
M. J. A. Schön, über die kegelförmige Hervortreibung der Hornhaut in *Rust's* Magazin. Bd. 24.
C. Schmidt, über die Hyperkeratosis. Erlangen 1830.
Drei Fälle von Hyperkeratosis in *v. Ammon's* Zeitschr. für Ophtalm. Bd. 2.
L. Müller, über Augenwassersucht und einen unter der Form des Staph. corn. pellucid. auftretenden Fall. Würzburg 1833.
J. Sichel, sur le staph. pellucide de la cornée in *Cmier* Annal. d'oculistique. Vol. 2.
James H. Pichfort, on the conical cornea. Dublin 1844.
Ph. v. Walther und *Kolb*, Beobachtungen einer Cornea conica im Journ. d. Chirurg. Bd. 35. St. 1.

§ 1393.

Diese Krankheitsform wurde, nachdem sie früher ganz unbekannt war, vor einigen Decennien zuerst von englischen Aerzten, *Taylor*, *Lyall*, *Wardrop*, entdeckt und beschrieben. Man glaubte anfangs, ihre Erscheinung sei auf England beschränkt; allein *Scarpa* hat ihr Vorkommen in Italien, *Leveillé* (und später *Demours*) in Frankreich, *Himly* in Deutschland nachgewiesen. Seitdem auf solche Art die Aufmerksamkeit der Aerzte auf die neue Krankheit einmal geweckt und hingeleitet war, haben sich auch bei uns die Beobachtungen derselben ziemlich vervielfältigt, und gegenwärtig giebt es kaum mehr einen erfahrenen practischen Augenarzt, welcher nicht wenigstens einige Specimina davon gesehen hätte.

§ 1394.

Obengenannte englische Aerzte zählten die neuentdeckte Krankheitsform keineswegs den Staphylomen bei. *Wardrop* nannte sie die conisch geformte Hornhaut (conical formed cornea). *Scarpa* führte zuerst die Benennung: Staphyloma corneae conicum pellucidum ein, nach ihm erhielt diese Terminologie ziemlich allgemeine Annahme; obgleich *Himly*

die Krankheit Hyperkeratosis, und *v. Ammon* Keratoconus benannten.

§ 1395.

Mit dem wahren Hornhautstaphylome hat die conisch geformte Cornea nur die Hervorragung gemein, und zwar findet auch diese in einer geometrischen Form statt, welche dem wahren Staphylome fremd ist und meines Dafürhaltens ihm niemals zukömmt. Alle andern Prädicate, welche dem wahren Staphylome beigelegt sind und wesentlich zu seiner Begriffsbestimmung gehören, sind hier durchaus negirt. Solche sind die Undurchsichtigkeit, die Hypertrophie der Cornea, die totale, vordere Synechie, die Atrophie der Iris, die Verschliessung der Pupille, die Entmischung der wässerigen Feuchtigkeit. Man kann das totale Hornhautstaphylom nicht in zwei Species, das opake und das durchsichtige, eintheilen; die Verdunkelung ist kein specifisches, nur einer besonderen Species zukommendes, sondern ein generisches, schon in dem Gattungsbegriffe enthaltenes Merkmal; jedes Staphylom ist undurchsichtig, und ein durchsichtiges Staphylom ist eine Contradictio in adjecto. Dagegen schliesst sich die conische Cornea ganz natürlich und ungezwungen den übrigen Arten des Hydrophthalmos an. Gleich diesem ist sie eine einfache Secretionskrankheit, von vermehrter Erzeugung der wässerigen Feuchtigkeit, ohne bemerkbare Substanzveränderungen der Gewebe, herrührend. Da, wo diese in den späteren Perioden der Krankheit sich zeigen, sind sie als consecutive Erscheinungen, als Producte, nicht Elemente derselben zu betrachten, wie dies letzte dagegen bei dem Staphylome ursprünglich der Fall ist, welches für eine Bildungskrankheit, der Hydrophthalmos dagegen für eine Secretionskrankheit erachtet werden muss.

§ 1396.

Die Entstehung der Cornea conica beruht ganz auf demselben Principe, wie jene des kugelförmigen Hydrophthalmos. Sie hat mit diesem, der gewöhnlicheren und schon

früher bekannt gewesenen Form der Augapfelwassersucht die wesentlichen Symptome gemein. Solche sind: die Ausdehnung und Verdünnung des Gewebes der Hornhaut, welche nicht verdickt und hypertrophisch ist (auch nicht an der ausgehöhlten, keineswegs mit fester Masse gefüllten Kegelspitze), ihre fortdauernde Durchsichtigkeit, die Capacitätsvermehrung der vorderen Augenkammer, die ungetrübte Beschaffenheit der wässerigen Feuchtigkeit, der normale Zustand der Regenbogenhaut, deren Bewegungen entweder ganz frei und ungehindert, oder wegen der quantitativen Vermehrung und des hierdurch verstärkten Gegendruckes der Flüssigkeit, worin sie aufgehängt und eingetaucht ist, etwas erschwert und verlangsamt sind, der gleiche Zustand des Linsensystems und der rückwärts gelagerten Organe, verhältnissmässig nur geringe Störungen des Sehvermögens, jedoch wegen verstärkter und zugleich unregelmässiger Strahlenbrechung einige Myopie, Undeutlichkeit des Sehens, Dyplopie, Polyopie besonders leuchtender und glänzender Gegenstände, Crupsie, Verbesserung des Sehens durch den Gebrauch concaver Brillengläser. Bei beiden tritt im spätern Verlaufe Trübung der Cornea — bei der conischen Form zuerst im Centralfelde — Degeneration der Organtheile in der hintern Augenkammer, Erblindung, zuletzt nach vorausgegangener entzündlicher Erweichung spontane Berstung der Cornea ein. Der leicht nuancirte Unterschied beider Formen zeigt sich im langsamern Verlaufe und beschränktern Wachsthume der conischen Form, und daher in der grössern Sicherheit vor den zuletzt genannten schlimmen Ausgängen. Der Formunterschied beider ist nicht so sehr wichtig; denn 1) bei der conischen Form bildet die Hervorragung keineswegs genau einen geometrischen Hohlkegel, sie hält vielmehr zwischen der Halbkugel- und Halbkegelform die Mitte, und übersteigt im Centralfelde die natürliche Wölbung dieser Membran kaum um eine Linie. Man sieht dies deutlich in den Abbildungen von *Wardrop*, *v. Ammon*

und *Wibmer*, in einem von mir und *Kolb* genau beobachteten und abgebildeten Falle.* In diesem zeigt sich auch, dass die Kegelspitze nicht genau dem Centralfelde der Cornea entspricht, sondern von dessen Mitte eine halbe Linie nach unten, und eben so weit nach innen, gegen den grossen Canthus hin, divergirt. Diese Divergenz nach verschiedenen Richtungen hat auch *v. Ammon* beobachtet. 2) Es gibt ausser der sphärischen Form des Hydrophthalmos, welche allerdings die häufiger vorkommende ist, nicht allein eine conische, sondern auch eine ovale, welche ich einmal beobachtet habe. Bei vollständiger Entwicklung aller gewöhnlichen hydrophthalmischen Erscheinungen stellte die in dem senkrechten Durchmesser bedeutend vergrösserte Hornhaut eine aufrechtstehende Halbellipse dar. Die Entstehungs- und Verlaufsweise war ganz jene einer gewöhnlichen Augapfelwassersucht. 3) Die Einseitigkeit des Sehens ist keine der conischen Form als solcher eigenthümlich zukommende Erscheinung; sie findet erst bei eingetretener Suffussion der Kegelspitze statt, und ist einzig von dieser abhängig. 4) Die von *Textor* bemerkte Fluctuation im Umfange eines weissgelblichen Fleckes an der Kegelspitze, deren von *Wardrop* und *Brewster* angegebene facettirte, polyëdrische Beschaffenheit, ihr Leuchten und Feuerfunkeln, eine Zerreissung der descemetischen Haut im Centralfelde der Cornea etc. hat in den von mir beobachteten Fällen nicht stattgefunden, und auf diese Verhältnisse kann eine wesentliche Differenz der conisch gewordenen Hornhaut von der sphärischen Form des Hydrophthalmos nicht gegründet werden. 5) Irrig ist auch die Behauptung, dass die conische Metamorphose der durchsichtig bleibenden Hornhaut niemals von Entzündung abhänge. Ich beobachtete sie, sowie andere Formen des Hydrophthalmos, als Product der egyptischen Ophthalmie mit gleichzeitig noch bestehenden Symptomen dieser letzten; ebenso kann sie

* Journ. d. Chir. Bd. 35. St. 1.

mir als unmittelbare Nachkrankheit einer heftigen impetiginösen Ophthalmie vor.

§ 1397.

Die conische Cornea ist zuweilen als angeborner Bildungsfehler beobachtet worden, oder sie zeigte sich schon in der frühesten Kindheit, wenn sie auch nicht sogleich nach der Geburt bemerkt wurde. In diesem Falle war sie aber muthmasslich doch schon zu jener Zeit in einem sehr geringen, kaum bemerklichen Grade vorhanden, und hat sich nur bald nachher weiter entwickelt. Wenigstens muss man hier eine angeborne Anlage in einer eigenthümlichen Bildung der Cornea voraussetzen. Ist eine solche Bildung vorhanden, und wirken die producirenden Ursachen des Hydrophthalmos ein, so entsteht dieser in der conischen Form, so wie er bei einer anders conformirten Hornhaut die globose Form hervorbringen würde. In beiden Fällen besteht eine Secretionsvermehrung der descemetischen Haut, und die Form der Ausdehnung der Cornea hängt von ihrer präexistirenden Organisation ab.

§ 1398.

Es ist aber schwer zu ermitteln, worin jene eigenthümliche Bildung der Hornhaut, besonders ihres Centralfeldes, welche die conische Formation bedingt, bestehe. *Adams* nimmt eine Hypertrophie und Verdickung des Centralfeldes an. Er gerieth in diesen Irrthum, weil er die conische Hornhaut erst in dem späteren Zeitraume untersuchte, wo die Spitze des Hohlkegels schon verdunkelt und wirklich verdickt, auch mit einer festen Masse ausgefüllt ist. Allein dies ist nicht der primitive Zustand vor der eingetretenen Verdunklung; vielmehr ist hier eine Verdünnung vorhanden, wie dies der Augenschein am Lebenden und die pathologisch-anatomische Untersuchung an der Leiche, welche *Jäger* in Erlangen vorzunehmen Gelegenheit hatte, erweist. *Jäger* behauptet, nur die Kegelspitze verdünnt, den übrigen Theil der Cornea dagegen verdickt gefunden zu

haben. Dies geschah aber erst, nachdem er die cadaveröse conische Hornhaut eingeschnitten und gespalten hatte, somit nachdem die wässerige Feuchtigkeit ausgelaufen war. Aber in diesem Falle ist das elastisch gespannte Gewebe auch einer natürlich beschaffenen Cornea zusammengezogen und verdickt. Bestünde, wie er annimmt, eine Verdünnung nur im Centralfelde und gleichzeitige krankhafte Verdickung in den mittleren und Randfeldern; so müsste eine andere geometrische Figur als jene des Hohlkegels bei ihrer Ausdehnung entstehen. Es kann aber die Verdünnung im Centralfelde grösser als in den übrigen sein, und hierauf der trügerische Schein einer (blos relativen) Verdickung beruhen. *Chelius* behauptet, die Hornhaut sei schon im natürlichen Zustande in der Mitte am dünnsten, und daher hier das Widerstandsvermögen das geringste. Diese anatomische Bildung ist aber unerwiesen; sie ist auch unwahrscheinlich, denn wenn sie bestände, könnte jede Ausdehnung der Cornea nur in der conischen Form geschehen, und der globöse Hydrophthalmos wäre unmöglich. — Ein ungenannter Recensent in der Salzb. med. chir. Zeitung (1819, Nro. 98) behauptet, die conische Form entstehe durch die Zerreissung der descemetischen Haut im Centralfelde der Cornea, wodurch das Resistenzvermögen derselben gegen die Vis a tergo des Humoris aquei geschwächt, vielleicht auch ganz aufgehoben werde, indem diesen Widerstand nicht sowohl die Hornhaut selbst, als vielmehr die descemetische Haut leiste. Dass dies sich nicht also verhalte, beweist der Vorfall der descemetischen Haut aus einer perforirenden Hornhautwunde oder einem solchen Hornhautgeschwüre, welcher Vorfall sich darum bildet, weil diese Membran ohne die hier beseitigte Unterstützung durch die Cornea dem Druck der wässerigen Feuchtigkeit nicht zu widerstehen vermag. Eine solche Zerreissung der Wasserhaut kann wohl bei schon weit fortgeschrittenem conischem Hydrophthalmos eintreten, aber nicht leicht im Anfange statt-

finden; sie ist eher seine Wirkung als seine Entstehungsursache. Sie selbst aber, wenn sie eingetreten ist, kann an der verletzten Stelle durch circumscripte traumatische Hydatotitis und Exsudation in der späteren Periode die Verdunklung, Verdickung und Ausfüllung der Kegelspitze veranlassen.

§ 1399.

Es gibt nebst der Wassersucht der Augenkammern noch einen subscleroticalen und zweitens einen subchoroidealen Hydrops. Nämlich der Arnoldische und Jacobsonische seröse Sack können an der Wassersucht leiden. Der erste wurde von *Arnold* und von *v. Ammon* in hydropischem Zustande in Leichen angetroffen, und der erste hat diesen Sack, welcher früher unbekannt war, eben in einem solchen überfüllten Zustande entdeckt. Den zweiten beobachtete *Ware* und seitdem mehrere andere Schriftsteller. *Ware* hat ihn sogar punktirt. Ist der seröse Sack in seiner ganzen Ausdehnung mit hydropischer Flüssigkeit überfüllt, so ist die Netzhaut von der Choroidea gänzlich losgetrennt; sie ist nur mehr an der Eintrittsstelle des Sehnerven befestigt und hängt klöppelförmig nach vorne bis zur Zonula ciliaris herab.

§ 1400.

Der Hydrophthalmos ist eine schwer heilbare Krankheit. Die verschiedensten, bisher zu seiner Bekämpfung eingeleiteten Curmethoden haben wenig geleistet. Im ersten Stadio ist es höchstens gelungen, den Krankheitsverlauf zum Stillstande zu bringen und seine weiteren Fortschritte in das bufophthalmische Stadium zu hindern, selten oder nie ihn zur Rückbildung zu bestimmen und den normalen Zustand wieder herzustellen. Man ging aber auch bisher von der irrigen Ansicht aus, die Heilung beruhe hier, wie bei andern Hydropisieen, einzig auf der Hinwegschaffung des krankhaften Secretionsproductes, und beachtete wenig oder

gar nicht die Unterdrückung der krankhaften Secretion selbst, worauf es doch wesentlich und hauptsächlich, wenn nicht allein ankömmt. Gerade aber darin liegt die Hauptschwierigkeit des Gelingens der ärztlichen Cur, indem es sehr schwer ist, einer einmal eingeleiteten und in vollem Gange befindlichen krankhaften Absonderung Einhalt zu thun und sie zum Stillstande zu bringen. Dies nun ist bei der Augapfelwassersucht die erste und Hauptindication. Jene der Beseitigung des Krankheitsproductes ist dieser untergeordnet, beide aber sind unter sich in Verbindung und mit gleichmässiger Berücksichtigung zu erfüllen.

§ 1401.

Auch hier ist zuerst und vor allem der causalen Indication Genüge zu leisten. Indem der Hydrophthalmos häufig mit andern entweder vorausgegangenen oder noch bestehenden krankhaften Zuständen in ursächlicher Verbindung steht, so ist gegen diese das Curverfahren zu richten, welches daher sehr verschieden und mannigfaltig nach der Individualität des gegebenen Krankheitsfalles sein wird. Man hoffe aber nicht, dass wenn die causale Indication erfüllt, wenn der herpetischen Dyscrasie entgegengewirkt, wenn der Hämorrhoidalfluss geregelt, ein unterdrückt gewesener Fussschweiss wieder hergestellt ist etc., dass nun der obgleich ursächlich mit diesen Passionen zusammenhängende Hämophthalmos wieder verschwinden werde. Er ist bereits zu einer selbstständigen Krankheit herangewachsen, welche jetzt unabhängig von ihrer primitiven Ursache fortbesteht. Aber durch die genaue und vollständige Erfüllung der causalen Indication, durch die Regulirung der diätetischen und atmosphärischen Verhältnisse, durch die Veränderung des Clima's etc. kann doch ein Stillstand erzielt werden, so dass die Krankheit aus ihrer nicht mehr bestehenden oder wenigstens in ihrer Triebkraft beschränkten Wurzel keine neue Nahrung mehr zieht.

§ 1402.

Nicht in der Absicht, die Resorption zu bethätigen, an welcher es eigentlich nicht fehlt, sondern um die krankhafte Secretion im Auge zu beschränken, ist, da man direct auf diese nicht einzuwirken vermag, *a*) die kräftige Antreibung anderer natürlicher Absonderungen, *b*) die künstliche Erregung einer neuen krankhaften Secretion indicirt. Das erste geschieht durch die eine Zeit lang fortgesetzte und dann hie und da wiederholte Anwendung abführender und drastischer Mittel, der Senna, der Jalappe, Coloquinte, des Gummi guttæ, durch die Einleitung einer reichlichen Diurese mittelst Squilla, Digitalis purpurea, Juniperus, Cainca, Pyrola, Ballata lanata, durch Kali tartaricum und aceticum u. s. f. Weniger passend ist, zumal in unseren kälteren Climaten, die Einleitung einer kräftigen, längere Zeit unterhaltenen Diaphorese. Das Zweite wird durch die Anlegung eines künstlichen Geschwüres an einer passenden Hautstelle, am besten durch die Einziehung des Eiterbandes im Nacken erzielt. Das letzte Verfahren habe ich in mehreren Fällen wirksam gefunden.

§ 1403.

Vielleicht wirken Mercur, Antimon und Jod direct auf die Secretion der descemetischen Haut, und diese heroischen Mittel verdienen in geeigneten Fällen innerlich und äusserlich in den Confinien der Augengegend angewendet zu werden. Eine zweckmässig durchgeführte Sublimatcur hat mir in einigen Fällen wesentlich genützt. Auch ätherisches Terpentinöl scheint ein directes Einwirkungsvermögen auf die Secretionen im Innern des Augapfels zu besitzen. Ich habe dasselbe mit entschiedenem Erfolge innerlich angewendet.

§ 1404.

Die Paracenthese der vordern Augenkammer leistet jedenfalls wenigstens palliativ nützliche Dienste, indem dadurch die Spannung der Membranen und die hievon abhängigen Schmerzen gehoben, der Entzündung und der von dieser

ausgehenden Degeneration der Gewebe vorgebeugt wird. Bei der sehr raschen Regeneration der wässerigen Feuchtigkeit ist freilich die Erleichterung nur von sehr kurzer Andauer. Die Punction muss daher sehr oft, aber doch nicht leicht nach *Beers* Vorschlag täglich wiederholt werden. Die kleine Stichwunde wird am Boden der vordern, niemals der hintern Augenkammer, nicht mit einem Troikar, sondern mit einer Staarnadel oder einem dieser ähnlichen Instrumente angelegt. Verwerflich ist die Einziehung eines liegenbleibenden Seidenfadens. Nicht unpassend dürfte in geeigneten reizlosen Fällen die Cauterisation der Hornhaut sein. Man hat die Extraction der Linse angerathen; sie erscheint kaum räthlich, so lange sie durchsichtig ist und der Kranke noch einigermassen gut sieht. Ist sie im späteren Zeitraume einmal verdunkelt, so wird die Operation wenig mehr nützen, vielleicht viel schaden. Radicale Heilung ist von der Abtragung der Hornhaut, einem der Staphylomoperation nachgebildeten Kunstverfahren, zu erwarten. *Scarpa* und *Rosas* empfehlen die partielle Resection eines kleineren oder grösseren Stückes aus ihrem Centralfelde. Bei nahe bevorstehender oder schon wirklich eingetretener Degeneration der Augenhäute, besonders wenn diese von fungöser Art ist, könnte die Exstirpation des ganzen Augapfels indicirt sein.

§ 1405.

Die Therapie der conischen Form des Hydrophthalmos coincidirt im Wesentlichen mit jener des globosen. Man hat auch bei ihr mancherlei innere Arzneien, kaum jemals mit einem bedeutenden Erfolge angewendet. Von den topischen Mitteln gilt, ausser dem bereits bezüglich auf den globosen Hydrophthalmos Gesagten, das Folgende: *a*) Concave Brillengläser leisten palliative Dienste und verbessern das Sehen. *b*) Die Anwendung adstringirender Solutionen, des Alauns, weissen Vitriols, des Chinarindendecoctes, auch des wässerigen Aufgusses der Tabaksblätter, wird wohl wenig nützen. *c*) Die Compression, wohl um die Kegel-

spitze platt zu drücken? — und ebenso *d)* die Cauterisation der Hohlkegelspitze ist ganz zu verwerfen. *e)* Die öfters, ja täglich wiederholte Punction soll nach *Lyall's*, *Langenbeck's* und *Rau's* Versicherung die radicale Heilung bewirkt haben.

§ 1406.

Der Hydrops der vordern oder der hintern Augenkammer, sowie jener des Arnoldischen und Jacobsonischen Sackes haben keine eigene Therapie, sondern folgen jener der Hauptkrankheit, von welcher sie abhängen.

LXXV. Capitel.

Ophthalmolithen.

§ 1407.

Unter allen im Auge vorkommenden Flüssigkeiten ist zur Erzeugung steiniger Concretionen die Thränenflüssigkeit allein geneigt. Aus dem Humor aqueus, der Morgagnischen und der Glasfeuchtigkeit bilden sich keine solchen. Die sogenannten Versteinerungen des Glaskörpers, der Linse und die in den Interlamellarräumen der Cornea vorkommenden Steine scheinen mehr auf Osteo- als auf Lithogenese zu beruhen, eigentlich Verknöcherungen pathologisch veränderter Gewebe, keine Steinbildungen aus thierischen Säften zu sein. In den beiden serösen Säcken, dem Arnoldischen und Jacobsonischen, erzeugen sich solche nur im hydropischen Zustande derselben (§ 1399). Der herkömmlich sogenannte Lapis palpebrarum bildet sich nur in der krankhaften Secretionsflüssigkeit einiger in den Augenliedern vorkommenden excavirten Geschwülste von kystenartiger Beschaffenheit, hat zu den natürlichen Palpebralgeweben keine nähere Beziehung und verdient keineswegs den ihm von *Chelius* beigelegten Namen Histolith — Gewebsstein. Es gibt daher nur Eine Art von Ophthalmolithen, und diese sind die Thränensteine — Dacryolithen.

§ 1408.

Diese Concretionen fand *Sandifort* in der Thränendrüse, *Travers* im Thränensacke, *Kriemer* im häutigen Nasencanale, *Guérin* und ich im obern Interpalpebralraume. In dem von mir beobachteten Falle * erzeugten sich die Dacryolithen sehr rasch, täglich zwei bis drei Mal in demselben an der Stelle, wo in ihn die Ausführungsgänge der Thränendrüsen ausmünden. Sie lagen frei in ihm zu Tage und scheinen sich in ihm selbst und nicht schon in jenen Ausführungsgängen gebildet zu haben, indem sie grosse Massen darstellten, welche durch diese nicht hätten hindurchgehen können. Sie bestanden aus phosphorsaurer und kohlensaurer Kalkerde und einer animalischen Substanz. Ihre Gegenwart verursachte eine heftige und äusserst schmerzhafte Entzündung, welche sich jedoch auf die Bindehaut beschränkte. Der lithogenetische Process hörte nach dem mehrere Wochen fortgesetzten innerlichen Gebrauche des kohlensauren Kali's auf. Eine später eingetretene Recidive wurde durch dasselbe Arzneimittel gehoben.

LXXVI. Capitel.

Neubildungen und degenerirte Gewebe.

§ 1409.

Neubildungen im Auge stören die Function der Organe, mit welchen sie in Berührung stehen. Sie sind in jeder Beziehung als Fremdlinge darin zu betrachten. Auf gleiche Weise verhalten sich diese Organe selbst, wenn sie in pseudoplastische Processe verwickelt, eine Veränderung ihrer Textur und Structur erlitten haben, wobei sie ihre eigenthümliche Function zu vollbringen ausser Stand gesetzt und sich selbst, ihrem Prototypus, ganz unähnlich geworden sind. Manche Neubildungen unterscheiden sich bestimmt

* Journ. d. Chir. Bd. 1. St. 1.

und sehr auffallend von den durch Degeneration der Gewebe entstandenen Pseudoplasmen; bei andern ist der Unterschied weniger deutlich, und bei einigen bleibt es sogar zweifelhaft und unentschieden, ob sie zu der ersten oder zweiten Kategorie gehören.

§ 1410.

Die Degeneration der Gewebe hängt öfters von Entzündung ab, ist eine Folge und Nachkrankheit des phlogistischen Processes. Doch erkennen sie auch in vielen Fällen einen aphlogistischen Ursprung. Bei Neubildungen ist das letzte öfter als das erste der Fall.

§ 1411.

Beide sind Pseudoplasmen, Afterbildungen, welche mit der Bildung der übrigen, mit ihnen zu einer organischen Einheit verbundenen Organe nicht übereinstimmen, diese nicht in ihrer Function unterstützen, sondern derselben vielmehr hindernd entgegentreten. Einige derselben üben auf andere nähere oder entferntere Organe und auf den Gesammtorganismus eine besonders deletere und verderbliche Wirkung aus. Sie werden Cacoplasme im Gegensatze der einfachen, mehr gutartigen Pseudoplasme, welche nur mechanisch schädliche Wirkungen in unmittelbarem Contacte hervorbringen, genannt.

§ 1412.

Krankhafte Neubildungen, Pseudoplasme und Cacoplasme kommen in den einzelnen Organtheilen des Augapfels, und sie kommen in seinen Hilfsorganen vor. Die ersten sind wegen der grossen Anzahl und Mannigfaltigkeit der in die Construction des Bulbus eingehenden Gebilde sehr zahlreich. Sie erfordern jedes eine besondere Betrachtung. Da bei den Cacoplasmen die Zerstörung, wenngleich zuerst von einem einzelnen Gebilde ausgehend, sich mehr oder weniger schnell auszubreiten pflegt, so werden diese besser collectiv abgehandelt.

LXXVII. Capitel.

Neubildungen und Degenerationen der Augapfel-Bindehaut.

God. Bidloo, de pannu in Exercit. anatom. chirurg. in Oper. omnibus. Leidæ 1708.

Précourt, obs. sur un ptérygion varicomembraneux in Journ. de médecine 1770. Tom. 32.

J. Mayssl, diss. de pterygio. Vindob. 1831.

G. Benedict, über die Behandl. des Pterygium in Abhandl. a. d. Geb. der Augenheilkunde. Breslau 1842.

C. F. Gräfe, Trichosis bulbi, im Journ. d. Chir. Bd. 4.

H. Küchler, Horngeschwülste des Augapfels, im Journ. d. Chir. Bd. 33.

§ 1413.

In der Augapfelbindehaut entstehen: *a*) Neubildungen: 1) *Pterygion*, 2) *Pinguecula*, 3) *Trichoma*. Sie werden Augenfelle genannt, das erste Mückenflügelfell, das zweite Fettfell, das dritte behaartes Fell. Das erste schliesst sich dem Fibroid, das zweite dem Lipom, das dritte der krankhaften Haarbildung, wie sie auch in andern Körpertheilen vorkömmt, an. *b*) Gewebsdegeneration: 1) die Bindehaut verwandelt sich in eine *Schleimhaut* — Pannus scarlatinus, Scharlachfell; 2) in *Derma*, ihr Epithelium in Epidermis — Cutisation der Bindehaut.

§ 1414.

Das Pterygion zeigt ein fibröses Gewebe, ist röthlich, aderig, faltig, halbdurchsichtig wie der Flügel einer Stubenfliege, daher sein Name. Es ragt über das Niveau der vordern Oberfläche des Augapfels hervor, ist circumscript, hat scharf begrenzte Ränder, eine sehr regelmässige, immer sich selbst gleichbleibende, und zwar eine triangulare Gestalt. Es sitzt im Weissen des Auges, entspringt in der Scleroticalconjunctiva; die Spitze des Dreiecks ist dem Hornhautrande zugekehrt, seine Basis von ihm abgewendet. Es verbreitert sich ansehnlich in der letzten Richtung. Wenn es sich vergrössert, greift seine Spitze über den Hornhautrand

hinüber und das Bindehautplättchen der Cornea wird von derselben krankhaften Metamorphose ergriffen. Sie kann sich bis in ihr Centralfeld ausdehnen. Sie bleibt aber stets auf die Bindehaut beschränkt und die unterliegende Cornea und Sclerotica nehmen an ihr keinen Antheil, sondern zeigen eine ganz normale Textur und Structur. Man kann das Flügelfell ober beiden Membranen in eine Falte aufheben und dasselbe in jeder Richtung verschieben, wobei es sich in längliche Falten zieht. Es ist vollkommen schmerzfrei und das Auge ist nicht entzündet, lichtscheu, thränend etc.

§ 1415.

Das Pterygium geht gewöhnlich vom innern Augenwinkel aus, hängt aber mit der Membrana semilunaris nicht zusammen, ist keine Fortsetzung und Verlängerung derselben. Es kann auch in der Gegend des äussern Augenwinkels seinen Ursprung nehmen, von der obern oder untern Bindehautfalte ausgehen. Niemals bildet es sich in der Cornealconjunctiva zuerst und verbreitet sich von da ausgehend auf die Scleroticalconjunctiva; immer ist diese primär und jene erst secundär ergriffen.

§ 1416.

Es besteht entweder nur Ein Pterygium, oder es sind deren zwei, drei, vier zugegen. Im letzten Falle gehen zwei Pterygien von den beiden Augenwinkeln und zwei von den Bindehautfalten aus. Sie können mit ihren Spitzen und seitlichen Rändern zusammenstossen und so die ganze vordere Fläche des Augapfels überziehen. Gewöhnlich zeigen sich Eines oder mehrere Pterygien nur auf Einem Auge; nicht selten aber sind solche gleichzeitig auf beiden Augen zugegen.

§ 1417.

Das Pterygium verursacht einige Difformität, welche aber nur in grosser Nähe und bei aufmerksamer Betrachtung sichtbar ist. Es beschränkt sehr wenig die Freiheit der

Augapfelbewegung, und schadet dem Sehvermögen nicht, wenn es nicht einen grossen Theil der Hornhaut überdeckt.

§ 1418.

Das Pterygium ist immer Eine und dieselbe Krankheit. Es gibt nicht mehrere Arten des Mückenfelles, und insbesondere kein fungöses Pterygium, wie ein solches von *Chelius* aufgestellt worden ist. Man hat mancherlei Excrescenzen theils der Bindehaut selbst, theils und am öftersten der unterliegenden Cornea und Sclerotica mit dem Mückenfelle confundirt und als besondere Arten desselben betrachtet, welche aber mit ihm in der Natur, Entstehungs- und Verlaufsweise nicht das Geringste gemein haben. Solche Excrescenzen unterscheiden sich von dem wahren Flügelfelle durch ihre unregelmässige Gestalt, dunklere Röthe, Schmerzhaftigkeit, grössere Dichtigkeit, nicht aderige Beschaffenheit, durch den Mangel an Verschiebbarkeit, durch ihr rascheres Wachsthum, durch die Geneigtheit zu Blutungen und zur krebshaften Degeneration. Das sogenannte fungöse Pterygium ist nur der Anfang des aus der Bindehaut hervorwuchernden Krebsschwammes selbst.

§ 1419.

Das Pterygium ist ein aphlogistisches Pseudoplasma, kein Entzündungsproduct; bleibt niemals nach heftiger Ophthalmie, Ophthalmosyndesmitis als Nachkrankheit zurück, sowie auch andere Fibroide ohne Entzündung zu entstehen pflegen; kömmt bei Menschen vor, welche niemals an Augenentzündungen gelitten haben, wohl aber bei einer gewissen eigenthümlichen Constitutionsbeschaffenheit öfteren, wiederholten oder andauernden phlogistischen Reizungen des Auges unterworfen waren.

§ 1420.

Das Flügelfell ist kein Auswuchs der halbmondförmigen Haut, wie schon seine Entstehung auch im äussern Augenwinkel und der Mangel an Zusammenhang mit dieser Membran beweist (§ 1415). Sind zwei Pterygien, von beiden

Augenwinkeln ausgehend, vorhanden, so ist das äussere keine Fortsetzung des innern, beide bestehen ausser Continuität, convergiren mit ihren Spitzen, aber stossen auch mit ihnen niemals zusammen. Es ist ebendarum auch kein Rudiment oder Ueberbleibsel eines dritten Augenliedes. Es ist keine Excrescenz der (vollkommen normal beschaffenen und theilnahmlos unter ihm liegenden) Sclerotica oder Cornea, vielmehr von solchen Auswüchsen in jeder Beziehung ganz verschieden (§ 1418). Es ist auch keine neu erzeugte Membran, wenigstens in dem Sinne nicht, wie durch phlogistische Exsudation gebildete Pseudomembranen solche darstellen. Es ist eine von der Bindehaut ausgehende Neubildung, welche aber von ihr selbst verschieden ist, und welche sie an ihre Oberfläche projicirt hat. Es nimmt nicht die ganze Dicke der Bindehaut ein. Sicher ist das Pterygium nicht die ganze, an der leidenden Stelle krankhaft metamorphosirte Bindehaut; diese wird nicht in Falten mit aufgehoben und verschoben, wenn man das Flügelfell faltet und verschiebt, und wenn man dasselbe resecirt, wird die Cornea und Sclerotica nicht entblösst.

§ 1421.

Das Pterygium ist eine selbstständig gewordene, in sich beschlossene Neubildung; es ist der regressiven Metamorphose unfähig. *Beer* glaubt dasselbe durch aufgepinselte safranhaltige Opiumtinctur zur Rückbildung bestimmen, durch partielle Cauterisation zerstören zu können. Mir ist dies niemals gelungen. Es muss von seinem mütterlichen Boden abgelöst und hinweggenommen werden. Bei der Operation wird dasselbe mittelst der Stachelpincette zunächst an seiner Spitze gefasst, etwas angezogen und zuerst mit dem Keratom oder einem kleinen Scalpell von der Hornhaut getrennt, immer weiter von der Sclerotica abpräparirt und endlich an seiner Basis mit der geraden Augenscheere abgeschnitten. Man darf von der Spitze und von den seitlichen Rändern nichts sitzen lassen, weil von den zurück-

gebliebenen Rändern leicht eine Reproduction ausgeht, zu welcher das Pterygium sehr geneigt ist. Es entsteht eine verhältnissmässig sehr grosse Wundfläche, welche jedoch mit Zellengewebe bedeckt, und in welcher die Cornea und Sclerotica nicht denudirt ist. Diese Wunde geht in Eiterung über. In der ersten Zeit sind kalte Umschläge und mässige Antiphlogose angezeigt, später wird die Wunde öfters mit dem Höllenstein betupft, um den Nachwuchs des Pterygii zu verhindern und die Vernarbung zu befördern.

§ 1422.

Die Pinguecula ist ein im subconjunctivalen Zellengewebe liegendes Fettklümpchen. Sie hat nichts gemein mit dem Flügelfelle und ganz ungeeignet ist die Benennung Pterygium pingue. Das Pterygium stellt keineswegs eine Krankheitsgattung dar, unter welcher Pinguecula, Pannus und andere hier eingeschobene Reihenglieder die einzelnen Arten und Unterarten bilden, sondern es ist selbst eine diesen coordinirte Species.

§ 1423.

Die Pinguecula zeigt sich als eine umschriebene, kleine, etwas hervorragende Geschwulst von schmutzig gelber Farbe, von unregelmässiger Contour und Gestalt. Sie kömmt auf Einem Auge allein, zuweilen auf beiden Augen zugleich vor. Sie hat ihren Sitz meistens in geringer Entfernung vom Hornhautrande gegen den äussern Canthus hin; sie zeigt sich aber auch im innern Scleroticalfelde. Nicht selten sind zwei Fettfelle, eines gegen den äussern, das andere gegen den innern Augenwinkel hin vorhanden. In diesem Falle ist gewöhnlich das äussere das grössere und früher entstandene. Die Pinguecula zeigt sich öfter bei jüngern Individuen und bei dem weiblichen Geschlechte. Sie stellt ein sehr kleines subconjunctivales Lipom dar und ist wie alle Lipome in andern Körperregionen der Rückbildung unfähig. Es pflegt sich auch nicht zu vergrössern und verursacht durchaus keine Functionsstörung und keine Beschwerde.

ausgenommen eine äusserst geringe Difformität. Die damit Behafteten dringen aber gewöhnlich nachdrücklich auf ihre Entfernung. In diesem Falle fasst man mittelst der Stachelpincette das Fettklümpchen und schneidet es mit der dasselbe bedeckenden Bindehaut mittelst der geraden Augenscheere hinweg.

§ 1424.

An der Augapfelbindehaut kommen behaarte Auswüchse vor. Bei Menschen und Thieren hat man Haare, bei Schafen Wolle aus ihr hervorwachsen gesehen. An der Stelle dieses ungewöhnlichen Haarwuchses hatte die Bindehaut ihre eigenthümliche Bildung ganz verloren, verhielt sich dermatisch und war mit Epidermis überzogen. Ich beobachtete eine Warze der Bindehaut, aus welcher die Haare hervorsprossten. *Ryba* fand in der Substanz der Hornhaut ein an seiner Oberfläche behaartes Enchondrom, *Gräfe* und *Lerche* behaarte Muttermäler. Einen ähnlichen Fall hat *Himly* mitgetheilt. Ein solches Trichom verursacht dieselben üblen Wirkungen, wie die Trichiasis. Es muss daher exstirpirt werden, was unschwer gelingt.

§ 1425.

Pannus scarlatinus — das Scharlachfell — ist eine von dem Pterygium, welchem es irrig beigezählt worden ist, ganz verschiedene Bildung. Es ist keine Neubildung, welche der Bindehaut des Augapfels in beschränktem Umfange aufsitzt, sondern eine ausgebreitete krankhafte Metamorphose der Bindehaut selbst. Sie ist sehr gefässreich, aufgelockert, gebläht und aufgedunsen, ihres Epithelii beraubt, daher ihrer Glätte verlustig, uneben und zottig. Sie hat sich in eine Schleimmembran verwandelt und ist mehr oder weniger undurchsichtig. An ihrer Oberfläche sondert sie eiterförmigen Schleim ab und unter derselben ist trübes Serum ergossen. Diese pathologen Veränderungen zeigen sich schon an der Scleroticalconjunctiva, aber noch auffallender treten sie in dem Bindehautplättchen der Hornhaut her-

vor, welches sulzig getrübt erscheint. Scharlachhoch ist die Röthe nicht, wie der Name anzeigt, sondern blass, fleckig und verwischt.

§ 1426.

Man unterscheidet das dünne und das dicke Scharlachfell — Pannus tenuis und grassus. Beide sind nur im Grade der Entwicklung von einander verschieden; beide kommen gleichzeitig an demselben Auge in verschiedenen Bindehautfeldern vor und gehen in einander über. Pannus beginnt als tenuis und wird mit der Zeit grassus.

§ 1427.

Pterygium entsteht bei übrigens gesunden und von Constitutionsfehlern freien Menschen; Pannus kömmt nur bei dyscrasischen Individuen vor. Cachectische, übel genährte, scrophulöse Personen, welche in feuchter, unreiner Luft leben, an chronischen Hautausschlägen, an Fussgeschwüren, an übelriechenden Achsel- und Fussschweissen leiden, in Viehställen schlafen, sind ihm unterworfen. Pterygium ist aphlogistisch; Pannus ist eine Nachkrankheit von serösen, feuchten, dyscrasischen Bindehautentzündungen, besonders bei übler Behandlung und bei dem längere Zeit fortgesetzten Gebrauche erweichender und erschlaffender Mittel. Die egyptische Ophthalmie begünstigt vorzugsweise, mehr als jede andere, die Entstehung des Pannus (§ 293).

§ 1428.

Die pannusartig degenerirte Bindehaut ist sehr schwer zur Rückbildung zu bestimmen. Bei dem Pannus grassus wird dies noch schwieriger erzielt als bei dem tenuis. Es muss die allgemeine Körperbeschaffenheit verbessert, der Kranke in salubre Lebensverhältnisse versetzt, die diätetischen Bezüge des Curverfahrens müssen auf angemessene Weise geregelt und die vorhandenen Dyscrasieen ausgetilgt werden. Nur unter dieser Voraussetzung können Localmittel von Nutzen sein. Die Aufgabe ist, die übermässig entwickelte Vascularität zu beschränken, die ausgedehnten

Gefässe zur Zusammenziehung zu bestimmen, die in sie eingedrungenen Blutkörner zurückzutreiben, die Auflockerung des Bindehautgewebes, seine luxurirende Vegetation zu beschränken, die auf die niedere Organisationsstufe einer blossen Schleimhaut herabgesunkene Conjunctiva wieder zu erheben und zu ihrer höheren und eigenthümlichen Bildung zurückzuführen. Die Erfüllung der letzten Indication ist ungemein schwierig, da es sich um nichts weniger als darum handelt, aus einer Schleimmembran wieder eine Bindehaut zu machen; solches kann nur auf sehr indirecte Weise geschehen, und direct kann der Arzt nur auf die Beschränkung der Vascularität und die Wiederherstellung des Tonus in den Geweben und der Cohäsion einwirken. Beide Wirkungen bringen die adstringirenden Mittel hervor. Scarificationen der aufgedunsenen Bindehaut nützen durch die Entleerung der Blutgefässe, aber nicht dadurch, dass wenn die Stämme durchschnitten werden, die Blutzufuhr zu ihren Aesten und Zweigen aufgehoben wird. Denn augenblicklich füllen sich diese durch den stärker eintretenden Collateralkreislauf wieder an. Die Excision kleiner Parcellen aus der Scleroticalconjunctiva ist räthlich wegen ihrer hiedurch bewirkten Verkürzung und darauf folgenden stärkeren und innigeren Verwachsung mit den unterliegenden Augenhäuten. Ein wirksames Localmittel ist die safranhaltige Opiumtinctur, anfangs verdünnt in das Auge instillirt, später concentrirt mittelst des Pinsels auf die Hornhaut aufgetragen. In hartnäckigen Fällen werden gepulverter Zucker, Weinstein, Borax, Alaun etc. in das Auge eingeblasen. Fette Salben, auch Mercurial- und Jodsalben verschlimmern den Zustand. Indem die Cur des Pannus mit jener des Nephelii zusammentrifft, so wird bei Betrachtung dieser Krankheitsform (§ 1498) das Nähere folgen.

§ 1429.

Den Gegensatz gegen den Pannus scarlatinus bildet die Cuticularconjunctiva, die Verwandlung der Bindehaut

in Derma und ihres Epithelii in Epidermis, die Cutisation, Ueberhäutung, Mumification derselben. Unter diesen verschiedenen Benennungen beschreiben *v. Ammon*, *Jäger* in Erlangen, *Wardrop* und *Mackenzie* eine Metamorphose der Bindehaut, da sie vertrocknet, verschrumpft, das Bindehautplättchen glanzlos, wie mit Staub belegt, und undurchsichtig ist. Dieser Zustand tritt zuweilen nach Verbrennung, nach Aetzung durch in das Auge eingefallenen ungelöschten Kalk, auch nach langwieriger Syndesmitis verschiedener und anderer Art ein. Chronischer andauernder Xerophthalmos, der Mangel an Befeuchtung der Conjunctiva durch die Thränenflüssigkeit bei Atresie der Mündungen der Ausführungsgänge der Thränendrüsen (§ 1227) soll hiezu die Veranlassung geben. Das Uebel ist unheilbar und der Mangel der Thränenflüssigkeit, von deren Befeuchtung allerdings der normale Zustand und der Glanz der Conjunctiva abhängt, kann nur sehr unvollkommen durch schleimige Augenwasser ersetzt werden.

LXXVIII. Capitel.

Hornhautflecken.

B. D. Mauchart, de maculis corneæ. Tübingæ 1743.
Desselben Leucomata Tobiæ. Tübingæ 1743.
G. R. Fölsch, de maculis cornæ. Halæ 1791.
F. E. Schunk, de maculis cornæ. Berol. 1732.
D. G. Germier, osservazioni sopra le macchie bianke della cornea transparente. Firenze 1843.
A. Steinberg, über plastische und purulente Exsudate in der Hornhaut. Mainz 1844.

§ 1430.

Der Hornhautfleck — Macula corneæ — ist eine bleibend gewordene, stationäre, circumscripte Opacität der Hornhaut als Ausgang und Folgekrankheit einer vorausgegangenen Hornhautentzündung — Keratitis. Es gibt eine andere Verdunklung dieser Membran, welche die Suffusion ge-

nannt wird. Diese ist von der maculösen Opacität in sofern verschieden, als sie, obschon gleich ihr von Keratitis abhängig, doch zu dieser in einem andern Verhältnisse steht. Suffusion ist ein Symptom der Keratitis (§ 127), und zwar eines ihrer frühesten objectiven Symptome, die Priorität vor beinahe jedem andern behauptend, mit ihr entstehend, im Grade der Intensität zunehmend und abnehmend, endlich mit ihr bei vollständiger Resolution auch wieder verschwindend. Der Hornhautfleck dagegen ist kein wandelbares und veränderliches Symptom der Keratitis; er entsteht langsam und allmählig, meistens erst bei schon etwas abgefallener Entzündung, in stadio declinationis derselben; er bleibt aber nach ihrem Erlöschen als Krankheitsproduct zurück: er ist eine Nach- und Folgekrankheit der Hornhautentzündung. Daher ist er eine bleibende und stationäre, die Suffusion dagegen ist eine mit der Keratitis wieder verschwindende Opacität. Bei der allgemeinen Keratitis, welche die Hornhaut in ihrem ganzen Umfange, in allen ihren Feldern ergreift, wie dies bei der aus innern constitutionellen Ursachen entstandenen, z. B. bei der syphilitischen, immer der Fall ist, zeigt sich die Suffusion ausgebreitet und diffus; bei dem Hornhautfleck dagegen ist die Opacität circumscript, neben und in der Umgebung des Fleckes ist die Hornhaut klar, durchsichtig und ungetrübt. Es ist daher unrichtig und störend, die wahre Einsicht zum Voraus verbauend, wenn neuere Schriftsteller die Suffusion als eine besondere, den übrigen coordinirte Species der Hornhautflecken aufstellen; ich halte es für nöthig, um zu dieser Einsicht zu gelangen, sie sogleich von vorn herein auszuscheiden und in der Betrachtung von diesen zu trennen.

§ 1431.

Alle Hornhautflecken sind Producte der entzündlichen Exsudation entweder in den Interlamellarräumen selbst, oder zwischen der obersten Lamellenschichte und dem Bindehautplättchen, oder zwischen der untersten Schichte und der

descemetischen Haut. Phlogistische Ausschwitzung liegt der Entstehung derselben allezeit und jedes Mal zum Grunde. Ihrer Bildung geht immer und nothwendig eine Ophthalmie, und zwar eine Hornhautentzündung von exsudativem Charakter voraus, und der Hornhautfleck bleibt als Ausgang und Folgekrankheit gerade einer solchen exsudativen Entzündung zurück. Ohne vorausgegangene Ophthalmie entsteht kein Hornhautfleck.

§ 1432.

Bei den meisten Flecken in den concreten Krankheitsfällen ist dieser causale Zusammenhang ihrer Entstehung mit einer vorausgegangenen Ophthalmie leicht und augenfällig nachzuweisen. Sie sind Producte der Augenentzündung der Neugebornen, scrophulöser, variolöser, gonorrhoischer, egyptischer, auch traumatischer Ophthalmieen, wenn nicht einige der oben genannten noch weit grössere Zerstörungen und schlimmere Bildungsfehler zurücklassen. — Auf andere Weise jedoch verhält sich dies bei dem Greisenbogen — Arcus senilis, Gerotoxon — und bei dem ihm correlativen angebornen, d. h. zur Zeit der Geburt noch vorhandenen Fötalring — Embryotoxon. Der erste wird gewöhnlich und von allen Schriftstellern den Hornhautflecken beigezählt, aber sehr mit Unrecht. Er ist von diesen in seiner wahren Bedeutung, in der Weise seiner Entstehung, Erscheinung und in seinen Wirkungen, auch durch seine absolute Unheilbarkeit etc. gänzlich verschieden. Er beruht auf der natürlichen, nicht krankhaften, durch das Greisenalter gesetzten regressiven und Finalmetamorphose des in die Sclerotica eingefalzten Hornhautrandes. Er pflegt anfangs nur die Hälfte des Hornhautrandes (meistens zuerst die untere) einzunehmen (Gerotoxon dimidiatum), später sich auch auf die andere Hälfte (die obere) auszudehnen, die (überall gleiche) Breite von $1\frac{1}{2}$—$2\frac{1}{2}$ Linien zu erreichen und sich nicht weiter fortzubilden. Die Cornea selbst ist dabei etwas abgeflacht und weniger gewölbt, aber klar und

durchsichtig, nicht atrophisch. Er ist nicht selten mit Gerotoxon der Krystalllinse verbunden; nämlich bei Cataracta senilis beginnt zwar meistens im Kerne, zuweilen aber auch in den Randschichten die Verdunklung. Aber das Gerotoxon in der Linse ist progressiv, nicht jenes der Hornhaut. Ein Gerotoxon der Kapsel gibt es nicht.

§ 1433.

Der Greisenbogen ist freilich kein Entzündungsproduct, er ist vielmehr von sehr aphlogistischer, atrophischer Beschaffenheit. Die Verwachsung der Hornhautlamellen unter sich an ihrem Rande, ein Marasmus senilis derselben, das Verschwinden des Interlamellarraumes und das Aufhören der Secretion in diesem liegt seiner Entstehung zum Grunde. Er ist nicht als Krankheitsproduct, sondern, wie gesagt, als die nothwendige, ganz natürliche, endliche und letzte Metamorphose der Hornhaut an ihrem Rande zu betrachten. Er hat daher eine sehr regelmässige, überall gleiche und sich nie ändernde Gestalt. Er bedingt auch keine Störung oder Verhinderung der Sehfunction. Die senile Abflachung der Hornhaut coexistirt wohl mit verminderter Secretion der wässerigen Feuchtigkeit, ist aber eben so wenig als das Gerotoxon eine Folge von ihr. Der Greisenbogen ist eigentlich kein Hornhautfleck, von den wahren Flecken in seiner Natur und Wesenheit ganz verschieden, denselben nur durch eine falsche Nomenclatur und unrichtige nosologische Bestimmung beigezählt. Es ist zu bemerken, dass zuweilen, jedoch äusserst selten, bei Arthritikern eine dem Greisenbogen ähnliche, wirklich pathologe Metamorphose am Rande der Cornea beginnt, welche aber progressiv ist, indem innerhalb des ersten äusseren Bogens sich ein zweiter innerer bildet, die Verdunklung allmählig bis zum Centralfelde fortschreitet und totale Erblindung herbeiführt. Die Abflachung der Cornea ist hier weit grösser als bei Gerotoxon; sie wird ganz plan und verliert ihre Convexität. Verwachsung der Lamellen und atrophische Verdünnung findet gleichfalls statt. Sie ist keine

Folge der arthritischen Ophthalmie und entsteht ganz unabhängig von derselben. Da junge Arthritiker prämatur altern, so nehmen sie an den senilen Metamorphosen selbst vorzeitigen Antheil.

§ 1434.

Ein dem Gerotoxon parallel stehender Bildungsfehler ist das Embryotoxon. Anfangs im Embryonenauge ist die Textur der Cornea von jener der Sclerotica nicht verschieden. Ihre Differenzirung beginnt im dritten Monate, und zwar zuerst im Centralfelde mit der Lamellenbildung. Am Rande bleibt die Cornea am längsten trübe und undurchsichtig; es existirt daher zu einer gewissen Zeit ein Fötalring an der äussersten Grenze der Cornea. Bleibt die Hornhaut auf dieser Bildungsstufe stehen, so ist derselbe zur Zeit der Geburt gleichzeitig mit andern Hemmungsbildungen noch vorhanden und das Embryotoxon pflegt ohne weitere Aufklärung die ganze Lebenszeit fortzubestehen.

§ 1435.

Der Greisenbogen und der fortbestehende Fötalring hängen natürlich nicht von Keratitis ab. Dasselbe wird von einigen oberflächlichen, kleinen, circumscripten, wenig ausgebreiteten, graulichen Hornhautflecken bei kleinen, mit scrophulöser Anlage behafteten Kindern behauptet, von welchen die Mütter und Pflegerinnen derselben angeben, das befleckte Auge sei niemals entzündet gewesen und der Fleck sei ganz allmählig ohne vorausgegangenen anderweitigen krankhaften Zustand desselben entstanden. Diese Angabe verdient durchaus keinen Glauben, und sie ist jedenfalls ganz unrichtig. Bei minder aufmerksamer Beobachtung eines Laien kann eine geringe, wenig heftige, besonders nicht auffallend schmerzhafte und nur kurze Zeit andauernde Augenentzündung bei einem Kinde leicht unbemerkt bleiben: es kann aber eine sehr circumscripte Keratitis von scheinbar geringer Heftigkeit auch bei kurzer Dauer schon einen exsudativen Charakter entwickeln und daher einen kleinen

Hornhautfleck produciren. Ich pflege in solchen Fällen zu fragen, ob das Kind zur Zeit, wo der Fleck zuerst bemerkt wurde, etwas lichtscheu war, und ich erhalte gewöhnlich eine bejahende Antwort. Wenn daher andere Entzündungssymptome fehlten, so war doch dieses Eine, Photophobie, vorhanden. Laien aber und auch manche Aerzte pflegen so wie jedes im Weissen geröthete Auge, so auch nur ein geröthetes Auge für entzündet zu erklären. Einige solche Hornhautflecken sind sogar schon von einer früher in geringerem Grade vorhanden gewesenen Ophthalmia recens natorum zurückgeblieben und wegen ihrer unscheinbaren Beschaffenheit mehrere Jahre hindurch nicht bemerkt worden. Mit den Hornhautflecken verhält es sich in dieser Beziehung wie mit manchen Entzündungsproducten in andern Organen. Auch diese sollen ohne vorausgehende Entzündung entstehen und entstanden sein. Mancher hat eine erst bei der Necropsie entdeckte sehr circumscripte, Einige haben sogar eine ausgebreitete Verwachsung der Lunge mit der Pleura, der Leber mit dem Peritoneum, und sie sollen in ihrem Leben nie an Pleuritis oder an Peritonitis hepatica gelitten haben. Nicht nur sollen Wunden ohne Entzündung heilen, es sollen sogar Pyosen, Oncosen, Induration und Gangrän sich ohne Entzündung bilden. Wenngleich die frühere Phlogosomanie, welche überall und nichts Anderes als Entzündung und Entzündungsproducte sah, einer strengen Censur mit Recht unterworfen wurde, so verdient die letzte nicht minder die neuere, vornehmthuende Phlogosophobie, welche die Entzündung auch da nicht anerkennt, wo sie durch ihre Symptome und Ausgänge im Leben und durch die cadaverischen Erscheinungen und Producte nach dem Tode augenfällig kund gegeben ist.

§ 1436.

Es besteht daher, abgesehen von dem Gerotoxon und Embryotoxon, kein Hornhautfleck ohne Keratitis. Die Annahme, dass die „Anhäufung des serösen Halitus (?)

zwischen den Hornhautlamellen, seine Stockung (ohne Entzündung?) oder der Erguss plastischer Lymphe (??) Hornhautflecken zu erzeugen vermöge", welche *Chelius* aufstellt, ist unstatthaft. — Eine wichtige Bestätigung des oben Gesagten ergibt sich aus der sicher ermittelten Thatsache, dass einmal entstandene und nach abgelaufenem Entzündungsprocesse zurückgebliebene Hornhautflecken sich in der Regel nicht weiter verändern und fortbilden, weder im Umfange noch im Grade der Verdichtung und Verdunklung zunehmen, wenn nicht eine neue Augenentzündung hinzukommt, welche allerdings, wenn sie einen exsudativen Charakter entwickelt, eine Vergrösserung und weitere Ausbreitung des schon präexistirenden Fleckes zu bewirken vermag. Hornhautflecken sind ruhende Afterbildungen, aus der Entzündung entstanden und nur durch den Wiedereintritt derselben, als ihrer erstmaligen producirenden Ursache, zu weiterer Fortbildung aufgeregt. Eitel und ungegründet ist daher die oftmals laut werdende Besorgniss, der bestehende Fleck möge wachsen und nach und nach die ganze Pupille überdecken, was ohne neu hinzukommende Entzündung gemäss sichergestellter Erfahrung niemals der Fall und durchaus nicht zu befürchten ist.

§ 1437.

Hornhautflecken sind nicht so sehr isolirte und für sich allein dastehende Krankheitsformen, dass nicht analoge und übereinstimmende Krankheitszustände auch in andern Organen vorkommen möchten. In diesen bringt exsudative Entzündung unter gegebenen Bedingungen gleichfalls Verdichtung der Gewebe, Verwachsung derselben unter sich und mit dem zwischen ihren Schichten enthaltenen, wenn fortgebildeten und sich organisirenden Exsudate, dabei Verlust oder Beschränkung ihrer Weichheit und durchscheinenden Beschaffenheit, wenn sie solche besassen, hervor. Uebereinstimmend mit diesen pathologen Metamorphosen gehen die Hornhautflecken von einer Phlogosis aus, welche in ihrem

Verlaufe plötzlich angehalten stille steht, nicht zur Pyose, aber auch nicht zur Krise und Rückbildung gelangt, bei welcher das entzündliche Exsudat, in mässiger Quantität vorhanden, mit einem höheren Grade von Gerinnbarkeit begabt und dieser Eigenschaft nicht durch die Erzeugung von Eiterstoff — Purium — beraubt, nicht wieder eingesogen wird, aber auch nicht flüssig bleibt, nicht in flüssiger Form fortgebildet und endlich in Eiter verwandelt wird, sondern feste Gestaltung annimmt und in dieser Form fernere pseudoplastische Veränderungen erleidet.*

§ 1438.

Man pflegt mehrere Arten von Hornhautflecken, und zwar nach der Farbe zu unterscheiden, dieselben in die bläulichen, grauen und weissen einzutheilen. Wird der Farbenunterschied, wie bisher geschah, als ein blos äusseres Zeichen, als eine zufällige Erscheinung aufgefasst, so ist diese Eintheilung ganz bedeutungslos und als eine müssige Spielerei zu betrachten. Ich habe aber gefunden, dass eine innere wesentliche Verschiedenheit sich in der Färbung der Flecken ausspricht und aus dieser erkennbar ist. In solcher Beziehung aufgefasst, ist die, obgleich nur scheinbare, Färbung sehr bedeutungsvoll, und es kann allerdings auf dieselbe eine, wie sich weiter unten ergeben wird, auch praktisch wichtige, für die Prognose und Therapie entscheidende Eintheilung gegründet werden.

§ 1439.

Nämlich die Färbung des Fleckes richtet sich nach dem Zustande und nach der Beschaffenheit des in den Interlamellarräumen befindlichen Exsudates. Die sichtbare Färbung ist aber nur scheinbar, sie entspricht nicht vollkommen der wahren und wirklichen Farbe der exsudirten Masse; denn wir sehen diese nicht frei zu Tage liegend, sondern nur, wie sie durch die darüber liegenden Lamellenschichten

* System der Chirurgie. 2. Aufl. Bd. 1. S. 161.

und durch das Bindehautplättchen der Hornhaut hindurchscheint. Der Unterschied zwischen der wahren und der scheinbaren Farbe des Exsudates ist bei oberflächlichem Sitze des Fleckes geringer, am geringsten bei Exsudaten zwischen dem Bindehautplättchen und der ersten Lamellenschichte. Er wird aber sehr bedeutend bei tieferem Sitze, und er ist am grössten, wenn das Exsudat zwischen der descemetischen Haut und der untersten Lamellenschichte sich befindet. So wenig die scheinbare Farbe der Regenbogenhaut in ihrem gesunden und im krankhaft veränderten Zustande, z. B. bei Iritis und Staphylitis, mit der wahren Farbe derselben übereinstimmt, und so wie ein Linsenstaar, welchen man durch die Hornhaut, die wässerige Feuchtigkeit und die nicht verdunkelte vordere Kapselwand hindurch an seinem natürlichen Standorte erblickt, ganz anders gefärbt aussieht, als dieselbe Cataract, wenn sie nach der Extraction z. B. auf einer Glasplatte frei zu Tage liegt; auf dieselbe Weise bedarf auch, bezüglich auf die Farbe der Hornhautflecken, das Ergebniss der Anschauung einer Correction durch den Begriff, der sinnlichen Wahrnehmung durch eine Verstandesoperation.

§ 1440.

Die wahrnehmbare Farbe der Flecken mit Hinzufügung dieser Berichtigung kann einer naturgemässen Eintheilung der Hornhautflecken zum Grunde gelegt werden; denn man kann aus der Farbe auf den Zustand des Exsudates, welches die Opacität bewirkt, schliessen. Bei dem bläulichen Hornhautflecke ist das Exsudat noch ganz flüssig, sogar dünnflüssig, wenig gerinnstoffig und daher zur Coagulation nicht geneigt. Dasselbe wird auch beständig resorbirt und wieder neu erzeugt. Secretion und Resorption halten sich beständig das Gleichgewicht. Daher ist dieser Fleck auch mehr veränderlich in Form, Ausbreitung und Dichtigkeit als jeder andere, und er ist das Product eines noch nicht ganz abgelaufenen Krankheitsprocesses. Eine grössere Stetigkeit

und eine bleibendere Form ist dem grauen Hornhautflecke eigen. Das Exsudat ist bei ihm in einem mehr verdichteten, der Coagulation schon näher stehenden Zustande befindlich. Neue Ausschwitzung geschieht nicht bei vollständig erloschener Entzündung. Bei dem weissen Hornhautflecke ist das Exsudat ganz coagulirt, es hat seine ursprüngliche flüssige Beschaffenheit verloren und ist in eine zähe, anfangs noch weiche, zuletzt festweiche, pseudomembranöse Masse verwandelt, welche organisationsfähig und von wirklichen Organisirungsbestrebungen beherrscht ist.

§ 1441.

Obgleich von der aus der Farbe erkennbaren Beschaffenheit des Exsudates der Haupteintheilungsgrund der Hornhautflecken herzuleiten ist, so müssen doch für diese Classification noch einige andere wichtige concurrirende Momente in Betrachtung gezogen werden. — Bei den Hornhautflecken ist es sehr nöthig, zu unterscheiden, ob sie vernarbt oder nicht vernarbt seien. Schon ganz einfache Hornhautwunden heilen, auch wenn dies durch blosse Exsudativentzündung geschieht, mit Zurücklassung einer leichten Trübung, eines Fleckes (§ 782). Es kann bezweifelt werden, ob diese getrübte Stelle eine Narbe sei; ein Hornhautfleck ist sie jedenfalls. Die Trübung (z. B. jene an der gut und ohne Störung geheilten Stichwunde nach Keratonyxis) verschwindet in manchen Fällen in längerer oder kürzerer Zeit wieder gänzlich ohne zurückbleibende kennbare Spur. Alle grössere, besonders gequetschte und gerissene Wunden der Cornea, welche geeitert haben, heilen nur mittelst Narbenbildung. Noch mehr ist dies bei Geschwüren derselben (§ 620) der Fall. Jede Narbe, welche nach eiternden (nicht durch directe Reunion der Wundränder geheilten) Wunden der Cornea oder nach Geschwüren derselben zurückbleibt, ist undurchsichtig und mit Verdunklung verbunden. Oefters ist die Narbe übel gebildet, sehr hart, hervorstehend, callös, schwielig. In der nächsten Umgebung jeder Narbe ist eine

durch peripherische Ausschwitzung bedingte Trübung zugegen. Diese letzte verhält sich ganz so, wie ein gewöhnlicher, nur durch Exsudation, ohne Verwundung, Eiterung oder Ulceration entstandener Hornhautfleck. Ein solcher Halo ist bei jedem vernarbten Hornhautflecke zugegen, und keiner besteht allein und in seinem ganzen Umfange aus Narbensubstanz. Aber die eigentliche Narbe und die von ihr herrührende Opacität ist von einer gewöhnlichen, nicht vernarbten Macula und auch von ihrer peripherischen Opacität verschieden. Daher ist jeder vernarbte Hornhautfleck eine complicirte, aus zwei Factoren zusammengesetzte Missbildung. Wegen jener Beschaffenheit des Umkreises (des getrübten Hofes), und da die Erzeugung des Hofes ganz auf demselben pathologischen Processe wie jene der gewöhnlichen, nicht vernarbten Flecken beruht, lässt der vernarbte Fleck sich von dem nicht vernarbten nicht absondern und in der Betrachtung trennen; aber er bildet doch neben ihm eine besondere Unterart. Narben kommen in grauen und in weissen, aber niemals in bläulichen Hornhautflecken vor, und stellen daher in beiden zuerst genannten Arten, nicht aber in der dritten, besondere Unterarten dar.

§ 1442.

Die Verschiedenheit der Hornhautflecken beruht ferner nicht nur auf der Beschaffenheit des Exsudates und der Gegenwart oder Abwesenheit einer Narbe, sondern auch auf der bei einigen vorhandenen, bei andern fehlenden Gewebsveränderung der Cornea an der befleckten Stelle. Das Exsudat kann in einem Interlamellarraume bei unveränderter Textur und Structur der Lamellen selbst enthalten sein, ohne andere Wirkungen als die Ausdehnung und Vergrösserung des Interlamellarraumes, die Compression seiner Höhlenwandungen und dadurch eine verminderte oder ganz aufgehobene Durchsichtigkeit des befleckten Hornhautfeldes hervorzubringen. Bei dem bläulichen Hornhautflecke sind

die Lamellen nur etwas erweicht, aber nicht anderweitig verbildet. Bei dem grauen, nicht vernarbten ist keine Textur- oder Structurveränderung zugegen. Aber in andern Fällen und unter gegebenen Bedingungen sind die Lamellen selbst pathologisch metamorphosirt und mancherlei näher zu bestimmende Textur- und Structurveränderungen kommen in ihnen vor; die lamellöse Bildung ist öfters ganz verschwunden. Die Blättchen sind unter sich und mit der pseudomembranösen Substanz des Exsudates verwachsen; sie stellen eine fibröse, faserknorpelige, wirklich cartilaginöse, ja selbst ossescirende Masse dar, in welcher wahre Knochenpunkte und knöcherne Blättchen enthalten sind. Sie müssen daher in Hornhautflecken ohne und mit Gewebsveränderung eingetheilt werden.

§ 1443.

Schon die Narben bedingen eine wichtige pathogenetische Verschiedenheit der Hornhantflecken. Die vernarbten Flecken sind mehr als zur Hälfte ihres Umfanges durch entzündliche Exsudation bedingt; die andere Hälfte ist das Product eines hievon ganz verschiedenen krankhaften Bildungsprocesses, des Vernarbungsprocesses. Noch mehr ist dies bei jenen Flecken der Fall, welche in Hornhautfeldern vorkommen, wo früher in Abscessen grössere oder kleinere Eitermassen gelagert waren, welche sich weder nach aussen an die Oberfläche der Hornhaut, noch in der Richtung nach innen in die vordere Augenkammer entleert haben, welche auch nicht durch Resorption ganz beseitigt wurden; daher, indem die letzte doch einigermassen stattfand, vertrockneten, so dass der Abscess verödete und zuletzt ein verschrumpftes Eiterklümpchen, in Exsudat (welches auch hier nicht fehlt) eingehüllt, zurückblieb und nun die Durchsichtigkeit der Hornhaut an dieser Stelle ganz aufhebt (§ 519). An solcher Entstehung einiger Hornhautflecken ist nicht zu zweifeln; sie sind aber von allen andern Flecken ganz verschieden.

§ 1444.

Endlich sind manche Hornhautflecken mit Abnormitäten der Organtheile in der vordern Augenkammer, besonders der Regenbogenhaut, verbunden. Die Iris kann in grösserem oder geringerem Umfange an die Cornea in der Gegend des Fleckes angewachsen sein, die vordere Augenkammer hierdurch eine Beschränkung ihrer Höhlengeräumigkeit, die Iris selbst eine Verziehung aus ihrer senkrechten Hängelage gegen die angewachsene Stelle hin, die Pupille eine Lageveränderung (Korectopie), eine Verkleinerung, eine Veränderung ihrer kreisigen Form in ein längliches, zugespitztes Oval, in einen Spalt von geringer, an einzelnen Stellen verschiedener Breite; sie kann eine gänzliche oder fast gänzliche Verschliessung erlitten haben. Bei andern Hornhautflecken fehlen solche Complicationen. Sie müssen daher in Hornhautflecken ohne oder mit Synechia anterior eingetheilt werden. Der bläuliche Hornhautfleck besteht ohne vordere Synechie. Wäre sie zugegen, so müsste sie lediglich als accidentell beigegebene, mit ihm nicht pathogenetisch verbundene Erscheinung betrachtet werden. Bei dem grauen Hornhautflecke, wenn er nicht vernarbt ist, kömmt ebenfalls niemals die vordere Synechie vor; bei dem vernarbten besteht sie in geringer Ausdehnung, wenn er die Folge einer durchdringenden Wunde der Hornhaut oder eines dieselbe perforirenden Geschwüres, in beiden Fällen mit Procidenz der Regenbogenhaut, war, wobei dieselbe nach langsamer, allmähliger Retraction oder nach sphacelöser Abstossung des hervorhängenden Stückes an die Wund- oder Geschwürränder der Cornea angewachsen ist. Bei dem weissen Hornhautfleck zeigt sich die vordere Synechie am öftersten und im grössten Umfange. Sie kann bis zur gänzlichen oder beinahe gänzlichen Abolition der vordern Augenkammer gehen, wobei dann immer die Pupille ganz geschlossen ist. Aber auch hier muss eine traumatische oder ulceröse Peforation der Cornea und ein grosser Pro-

lapsus iridis der Entstehung des Hornhautfleckes vorausgegangen sein. War dies nicht der Fall, ist der weisse Hornhautfleck die Folge einer starken und sehr ausgebreiteten entzündlichen Interlamellarexsudation mit Gerinnung des Exsudates oder eines verödeten, weder nach aussen noch innen aufgebrochenen Hornhautabscesses, so kann auch der dichteste und ausgebreitetste weisse Hornhautfleck ohne vordere Synechie und bei normaler Beschaffenheit der vorderen Augenkammer bestehen. Dies ist selbst dann der Fall, wenn der Abscess nur nach aussen oder nur nach innen, aber nicht in beiden Richtungen zugleich aufgebrochen war, so dass keine Perforation der Cornea stattfand und kein Prolapsus der Regenbogenhaut stattfinden konnte. Unter diesen Umständen, daher auch nach einem Eiterauge, welches aus einem nach innen aufgebrochenen Hornhautabscesse entstanden ist (§ 548), bleibt ein weisser Fleck, aber ohne vordere Synechie zurück. Es ist daher ein allgemein giltiges Bildungsgesetz der mit vorderer Synechie verbundenen Hornhautflecken, dass sie nur aus solchen pathologischen Metamorphosen der Cornea entstehen, welche mit mechanischer oder ulceröser Durchbohrung derselben verbunden sind.

§ 1445.

Legt man der Eintheilung der Hornhautflecken die bisher besprochenen fünf Momente zum Grunde, so ergibt sich folgendes Schema:

Hornhautfleck

1) ohne Gewebsveränderung der Cornea, ohne Narbe und ohne vordere Synechie
   a) mit noch flüssigem Exsudat — *macula nephelium*,
   b) mit schon begonnener Coagulation des Exsudates — *macula achlys simplex*;
2) ohne Gewebsveränderung, mit Narbe und mit bereits begonnener Exsudatgerinnung im Narbenhofe, ohne oder

mit sehr circumscripter vorderer Synechie — *macula achlys cicatrix*;

3) mit Gewebsveränderung, bei vollständiger Exsudatgerinnung:

a) ohne Narbe und ohne vordere Synechie — *macula albugo*,

α) aus geronnenem reichlichem Exsudat,

β) aus verödetem, in geronnenes Exsudat eingeschlossenem Eiter,

b) mit Narbe und gewöhnlich mit sehr ausgebreiteter vorderer Synechie — *macula leucoma*.

Ich habe in diesem Schema die alten, einmal recipirten und üblichen Benennungen beibehalten, glaube aber deren wahre Bedeutung hervorgehoben und festgestellt zu haben. Ich halte dies Verfahren für angemessener, als die jetzige Gewohnheit, allen Krankheitsformen und Arzneimitteln neue Namen zu geben, wodurch das Gedächtniss unnöthiger Weise beschwert, auch öfters für einen alten Namen ein neuer, vermeintlich richtiger bezeichnender, aber meistens noch weniger dem Begriffe entsprechender, zuweilen auch für eine ganz bekannte Sache nur ein neues Wort promulgirt wird. — Nephelium, der Wolkenfleck, Nebelfleck, bezeichnet ganz gut die bläulichen oberflächlichen Hornhautflecken. Achlys ist mit ihm beinahe synonym, heisst auch eine Wolke, ein Nebel, aber doch schon von mehr graulicher, grüngelblicher Beschaffenheit; ist einmal zur Bezeichnung des graulichen Fleckes recipirt. Bemerkenswerth ist es, dass dergleichen altgriechische Farbenbezeichnungen pathologischer Gegenstände nicht reinen, am wenigsten prismatischen Farben, meistens nur gemischten und nuancirten Farben entsprechen. Albugo, ein lateinisches, und Leucoma, ein griechisches Wort, bedeuten eigentlich eines und dasselbe, nämlich den kreideweissen Hornhautfleck. Da aber beide einmal eingebürgert und zum erst festzustellenden Gebrauche beliebig vorhanden sind, so hielt ich es

für angemessen, sie in verschiedener Bedeutung zur Bezeichnung der beiden Hauptvarianten des weissen Hornhautfleckes, des vernarbten und des nicht vernarbten etc. zu verwenden.

§ 1446.

In der speciellen Betrachtung der fünf Hauptarten der Hornhautflecken ist nun zuerst in Beziehung auf den Wolkenfleck — Macula nephelium — zu bemerken, dass derselbe am öftersten nach sogenannten feuchten, serösen, selbst nach catarrhalischen Ophthalmieen zurückbleibt. Es ist aber hiezu eine gewisse Körperbeschaffenheit, eine laxe, aufgedunsene, leuco-phlegmatische Constitution, Aufenthalt in schlechter, feuchter, ungesunder Luft, das Schlafen in Viehställen erforderlich. Die Unterdrückung krankhafter Absonderungen, z. B. von habituellen Fuss- und Achselschweissen ohne Beschwichtigung der ihnen zum Grunde liegenden pseudoplastischen constitutionellen Ursache, ist sehr geneigt, bei intercurrenter catarrhalischer Bindehautentzündung die Uebertragung der krankhaften Secretion auf den Subconjunctivalraum der Hornhaut zu veranlassen. Der Missbrauch nasskalter oder auch lauwarmer Umschläge, welche immer bald wieder kalt werden, und fettiger Augensalben bei einer catarrhalischen Ophthalmie begünstigt sehr die Entstehung des Wolkenfleckes. Die scrophulöse Augenentzündung lässt seltener und nur unter gegebenen, ganz particulären Bedingungen ein Nephelium, weit öfter eine Achlys zurück. Die von Trichiasis, Dysstichiasis, Entropium, aber auch die von der bei Ectropium beständigen Entblössung des nicht gedeckten und geschützten Feldes der Augenliedbindehaut abhängigen Ophthalmieen bringen leicht die Macula nubecula hervor. Bei der egyptischen contagiösen Augenentzündung und dem durch diese bedingten Ectropium, wenn nicht schlimmere und mehr destructive Formen entstehen, ist dies häufig der Fall.

§ 1447.

Das Nephelium hat immer einen sehr oberflächlichen Sitz: das Exsudat befindet sich zwischen dem Bindehautplättchen und der obersten Lamellenschichte. Seine bläuliche scheinbare Farbe mag von seiner geringeren Deckung nur durch das Bindehautplättchen abhängen und daher von der wahren Farbe wenig verschieden sein. Es schwebt an der Oberfläche der Cornea wie ein leise angehauchter Nebel, wie ein an sie nur angelegtes Wölkchen. Die Trübung ist aber sehr ausgebreitet, mehr als bei jedem andern Hornhautflecke; sie nimmt öfters die ganze Oberfläche der Cornea ein und lässt nur das Randfeld frei. Das Auge hat bei vermindertem oder ganz erloschenem lebendigem und geistigem, seelenvollem Glanze und Ausdruck ein mattes, aufgedunsenes, aufgelockertes, breiartig-sulziges Ansehen. Unverkennbar, wie man auch bei operativen Eingriffen bemerkt, befinden sich die Augenhäute bei ihm in einer Art von Erweichung und Malacie; indess andere Augenflecken, schon die Achlys, mehr den Charakter der Erhärtung an sich tragen. Es zeichnet sich unter diesen auch durch die überwiegende Vascularität aus. Angiectasieen sind in der Umgebung des Nephelii im Weissen des Auges immer vorhanden. Erweiterte, knotig ausgedehnte, infarcirte Gefässstämme mit vielfacher Verzweigung gehen aus den Augenwinkeln und von den Bindehautfalten zu ihm hin. Ein Kranz von netzförmig ausgedehnten, vielfach unter sich verschlungenen feinen Gefässen umschliesst den Rand des Fleckes, und aus diesem erstrecken sich feinere ernährende Gefässe in seine Substanz hinein. Offenbar stehen diese kleinen Gefässe der fortdauernden Absonderung des Exsudates vor. Man sah zuweilen dasselbe bei Scarification in der Form sehr kleiner Tröpfchen einer limpiden serösen Flüssigkeit hervorsickern, wenn nicht eine gleichzeitige, obwohl geringe Blutung aus der Operationswunde die Wahrnehmung des Ausflusses verhinderte. Bei Nephelium sind immer be-

deutende Reste der Entzündung, welche zu seiner Entstehung die Veranlassung gab, noch bemerkbar, wie eben die Gefässerweiterung, die zuweilen fleckige Röthe im Weissen des Auges, einige Lichtscheue, vermehrte und abnorme Secretion der Thränen und des Meibom'schen Drüsenschmeers, krankhafte Reizbarkeit und Unverträglichkeit jedes etwas anstrengenden Gebrauches der Augen u. s. f. Vermöge dieser in geringerem Grade fortdauernden chronischen Entzündung findet auch beständige krankhafte Exsudation und eine ihr gewöhnlich das Gleichgewicht haltende Resorption des Exsudates statt. Es kann aber bei Prävalenz der ersten die Nubecula sich leicht fortbilden, am Umfange und im Grade der Dichtigkeit und Verdunklung zunehmen oder bei abwechselndem gegenseitigem Steigen und Fallen der Secretion und Resorption seine Form, Contour und Dichtigkeit verändern. Das Nephelium, welches niemals ganz entzündungsfrei ist, grenzt hierdurch an einige Formen von Ophthalmie an, z. B. an die sogenannte Ophthalmia varicosa, Ophthalmia alba, an den Pannus (§ 1426), verbindet sich mit ihnen und bildet hierdurch adulterirte Formen.

§ 1448.

Durch die Fortdauer der nie ganz erlöschenden Phlogosis, durch die Permanenz der Exsudation, durch die Veränderlichkeit des Zustandes und des ganzen Kranheitsbildes, durch die Malacie etc. steht das Nephelium im Gegensatze gegen alle andern Arten von Hornhautflecken, und kann kaum, und jedenfalls nur unvollkommen, dem generischen Begriffe derselben untergeordnet werden. Den Hauptgegensatz aber bildet dasselbe gegen die Macula achlys, von welcher sie in allen Prädicaten das contradictorische Gegentheil darstellt.

§ 1449.

Nämlich diese in ihren beiden Varianten, der vernarbte und der nicht vernarbte Hornhautfleck, ist die frequenteste, am häufigsten vorkommende unter allen Hornhautflecken. —

Der Sitz der Opacität (des Exsudates) ist weniger oberflächlich als bei Nephelium, niemals, wie bei diesem, unter dem Bindehautplättchen, immer zwischen zwei oder mehreren Lamellenschichten, jedoch nicht leicht in zu grosser Tiefe, nie zwischen der untersten Schichte und der descemetischen Haut. Sie ist solitär oder gregal; es ist entweder nur Eine Achlys, oder es sind deren zwei, drei, vier zugleich vorhanden. — Bei dieser Vervielfachung kann die Eine vernarbt, andere können gleichzeitig unvernarbt sein. Sie zeigen sich in jedem Hornhautfelde, vielleicht in etwas grösserem numerischem Verhältnisse in ihrem Centralfelde als in den Feldern des äussersten Umkreises. Sie bilden sich aus Phlyctänen und Pusteln des Bindehautplättchens der Hornhaut hervor, und sind daher eine gewöhnliche Nachkrankheit phlyctänöser und pustulöser Ophthalmieen. Es kommen aber auch Achlyden in Hornhautfeldern vor, wo niemals Phlyctänen oder Pusteln standen, lediglich als Folgen einer sehr limitirten, circumscripten, exsudativen Keratitis. Meistens aber erkennen sie doch eine pustulöse Genese an. Da nun die scrophulöse Augapfelentzündung die pustulöse Ophthalmie *κατ' ἐξοχήν* ist, so sind die meisten grauen Hornhautflecken Folgen der scrophulösen Augenentzündung. Nicht selten bleiben sie auch nach der Augenentzündung der Neugebornen zurück; da dies aber nicht leicht geschieht, wenn sich dieselbe auf eine Lagathopyorrhöe beschränkt, und da sie, wenn sie den höheren Grad der Ophthalmopyorrhöe ersteigt, grössere und bedeutendere Bildungsfehler der Cornea zurückzulassen pflegt, so ist das numerische Verhältniss derjenigen Achlyden, welche Nachkrankheiten der Augenentzündung der Neugebornen sind, im Ganzen doch nur gering. Nächst der scrophulösen Ophthalmie producirte ehemals die variolöse die meisten Achlyden. Unvermeidlich bleiben wenigstens diese, wenn nicht grössere Zerstörungen, nach ihr zurück, wenn sich während ihres Verlaufes Pockenpusteln, wenn auch nur Pseudo-

pusteln, auf dem Bindehautplättchen erzeugt haben; und diejenigen Achlyden, welche diese Enstehungsursache anerkennen, sind daher, sowie die vernarbten Achlyden überhaupt, in den nicht ganz verdienten Ruf gänzlicher Unheilbarkeit gekommen. Man sieht auch wohl hier und da einzelne Achlyden als Nachkrankheiten der egyptischen Ophthalmie; aber über ihren Causalnexus mit dieser gilt, und zwar in noch höherem Grade, das oben bezüglich auf die Augenentzündung der Neugebornen Gesagte.

§ 1450.

Die vernarbten Achlyden bleiben öfters nach traumatischen Verletzungen der Cornea zurück, z. B. nach der Keratonyxis im Centralfelde derselben, auch nach andern zufällig entstandenen kleineren oder grösseren perforirenden oder nicht perforirenden Stichwunden. Unvermeidlich entsteht nach einer solchen Wunde, wenn sie geeitert hat, wenigstens Eine solche Narbe. Auch grössere Schnittwunden der Cornea, z. B. die bei der Staarextraction absichtlich angelegte, lassen unter den günstigsten Umständen und Verhältnissen eine der Länge, Form und Richtung der Wunde proportionale grauliche Narbe zurück, welche, mit peripherischem Exsudate umgeben, in die Kategorie der Achlyden gehört, wenn auch mit diesen anderweitig bezüglich auf Form und Ausdehnung nicht übereinstimmt. Hornhautgeschwüre, wenn sie zur Vernarbung gelangen, lassen wenigstens eine Achlys cicatrix, gewöhnlich aber ein Leucom zurück.

§ 1451.

Die Achlys hat eine graue, zuweilen etwas graugelbliche, auch eine ins Grünliche ziehende Farbe, deren Grundton jedoch immer die graue bleibt. Sie ist circumscript, von geringer Ausdehnung, nie sehr ausgebreitet. Niemals ragt sie über das Niveau der vorderen convexen Oberfläche der Cornea hervor, und die hervorstehende Beschaffenheit, Prominenz, welche bei Leucom in bedeutendem Grade bemerkt wird, ist ihr gänzlich fremd. Aber sie selbst ist zuweilen

uneben, wie facettirt, was von der ungleichen Anspannung und Ausdehnung der Hornhaut an der Stelle des Fleckes herrührt und wohl nur bei vernarbten Flecken vorkommt. Wenn diese facettirte Beschaffenheit in bedeutendem Grade nahe am Centralfelde der Cornea entwickelt ist, wirkt sie prismatisch und abnormes Farbensehen — Chromatopsie — ist die Folge davon. Die facettirte Stelle schillert auch und erscheint mit eigenthümlichem Farbenspiele. Solche Hornhautflecken sind es wohl, welche einige Schriftsteller veranlasst haben, einen eigenen perlmutterartigen Hornhautfleck — Macula margaritacea — anzunehmen und diesen als besondere Art neben der Macula achlys aufzustellen. Ein wesentlicher Unterschied zwischen beiden findet aber weder in pathogenetischer noch in prognostischer und therapeutischer Hinsicht statt.

§ 1452.

Noch andere Färbungen vernarbter Achlyden hat *Chelius* wahrgenommen; er leitet dieselben von eingeheilten Pigmenten fremder Körper her, welche in die Hornhaut eindrangen. Er beschreibt aber die einzelnen Vorgänge des ganzen Processes nicht genauer. Rost, welcher von einem in die Haut eingedrungenen Stahlfunken in dem Hornhautgrübchen zurückblieb, wenn das Stahlkügelchen herausgenommen wurde, heilt nicht ein; er verhindert die Heilung der Hornhautwunde, so lange er vorhanden ist, wird aber allmählig durch die Thränenflüssigkeit ausgewaschen. Der nach diesem Ereignisse zurückbleibende Hornhautfleck ist einfach grau wie jeder andere, nicht bräunlich. — Jedenfalls würden dergleichen Pigmenteinheilungen zur Lehre von den fremden Körpern, nicht zu jener von den Hornhautflecken ressortiren.

§ 1453.

Die Achlys ist jedesmal genau circumscript, hat ziemlich scharf begrenzte, nicht verwischte Ränder, jedoch keine bestimmte, regelmässige, geometrische Form. Sie sitzt auf

einer übrigens ganz gesunden, normal beschaffenen, in der Umgebung des Fleckes vollkommen klaren, ungetrübten und durchsichtigen Cornea. Sind mehrere Achlyden vorhanden, selbst wenn sie sich gegenseitig in grosser Nähe befinden, so zeigt sich in den, wenn auch wenig breiten und ausgedehnten Zwischenfeldern diese Klarheit und Duchsichtigkeit. Doch gehen von einem Flecke zum andern zuweilen schmale Streifen und verbindende Brücken herüber. Oefter aber sind sie ganz discret und ohne solchen Zusammenhang. Bei frisch entstandener Achlys ist noch einige Gefässerweiterung vorhanden; später aber verliert sich diese gänzlich, und kaum bemerkt man eine oder die andere kleine Varix, welche mit dem Flecken in keiner näheren Verbindung und in keiner organisch-vitalen Wechselwirkung steht. Ebenso sind die Secretionen im Auge ganz normal: dasselbe ist weder thränend noch leimig; es ist auch nicht lichtscheu, krankhaft reizbar und verträgt jeden anstrengenden Gebrauch mit entsprechendem Erfolge, wenn und soweit ihn die von den Flecken herrührende Opacität gestattet.

§ 1454.

Dem Bisherigen gemäss charakterisiren sich die Achlyden ganz als Producte eines vollständig abgelaufenen krankhaften Bildungsprocesses: sie sind ruhende Afterbildungen; man bemerkt an ihnen nie eine raschere oder langsamere Fortbildung, nie eine Veränderung der Form, des Umfangs und der Contour. Man hört zwar öfters die entgegengesetzte Behauptung von Laien, welche aber von ungenauer Beobachtung und von Selbsttäuschung herrührt, zu welcher letzteren bei Flecken im oder nahe am Centralfelde der Cornea die veränderliche Grösse der Pupille und die ungleiche Ausdehnung der Regenbogenhaut, in sofern diese die Unterlage des Fleckes und die Folie des Augenspiegels ist, die Veranlassung gibt, indem der Fleck grösser zu sein scheint, wenn bei Pupillenerweiterung diese Folie mangelt.

§ 1455.

Bei der nicht vernarbten Achlys ist niemals vordere Synechie vorhanden; nur zufällig könnte diese unabhängig von ihr selbst zugegen sein, und in diesem Falle würde die Anwachsung der Regenbogenhaut an die descemetische Haut nicht leicht in der Gegend des Hornhautfleckes, eher an jeder andern Stelle stattfinden. — Bei zufälliger oder auch operativer Anstechung des Fleckes bemerkt man nie ein tropfenweises Hervorsickern einer trüben Flüssigkeit, wie dies bei Nephelium der Fall ist, obgleich bei Achlys die mangelnde Gefässverletzung und Blutung einen solchen Ausfluss, wenn er stattfände, leichter, sicherer und bestimmter wahrzunehmen erlauben würde. Die Ursache des Nichtausflusses liegt in der schon zum Theil eingetretenen Coagulation des Exsudates.

§ 1456.

Bei Macula cicatrix sieht man bei einigermassen aufmerksamer Untersuchung meistens sehr deutlich im Exsudathofe die Narbe, welche sich durch ihre etwas weissere Farbe und durch ihre riffartige Beschaffenheit von der peripherischen, nur vom Exsudate herrührenden Trübheit kenntlich unterscheidet. Ungleiche Färbung ist immer vorhanden. Die Narbe sitzt niemals im Umkreise oder am Rande des Fleckes, immer mehr gegen die Mitte hin. Sie nimmt aber gewöhnlich nicht genau die Mitte des Fleckes ein, der Exsudathof ist an einigen Stellen breiter als an andern. Die Narbe selbst hat keine bedeutende Breite, sie ist vielmehr länglich und schmal; auch läuft sie nicht leicht in gerader, mehr in gebogener oder winklich gebrochener Linie. Immer besteht der Fleck für den grössten Theil seines Umfangs nicht aus Narbensubstanz, sondern nur aus Exsudat. Hervorragend ist die Narbe gewöhnlich nicht, wenn sie auch scheinbar riffartig ist. Sie kann schon darum nicht wirklich prominiren, weil sie überall in Exsudat eingeschlossen und mit demselben wie verschmolzen ist. Zuweilen zeigt sie sich

eher etwas vertieft, ein Grübchen darstellend, wie eingedrückt, was auch bei Narben in der äussern allgemeinen Bedeckungshaut der Fall, und wovon der Grund bei richtig aufgefasstem Begriffe des Vernarbungsprocesses unschwer einzusehen ist. In den von Pockenpusteln herrührenden Narben bemerkt man zuweilen mehrere kleine Vertiefungen; sie sind gegittert und faltig und zeigen eine ähnliche Beschaffenheit wie die Vitiligines in der äussern Haut.

§ 1457.

Den Unterschied der Narbensubstanz von der peripherischen Trübheit erkennt man leicht mit freiem Auge. Wäre dies nicht der Fall und die Diagnose, welche auch in praktischer Beziehung nicht unwichtig ist, mit Schwierigkeit verbunden, so müsste man die Loupe zu Hülfe nehmen, durch welche derselbe in dem vergrösserten Flecke sich gewiss anschaulich darstellen wird.

§ 1458.

Auffallend unterscheidet sich von Nephelium und Achlys der weisse Hornhautfleck, dessen beide Arten, Albugo und Leucoma, in pathogenetischer Hinsicht sich unter einander wie einfache Achlys und Achlys cicatrix verhalten. Sie kommen als Nachkrankheiten der heftigsten Ophthalmopyorrhöen, der Ophthalmia recens natorum, der gonorrhoischen und egyptischen Augenentzündung vor. Grosse, lange Zeit und stark eiternde Hornhautwunden, Abscesse derselben und perforirende Hornhautgeschwüre geben zu ihrer Entstehung die Veranlassung. Bei beiden, besonders aber bei Leucom, ist die scheinbare Farbe des Fleckes kreideweiss, wenigstens milchweiss. Sie sind von dem grössten Umfange und nehmen zuweilen das ganze Centralfeld der Cornea und noch einen Theil der Felder des Umkreises ein. Jedoch verbreitet sich selbst bei dem grössten Leucom die Verdunklung niemals über die ganze Hornhaut; immer bleibt noch am Rande eine durchsichtige Stelle von einiger Breite frei, durch welche man in die vordere Augenkammer hineinsehen

und den Zustand der dort befindlichen Organtheile erkennen kann. Gewöhnlich aber ist nicht ein vollständiger durchsichtiger Ring im Umkreise des Leucoms, es ist höchstens ein Halbring, meistens nur der vierte Theil oder ein noch kleineres Kreissegment eines durchsichtigen Ringes, und zwar dieses öfterer nach oben, selten am unteren Abschnitte der Cornea zugegen. Bei Leucom besteht gewöhnlich einige, selbst bedeutende Hervorragung, und die Halbkugelgestalt an der vordern Hemisphäre des Bulbus ist mehr oder weniger beeinträchtigt. Dies ist selbst dann der Fall, wenn keine Prominenz vorhanden, das Leucom vielmehr abgeflacht ist. Ulceröse Zerstörung, Substanzverlust mit Verwachsung der noch übrigen Lamellen unter sich bedingt diese Metamorphose. Abgesehen von dieser Entstehungsweise ist gewöhnlich bei Leucom die Hornhaut auffallend verdickt, alle oder doch viele Interlamellarräume sind mit geronnenem Eiweiss- und Faserstoff, auch mit vertrocknetem Eiter angefüllt. Verwachsung der Lamellen unter sich, ihre Entartung, Ablagerung von phosphorsaurem und kohlensaurem Kalk zwischen ihnen und in dem Exsudate hat stattgefunden und die oben bemerkte Gewebsdegeneration in fibröse, knorplige, selbst Knochensubstanz ist eingetreten. Nicht selten ist das Leucom mit einem Gefässkranze umgeben und aus diesem erstrecken sich ernährende injicirte Gefässe in seine Substanz hinein, dieselbe nach verschiedenen Richtungen durchziehend. Bei veralteten Leucomen fehlt aber diese Gefässerweiterung zuletzt gänzlich und die Afterbildung befindet sich ausser aller Verbindung mit dem Gefässsysteme des Bulbus.

§ 1459.

In dem Leucom sind öfters drei Zonen deutlich unterscheidbar: eine centrale kreideweisse, eine mittlere graue und eine äussere bläuliche, so dass sich in diesem Pseudoplasma alle drei Formen des Hornhautfleckes wiederholen, die eigentlich leucomatöse in der Mitte, die Achlysmasse

in deren nächster Umgebung und die Nepheliumbildung im äussersten Umkreise. Nämlich in dem Mittelfelde ist das Exsudat vollständig geronnen und die Lamellarbildung verschwunden; in dem zunächst angrenzenden besteht diese noch in ihrer Integrität, und es ist erst ein Anfang der Coagulation gegeben; im äussersten Umkreise ist das Exsudat noch flüssig. Bei dem Leucom befindet sich die Narbe immer im Mittelfelde, und sie nimmt entweder den ganzen Umfang dieses Feldes ein, oder sie ist dort von der coagulirten ausgeschwitzten Masse umgeben. Sie ist von ansehnlicher und von weit grösserer Breite als die eigentliche Narbe in Macula achlys cicatrix. Das Leucom ist eine schlecht gebildete, schwielige, callös hervorstehende Narbe, vergleichbar dem knolligen und höckerigen Callus luxurians, durch welchen bei dyscrasischen Individuen complicirte Knochenbrüche heilen. Eine ziemlich ausgebreitete, jedoch nicht totale vordere Synechie mit den schon früher bemerkten pathologischen Veränderungen der Regenbogenhaut und der Pupille ist eine begleitende Erscheinung. Sie kann aber, wie schon gesagt, bei Albugo fehlen in Fällen, wo keine Perforation der Cornea und kein Irisvorfall vorausgegangen ist. Ein sehr ausgebreitetes Leucom mit Prominenz und Formveränderung der Cornea und mit ausgedehnter vorderer Synechie ist die Uebergangsform zum opaken Hornhautstaphylom, ist selbst diejenige Missbildung, welche man als partielles Hornhautstaphylom bezeichnet.

§ 1460.

Die nachtheiligen Wirkungen der Hornhautflecken sind dreifach: 1) die Difformität, welche sie verursachen, 2) die Beschränkung des Sehvermögens durch sie, 3) das durch sie veranlasste Schielen. Die Difformität, obgleich von untergeordneter Bedeutung, ist doch nicht das geringste Uebel, welches die Hornhautflecken bewirken. Ist auch der Fall des Muschir, welcher mit einem (freilich cataractösen) Flecke im Auge behaftet, und desswegen in Gefahr war,

aus der Nähe des Padischah (welchem nur reine und fleckenlose Menschen sich nahen dürfen) verbannt zu werden und sein Hofamt zu verlieren, bei einem europäischen Arzte um Abhülfe und um Befreiung von dem Flecke (der Cataract) auf operativem Wege dringend nachsuchte, und auf den erhaltenen Bescheid, der Fleck könne wohl beseitigt werden, es sei aber zweifelhaft, ob er durch die Operation zum Wiederbesitz des verlornen Sehvermögens gelangen werde, die Antwort ertheilte, daran sei nichts gelegen, wenn nur der Fleck verschwinde, — ganz particulär und exceptionell; so ist doch auch in Mitteleuropa und in cultivirten Ländern der Schaden, welchen ein grosses, ausgebreitetes und sehr entstellendes Leucom manchen Menschen bringt, sehr bedeutend, und die Aeusserung: ich wollte wohl blind bleiben, wenn nur der hässliche Fleck nicht wäre, wird nicht selten gehört. Ein solcher Fleck ist für ein sonst wohlgebildetes Angesicht sehr entstellend, die Harmonie der Gesichtszüge störend und den physiognomischen Ausdruck, die Milde und das Seelenvolle des Menschenblickes aufhebend. Er ist gewöhnlich schon in bedeutender Entfernung sichtbar und widrig auffallend. Frauenzimmer versinken darum, nicht blos aus gekränkter Eitelkeit, nicht selten in tiefe Melancholie. Arme, einen herrschaftlichen Dienst suchende Mädchen werden wegen eines Leucoms bei sonstiger unzweifelhafter Brauchbarkeit zurückgewiesen: die gnädige Frau entsetzt sich vor ihrem Anblicke. Eine gute Sängerin oder Schauspielerin findet aus gleicher Ursache kein Engagement. Die früher Heissgeliebte, die Braut, wird verlassen, weil sie vor Kurzem durch die Pocken eine solche Entstellung des schönen Auges erlitt. Einem zum geistlichen Stande wohl berufenen Jünglinge wird die Priesterweihe versagt, weil er einen etwas auffallenden, die Sehkraft beschränkenden Fleck auf dem canonischen Auge hat. — Indessen bei weitem nicht immer sind bezüglich auf Difformität die Folgen eines Hornhautfleckes so schlimm. Manche solche

Flecken verursachen nur eine sehr geringe, wohl erträgliche und einige verursachen durchaus keine Difformität. Dies letzte ist z. B. bei einer kleinen Macula achlys im untern Felde der Hornhaut der Fall.

§ 1461.

Es kommt in dieser Beziehung Alles auf die Art des Hornhantfleckes, auf seine Farbe, auf seinen Sitz, die etwa vorhandene Prominenz etc. an. Unter den verschiedenen Arten verursachen alle Hornhautflecken mit Narben grössere Difformität als die nicht vernarbten: Leucom die grösste, Albugo noch immer eine sehr bedeutende, Achlys eine geringere. Nephelium gibt dem Auge ein weiches, sanftes, zärtliches Ansehen, ist nur wegen der Unsicherheit des Blickes und wegen der Nebensymptome, Lacrymation, Gefässinjection etc. einigermassen difformirend. Die Entstellung ist bei übrigens gleicher Beschaffenheit um so grösser bei allen Centralflecken, und sie nimmt in directem Verhältnisse der Entfernung des Sitzes vom Centralfelde ab. Flecken und Narben, welche im unteren oder auch im oberen Segmente der Cornea, nahe am Rande derselben ihren Sitz haben, welche Felder bei der gewöhnlichen Stellung des Augapfels und Haltung der Lieder durch den Augenliedrand gedeckt sind, werden in der Regel und bei oberflächlicher Betrachtung gar nicht bemerkt; sie können Jahre lang unentdeckt bleiben; sie werden erst bei zufälliger oder auch absichtlicher Aufziehung des obern oder Herabziehung des untern Liedes mit gelinder Auswärtsdrehung des Randes und bei der Stellung des Apfels in die respective entgegengesetzte Richtung mit Bestimmtheit wahrgenommen und ihr wirkliches Vorhandensein constatirt. — Die etwa bestehende Hervorragung eines Hornhautfleckes vermehrt immer sehr und in hohem Grade die von ihm herrührende Difformität, und besonders aus dieser Ursache ist die Entstellung bei dem Leucom so sehr auffallend.

§ 1462.

Die meisten Hornhautflecken bedingen eine grössere oder geringere Beschränkung des Sehvermögens. Wieder nur ganz kleine Achlyden und Narben in grosser Nähe des Hornhautrandes, nicht mehr blos im untern und obern, sondern auch in den seitlichen Segmenten, gegen den innern und äussern Augenwinkel hin, sind von dieser üblen Wirkung frei. Das Hinderniss des Sehens ist überhaupt ein rein mechanisches; die Lichtstrahlen dringen durch die getrübte, ihrer Durchsichtigkeit beraubte Hornhautstelle nicht in die vordere Augenkammer und der Access zur Netzhaut ist ihnen versagt. Der Grad der Beschränkung des Sehvermögens hängt daher von der Undurchsichtigkeit des Fleckes und ausserdem wieder von der Lagerung desselben und von seiner extensiven Verbreitung ab. Die Verdunklung ist nicht bei allen Hornhautflecken gleich gross. Ganz undurchsichtig ist nur die Substanz eines sehr dicken Leucoms. Der graue Fleck besitzt noch immer einige Pellucidität, wenigstens eine durchscheinende Beschaffenheit. Nephelium ist nicht undurchsichtig. Der Kranke sieht aber bei ihm wie durch ein trübes Medium, wie durch einen Nebel — visus nebulosus. — Jede Narbe ist ganz undurchsichtig. Die Penetranz der einzelnen Lichtstrahlen ist verschieden; sie ist grösser für den rothen als für anders gefärbte Strahlen. Jener dringt fast durch alle Hornhautflecken, zum Theil auch noch durch die dichteste Albugo hindurch. — Das Hinderniss der Durchlassung der Lichtstrahlen findet nur in dem Hornhautflecke selbst, nicht in den ihn umgebenden klaren Hornhautlamellen statt. Es kommt daher auf die Flächenausdehnung des Fleckes an. Ein kleiner Fleck bewirkt immer nur eine geringe Beschränkung des Sehvermögens, und zwar ist das Sehen nur in einer gewissen Richtung gehindert, in anderen Richtungen nicht. Er verdeckt ein kleines sichtbares Object ganz, ein grösseres zum Theil, und macht dasselbe unsichtbar, wenn ein solches dem Auge so

vorgehalten wird, dass es sich in der geraden senkrechten Linie befindet, welche man sich von ihm zu dem Hornhautflecke gezogen denkt. Bei einer auch geringen Lageveränderung kommt dasselbe hinter dem Flecke, an seinem seitlichen Rande, wieder zum Vorschein und die von seiner Oberfläche reflectirten Lichtstrahlen treffen jetzt eine durchsichtige Hornhautstelle, die Pupille und die Netzhaut. Grössere und sehr ausgebreitete Flecken verdecken einen grösseren Gegenstand gänzlich, und zwar in jeder Richtung seiner respectiven Stellung; sie hindern daher seine Wahrnehmung oder machen dieselbe wenigstens undeutlich und unbestimmt. Dies ist vorzüglich dann der Fall, wenn sie sich im Centralfelde der Hornhaut, der Pupille gerade gegenüber befinden und dieselbe, wenigstens im verengerten Zustande, in ihrem ganzen Umfange überdecken. Ueberhaupt beeinträchtigt ein Fleck das Sehen um so mehr, je mehr und ganz in dem Verhältnisse, als er die Pupille verdeckt. Unglücklicher Weise befinden sich die meisten Flecken gerade im Centralfelde der Hornhaut, weil an dieser Stelle, der grössten Convexität, bei Keratitis die Exsudation und auch die Pyogenese am öftersten stattfindet und am stärksten ist.

§ 1463.

Daher bedingen die meisten Hornhautflecken doch eine gewisse Unvollkommenheit des Sehens, aber durch sich allein und ohne anderweitige Complication nicht leicht totale Blindheit. Bei der dichtesten und ausgebreitetsten Albugo unterscheidet der Kranke nicht nur Licht und Dunkelheit, er gewahrt auch die Farbenunterschiede und die Umrisse grösserer Gegenstände, besonders in einer gewissen Richtung, nämlich in derjenigen, gegen welche hin die Pupille etwas freier und durch den Fleck weniger überdeckt ist. Die totale Blindheit bei einigen sehr dicken, ausgebreiteten und veralteten Leucomen ist nicht die Wirkung derselben allein und für sich betrachtet. Wesentlich trägt hiezu die gleichzeitige, wegen ausgebreiteter vorderer Synechie bestehende

äusserste Pupillenverengung oder wirkliche Verschliessung bei. Es sind nämlich hier zwei mechanische Hindernisse vorhanden, welche den Lichtstrahlen den Weg zur Netzhaut versperren; abgesehen davon, dass zuweilen noch ein drittes, eine Cataract, besteht, welche sich unter dem Verlaufe derselben Ophthalmie, durch die das Leucom producirt wurde, gebildet hat. In solchen Fällen bedingen aber die Pupillensperre und die pathologischen Metamorphosen in der hintern Augenkammer vorzugsweise und mehr als das Leucom selbst die vollständige Abolition des Sehvermögens. Viele Leucomatöse, die noch einen sogenannten guten Schein, einen Rest von Sehkraft besitzen, werden mit Unrecht unter die Blinden gerechnet. Sie finden sich nicht nur an bekannten Orten, in ihren Wohnzimmern zurecht, sondern sie können auch ohne fremde Hülfe auf offener Strasse gehen. Sogenannte Blinde, welche durch Hunde zum theatralischen Schaugepränge in grossen Städten auf den Strassen herumgeleitet werden, sind zuweilen von dieser Beschaffenheit. Nicht leicht kommt dieser Fall bei Amaurotischen vor.

§ 1464.

Wenn bei einem Centralleucom der Kranke noch einigermassen sieht, bemerkt man im Grade des noch übrigen Sehvermögens einen vielfachen Wechsel, welcher sich (zur Bestätigung des eben Gesagten) hauptsächlich nach der jedesmaligen temporären Erweiterung oder Verengung der Pupille richtet. Ist diese erweitert, so kommt sie, ihr Randfeld, hinter dem Leucom hervor und wird sichtbar; dieser Theil derselben steht nun hinter einem durchsichtigen Hornhautfelde und nimmt von dem sichtbaren Objecte reflectirte Lichtstrahlen auf; das Object oder ein Theil desselben, besonders wenn es sich in einer gewissen Stellung bezüglich zu dem Auge befindet, wird nun gesehen, wenn die Pupille sonst rein und ungetrübt und wenn keine Verdunklung im Linsensysteme vorhanden ist u. s. f. Verengt sich aber die Pupille, so zieht sie sich ganz hinter das Leucom zurück

und verschwindet hinter demselben; sie ist in ihrem ganzen Umfange dadurch überdeckt, und alle von dem sichtbaren Objecte reflectirte Lichtstrahlen treffen nicht die Pupille, auch nicht den Pupillarrand, sondern den kleinen Irisring, von welchem zurückgeworfen sie nicht bis zur Netzhaut eindringen können. Aller Wechsel im Grade des Sehvermögens, von so verschiedenartigen Umständen und Verhältnissen er auch abhängt, richtet sich nach der wechselnden Weite der Pupille. Diese dilatirt sich bei schwächerem Lichte, an wenig beleuchteten Orten, in der Dämmerung; hier sieht der Kranke besser, er erkennt die Gegenstände, nicht blos die gewohnten und bekannten in seinem (dunkleren) Wohnzimmer; auf offener Strasse, im hellen Glanze der Mittagsonne wird er plötzlich stockblind. — Bei der Betrachtung dunkelgefärbter, nicht glänzender Gegenstände erweitert sich die Pupille; helle und lichte Farben, polirte Flächen und glänzende Objecte bewirken Myosis. Jene sieht der Kranke weit besser und deutlicher als diese. Bei Ermüdung, relativer Inanition der Gefässe (nach Blutverlust) und in allen torpiden Körperzuständen, wo die Pupille weiter ist, verbessert sich das Sehvermögen. Anstrengung, gereizte Zustände etc. verhalten sich bezüglich auf Ursache und Wirkung auf umgekehrte Weise. Betrachtet der Kranke einen Gegenstand mit Aufmerksamkeit, so sieht er ihn anfangs, wo die Pupille noch weiter ist, ziemlich gut und genau. Je mehr er ihn aber studirt und je längere Zeit er ihn betrachtet, desto mehr verdunkelt er sich seinem forschenden Blicke, und endlich verschwindet er ihm ganz (visus evanidus).

§ 1465.

Der Grad des besseren Sehens hängt direct von der Pupillenerweiterung des leucomatösen Auges selbst, indirect aber auch von jener des zweiten gesunden und etwa vollkommen sehkräftigen Auges ab. Denn die Irisbewegungen beider Augen sind im gesunden Zustande associirt und rufen sich gegenseitig hervor; die Pupillenweiten sind einander

gleich. Daher sieht der Kranke auf dem leucomatösen Auge weniger, wenn das gesunde Auge einer starken Lichteinwirkung ausgesetzt, er sieht sogleich besser, wenn dasselbe verdeckt, zugehalten oder verbunden wird. Ist das Leucom in frühern Lebensjahren entstanden und konnte der Kranke dasselbe seit vielen Decennien zum Sehen wenig oder gar nicht gebrauchen, so pflegt er auf demselben wieder besser zu sehen, wenn das andere Auge zufällig erblindet und zum Sehen unbrauchbar, z. B. cataractös oder durch Eiterung zerstört wird; gewiss nicht blos darum, weil er jetzt von dem leucomatösen Auge einen fortgesetzten anstrengenderen Gebrauch macht, wodurch dasselbe gekräftigt und ihm die sensorielle Thätigkeit in reicherem Maase zugewendet wird, sondern hauptsächlich auch darum, weil bei erloschener Sehkraft und bei aufgehobener Function des früher besser gewesenen Auges die Pupille auf dem leucomatösen Auge, welches der belebenden und unterstützenden Rückwirkung (Zusammenwirkung) von jenem nun entbehrt, habituell weiter wird, an einer Art von Mydriasis leidet, wie man bei aufmerksamer Beobachtung immer deutlich sehen kann.

§ 1466.

Auch ohne ein solches Ereigniss und bei fortbestehender Integrität des paarigen Organs findet durch die Wohlthat der Natur auf dem leucomatösen Auge nach und nach Pupillenerweiterung statt; dieselbe kommt hinter dem Leucom, an seinen seitlichen Rändern, einseitig oder im ganzen Umfange desselben, sichtbar mehr zum Vorschein, transmittirt nun einige Lichtstrahlen und das Sehvermögen wird etwas besser. Die Entstehungsursache der Mydriasis bei dem veralteten Centralleucom liegt in der allmählig eintretenden sensoriellen und sensitiven Unthätigkeit der nervösen Gebilde des Augapfels bei andauernder Lichtprivation und Entziehung ihres natürlichen Lebensreizes. Das optische Nervensystem verfällt zuerst in den torpiden Zustand, und dieser theilt sich später und allmählig auch dem Ciliarnervensysteme als

dem den Irishewegungen vorstehenden mit. Geschieht dies nun prävalent in dem letzten und weniger in dem ersten, so wird wegen der Mydriasis das Sehvermögen besser.

§ 1467.

Die angeführten Verhältnisse sind als Beispiele zur Erläuterung des allgemeinen Gesetzes, dass bei dem Centralleucom der Wechsel in dem noch vorhandenen Grade des Sehvermögens lediglich von der Erweiterung und Verengerung der Pupille abhänge, zu betrachten. Sie liessen sich noch vielfach vermehren. Ich kenne aber keine correlative Thatsache, welche sich nicht diesem Gesetze subsummiren liesse und ein anderes abweichendes Verhältniss bezeichnete. Der directe und positive Erweis der Richtigkeit dieses Gesetzes ist aber in dem Folgenden gegeben. Die künstliche Erweiterung der Pupille durch instillirtes verdünntes Belladonnaextract bringt jedesmal eine sehr bedeutende Verbesserung des Sehvermögens hervor. Diese Verbesserung steht in ganz adäquatem Verhältnisse zu der wirklich erzielten Pupillenerweiterung, und sie dauert mit dieser gleich lange Zeit an. Die eingetretene Veränderung ist dieselbe, wie wenn in einem dunkeln Zimmer der Fensterladen geöffnet oder die Gardine aufgezogen wird. Wenn aber nach drei Tagen die Pupille wieder zu ihren früheren Dimensionen zurückgetreten ist, verhält sich auch das Sehvermögen wieder ganz auf die frühere Weise wie vor der Instillation. Wenn aus irgend einer Ursache das Belladonnaextract keine oder eine zu geringe, ungenügende Dilatation bewirkt hat, wenn die Pupille nicht hinter dem Leucom am seitlichen Rande desselben sichtbar hervorgetreten ist, findet auch keine Verbesserung des Sehvermögens statt. Nicht leicht wird die Pupille auch nach der Anwendung einer sehr concentrirten Solution des Extractes bei einem einigermassen ausgedehnten Flecken zu weit, in welchem Falle Blendung und Verwirrung des Sehens, besonders für entferntere Gegenstände, erfolgen würde. Diese kann aber auf dem ge-

sunden, sehkräftigen Auge transitorisch entstehen, wenn auch nur in das leucomatöse Auge Belladonnaextract instillirt wird. Denn auch blos unilaterale Instillation bringt doppelseitige Mydriasis hervor. — Wenn das zweite Auge gleichfalls erblindet, z. B. durch Eiterung zerstört ist, so verursacht die Eintropfung in das leucomatöse Auge dem Kranken gewöhnlich die lebhafteste Freude wegen der grossen, so schnell erzielten Verbesserung der Sehkraft. Der Blinde, welcher gestern nur mit Hülfe eines Führers zu dem Arzte gelangen konnte, kommt heute allein, ohne einen solchen, zu ihm; er geht stolz, sicher und befriedigt einher. Die ganze Freude dauert aber nur drei Tage und das Auge versinkt wieder in die frühere Nacht und Dunkelheit. — Besteht ausgebreitete Macula albugo ohne vordere Synechie, so ist der momentane günstige Erfolg vollkommen. Aber auch bei dem mit Synechie verbundenen Leucom, wenn nur die Pupille nicht ganz verschlossen oder mit Exsudat verstopft ist, zeigt sich einseitige Pupillenerweiterung mit auffallender Formveränderung derselben; sie kommt drei-, vier- oder vieleckig hinter dem Leucom hervor und die Sehkraft verbessert sich im Verhältnisse der stattfindenden Dilatation. — Da nun die wiederholte, lange Zeit fortgesetzte äussere locale Anwendung der Belladonna ganz unschädlich und die dagegen geäusserte Befürchtung, sie möge nachtheilig auf die Netzhaut und den Sehnerven einwirken und endlich sogar bleibende Amaurose erzeugen, ganz ungegründet ist, so kann man dem Leucomatösen bei gänzlicher Unbrauchbarkeit des zweiten Auges den grössten Vortheil verschaffen, wenn man die Instillation in angemessenen Intervallen, z. B. jeden dritten oder vierten Tag, wiederholt und so die künstliche Mydriasis permanent erhält. Ich habe dies in einer bedeutenden Anzahl von geeigneten Krankheitsfällen einige Jahre, einmal sogar länger als ein Decennium hindurch, immer mit dem besten Erfolge und ohne jemaliges Zum-Vorscheinkommen irgend eines amaurotischen Symptomes gethan. Es

ist nur nöthig, von Zeit zu Zeit, wenn sich das Auge an die Einwirkung der Belladonna gewöhnt hat und die Receptivität für dieselbe mehr abgestumpft ist, die Dosis zu verstärken; was aber, da man dieselbe sogleich anfangs in ziemlich grosser Dosis (die Hälfte der Quantität des Extractes auf die Menge des flüssigen Menstrui) anwendet, und da sich viel fäculenter Niederschlag bildet, welcher im Verhältnisse der Saturation grösser ist, und durch Colatur abgesondert werden muss, einige Schwierigkeit darbietet. Diese wird vermieden, wenn man im Besitze eines gut bereiteten, wirksamen Atropins ist. — Durch dieses Verfahren kann zuweilen die Anlegung einer stellvertretenden Pupille in Fällen, wo diese Operation bedenklich, minder zulässig ist, oder auch, wo der Kranke, welchem man einen genügenden Erfolg derselben nicht mit Zuverlässigkeit versprechen kann, derselben sich nicht unterziehen will, erspart und gewissermassen surrogirt werden; denn dasselbe bewirkt eine Koremetathesis und beruht auf demselben Principe wie diese, ist somit selbst eine Art von künstlicher Pupillenbildung.

§ 1468.

Die Pupillenerweiterung durch Belladonna, welche bei dem Centralstaar und überhaupt bei unreifen Cataracten, bei denen die Verdunklung im Kerne der Linse stärker und geringer im Umkreise ist, dasselbe günstige Resultat wie bei Centralflecken gewährt, hat ein Charlatan in Paris, *Latier*, benutzt, um seiner Anpreisung eines Geheimmittels zur Heilung des grauen Staares ohne Operation Geltung und sich selbst Geld zu verschaffen; wobei häufigst auch Centralleucome und Pupillenverengerungen durch Exsudat, oder Synechie als Cataracten, selbst noch häufiger als diese, figurirten und in Reihe und Glied mit aufgeführt wurden.

§ 1469.

Um die Lehre von der Beschränkung des Sehvermögens durch Centralflecken der Cornea zu beendigen, ist es noch

nöthig, auf gewisse ihnen als Wirkungen zugeschriebene Fehler des Sehens (vitia visus) Rücksicht zu nehmen und die Frage zu beantworten, ob sie diese, wie behauptet wird, wirklich hervorbringen? — Man hat, wohl nur aus theoretischen, vermeintlich optischen Gründen, angenommen, bei einem nicht sehr ausgedehnten Centralflecke sehe der Kranke eine hellgefärbte, z. B. weisse Fläche an einem vorgehaltenen Gegenstande ganz gut, aber in der Mitte derselben ein Loch oder einen schwarzen dunklen Fleck, und dieser divergire mit dem nicht ganz centralen Flecke der Hornhaut nach der entgegengesetzten Richtung (visus perforatus). Erfahrungsmässig ermittelt ist es, dass die damit behafteten Kranken ein solches Loch oder einen solchen Fleck nicht sehen. Sollte diese Gesichtstäuschung wirklich stattfinden, so müsste der Kranke entweder den Hornhautfleck selbst autoptisch wahrnehmen, oder die von der Mitte der weissen Fläche reflectirten, zur Hornhaut gelangenden Lichtstrahlen müssten insgesammt die getrübte Stelle in ihrem Centralfelde treffen; Beides ist aber nicht der Fall. Der Kranke sieht seinen eigenen Centralfleck auf der Folie des lichten weissen Hintergrundes nicht, weil derselbe sich in zu grosser Nähe der Netzhaut befindet, als dass er deutlich gesehen und unterschieden werden könnte. Und nicht alle von dem Mittelpunkte der vorderen Fläche des sichtbaren Objectes zurückgeworfenen Strahlen treffen das verdunkelte Centralfeld der Cornea; der grösste Theil derselben trifft die durchsichtigen Seitenfelder in seiner Umgebung, durch welche sie gebrochen, hinter dem Flecken in ein Bündel vereinigt, zur Netzhaut gelangen und auf dieser ein, wenn auch schwaches und weniger helles Bild des Gegenstandes hervorbringen. Der Kranke sieht daher die Mitte der vorderen Fläche des Gegenstandes eben so gut, wie jeden andern Theil seiner vorderen Oberfläche; er sieht aber überhaupt beide nur trübe, unklar, verwirrt und unvollkommen.

§ 1470.

Ebenso wenig aus demselben Grunde ist Halbsehen (visus dimidiatus, Hemiopie) bei halbseitigen Verdunklungen der Cornea entweder in einer seitlichen Hälfte, oder auch in einer horizontal oder diagonal abgegrenzten vorhanden. Der Kranke sieht nicht nur die Eine Hälfte der vorderen Fläche des Gegenstandes; er sieht beide Hälften, aber etwas verwirrt und undeutlich, wenn der Gegenstand von der Seite der durchsichtigen Hornhauthälfte her ihm vorgehalten wird, und er sieht ihn gar nicht, wenn er sich in der entgegengesetzten Stellung und Richtung befindet.

§ 1471.

Man hat behauptet, der Kranke sei bei nicht zu sehr ausgedehnten Centralflecken Prespyop; er sehe die entfernteren Gegenstände besser als die näheren. Dies ist bei Gegenständen von einer gewissen Grösse und von einem bedeutenden Umfange wirklich der Fall, weil die von der Ferne herkommenden Strahlen in dem Momente, wo sie die Hornhaut treffen, noch weniger convergiren und sich erst hinter derselben, somit auch hinter dem Flecken, im Brennpunkte vereinigen, der Flecken daher ihrer Vereinigung zum Bilde weniger schadet. Aber bei kleineren und weniger umfangreichen Gegenständen verhält sich dies auf andere Weise; alle oder doch die meisten von ihnen reflectirten Strahlen, wenn sie sich in grösserer Entfernung, aber in gerader Richtung vor dem Auge befinden, treffen das getrübte, undurchsichtige Centralfeld der Cornea und dringen daher gar nicht in die vordere und hintere Augenkammer ein. In gerader Richtung sehen die Kranken ganz nahe kleinere Gegenstände auch nicht, weil sie von dem Hornhautflecken gedeckt sind; aber sie drehen den Gegenstand so geschickt herum und bringen ihn in eine solche Stellung und Richtung, oder sie bewegen, wovon das Resultat dasselbe ist, und verdrehen den Augapfel so, dass der kleine Gegenstand sich zuletzt einer durchsichtigen Hornhautstelle

gegenüber befindet und eine gerade von ihm zum Mittelpunkte der Pupille gezogene Linie nicht mehr den Fleck, sondern eine durchsichtige Hornhautstelle durchschneidet.

§ 1472.

Hornhautflecken geben häufig, jedoch nicht immer zum Schielen — Strabismus — die Veranlassung. Wird zwischen dem activen und passiven Strabismus, zwischen dem unilateralen und bilateralen unterschieden und als eine wesentliche und nothwendige Bedingung des activen Strabismus ein noch fortbestehender Rest der Sehkraft des schielenden Auges, ein Sehbedürfniss und Sehbestrebungen mit demselben, bei dem passiven aber die aufgehobene Association und Harmonie der beiderseitigen Augapfelbewegungen vorausgesetzt, so wird einleuchten, dass durch Hornhautflecken erstens ein activer bilateraler, zweitens ein activer unilateraler und drittens ein passiver unilateraler, aber niemals ein passiver bilateraler Strabismus (welcher überhaupt und an und für sich schon der seltenste ist) verursacht werden könne.

§ 1473.

Der active bilaterale Strabismus kömmt bei grossen Centralleucomen auf beiden Augen vor, wobei der Sehact auf beiden sehr behindert und unvollkommen ist, aber der Kranke doch Reste der Sehkraft auf ihnen, auf einem mehr als auf dem andern, besitzt und beide Augen zum Sehen gleichmässig anstrengt. Diese Sehbestrebungen sind sehr mühsam, ängstigend und meistens von sehr beschränktem Erfolge. Die Augäpfel werden in den verschiedensten Richtungen sehr rasch und etwas gewaltsam versuchsweise hin und her bewegt; sie verfolgen den durch die Leucome ihnen verdeckten Gegenstand von allen Seiten und in den verschiedensten Richtungen, um ihn endlich zu erjagen, respective gegen ihn in diejenige Stellung zu kommen, in welcher er von dem einen oder dem andern Auge, zufällig auch wohl einmal gleichzeitig von beiden, wahrgenommen werden kann.

Da nun die Hornhautflecken auf beiden Augen einander an Lage, Form, Grösse und Undurchsichtigkeit niemals ganz gleich sind, so werden instinctmässig beide Augäpfel in verschiedenen, einander nicht entsprechenden Richtungen hin und her bewegt, die Association der Augapfelbewegungen erscheint ganz aufgehoben und ihre Harmonie auf eine widrig auffallende Weise gestört. Sind die vorhandenen Reste der Sehkraft auf beiden Augen sehr ungleich, und macht der Kranke mit dem schwächeren Auge keine Sehbestrebungen, oder ist dasselbe ganz erblindet, so verfällt dies Auge sehr bald bei gänzlicher Bewegungslosigkeit in den passiven unilateralen Strabismus, wovon weiter unten die Rede sein wird. — Der passive bilaterale Strabismus, das bewegungslose Stehenbleiben beider Augäpfel in zwei verschiedenen, einander nicht entsprechenden Richtungen, so wie dasselbe in amaurotischen Zuständen und bei paralytischen Hirnaffectionen sich zeigt, kommt bei Hornhautflecken nicht vor. Es ist daher hier nur noch der passive und der active unilaterale Strabismus zu betrachten.

§ 1474.

Der erste findet statt bei einem sehr grossen und ausgebreiteten Centralleucom nur auf Einem Auge, bei bestehender Integrität und guter Sehkraft des andern, wenn der Kranke das erste zum Sehen gar nicht gebraucht, auf demselben kein Sehbedürfniss hat und mit ihm keine Sehbestrebungen macht. Hat früher schon die Association der beiderseitigen Augapfelbewegungen durch Einübung und Angewöhnung stattgefunden, und dauert diese auch nach der Entstehung des Leucoms noch fort, so bewegt sich der mit Flecken behaftete, zum Sehen nicht gebrauchte Augapfel mit dem gesunden sehenden mechanisch und aus Gewohnheit fort; er folgt den intendirten Bewegungen desselben, wird von ihm, so zu sagen, am Schlepptau nachgezogen; man bemerkt keine Unregelmässigkeit, keinen Mangel an Uebereinstimmung zwischen den beiderseitigen Augapfelbewegun-

gen, der Kranke schielt nicht. Ist aber das Leucom als Folge der Ophthalmopyorrhöe der Neugebornen, somit in der frühesten Lebensperiode, zu einer Zeit entstanden, wo die nicht natürliche und angeborne, sondern erst durch Uebung zu erwerbende Association und Harmonie der beiderseitigen Augapfelbewegungen noch nicht stattgefunden hat, so verhält sich die Sache anders und auf umgekehrte Weise. Auch das später als Nachkrankheit einer andern Ophthalmopyorrhöe, z. B. der gonorrhoischen, egyptischen, oder einer sehr heftigen traumatischen Verletzung und der durch sie bedingten entzündlichen, suppurativen Reaction u. s. w. entstandene Centralleucom ist immer die Folge einer so zerstörenden, schmerzhaften und langwierigen Augenkrankheit, dass während ihres Verlaufes die früher erworbene Association der beiderseitigen Augapfelbewegungen wieder aufgehoben wird, indem der bei jeder Bewegung heftig schmerzende Augapfel bei den fortdauernden Bewegungen des andern gesunden Auges stille stehen bleibt und an diesen Bewegungen keinen Antheil nimmt. Nach abgelaufenem destructivem Krankheitsprocesse besteht dieses Verhältniss unverändert fort: der leucomatöse Augapfel bleibt unbeweglich, gewöhnlich im innern Augenwinkel stehen, indess der gesunde frei und willkürlich den sichtbaren Objecten entgegenbewegt wird. Der Kranke sieht mit diesem gut und genügend, hat kein weiteres Sehbedürfniss und macht keine Sehbestrebungen mit dem leucomatösen Auge. Er schielt mit demselben; dies Schielen ist aber ein passives, bewegungsloses; es ist passiver unilateraler Strabismus vorhanden.

§ 1475.

Der active unilaterale Strabismus kömmt bei einigen Hornhautflecken von geringerer Ausbreitung und Verdunklung vor. Er findet nicht selten bei Achlyden im Centralfelde statt. Die pathogenetischen Bedingungen sind hier wieder die für den activen Strabismus überhaupt bereits angegebenen, näm-

lich fortdauerndes subjectives Sehbedürfniss und Sehbestrebungen, welche der Kranke zu machen nicht unterlässt. Begnügt sich derselbe und hat er sich angewöhnt mit Einem Auge zu sehen, und besteht die einmal erworbene Association der beiderseitigen Augapfelbewegungen ungestört fort, so schielt er nicht. Das letzte kann bei Achlyden leicht der Fall sein, weil sie gewöhnlich nicht in der zartesten Kindheit, sondern zu einer Zeit entstehen, wo die Association sich schon gebildet hat, und weil sie Folgen von weniger heftigen, nicht so sehr schmerzhaften und temporär gänzliche Bewegungslosigkeit bedingenden Krankheitsprocessen, z. B. der scrophulösen Ophthalmie (welche die meisten Hornhautflecken producirt) sind. Will aber der Kranke das befleckte Auge zum Sehen und zur Unterstützung der Function des besseren Auges gebrauchen, so muss er nothwendig schielen. Denn er muss dasselbe verdrehen, in unregelmässige, mit jenen des gesunden Auges nicht übereinstimmende Bewegungen versetzen, um ein durchsichtiges Hornhautfeld in die Richtung der Sehachse zu bringen. Gerade die kleinsten und minder bedeutenden Hornhautflecken geben daher zum Schielen mehr Veranlassung als die grösseren, dichteren und ausgebreiteteren. Daher erklärt sich die auffallende Thatsache, dass Kinder mit Hornhautflecken, welche früher nicht geschielt haben, wenn bei einer passenden Behandlung der Fleck an Dichtigkeit und Ausdehnung durch Resorption abgenommen hat, zu schielen anfangen, wodurch zu der früheren geringeren, jetzt geminderten Difformität eine zweite neue grössere hinzukommt.

§ 1476.

Dass übrigens Achlyden und Narben, auch kleine dichtere weissliche Hornhautflecken (mit geronnenem Exsudat) ausserhalb des Centralfeldes und nahe am Hornhautrande kein Hinderniss des Sehens, somit auch keinen lediglich auf die Umgehung dieses Hindernisses gerichteten Strabismus verursachen, bedarf keiner Erwähnung.

§ 1477.

Mit Nephelium Behaftete schielen in der Regel auch nicht; es müsste denn der Fall sein, dass die Trübheit an einer Hornhautstelle sehr gering und an den übrigen verhältnissmässig sehr stark wäre, wo alsdann der Kranke durch die erste wegen grösserer Deutlichkeit hindurch zu sehen sich bestrebt. Da das Nephelium häufig auf beiden Augen zugleich vorkommt, so kann bei ungleicher Locirung dieser Einen durchsichtigeren Stelle auf denselben, unter den oben bei bilateralem Centralleucom angegebenen Bedingungen, jedoch in weit geringerem Grade und bei weniger auffallender Verzerrung, bilateraler activer Strabismus eintreten.

§ 1478.

Das einseitige Schielen wegen eines Hornhautfleckes unterscheidet sich von jedem andern Strabismus dadurch, dass, wenn man das gesunde Auge verschliesst, derselbe doch fortdauert und nicht, wie in andern Fällen, aufhört, weil der Kranke, genöthigt mit dem leidenden Auge allein zu sehen, dasselbe noch gerade so wie vorher verdrehen muss, um neben dem Hornhautflecke hinweg den Gegenstand zu erblicken.

§ 1479.

Die Diagnose des Hornhautfleckes ist in der Regel leicht und ohne besondere Schwierigkeit. Sie beruht wesentlich auf der Autopsie, der directen Wahrnehmung einer circumscripten, seit längerer Zeit unverändert bestehenden Opacität in der Cornea durch den Gesichtssinn. Ein unterstützendes diagnostisches Moment ist das anamnestisch geschichtliche: eine vorausgegangene Ophthalmie, besonders von der Art derjenigen, welche Hornhautflecken öfter als andere zu produciren pflegen, und welche oben speciell nachgewiesen wurden; eine Ophthalmie, welche die Trübheit nicht schon während ihres Verlaufes selbst als Symptom producirte, sondern erst als Ausgangskrankheit derselben

zurückliess. Durch diese Entstehungsweise, durch die Permanenz und circumscripte Beschaffenheit unterscheidet sich der Hornhautfleck, wie schon oben gezeigt wurde, deutlich und kenntlich genug von der Suffusion der Hornhaut. Bei dieser ist auch die Farbe der Trübheit nur bläulichgrau, niemals ganz weiss, wie dies bei einigen häufig vorkommenden Hornhautflecken der Fall ist. — Wenn nicht alles hier Gesagte unbedingt vom Nephelium gilt, so ist doch dasselbe anderweitig leicht von der Suffusion zu unterscheiden; diese ist jedesmal das Symptom einer sehr heftigen, sich rasch entwickelnden, äusserst schmerzhaften Keratitis, das Nephelium dagegen die Folge einer ganz oberflächlichen Entzündung nur des Bindehautplättchens und der ersten Lamellenschichte.

§ 1480.

Eine Verwechslung der Macula und der Suffusion würde auch mehr ein theoretischer als practisch nachtheiliger Irrthum sein, um so mehr, als beide auf demselben pathologischen Processe, der entzündlichen Exsudation, beruhen, die Permanenz der Trübung nach abgelaufener Entzündung leicht und bald den Irrthum berichtiget, auch die Suffusion gewissermassen in eine Macula übergehen und diese zurücklassen kann, wenn das Exsudat grösstentheils resorbirt wird, aber an einer circumscripten Stelle, wo es häufiger vorhanden und mehr gerinnstoffig war, coagulirt zurückbleibt.

§ 1481.

Schlimmere Folgen für die ärztliche Behandlung und für endlichen Ausgang der Krankheit, in soweit dieser von jener abhängig ist, würde die Verwechslung eines Hornhautabscesses mit einem Hornhautflecke haben. Leichter könnte der erste für den zweiten, nicht leicht dieser für jenen gehalten werden. — Bei dem Hornhautabscesse sind die Symptome heftiger, drängender: er stellt das Bild einer acut verlaufenden Krankheit in ihren einzelnen Phasen, Fortschritten und Rückschritten dar; es ist ein vielfacher

Wechsel der Symptome vorhanden, der Zustand ist sehr schmerzhaft, die Entzündungssymptome sind bedeutend, Fieberbewegungen fehlen nicht leicht, zuweilen zeigt sich ausgebildeter Fieberzutsand. Jeder etwas anstrengende Gebrauch, auch des gesunden Auges ist unmöglich und unzulässig. Jedesmal befindet sich dasselbe in bedeutender Mitleidenschaft. Der Hornhautfleck ist ein chronischer, sich stets gleichbleibender Zustand ohne Fortbildung oder Rückbildung; er ist unschmerzhaft, die phlogistischen und gereizten Symptome sind verschwunden, das allgemeine Befinden ist gut; ein auch etwas anstrengender Gebrauch des gesunden und auch des befleckten Auges, so weit das durch die Trübung bedingte mechanische Hinderniss des Sehens seinen Erfolg gestattet, ist zulässig. — Was die localen Zeichen betrifft, so ist die Farbe der Trübung bei dem Hornhautabscesse mehr weiss, die Prominenz nach vorn stärker, zuweilen auch Prominenz nach hinten gegen die vordere Augenkammer bemerkbar, die bei dem Hornhautflecke nie stattfindet; die Contour ist etwas regelmässiger, die Begrenzung schärfer. Indem die Quantität des Eiters niemals, auch nur die kürzeste Zeit hindurch unverändert dieselbe bleibt, sondern entweder in stetiger Zunahme oder Abnahme begriffen ist, verändert sich auch beständig die Grösse, der Umfang und die Hervorragung der Trübheit; bei dem Hornhautflecke dagegen ist die grösste Beständigkeit und Unveränderlichkeit in diesen Beziehungen bemerkbar. Der Hornhautabscess erscheint öfters als Abscessus arcuatus, der sich senkende und ausbreitende Eiter ist im Bogen oder Halbbogen zwischen den Hornhautlamellen in nicht grosser Entfernung von ihrem Rande und Falze angesammelt, die Mitte der Cornea ist frei und ungetrübt. Eine solche Gestaltung wird bei keiner Macula von was immer für einer Art bemerkt. Der Hornhautabscess, wenn er nicht resorbirt wird und nicht verödet, in welchen beiden Fällen er eine Macula zurücklässt, bricht entweder nach

aussen oder nach innen auf; ein solcher Aufbruch wird dagegen bei keinem Hornhautflecke jemals beobachtet.

§ 1482.

Wenn Nephelium mit dem Hornhautabscesse in der Unbeständigkeit und Veränderlichkeit etwas übereinstimmt, so ist diese doch bei ihm niemals in dem Grade wie bei dem Abscesse bemerkbar. Auch ist dieser Fleck dem Abscesse in jeder andern Beziehung unähnlicher als alle übrigen Hornhautflecken, und er ist von ihm am leichtesten zu unterscheiden.

§ 1483.

Mit einer Cataract kann ein Hornhautfleck bei einigermassen genauer Untersuchung am wenigsten leicht verwechselt werden. Indessen ist doch zuweilen eine Albugo für eine ausgebildete Cataract gehalten worden, wohl niemals aber der umgekehrte Fall vorgekommen, dass eine wirkliche Cataract eine centrale Albugo vorgespiegelt hätte. Die richtige Unterscheidung zwischen Achlys und dem Centrallinsen- oder Kapselstaar oder überhaupt einer beginnenden Cataract ist nicht allezeit ganz unschwer. — Diagnostische Zeichen sind die folgenden: 1) die Entstehung der Opacität nach oder ohne vorausgegangene Augenentzündung. Vor der Bildung des Hornhautfleckes war eine solche immer vorhanden. Die Verdunklung im Linsensysteme hängt zwar auch vielfach von schleichender Entzündung, öfters aber auch von einfacher (dyscrasischer) Hypertrophie oder von Atrophie ab, und selbst wenn das erste der Fall ist, findet derjenige Symptomencomplex nicht statt, welchen man insgemein Ophthalmie zu nennen pflegt. 2) Daher entstehen auch die meisten Hornhautflecken im kindlichen Alter, in welchem sich nicht leicht Cataracten bilden, abgesehen von dem sogenannten angebornen Staar, welcher entweder ein wirklicher Fötusstaar ist, schon im Muterleibe, und somit nicht in der Kindheit (nach der Geburt) sich gebildet hat, oder eine Nachkrankheit der Augenentzündung der Neu-

gebornen ist und folglich nur der zartesten und frühesten Kindheit angehört. Hornhautflecke dagegen entstehen, da das Gerotoxon kein wahrer Hornhautfleck ist, nicht leicht und nur bei ganz particulären, selten vorkommenden Veranlassungen, in den höheren und späteren Lebensjahren, in welchen dagegen die Cataract, als letzte regressive und Finalmetamorphose des Linsensystems, am öftersten sich bildet. In den mittleren Lebensjahren entstehen Hornhautflecke wohl etwas öfter als Cataract, weil Keratitis (bei mehr oberflächlicher Lage und leichterer Zugänglichkeit) eine frequentere Krankheit ist als Phakitis und Periphakitis (wegen tieferer, mehr geschützter Lage und geringerer Afficirbarkeit des Linsensystems). — Die Sexualdifferenz scheint keine relative numerische Verschiedenheit beider Krankheitsformen zu begründen, Cataract und Hornhautfleck eben so oft bei Männern als Weibern vorzukommen. Ebenso können von der Temperamentsverschiedenheit, Lebensart und von den climatischen Einflüssen u. s. f. keine diagnostischen Zeichen hergeleitet werden. 3) Wenn auf einem durchsichtigen Körper oder durch denselben (die Cornea) ein dunkler Körper (eine Cataract oder ein Fleck) gesehen wird, so ist es nicht ganz leicht zu bestimmen, ob der letzte hinter dem ersten oder ob er in der Substanz desselben seinen Sitz habe. Betrachtet man die Hornhaut nur von vorne, en face, so kann es zweifelhaft bleiben, ob eine sichtbare, wenig ausgedehnte Opacität in ihr selbst oder hinter ihr gelagert sei, ob sie somit von einer Achlys oder von einer Verdunklung im Linsensysteme herrühre. Jeder Zweifel aber verschwindet, wenn man die Profilansicht des Auges nimmt, wenn man von einer Seite oder auch von oben oder von unten in die vordere Augenkammer hineinsieht, bei welcher Untersuchung der Bulbus natürlich jedesmal in eine Stellung versetzt werden muss, deren Richtung derjenigen entgegengesetzt ist, in welcher man das kranke Auge betrachtet. Bei der Profilansicht erkennt man deut-

lich, wenn ein Hornhautfleck zugegen ist, dass die Opacität in der Substanz der Cornea selbst ihren Sitz habe, man kann sogar die mehr oberflächliche oder tiefere Lage des Fleckes, man kann seine Dicke etc. sehr genau erkennen. Man kann hinter dem Hornhautflecke hinwegsehen, man kann hinter ihm in etwas schräger Richtung in die Pupille und durch diese, wenn sie offen ist, in den Hinterpupillarraum, in die hintere Augenkammer hineinsehen, und man wird in dieser, in der Gegend, wo die Linse ihren Sitz hat, vollkommene und ungetrübte Klarheit bemerken. — Ein ganz anderes ist das Resultat dieser Untersuchung und der genommenen Profilansicht bei vorhandener Cataract. Man findet hier die Cornea in ihrer ganzen Dicke hell und durchsichtig, man kann vorderhalb des getrübten Körpers durch die klare Hornhaut von einem Randfelde derselben zum entgegengesetzten hindurchsehen; blickt man in etwas schräger Richtung in die Augenkammer hinein, so bemerkt man sogar deutlich, dass der opake Körper hinter der Pupille seinen Sitz habe und zum Theil von der Iris verdeckt sei, an deren Pupillenrande ein begrenzter Schlagschatten auf ihn fällt. 4) Wenn diese diagnostische Untersuchung besonders zur Unterscheidung der Achlys und einer kleinen Hornhautnarbe von sehr circumscripten Linsenverdunklungen wichtig und entscheidend ist, so stellt sich schon bei der Betrachtung en face die Albugo auf ganz andere und abweichende Weise als eine ausgebildete Cataract, eine in ihrem ganzen Umfange verdunkelte Linse dar. Bei jener ist die Circumscription des Randes nie so genau, die Contour nie so regelmässig kreisig wie bei Cataract; die Contour der Albugo ist immer zerrissen, etwas diffus, die Ausdehnung des Fleckes nach verschiedenen Seiten und Richtungen ungleich gross. Bezüglich auf Cataract verhält sich dies anders. Denn die wahre Contour der Opacität sieht man hier nicht, weil die Randfelder der Linse durch die Iris verdeckt sind. Man sieht von der Cataract nur das

Mittelfeld und die zunächst angrenzenden Felder; die Randfelder liegen auch im erweiterten Zustande der Pupille hinter der Traubenhaut. Diese scheinbare Contour des sichtbaren opaken Körpers hängt daher von der Form der Pupille ab, welche die regelmässig kreisige ist, wenn keine pathologische Veränderung im Gewebe der Iris stattfindet. Sollte dies aber der Fall und gleichzeitig eine Formveränderung, Entrundung der Pupille zugegen sein, sichtbare kleine Excrescenzen und Gefässanwulstungen am Pupillarrande etc. sich zeigen, so würde man, da diese opaken Körper sich durch ihre Farbe von der Cataract sehr auffallend unterscheiden, nur um so deutlicher und bestimmter erkennen, dass der opake Körper, weil hinter ihnen, somit auch hinter der Pupille seinen Sitz habe. 5) Das sicherste und entscheidende diagnostische Zeichen ist endlich die sich selbst immer gleiche Grösse des Umfangs der Albugo bei verschiedenen Graden der Pupillenerweiterung, welche hingegen im Verhältnisse derselben und der Irisbewegungen, von welchen sie abhängt, bei Cataract auffallend variirt, indem dieselbe bei weiter Pupille grösser und umfangreicher, bei verengerter Pupille aber kleiner und weniger ausgedehnt erscheint. Nämlich der scheinbare Umfang der Cataract ist ihrem wahren Umfange niemals gleich, wegen der Verdeckung ihrer Randschichten durch die Regenbogenhaut, welche uns verhindert, ihren wahren Umfang zu erkennen. Diesen aber sehen wir sehr deutlich und offen zu Tage liegend bei Albugo, und es ist kein Unterschied zwischen dem wahren und scheinbaren Umfange der Opacität. Eine Verdunklung, welche bei verengter Pupille eben so gross und umfangreich erscheint wie bei erweiterter Pupille, kann keine Cataract, sie muss eine Albugo sein. — Sollte eines oder das andere der bisher angeführten diagnostischen Zeichen, besonders die beiden letzten, No. 4 und 5, für sich selbst nicht deutlich genug einleuchten und einen Zweifel übrig lassen, so kann man die künstliche Pupillenerweiterung durch

instillirtes Belladonnaextract zu Hülfe nehmen, nach welcher bei aufgezogenem Vorhange, der die beiden Augenkammern von einander scheidet und die in der hintern befindlichen Organtheile unserem prüfenden Blicke verdeckt, Alles deutlicher und bestimmter sich darstellen wird und die in den letzteren vorkommenden pathologischen Veränderungen nicht unbemerkt bleiben können.

§ 1484.

Alles bisher bezüglich auf Cataracta vera Gesagte findet auch, jedoch mit einigen Modificationen, seine Anwendung auf sogenannte unächte Cataracten, besonders auf die pseudomembranöse, bei welcher eine an die Traubenhaut in geringer Entfernung von dem Pupillarrande angeheftete Pseudomembran als Product einer früheren Iritis den noch übrigen freien Raum der hierbei immer verengerten, entrundeten und winklich verzogenen Pupille ausfüllt und vollkommen trübt. Die vorausgegangene Augenentzündung könnte hier irre führen, weil der Entstehung der Pseudomembran eine exsudative Iritis nothwendig präexistiren muss, mit welcher in vielen Fällen, z. B. mit der syphilitischen Iritis, die Keratitis verbunden ist. Allein gerade diese Keratitis, obgleich während ihres Verlaufes mit Suffusion der Cornea verbunden, lässt gewöhnlich keinen Hornhautfleck, sie lässt, wenn sie sich nicht zertheilt, wohl eine schlimmere Verbildung zurück. — Die Ergebnisse bei der Profilansicht sind hier eben so entscheidend wie bei Cataracta vera. Von der veränderlichen scheinbaren Grösse der Trübheit kann freilich kein diagnostisches Zeichen hergeleitet werden, weil die Pupille wegen der Anwachsung ihrer Ränder an die Pseudomembran sich auch bei verminderter oder vermehrter Lichteinwirkung im Durchmesser wenig verändert und die Irisbewegungen auf sie wirkungslos bleiben. Da aber die Anwachsung beinahe niemals im ganzen Umfange der Pupille stattfindet, so kann man besonders durch die Instillation des Belladonnaextractes hier doch einige Erweiterung der Pupille hervorbringen;

diese aber ist mit Veränderung ihrer Form (eine dreieckige Pupille wird mehreckig, vieleckig) und damit auch mit scheinbarer Veränderung der Contour der Opacität verbunden.

§ 1485.

Die wahre und die sogenannte unächte Cataract kann mit einem Hornhautflecke verbunden sein. In diesem Falle verdeckt der letztere, wenn er central und ausgebreitet ist, die Cataract und erschwert, ja verhindert nach Umständen gänzlich die Erkenntniss ihrer Gegenwart. Doch fehlt es auch bei dieser freilich misslichen Complication nicht ganz an subjectiven und objectiven Zeichen. Der Hornhautfleck behauptet gewöhnlich die Priorität für die Zeit der Entstehung, er war von frühern Jahren her vorhanden; die Cataract ist die hinzugekommene Krankheit, sie hat sich z. B. erst in den Jahren der schon eingetretenen Decrepidität gebildet. — Ehevor hat der Kranke noch erträglich gesehen, und wenn das befleckte Auge das einzig brauchbare, das andere noch mehr verbildet ist, so haben ihm die auf jenem vorhandenen Reste des Sehvermögens durch die ganze Lebenszeit leidlich fortgeholfen. Jetzt in vorgerückten Lebensjahren fängt er an, ohne gleichzeitige entsprechende Veränderungen an dem Flecke und ohne andere bekannte Ursache, schlechter zu sehen und er erblindet zuletzt total. Die Blindheit bei solcher Complication, bei einem doppelten mechanischen Hindernisse, bei gleichzeitiger Cataract und Leucom ist natürlich vollkommener als bei einfacher, von dieser Complication freier Cataract. Unter den angegebenen Umständen muss man eine beginnende, sich fortbildende und endlich zur Reife gelangende Cataract vermuthen. Kann man diese durch den sehr dichten, ganz undurchsichtigen Hornhautfleck und an dessen seitlichen Rändern wegen seiner zu grossen Ausbreitung nicht sehen, so erweitere man die Pupille durch Belladonnaextract; es wird seitlich neben dem Flecke ein Theil der verdunkelten Rand-

felder der Linse, welche früher durch die Iris verdeckt waren, sichtbar zum Vorschein kommen und so die Cataract entdeckt werden.

§ 1486.

Die diagnostischen Zeichen zur Unterscheidung der einzelnen Arten des Hornhautfleckes — Nephelium, Achlys und Albugo, — ihres vernarbten oder narbenfreien Zustandes, der etwa vorhandenen Gewebsveränderung der Cornea, ihrer Abhängigkeit von einer vorausgegangenen exsudativen oder suppurativen Entzündung etc. sind schon oben genügend dargestellt worden und bedürfen hier keiner Wiederholung.

§ 1487.

Ob der Sitz des Hornhautfleckes mehr oberflächlich, zwischen dem Bindehautplättchen und der ersten Lamellenschichte, oder zwischen den einzelnen Lamellenschichten, oder zwischen der untersten Schichte und der descemetischen Haut sei, kann man in einigen Fällen aus der Natur und Farbe des Fleckes schliessen, da z. B. das Nephelium immer jenen ganz oberflächlichen Sitz behauptet, alle andern Flecke aber tiefer sitzen. Ist der vernarbte Fleck die Folge einer Krankheit der Cornea, welche nicht mit Perforation derselben verbunden war, so liegt hierin ein Grund, den nicht tiefsten Sitz des Fleckes zu vermuthen. Hat aber die Perforation stattgefunden, so kann man nicht daran zweifeln, dass die untersten Schichten wenigstens an der Stelle und im Umfange der Narbe verdunkelt seien. Man kann bei der Profilansicht die Narbe in der descemetischen Haut, oder da, wie es scheint, die einmal entstandene Wund- oder Geschwüröffnung in dieser sich nicht wieder schliesst, in der untersten Lamellenschichte deutlich sehen.

§ 1488.

Durch die Profilansicht entdeckt man auch die vordere Synechie, wenn eine solche besteht. Man sieht, dass die Iris aus ihrer senkrechten Hängelage gewichen, dass sie nach vorn gegen die Cornea gezogen, ihr Gewebe wegen

dieser Verziehung oder auch wegen des etwa erlittenen Substanzverlustes gedehnt und widernatürlich verlängert, dass sie an die Hornhautnarbe in grösserem oder beschränkterem Umfange angeheftet ist. Die Irisbewegungen sind gehemmt, beschränkt, ungleichseitig, vermindert oder ganz aufgehoben. Die Pupille ist entrundet, verzogen, verengert, eine längliche oder Querspalte, ein zugespitztes Oval bildend, oder auch ganz geschlossen. Instillirtes Belladonnaextract bringt nur eine sehr geringe, unregelmässige, mit eckiger Verziehung verbundene, oder auch gar keine Pupillenerweiterung hervor. In diesem Falle ist die Erblindung die grösste, und es ist kaum mehr einige Lichtempfindung vorhanden.

§ 1489.

Die Therapie der Hornhautflecken liegt im dichtesten Dunkel, ja sie liegt im Argen. Daran ist ihre bisherige totale Principienlosigkeit, der in ihr herrschende gänzliche Mangel an leitenden Grundsätzen schuld. Die rationalen Aerzte betrachten sie mit einer gewissen Ungunst, und lieben es, sich vornehmthuend von ihr möglichst weit zurückzuziehen. Als hätte es diese Ungunst gemerkt und ihre wahre Quelle, die vornehmthuende Unwissenheit und Principienlosigkeit entdeckt, hat auch den Aerzten gegenüber das Publikum seine Partie ergriffen. Die Aerzte werden über die Behandlung der Hornhautflecken nicht befragt. Empiriker, Charlatans und alte Mütterchen wenden ihre Mittel zur Vertreibung der Hornhautflecken an.

§ 1490.

Der Catalog dieser Mittel ist sehr gross und überreich ausgestattet. Es gibt kaum irgend Etwas in der Welt, was nicht den mit Hornhautflecken behafteten Kranken in die Augen wäre eingegossen, eingeschmiert oder eingeblasen worden. Da gewöhnlich Kinder dieses Loos trifft, so wehren sie sich zwar aus Leibeskräften mit Schreien, Heulen und Umsichschlagen gegen die martervolle Procedur, allein

vergebens; wenn die mütterliche Liebe zu ihrer Besänftigung nicht hinreicht, so wird des Vaters donnerndes Machtgebot zu Hülfe gerufen; es wird zugeschlagen und dies mehrfach versuchte gewaltsame Verfahren durchgesetzt. Haben sich diese Jammerscenen einige Wochen oder Monate täglich oder mit dem Tertiantypus erfolglos wiederholt, so wird endlich der Hornhautfleck für incurabel erklärt und dem armen Kinde Ruhe gelassen.

§ 1491.

Von bestimmten Indicationen und von einer ihnen entsprechenden Auswahl der topischen Arzneimittel war bisher nicht die Rede. Es ist aber leicht einzusehen, dass bei der grossen Verschiedenheit und Mannigfaltigkeit der Hornhautflecken auch verschiedene Indicationen zu erfüllen seien, und dass diesen gemäss die curativen Mittel gewählt werden müssen.

§ 1492.

Es ist nöthig, vorerst die heilbaren von den unheilbaren Fällen richtig zu unterscheiden. Darüber gelten folgende leitende Grundsätze. Die noch bestehende Exsudation zwischen den Hornhautlamellen kann wohl sistirt, vorhandene Exsudate, wenn sie noch flüssig oder auch halb geronnen sind, können durch Resorption wieder entfernt werden. Ob vollständig coagulirte Exsudate wieder fluidisirt und dadurch zur Resorption geschickt gemacht werden können, solches bedarf einer näheren, eindringenderen Untersuchung, welche weiter unten vorgenommen werden soll. Verwachsung der Hornhautlamellen unter sich schliesst die Möglichkeit ihrer Trennung und der Wiederherstellung der Interlamellarräume nicht gänzlich aus. Narbensubstanz und die von ihr herrührende Opacität verschwindet in der Hornhaut so wenig als in irgend einem andern Körpertheile, z. B. in der äusseren allgemeinen Bedeckungshaut, jemals wieder. Dass eine Hornhaut, welche eine wesentliche Gewebsveränderung erlitten hat, deren lamellöse Bildung ganz verschwunden,

welche in eine fibröse, fibrös-cartilaginöse, selbst in Knorpelsubstanz verwandelt, welche sogar ossescirt und in welcher Knochenerde abgesetzt ist, sich nicht mehr recronstruiren und durchsichtig werden könne, liegt klar am Tage.

§ 1493.

Nach diesen leitenden Principien will ich die Therapie der einzelnen Hornhautflecken entwerfen. Wie Nephelium von allen übrigen Hornhautflecken, zunächst von Achlys, nach seiner Natur und Wesenheit durchaus verschieden ist, so beruht auch seine Heilung auf der Erfüllung einer ganz andern Indication, als jene der übrigen Flecken. Diese hängt lediglich von der Resorption des Exsudates ab, und die Förderung und Aufregung der hier gewöhnlich torpiden resorbirenden Thätigkeit ist einzig indicirt. Bei Nephelium dagegen ist die Resorption activ genug, das vorhandene Exsudat schafft die Natur selbst durch Resorption beständig hinweg; aber es wird auch beständig neu erzeugt, denn die krankhafte Secretion dauert fort, der pseudoplastische Process ist noch nicht abgelaufen. Es kann aber nur wenig frommen, das vorhandene Exsudat durch bethätigte Resorption hinwegzuschaffen, wenn dasselbe sich stets neu bildet. Die Quelle muss verstopft, nicht das Bächlein abgeleitet oder der Sumpf ausgetrocknet werden. Die Indication ist, die bestehende krankhafte Secretion zu beschränken und aufzuheben. Gelingt es, dieser Einhalt zu thun, so verschwindet das Exsudat als Product eines nun abgelaufenen krankhaften Bildungsprocesses von selbst durch die Wohlthat der Natur bei leichter Nachhülfe der sie unterstützenden Kunst.

§ 1494.

Aber nichts ist schwieriger als die Heilung von Secretionskrankheiten. Einmal eingeleitete pathologische Absonderungen sind nicht leicht zu unterdrücken, besonders wenn sie schon veraltet, seit längerer Zeit bestehend und zur Gewohnheit geworden sind. Wie schwer ist oft Fluor

albus, Nachtripper, jede andere Blennorrhöe, wie schwer Gelenkwassersucht und jede andere Secretionskrankheit zu sistiren! Die krankhafte Absonderung hängt von abnormer, zu reichlicher Blutzutheilung an das secernirende Organ, von Gewebsveränderung in diesem, von der Evolution eines im gesunden Zustande nicht vorhandenen drüsigen Apparates in ihm, sie hängt von einer krankhaften Verfassung des ganzen plastischen, organisch-chemischen Processes, der Hämatose, Blutvertheilung an die einzelnen Organe und der thierischen Secretion überhaupt ab. Wie soll allen diesen Mängeln, Fehlern des organischen Bildungsprocesses, abnormen Richtungen des bildenden Triebes etc. gesteuert und Abhülfe geleistet werden? Wo soll man den Anfang der Cur nehmen? Wo das Ende derselben suchen? Bei andern Hornhautflecken ist gewöhnlich nur Eine Indication, bei Nephelium sind deren zehn und noch mehrere zu erfüllen; dort ist ein locales, topisches Curverfahren wesentlich genügend, hier muss neben diesem auf die ganze Constitution heilsam eingewirkt, der organisch-plastische Process in seinen tiefsten Untiefen, in seiner Gesammtheit und in allen seinen Theilen geregelt und umgestimmt werden.

§ 1495.

Man beginne daher die Behandlung des Nephelii nie mit topischen Mitteln; zuerst muss allen bestehenden, sich darbietenden diätetischen und pharmacologischen Indicationen ein vollständiges Genüge geleistet worden sein, ehe die Localmittel auf heilsame Weise administrirt werden mögen. Ist Ersteres unmöglich, gestatten die Umstände und Verhältnisse es nicht, jene principalen Indicationen zu erfüllen, so bleibt jedes topische Curverfahren unnütz, erfolglos, ja schädlich und verderblich.

§ 1496.

Freie, nicht eingeschlossene, reine, gesunde, trockene, mässig warme, nicht mit Thierdunst und mit dem noch schädlicheren Menschendunst oder mit andern Inquilamenten

geschwängerte Luft, — Landluft, Gebirgsluft, unter gewissen Bedingungen Seeluft, — gute, hinreichende, den Verdauungskräften angemessene Nahrung, passende Bekleidung, mässige körperliche Bewegung ohne Erhitzung und Ermüdung, heitere Gemüthsstimmung etc. sind vor Allem zu berücksichtigen, die Umstände und Verhältnisse der gewähltesten Hygieine gemäss zu ordnen. Vorhandene Dyscrasieen müssen nachdrücklich bekämpft, auch durch geeignete Arzneimittel beschränkt und nach und nach ausgetilgt werden. Besondere Aufmerksamkeit ist den natürlichen Secretionen, ihrem guten und geregelten Vonstattengehen, ihrer Pflege und Förderung zuzuwenden. Soll eine krankhafte Secretion aufgehoben, unterdrückt werden, so müssen die normalen Secretionen auf angemessene Weise im Gange erhalten, ja zuweilen eine oder die andere selbst über das Normalmaas angetrieben werden (§ 1428). Daraus erklärt sich die Nothwendigkeit, auch bei der Cur des Nephelii dem übrigen mässigen, nach richtigen, wohl verstandenen Indicationen geordneten Arzneigebrauche öfters eine gelinde Purganz zu interponiren. — Nicht ungeeignet ist es, einer krankhaften Secretion, welche unterdrückt werden soll, wenigstens für einige Zeit, bis die Natur jene zu intentioniren aufgehört hat, eine andere zu substituiren. Daher ist bei der Cur des Nephelii die Institution einer Fontanelle am Arme der entgegengesetzten Seite zu empfehlen.

§ 1497.

Da das mit diesem Flecke behaftete Auge meistens von Entzündung noch nicht ganz frei ist, die Phlogosis, chronisch geworden, unter der Asche fortglimmt, wenigstens zu entzündlichen Aufreizungen, welche von Zeit zu Zeit wiederkehren, eine entschieden ausgesprochene Disposition sich kund gibt; da aber die noch fortbestehende Exsudation von dieser, so zu sagen, latenten Entzündung abhängt, so ist es passend, nebst übrigem gelind antiphlogistischem Curverfahren und der Abhaltung jeder intercurrenten allgemein con-

stitutionellen oder localen entzündlichen Reizung, im Anfange der Cur Blutegel in gehöriger, nicht zu grosser Anzahl am passenden Orte, in der Hinterohrgegend und an der entsprechenden Seite des Halses, anzulegen und ihre Application während der Cur in angemessenen Intervallen zu wiederholen, besonders zur Zeit, wo sich eine Neigung zum neuen Auftauchen und Auflodern der entzündlichen Reizung kund gibt. Auf diese Geneigtheit zu neuen entzündlichen Ausbrüchen und auf die fortdauernde Gegenwart der chronischen Entzündung selbst ist bei der Wahl und Anwendung der topischen Mittel zunächst am Auge, welche neben ihrer andern eigentlich heilsamen Wirkung stets eine mehr oder weniger heftige (schädliche) reizende Nebenwirkung entwickeln, immer angemessene Rücksicht zu nehmen, die von ihnen ausgehende Irritation genau zu überwachen, gegen sie Vorsorge zu treffen; ihre zu grosse Heftigkeit, zu lange Andauer und ihre möglichen üblen Folgen sind zu verhüten. Besonders aber gilt die Regel: zur Zeit, wo jene oben bemerkten Exacerbationen bevorstehen oder bereits eingetreten sind, die Anwendung der topischen Mittel temporär zu suspendiren und für ihre erneute Application einen mehr beruhigten Zustand des Auges abzuwarten.

§ 1498.

Wenn schon das bisher erörterte, zum Theil (ohne ausführlichere Exposition) nur angedeutete allgemeine innerliche, diätetische und pharmacologische Curverfahren auf jene Grundsätze basirt ist, nach welchen Secretionskrankheiten überhaupt, auch ausserhalb des Auges, in andern Organen und Körpertheilen zu behandeln sind, so muss dasselbe noch mehr und in höherem Grade bezüglich auf die Wahl der topischen Mittel gelten. — Die therapeutische Aufgabe ist, die krankhafte Secretion im Subconjunctivalraume der Cornea zu beschränken. Dies kann durch Arzneimittel geschehen, welche die Secretionen (natürliche gesunde und krankhafte) überhaupt zu beschränken vermögen. In

der Reihenfolge derselben nimmt das Opium den ersten und vorzüglichsten Platz ein. Seine constipirende Wirkung rührt von der Beschränkung der Secretion im Darmkanale und in den ihm adnexen Eingeweiden, besonders in der Leber, aber auch von seiner Einwirkung auf die motiven Nerven des Darmes und der hierdurch bewirkten Verlangsamung der peristaltischen Bewegung her. Dasselbe ist und bleibt in Krankheitsfällen, wo gegen seine Anwendung keine überwiegenden Contraindicationen bestehen und wo vor ihr keine andern urgirenden Indicationen zu erfüllen sind, das souveräne und Hauptmittel in Diarrhöen, welche angehalten und sistirt werden dürfen und sollen. Bei Lungenphthisen hemmt dasselbe zuweilen zum Schaden des Kranken den Lungenauswurf nicht nur durch Retention, sondern auch durch verminderte Secretion. Was dasselbe bei Diabetes Heilsames leistet, ist durch seine beschränkende Einwirkung auf die Nierenabsonderung bedingt. Die durch das Opium eingeleiteten Secretionsbeschränkungen hängen ohne Zweifel von seiner narcotisirenden Wirkung auf die trophischen, der Ernährung und Absonderung vorstehenden Nerven ab. Merkwürdig ist es aber, dass in dieser Beziehung das Opium unter allen narcotischen Mitteln allein und ganz isolirt dasteht, indem kein anderes vegetabilisches Narcoticum dieselben oder auch nur ähnliche, sich annähernde Wirkungen auf die Secretionen hervorbringt.

§ 1499.

Das Opium ist erfahrungsgemäss das wirksamste Localmittel bei Nephelium und bei der ihm nahe verwandten Krankheitsform, dem Pannus scarlatinus (§ 1428). Nebst seiner Hauptwirkung, der Anhaltung und allmähligen Sistirung der krankhaften Secretion einer trüben Flüssigkeit im Subconjunctivalraume der Cornea bewirkt dasselbe, besonders in Verbindung mit Crocus, zugleich die allmählige Zusammenziehung der ausgedehnten Gefässe, welche die Ernährungsgefässe des Nephelii sind und den Bildungsstoff zur

Erzeugung des krankhaften Secretes zuführen; es bewirkt die Wiederherstellung der Tonicität des entzündlich erweichten aufgelockerten Gewebes und die derbere Anwachsung des Bindehautplättchens an die Cornea, somit das Verschwinden des krankhaft durch Trennung gebildeten Höhlenraumes, in welchem das Exsudat sich anzusammeln pflegte. Dieser Heilungsprocess ist demjenigen vergleichbar, durch welchen zur radicalen Heilung der Hydrocele die Anwachsung der Scheidenhaut an die Albuginea und das Verschwinden des Höhlenraumes, in welchem der Hoden liegt, hervorgebracht wird. Bestand in der Bindehaut schon das durch Verirrung des Bildungstriebes entstandene krankhafte Streben, sich als Schleimhaut zu organisiren, wodurch der Uebergang des Nephelii in Pannus bedingt wird, mit welchem es so oft complicirt, besonders bei der egyptischen Ophthalmie, vorkommt, so tritt das Opium in Verbindung mit Crocus auch dieser unnatürlichen Entwicklung, durch welche die Conjunctiva sich ihrer höheren Bedeutung als Augenmembran begibt, ihren individuellen Charakter verliert und auf die niedere Bildungsstufe einer gewöhnlichen Schleimhaut herabsinkt, hemmend entgegen.

§ 1500.

Gemäss dem Bisherigen ist die Tinctura opii crocata, des unsterblichen *Sydenham* treffliches Präparat, das geeignete Mittel zur Bekämpfung und Beseitigung des Nephelii, sowie des Pannus scarlatinus. — Dieselbe wird entweder instillirt oder eingepinselt; sie muss das Nephelium selbst, am besten in seinem Mittelfelde, unmittelbar und zuerst, ehe sie sich im Auge weiter ausbreitet, berühren. Dies geschieht leichter und besser, wenn sie mit dem Miniaturmalerpinsel aufgetragen, als wenn sie instillirt wird. Daher ist jenes die wirksamere, aber auch heftiger reizende Form der Anwendung. Die Spitze des Pinsels darf jedenfalls auch nur ganz kurze Zeit im Auge in unmittelbarem Contacte mit dem Bindehautplättchen verweilen, und er muss sogleich

rasch zurückgezogen werden. Eben wegen der milderen und schonenderen Einwirkung ist es rathsam, die Cur nicht mit dem Gebrauche des Pinsels, sondern mit der Instillation zu beginnen, durch welche bei gehöriger, wohl bemessener Ausführung der Tropfen doch auch auf das Centralfeld der Cornea geleitet werden kann. Ja es ist rathsam, das Laudanum von *Sydenham* anfangs nicht rein und concentrirt zu instilliren, sondern dasselbe mit destillirtem Wasser verdünnt anzuwenden, für welche Gebrauchsweise nur einzig die Instillation und nicht mehr der Pinsel passt. Ich pflege anfangs nur 1 Theil der Tinctur auf 2 Theile Wasser zu geben, später gleiche Theile von beiden, endlich die reine unverdünnte Tinctur. Besonders bei Complication mit Pannus ist es rathsam, sehr gradweise zu Werke zu gehen und nur allmählig zur concentrirten Tinctur zu gelangen.

§ 1501.

Die Wiederholung der Application darf niemals eher stattfinden, bis die von der erstmaligen und früheren veranlasste Irritation ganz vorübergegangen und das Auge wieder in einen freien behaglichen Zustand zurückgetreten ist; daher anfangs nur jeden zweiten, selbst dritten Tag; später an jedem Tage, immer zu derselben Stunde, nicht leicht zweimal des Tags. — Das Nephelium und jeder andere Hornhautfleck ist eine chronische Krankheit, welche nicht schnell und mit einem Male gehoben werden kann, und bei welcher man keine auffallenden und rasch erzielten Effecte erwarten darf. Festina lente ist hier mehr als in jedem andern Falle das leitende Princip.

§ 1502.

Die tägliche Application der Tinctura opii crocata kann und soll mehrere Monate lang, $\frac{1}{2}$ bis $\frac{3}{4}$ Jahre fortgesetzt werden. Dabei wird sich, wenn den oben aufgestellten diätetischen und pharmacologischen Indicationen Genüge geleistet und die Verbesserung der ganzen Constitution wirklich erzielt worden ist, die trübe Cornea allmählig aufklären

und der Kranke aus einem Zustande der nächtlichen Dunkelheit durch eine Art von Dämmerung allmählig wieder zum Tageslichte gelangen. War anfangs eine wesentliche Verbesserung des Zustandes, und war auch später in der mittleren Zeit noch ein erfreulicher Fortschritt bemerkbar, tritt aber jetzt ein Stillstand ein und bleibt das Auge gegen das Localmittel reactionslos, so hält man es gewöhnlich für nothwendig und passend, mit der Opiumtinctur andere vermeintlich stärker eingreifende Mittel zu verbinden oder auch ihr zu substituiren. Solche sind die Tinctura guajaci volatilis, die Tinctura galbani und andere mehr. Ich gestehe, dass ich von ihrer auch beharrlichen und energischen Anwendung nie einen besonderen Nutzen gesehen habe, und ich zweifle überhaupt, ob sie jemals mehr leisten werden als der beharrlich fortgesetzte Gebrauch der safranhaltigen Opiumtinctur. Mehr lässt sich von den eigentlich adstringirenden Mitteln, welche auch bei andern Secretionskrankheiten, z. B. zur Beschränkung von Blennorrhöen, entsprechende Dienste leisten, von der Tinctura ratanhiæ spirituosa, Tinctura corticis Peruviani, auch von Tinctura myrrhæ erwarten. Der bei Urethralblennorrhöen so sehr wirksame Copaivabalsam, auch andere Balsame, Tinctura balsami Peruviani, eingepinselt, verdienen Aufmerksamkeit.

§ 1503.

Bleioxyde und Bleisalze (besonders das essigsaure Blei) sind zur Beschränkung krankhafter Secretionen in andern Fällen sehr wirksam; sie dürften in gleicher Absicht auch bei Nephelium Empfehlung verdienen. Vielleicht ist aber doch zu befürchten, dass das Blei vermöge seiner allgemein paralysirenden und jede Lebensthätigkeit hemmenden Wirkung auch die Resorption des bereits vorhandenen Exsudates beschränken und dadurch dem Verschwinden des Hornhautfleckes hinderud entgegentreten möchte. Gleiches könnte auch vom Kupfer, Zink und Cadmium (im blauen und weissen Vitriol) gelten, gegen welche noch ausserdem die Einrede

besteht, dass sie krankhafte Secretionen doch hauptsächlich nur in offenen, frei zu Tage liegenden excoriirten und ulcerirten Flächen beschränken, diese austrocknen, dagegen bei tiefer sitzenden parenchymatösen Exsudationen kein besonderes Wirkungsvermögen besitzen.

§ 1504.

Nicht mit Stillschweigen darf der Alaun und der Borax übergangen werden, welche bei einigen sehr hartnäckig widerstehenden Nephelien wohl Anwendung verdienen möchten. Positiv schädlich sind bei diesen Mercur und das von *Chelius* zu allgemein gegen Hornhautflecke empfohlene Jod.

§ 1505.

Oben sind die beiden allein passenden Formen der Anwendung, Instillation und Einpinselung, gewürdigt worden; andere Formen passen nicht. In Collyrien, Waschwassern, wenn sie auch wirksame, sonst wohl indicirte Arzneistoffe in Auflösung enthalten (z. B. Chinarindendecoct und andere mehr), befinden sich diese im Zustande zu grosser Verdünnung. Werden sie nur zur Befeuchtung der äussern Oberfläche der Augenlieder und ihrer Ränder gebraucht, so zeigen sie keine Einwirkung auf das Nephelium. — Bei diesem ist die Salbenform sehr unpassend und alle fettigen Mittel, welche zur Bereitung von Augensalben als Excipientien dienen, sind positiv schädlich. — In Pulverform, als Einstreupulver gebraucht oder durch einen kleinen Tubus eingeblasen, wirken eingreifende Arzneimittel zu heftig: sie können zu neuen entzündlichen Exacerbationen die unwillkommene Veranlassung geben und dadurch lange und schädliche Unterbrechungen der Cur nöthig machen. Nur Alaun und Borax, welche am besten als Einstreupulver angewendet werden, machen von dieser allgemeinen Regel eine Ausnahme.

§ 1506.

Da aber alle diese topischen Mittel unzuverlässig sind, und wo die Tinctura opii crocata ihren weitern Dienst ver-

sagt, gewöhnlich auch nicht mehr als diese und überhaupt nichts Erhebliches leisten, so ist nach meinen Erfahrungen in solchen Fällen die Cauterisation der Hornhaut mit dem Höllenstein zu empfehlen, welcher, da es sich hier nicht sowohl um die Zerstörung eines materiell vorhandenen Aftergebildes, sondern um eine alterirende, umstimmende Einwirkung in die Tiefe handelt, nur sehr flüchtig in Streifen um das Nephelium an seiner Oberfläche hingeführt wird. Bekanntlich ist diese Cauterisation, auf passende Weise und mit gehöriger Vorsicht ausgeführt, unschädlich, ganz unbedenklich, und sie ist bei dem Nephelium sehr erfolgreich.

§ 1507.

Da bei dem Nephelium immer erweiterte Blutgefässe vorhanden sind, welche sich wohl als Bildungsstoff zuführende, ernährende Gefässe verhalten mögen, so bot sich sehr natürlich, einfach und ungesucht der Gedanke dar, man könne durch die Durchschneidung eines oder einiger der grössten sichtbar über das Niveau der Bindehaut im Weissen des Auges hervortretenden Gefässe dem Nephelium die Zufuhr des Bildungsstoffes abschneiden, dasselbe in einen Zustand von Isolirung versetzen und dadurch seine Verkümmerung und endliche Rückbildung herbeiführen. Nebenbei, meint man, könne auch die durch eine solche Art von Scarification herbeigeführte Blutung in Etwas nützen; Einige erwarteten sogar, dass durch die kleine Operationswunde ein Theil des exsudirten Saftes ausfliessen werde. Das letzte ist, da die Durchschneidung im Weissen des Auges vorgenommen wird, natürlich ganz unmöglich; die geringe, bald wieder aufhörende Blutung bringt keinen grossen bleibenden Vortheil. Mit Recht behauptet *Scarpa*, dass von dieser Operation auch keine Verödung des Nephelii aus Mangel an Ernährung zu erwarten sei, aber nicht, wie er angibt, weil die Durchschnittsmündungen des entzweiten Gefässes sich wieder vereinigen und der Blutlauf in ihm sich wieder herstellt, was ganz unmöglich ist, sondern weil,

wenn nach Durchschneidung des Stammgefässes die Blutzufuhr durch dieses bleibend aufgehoben ist, der Collateralkreislauf durch die erweiterten Zweige sich mehr entwickelt und reichlich für die aufhörende Function des Stammgefässes supplirt, ein Gesetz, welches eben *Scarpa* so trefflich für die grösseren Arterien aufgestellt, von welchem er aber für die kleineren sonderbarer Weise keine Anwendung gemacht hat. Er empfiehlt statt der blossen Incision die Excision eines kleinen Stückes aus dem ernährenden Gefässe, um bei bedeutendem Abstande die gegenseitige Berührung der Durchschnittsmündungen und ihre Wiedervereinigung zu verhindern. Diese aber ist ohne Excision eines Stückes aus der ganzen Bindehaut nicht möglich. Die Veranlassung eines Substanzverlustes in der Conjunctiva wäre wohl zulässig und ohne Bedenken, da ein solcher bei der grossen Veränderlichkeit der Flächenausdehnung dieser Membran ohne alle üble Folgen ist. Allein auch die Sarpa'sche Operation wird die Entwicklung des Collateralkreislaufes und die wiederhergestellte Ernährung des Nephelii durch denselben nicht zu verhindern im Stande sein. — Da bei dem Nephelium gewöhnlich nicht blos Ein erweitertes ernährendes Gefäss, auch nicht mehrere einzelne, sondern sehr viele, wie Radien von den Bindehautfalten zum Hornhautrande hinlaufende, diesen überschreitende und sich in dem Hornhautflecke verzweigende Blutgefässe vorhanden sind, so schlägt *Scarpa* die Circumcision der Hornhaut, d. h. die Durchschneidung der Bindehaut im ganzen Umkreise jener, in geringer Entfernung von ihrem eingefalzten Rande, etwa mittelst zweier sich in ihren Endpunkten vereinigender halbbogenförmiger Incisionen, vor. Ausserdem, dass diese Operation doch jedenfalls sehr verletzend sein würde, ist der Vorschlag inconsequent, da hier jedenfalls doch nur eine Durchschneidung der Gefässe ohne Substanzverlust in ihren Wandungen, und daher ohne Diastase der Durchschnittsmündungen stattfinden würde, welche aber nach

Scarpa's eigener Lehre im Einzelnen — warum nicht auch im Ganzen? — unzureichend ist.

§ 1508.

Aus dem Angeführten erhellt, dass von den bisher bei Nephelium vorgeschlagenen und auch wohl ausgeführten operativen Unternehmungen keine dem Zwecke entspricht, und dass die von mir empfohlene Cauterisation der Hornhaut in Krankheitsfällen von grosser und entschiedener Hartnäckigkeit vor ihnen den Vorzug verdienen möchte.

§ 1509.

Kein Hornhautfleck ist leichter zu heilen und wird öfter geheilt als die Macula achlys. Diese Heilung hängt von der Resorption des in einem circumscripten Interlamellarraume in geringer Menge abgesetzten, noch halbflüssigen Exsudates ab. Auch in andern Organen wird bei der Zertheilung der Entzündung und nach ihr das zwischen den Geweben ergossene Exsudat unter günstigen Bedingungen und Verhältnissen eingesogen, in den Blutlauf gebracht, dem Blute beigemischt und, wenn dem organischen Bildungsprocesse ganz widerstehend, von diesem in den Reinigungsorganen wieder abgeschieden und eliminirt.

§ 1510.

Kleine, sehr circumscripte, nicht vernarbte Achlyden werden nicht selten blos durch die Naturheilkraft beseitigt; man sagt alsdann: sie verschwinden von selbst. Wenn die sie producirende Entzündung vollständig abgelaufen ist und kein Rückfall entsteht, so wächst die Resorptionskraft und das Exsudat wird durch diese allmählig entfernt. Die wohlthätige Einwirkung des Lichtes, welches auch manche andere opake Körper, die ihm andauernd ausgesetzt sind, durch Reduction wieder durchsichtig macht, der Luft, welche das zweite natürliche Lebenselement des Auges ist, und die gelinde, oft wiederholte Friction, welche die Hornhaut bei den Augenliedbewegungen durch den sanft über sie dahin gleitenden Augenliedrand erleidet, provociren und bethäti-

gen die Resorption. Besonders im kindlichen Alter, in welchem die Resorptionskraft so mächtig ist, findet dies spontane Verschwinden von Achlyden ohne Zuthun der Kunst öfters statt. — Schon wegen dieses günstigen Verhältnisses soll man die ärztliche Cur derselben nicht zu frühzeitig beginnen. Es ist eines rationalen Arztes würdig, hier und überall vorerst abzuwarten, was die Natur thue und leiste — ne actum agat. Niemals darf die Behandlung durch wirksame Localmittel zu einer Zeit begonnen werden, wo das Auge noch entzündlich gereizt oder nähere Gefahr einer Recidive der Entzündung vorhanden ist. Da die indicirten Kunstmittel gleichfalls von reizender Nebenwirkung keineswegs frei sind, vielmehr jedesmal eine heftige Irritation hervorbringen, so wird durch ihre zu frühzeitige prämature Anwendung diese Recidive unnöthiger Weise direct herbeigeführt. Die kaum begonnene Cur muss alsdann für längere Zeit unterbrochen werden und der intempestive Eingriff des ungeduldigen Arztes hat nicht genützt, sondern geschadet, indem die neu provocirte Entzündung leicht eine Vergrösserung und mehrere Verdichtung des Fleckes zurücklässt. Diese Cautel ist besonders wichtig bezüglich auf Achlyden, welche nach scrophulösen Ophthalmieen zurückgeblieben sind, weil diese die grösste und entschiedenste Neigung zu recidiviren haben. Ich befolge den leitenden Grundsatz, in solchen Fällen den Hornhautfleck durch energisch wirksame Localmittel erst dann anzugreifen, wenn ½ Jahr lang sich keine Recidive der scrophulösen Augenentzündung mehr gezeigt hat, und wenn unterdessen durch die heilsamen Naturbestrebungen sich durchaus keine günstigen Veränderungen in dem Flecke selbst ergeben haben.

§ 1511.

Wie bei Nephelium die Secretion beschränkende, so sind bei Achlys die Resorption bethätigende Localmittel indicirt. Diese nun sind sehr von jenen verschieden, ja in ihren Wirkungen entgegengesetzt. Was bei Nephelium passt,

z. B. Opium, ist bei Achlys ganz unwirksam, und was bei dieser nützt, z. B. Mercur, ist bei jenem positiv schädlich. Der Catalog der zur Beseitigung der Achlyden empfohlenen topischen Mittel ist beinahe unermesslich ausgedehnt. Bei den gegen Hornhautflecke decantirten Mitteln ist eigentlich die Meinung und stillschweigende Voraussetzung, dass sie nur bei Achlyden, welche die häufigst vorkommenden und den Laien am besten bekannten Hornhautflecke sind, angewendet werden sollen. Andere Flecke werden dabei weniger berücksichtigt, zuweilen jedoch aus Mangel an Unterscheidung ein gegen Achlys vielleicht passendes Mittel auch bei diesen angewendet.

§ 1512.

Um nun in das Chaos dieser zahllosen Localmittel einige Ordnung zu bringen, theile ich sie in fünf Kategorieen ein. Zur ersten gehören die Metalle und das Jod; zur zweiten die Alcalien, für sich oder ihre Verbindungen mit Säuren; zur dritten die bittern, seifenartigen, gummiresinösen, sogenannten resolvirenden Arzneimittel; zur vierten die lediglich mechanisch reizenden Mittel; zur fünften endlich die Caustica.

§ 1513.

Ehe ich in die specielle Betrachtung der einzelnen Arzneistoffe, wie sie sich diesen fünf Kategorieen subsummiren, eingehe, ist es nöthig, vorher über die Form ihrer Anwendung zu sprechen. Diese ist dreifach: sie können in flüssiger Form, in wässeriger Auflösung, in Salbenform und in Pulverform angewendet werden. — Unter diesen ist die Salbenform die gewöhnlichste und in der Regel auch die passendste. In sie können die meisten Topica, welche gegen Achlyden einiges Vertrauen verdienen, ganz gut gebracht werden, indem sie, mit fettigen Excipientien abgerieben, sehr fein zertheilt in diesen enthalten sind. Dies ist der Fall bei Metalloxyden und Metallsalzen, bei Jod und bei den gummiresinösen Substanzen der dritten Kategorie. Alkalische Mittel

dagegen können nicht gut in Salbenform angewendet werden, für sie passt beinahe allein nur die wässerige Solution. Dies ist auch bei einigen Aetzmitteln der Fall. Ausserdem aber kann der Höllenstein zur wirklichen Cauterisation, partiellen Zerstörung des Fleckes — daher hier in ganz anderer Intention als bei Nephelium — am besten in Substanz als zugespitzter Griffel applicirt werden. Nicht passend ist hier die Salbenform, z. B. die Guthrie'sche Augensalbe aus salpetersaurem Silber, weil, wenn sie in das Auge eingestrichen ist, ihre cauterisirende Wirkung sich zu sehr ausbreitet, nicht auf die befleckte Stelle der Cornea concentrirt und eingeschränkt bleibt, sondern über die ganze vordere Oberfläche des Augapfels sich ausbreitet, und somit auch gesunde Organtheile in Anspruch nimmt, welche zu cauterisiren nicht nothwendig, ja sogar schädlich ist.

§ 1514.

Eben so wenig passt die Salbenform bei der Anwendung von Arzneistoffen, von welchen man blos eine mechanisch reizende Wirkung beabsichtigt, indem sie, durch das fettige Excipiens eingehüllt und demselben incorporirt, ihre mechanisch reizende Eigenschaft zum grossen Theile verlieren. Sie müssen daher als Einstreupulver angewendet werden.

§ 1515.

Werden wirksame Arzneistoffe in wässeriger Auflösung gebraucht, so muss dies durch Instillation geschehen; blos äussere Abwaschung des Auges mit einem Collyrium wirkt zu wenig eingreifend; das Augenbad aber, wobei aus dem mit dem Collyrium angefüllten Badewännchen die Flüssigkeit in das Innere des darin eingetauchten Auges durch den Flügelschlag der abwechselnd bewegten Lieder hineingetrieben werden muss, ist eine zu gewaltsame, das Auge anstrengende und ermüdende Operation, wobei auch die concentrirte und directe Einwirkung derselben auf die befleckte Hornhautstelle nicht erzielt werden kann (§ 396).

§ 1516.

Die Instillation geschieht nach den über den Gebrauch der Tropfwasser überhaupt (§ 397) aufgestellten Regeln. Es ist hier keine so grosse Schonung wie bei ihrer Anwendung bei noch wirklich vorhandenen Ophthalmieen erforderlich. — Unmittelbar nach der Instillation soll der Kranke das Auge schliessen, ruhig liegen bleiben, die hervorstürzende Thränenflüssigkeit äusserlich am Auge abtrocknen und abwarten, bis der erregte Schmerz, Thränenfluss und die Photophobie wieder aufgehört haben, wonach er das Auge mit vom Tageslichte abgekehrtem Angesichte wieder öffnen, dasselbe auch wieder zum Sehen gebrauchen darf, jedoch nicht sogleich in das Freie gehen, auch drei bis vier Stunden lang jeden etwas anstrengenden Gebrauch der Augen vermeiden soll.

§ 1517.

Bei der Zubereitung der gegen Achlyden anzuwendenden Augensalben sind die (§§ 405, 406 und 407) angegebenen Vorschriften zu befolgen. Bei entzündungsfreien Achlyden wird nicht die äussere Palpebraloberfläche, auch nicht der Augenliedrand eingesalbt, sondern sie werden sogleich in das innere Auge introducirt.

§ 1518.

Eine kleine (erbsengrosse) Quantität der Salbe wird in den untern Interpalpebralraum entweder mit der Fingerspitze oder mit dem Miniaturmalerpinsel gebracht. Bei Kindern geschieht dies am besten während des Schlafes, bei geringer Elevation des obern Augenliedes, welches man nach geschehener Introduction sogleich wieder herabfallen lässt. Wenn sie darüber erwachen und das eingesalbte Auge stark mit den Fingern reiben, so schadet dies nicht; sie reiben die Salbe nur noch besser in das Auge hinein. Später und nach einiger Angewöhnung schlafen sie nach der Einsalbung ruhig fort. Auch bei Erwachsenen geschehe die Introduction in einer spätern Abendstunde, weil die Salbe

mindestens zehn Stunden lang im Auge verbleiben soll, welches unterdessen geschlossen gehalten werden muss. Am folgenden Morgen kann die Salbe, wenn sie nicht in dieser Zeit durch die Thränenflüssigkeit ausgeschwemmt worden ist, ausgewaschen werden. Während der ganzen Curzeit dürfen die Augen nicht angestrengt werden; dies ist bei ihrer langen Dauer eine schlimme und missliche Sache, weil Kinder im Lernen und Erwachsene in ihren Geschäften gehindert sind.

§ 1519.

Die Einsalbung soll anfangs nur jeden zweiten Tag, später kann sie täglich, in 24 Stunden nicht leicht öfter als Ein Mal geschehen. Man gebrauche zuerst schwächere Salben, später und im Verhältnisse als diese besser vertragen werden und zuletzt reactionslos bleiben, steigere man die Dosis der darin incorporirten wirksamen Arzneistoffe. Es ist nöthig, auf die Reactionserscheinungen sehr aufmerksam zu sein; wenn ein fortdauernd gereizter Zustand sich zeigt, oder wenn eine anderweitig bedingte intercurrente Augenentzündung vorhanden ist, muss man für kürzere oder längere Zeit die Cur unterbrechen.

§ 1520.

Werden wirksame Arzneistoffe in der Form des Streupulvers angewendet, so geschieht die Application entweder durch das Einblasen aus einem nicht zu engen Tubus, oder mittelst des befeuchteten und etwas plattgedrückten Haarpinsels, auf dessen Eine plane Fläche die pulverige Masse aufgehäuft ist. Es ist nöthig, mit den Fingern der linken Hand das untere Augenlied etwas herabzuziehen; man führt in den auf solche Weise vergrösserten untern Interpalpebralraum den bewaffneten Pinsel von der Seite des äussern Augenwinkels am rechten Auge in schräger Richtung ein, gibt nun das untere Augenlied frei, drückt sogar dasselbe gelinde an die untere Hemisphäre des Bulbus an, führt den

Pinsel in horizontaler Richtung im Interpalpebralraume fort, streift die pulverige Masse ab und zieht den Pinsel wieder aus dem Auge heraus. Jene bleibt im Auge zurück, provocirt vermehrte Absonderung und häufigen Zufluss der Thränen, wird durch diese aufgeschwemmt, breitet sich durch sie verdünnt im Auge aus und bringt eine heftige Irritation und Reaction hervor. Nach und nach wird die pulverige Masse durch die Strömung der Thränenflüssigkeit wieder ausgetrieben. — Je feiner alcoholisirt diese ist, desto gelindere Reizung; je grobkörniger, eine desto heftigere findet statt. Man kann daher anfangs die erste anwenden, später zu der zweiten übergehen.

§ 1521.

In der Reihe der Metalle steht, so wie überhaupt als resolvirendes und die Resorption bethätigendes Mittel, so auch in seiner Potenz, Achlyden zu zertheilen, der Mercur oben an. Nach altherkömmlicher Weise aus unvordenklichen Zeiten ist ein Präparat desselben, der rothe Quecksilberpräcipitat, das gebräuchlichste Mittel, selbst Volksmittel gegen dieselben. — In beinahe allen bei Achlyden empfohlenen Augensalben, auch in den verkäuflichen und geheim gehaltenen, ist er das einzige oder doch principale wirksame Agens. Die erste Hufeland'sche Augensalbe besteht aus gleichen Theilen rothen Präcipitates, gelben Wachses und Kuhbutter: einer freilich etwas starken Dosis des ersten. Die Cur der Achlyden geschieht gewöhnlich in reizlosen und mehr torpiden Zuständen der Augen, und es werden dabei stärkere Salben als bei Augenentzündungen vertragen; indessen ist es doch besser, mit kleineren Dosen (ʒj in ʒij) anzufangen und nur allmählig zu den grösseren aufzusteigen. — Es ist auch zu bemerken, dass so grosse Quantitäten des rothen Präcipitates sich mit dem fettigen Excipiens nicht gut subigiren lassen und als rohe pulverige Massen zusammengehäuft darin vorkommen.

§ 1522.

Unter den verschiedenen Mercurialpräparaten wird am öftersten der rothe Präcipitat gebraucht; er verdient auch in der Regel den Vorzug vor dem weissen, gelinder und weniger energisch einwirkenden, welcher mehr bei entzündlichen Pyorrhöen und in andern etwas gereizten Zuständen nach meinen Erfahrungen passt. Es können aber auch andere Quecksilberpräparate in Anwendung gezogen werden. — Die Salbenform ist, wenn nicht idiosyncrasische Zustände sie contraindiciren, vorzüglich passend; indessen ist bei leicht auflöslichen Mercurialpräparaten auch die wässerige Solution zur Instillation, und in sehr torpiden Zuständen die Pulverform zum Einpinseln zulässig, bei welcher letzten aber auch hier die mechanisch reizende Wirkung die prävalente, überwiegende wird. *Richter* hat das auflösliche Hahnemann'sche Quecksilber in Kirschlorbeerwasser (gr. j in ℥v), *Caron du Villard* das blausaure Quecksilber in demselben Vehikel (gr. ij in ʒj) empfohlen. *Barth* machte in hartnäckigen Fällen mit glänzendem, vielfach gerühmten Erfolge von einer Sublimatsalbe Gebrauch. Eine gehörig starke Calomelsalbe verdient nach meinen Erfahrungen öfters vor jeder andern den Vorzug.

§ 1523.

Ausser dem Quecksilber oder in Verbindung mit ihm sind andere Metalle öfters in Anwendung gezogen worden, besonders Kupfer, Zink und Cadmium. Die zweite Hufeland'sche Salbe enthält bei demselben fettigen Excipiens wie die erste gleiche Theile von rothem Quecksilberpräcipitate, schwefelsaurem Zink und essigsaurem Kupfer. Mir scheint, dass diese Metalle die Resorption nicht bethätigen; das Kupfer möchte sie eher beschränken; ihre Indication dürfte daher bei Achlyden nicht gegeben sein. Haben sie in einzelnen Fällen genützt, so mag dies mehr durch mechanische Reizung als durch ihre pharmacodynamische Eigenschaft geschehen sein. — Da das Jod sich als das potenteste

resolvirende Mittel überhaupt, auch in andern Krankheitsfällen, seit seiner Einführung in die Materia medica erwiesen hat, so liessen sich bedeutende Wirkungen von ihm bei Achlyden erwarten. Es war ein glücklicher Gedanke von *Chelius*, das Kali hydrojodinicum gegen sie anzuwenden. Dieses Präparat aber habe ich bei weitem weniger wirksam als das Jod selbst gefunden, und ich wende daher immer vorzugsweise das letzte, beinahe nicht mehr das erste, oder dieses doch nur in Verbindung mit dem letzten an. Die Salbenform ist auch hier die passendste. Die Wirkungen der Jodsalbe gegen Achlyden sind so befriedigend, dass sie beinahe alle übrigen Mittel entbehrlich gemacht hat und die nun folgende Exposition derselben fast nur mehr einen literärhistorischen Werth besitzen kann. Vor dieser aber sei es noch erlaubt, die Aufmerksamkeit auf das Jodquecksilber hinzuleiten, welches zu den heroischen Arzneimitteln gehört und gewiss auch bei Hornhautflecken Bedeutendes zu leisten vermag.

§ 1524.

Vor mehreren Decennien hat *Himly* die Auflösung des Kali carbonici (sal tartari depuratum) in destillirtem Wasser (gr. ij in ℥j) bei, wie er sie nennt, verhärteten Hornhautflecken zur täglichen Instillation empfohlen. Ich habe sie in mehreren Fällen beharrlich und in steigender Dosis angewendet, aber keine erheblichen Wirkungen davon gesehen. Mehr möchte Kali causticum in wässeriger Auflösung (gr. j in ℥j) leisten, in welcher Dosis es nicht ätzend, sondern nur als alterirendes Mittel wirkt. — Ammonium, sowohl muriaticum als aceticum, sind empfohlen worden. Der Salmiak wird in Pfeffermünzenwasser (ʒj in ℥j) aufgelöst oder Liquor Mindereri als Tropfwasser gebraucht. Der Erfolg wird nicht sehr befriedigend sein.

§ 1525.

Zur (dritten) Kategorie (der resolvirenden Mittel) gehören die frisch ausgepressten Säfte mehrerer Kräuter:

Centaurei minoris, Chelidonii; einige Extracte: Extractum conii maculati mit Honig eine Art von Salbe bildend und mit dem Haarpinsel in das Auge eingestrichen; Aloë, von *Reil* in Verbindung mit versüsstem Quecksilber mit Zucker (gr.vj und gr.iv auf ʒij) zu einem feinen Pulver abgerieben; die Ochsengalle, besonders aber die Galle einiger Fische, des Karpfen, des Rochen, für sich selbst oder andern metallhaltigen Augensalben beigemischt, u. a. m.

§ 1526.

Einige von diesen Arzneikörpern sind sehr alterable, leicht zersetzbare Substanzen, welche nur kurze Zeit aufbewahrt werden können und daher zur Bereitung von Augensalben, die oft mehrere Monate lang zum Gebrauche und zur Versendung bereit gehalten werden müssen, nicht wohl dienen. Wer einmal bei einer Apothekenvisitation in die Büchse, worin die Ochsen- oder Kälbergalle aufbewahrt wird, hineingesehen oder hineingerochen hat, dem wird die Lust vergangen sein, dies Arzneimittel zum innerlichen oder auch äusserlichen Gebrauche (an einem zart organisirten Körpertheile) zu verordnen. Bei dem grossen Vorrathe besserer und wirksamerer Arzneimittel sind diese sogenannten vegetabilischen und animalischen Resolventien ausser Anwendung gekommen. Mineralische, immer mehr heterologe und einen stärkeren Gegensatz gegen die organischen Verbindungen bildende Arzneien scheinen überhaupt bei der Cur der Achlyden, wo es sich darum handelt, eine etwas energische organisch-vitale Reaction und eine chemische Veränderung in organischen Verbindungen hervorzurufen, vor den vegetabilischen und animalischen den Vorzug zu verdienen.

§ 1527.

Den bisher betrachteten Arzneistoffen kömmt jedem ein besonderes pharmacodynamisches, qualitativ bestimmtes Ein-

wirkungsvermögen zu. Neben diesem aber besitzen sie auch eine mehr oder weniger heftige Reizkraft. In das Auge eingeführt, bringen sie eine ziemlich starke Irritation, eine transitorische Ophthalmie mit den jeder andern traumatischen Augenentzündung zukommenden Erscheinungen, Röthe, Schmerz, Photophobie, heissem Thränenflusse etc. hervor. Jeder solche Access einer Entzündung hat ein Resolutionsstadium, in welchem, wie bei der Zertheilung jeder Phlogose, die Resorption besonders zur Hinwegschaffung des entzündlichen Exsudates sehr thätig ist. Diese, wenn sie stattfindet, mag auch bei den Hornhautflecken öfters mehr die Wirkung des durch jene mechanische Irritation eingeleiteten Processes, als der directen pharmacodynamischen Einwirkung sein. Auch andere Organe, wenn nach Phlogosen Induration übriggeblieben ist, muss man, um diese zu zertheilen, wieder in dasjenige Entzündungsstadium, in welchem die exsudative Phlogosis angehalten wurde und stehen blieb, ohne sich zur Resorption und Rückbildung entschieden zu haben, transitorisch und öfters wiederholt zurückversetzen.

§ 1528.

Eine solche vorübergehende entzündliche Reizung kann nun im Auge durch jedes ungewohnte Ingestum erweckt werden, wenn auch der eingeführte Körper kein besonderes und eigenthümliches pharmacodynamisches Heilvermögen gegen den Krankheitszustand als solchen besitzt. Ich habe demgemäss neben den bisher angeführten drei Kategoricen noch eine vierte aufgestellt, unter welche die blos mechanisch reizenden Topica gehören. Es ist unschwer einzusehen, dass diese Kategorie sehr ausgedehnt, umfangreich, ja beinahe allumfassend sein müsse, indem jedes Ingestum als ein fremder Körper im Auge traumatische Ophthalmie veranlasst. Es kommen daher in dieser Kategorie auch die scheinbar absurdesten Dinge vor.

§ 1529.

Schon oben wurde bemerkt, dass zur mechanischen Irritation die Pulverform vorzüglich passend, ja beinahe die einzig zulässige ist, und dass auch andere mit eigenthümlichem pharmacodynamischem Wirkungsvermögen begabte Topica dieses weniger entwickeln und beinahe ganz in die Kategorie der blos mechanisch reizenden Mittel herabsinken, wenn sie in Pulverform angewendet werden. Corpora non agunt, nisi soluta. Nur in der wässerigen Auflösung oder in der fettigen Subaction schliesst sich das eigenthümliche Wirkungsvermögen eines topischen Arzneimittels im Auge; in jener schneller, aber mehr vorübergehend, in dieser langsamer, aber nachhaltiger auf.

§ 1530.

Das erste und gebräuchlichste mechanische Reizmittel ist der fein oder gröblich gepulverte Zucker. An diesen schliesst sich der Weinstein, der Borax, Alaun und andere mehrere Salien an. Diese besitzen die gute Eigenschaft, dass sie in der häufig zuströmenden Thränenflüssigkeit löslich sind, wirklich in ihr aufgelöst und durch ihre Strömung nach hervorgebrachter genügender Einwirkung spontan aus dem Auge entfernt werden. Bei andern nicht oder sehr schwer auflöslichen Körpern ist dies nicht der Fall; sie bleiben als rudis et indigesta moles im Auge liegen, verursachen hierdurch eine nicht transitorische, sondern andauernde Irritation, Entzündung und verschlimmern leicht das Uebel. Es ist nöthig, durch späteres sorgfältiges Auswaschen des Auges etc. sie endlich wieder zu entfernen. Von dieser Art sind die den zuckerhaltigen Streupulvern zugemischten Siegelerden (Baldinger'sches Pulver), viele pulverige Metallkalke und Metallsalze, Zinkblumen (ein von dem Königlich Sächsischen Medicinalcollegium veröffentlichtes Geheimmittel), Zinkvitriol, Grünspan (*Beer*), der Kupfervitriol (*Boerhave*), die Zinkfeile (*Baldinger* und *Boerhave*),

die Holzkohle und der Kienruss (*Carron du Villard*). Man sieht, dass die grössten und achtbarsten Namen, eminente ärztliche Notabilitäten und Celebritäten an solche Streu- und Blasepulver angeknüpft sind.

§ 1531.

Einige der bisher besprochenen Localmittel wirken, wenn sie sehr concentrirt angewendet werden, cauterisirend. Man wendet sie aber gewöhnlich in solcher Verdünnung an, dass sie ihre chemische Schärfe und Aetzkraft nicht zu entwickeln vermögen. Sie können jedoch entweder in Substanz, oder in einer mehr saturirten wässerigen Lösung, oder auch in einer damit stark imprägnirten Salbe angebracht werden. Die Salbenform ist, wie schon oben gezeigt wurde, hier nicht passend, weil durch das fettige Excipiens das Aetzmittel, wenn gehörig subigirt, zu sehr eingehüllt wird und daher die Aetzkraft verloren geht. Auch könnten vielleicht die in dem Fette enthaltenen oder sich darin bildenden Säuren einige Zersetzung mineralischer Substanzen hervorbringen. — Die Anwendung flüssiger Aetzmittel im Auge ist aber wegen ihrer nicht zu verhütenden zu grossen Ausbreitung und des hierdurch bedingten Angriffes auf Hornhautfelder, welche der Cauterisation nicht sollen unterworfen werden, immer bedenklich. Es bleibt daher nur die Anwendung in Substanz auf dem trockenen Wege übrig. In dieser Beziehung ist das Aetzkali, wegen seiner zu schnellen Zerfliessung, nicht passend, und nur der Höllenstein und der blaue Vitriol, unter diesen aber wieder vorzugsweise der erstere, verdienen Berücksichtigung.

§ 1532.

Es ist jedoch die Frage, ob überhaupt die Cauterisation bei Achlys jemals indicirt sei? Bei Nephelinm habe ich sie nicht als zersetzendes, sondern als alterirendes Mittel empfohlen. Bei Achlys könnte sie wohl auch zur Bethätigung der Resorption führen, indem der Höllenstein nur in

der Berührung zerstörend, in die Ferne und Tiefe aber gutartige organisch-vitale Reaction und Plasticität hervorrufend wirkt. Allein das Jod, ein gelinderes, weniger heftig eingreifendes Mittel leistet in dieser Beziehung ganz genügende Dienste.

§ 1533.

Was die materielle Zerstörung der Achlys selbst durch die Cauterisation betrifft, so möchte diese bei der niemals ganz oberflächlichen, oft bedeutend tiefen Lage des Fleckes kaum jemals gelingen können, und auch in diesem Falle wäre sie ein remedium malo vix non pejus; denn sie würde einen Schorf erzeugen, in welchem nicht nur die getrübten, sondern auch die oberliegenden und angrenzenden Hornhautlamellen mortificirt einbegriffen wären. Dieser Brandschorf müsste sich in der Folge abstossen und würde nach seiner Exfoliation eine mit Substanzverlust verbundene, eiternde, ziemlich tiefe, ausgehöhlte Hornhautwunde, wo nicht ein Geschwür zurücklassen, welches nur in langer Zeit mit Narbenbildung und gewiss nie mit Erhaltung der Durchsichtigkeit heilen könnte. Man würde daher dem Kranken statt der früheren einfachen, nicht vernarbten Achlys mindestens eine vernarbte Achlys, wo nicht gar ein entstellendes Leucom gegeben haben, und diese gewiss nicht günstige, vielmehr beklagenswürdige Veränderung hätte derselbe mit viele Wochen, ja Monate andauernden Schmerzen und körperlichen Leiden erkauft.

§ 1534.

Die vermeintliche Unheilbarkeit der Achlys cicatrix ist nur bezüglich auf die Narbe selbst, aber nicht auf den getrübten Exsudathof giltig, und da dieser den grössten Theil des Fleckes bildet, das graulich-bläuliche Exsudat aber resorptionsfähig ist, so kann auch bei ihm Vieles und Erfreuliches geleistet, der grösste Theil des Fleckes kann beseitigt werden, wenn auch die Narbe zurückbleibt. Befindet

sich diese nicht gerade der Pupille, wenigstens nicht ihrem Centrum gegenüber, ist dies Hornhautfeld nur durch Exsudat verdunkelt, so kommt jene im Verhältnisse der fortschreitenden Resorption allmählig wieder, wenigstens theilweise, auf erfreuliche Weise zum Vorschein, und es zeigt sich eine bedeutende Verbesserung des Sehvermögens. Dies gilt bei der von Pockenpusteln zurückgebliebenen wie bei jeder andern Achlys cicatrix. — Die Behandlung ist ganz dieselbe wie bei einfacher, nicht vernarbter Achlys, der Exsudathof kann durch Resorption verkleinert und nach Umständen auch beseitigt werden. Auf die für Rückbildung nicht empfängliche Narbe ist bei der Behandlung keine, wohl aber in der Prognose Rücksicht zu nehmen. Dass die Cauterisation oder gar Excision kein geeignetes Curverfahren sei, um die Narbe zu beseitigen, ist aus dem oben Gesagten einleuchtend.

§ 1535.

Leucom ist wegen jedesmal vorhandener, der Rückbildung unfähiger Gewebsveränderung der Cornea unheilbar. Dass die in der Cornea einmal abgesetzte und fest gewordene fibröse Substanz, Knorpelmasse durch den organischen Bildungsprocess nicht wieder entfernt, dass verknöcherte Hornhautlamellen nicht wieder weich und durchsichtig gemacht werden können, liegt klar am Tage. Auch Albugo wird äussert selten, beinahe niemals geheilt; aber nicht wegen wirklicher, absoluter, objectiv bestehender Unheilbarkeit, sondern nur darum, weil es den Aerzten und Kranken an ausdauernder Geduld und Beharrlichkeit in consequenter Durchführung eines angemessenen rationalen Curplanes und in der Anwendung der geeigneten Localmittel fehlt. Denn eine solche Cur, soll sie von Erfolg sein, dauert nicht Monate, sondern Jahre lang. So lange Zeit aber halten Kranke aus den untern, weniger gebildeten Ständen nicht leicht aus, wenigstens nicht bei einem und demselben Arzte und bei einem und demselben curativen Mittel, welches ihnen nach einiger Zeit bei nicht auffallendem günstigem Erfolge un-

wirksam zu sein scheint; sie verlangen Wechsel und laufen, besonders wenn ihnen dieser versagt wird, von einem Arzte zum andern. — Die Kranken aus den höheren und gebildeteren Ständen aber sind gegenwärtig wahre Touristen geworden, welche mit ihren Gebrechen in verschiedenen Städten und Ländern herumziehen, in diesen die berühmteren Aerzte und Specialisten aufsuchen, nirgendwo lange verweilen und endlich ein ganzes Archiv von theuer erkauften Consultationen und Recepten mit sich herumführen. Dazwischen läuft auch eine oder die andere homöopathische oder hydropathische Cur mit unter, während welcher das frühere Curverfahren ausgesetzt wird. Eine Art von Tourismus hat sich auch bei den Armen gebildet, welche mit auffallenden, nur schwer und langsam heilbaren oder auch mit unheilbaren Krankheiten, besonders in Deutschland, aus einer Klinik in die andere ziehen, sich, unentgeldlich aufgenommen, einige Wochen oder Monate lang daselbst füttern lassen und dann wieder zur nächsten Station fortrücken, auf diese Weise aber den ganzen Norden und Süden von Deutschland zuletzt durchreist haben.

§ 1536.

Bei Albugo ist das Exsudat geronnen und es entsteht die Frage, ob es in diesem Zustande der Coagulation resorbirt, oder ob es, um resorptionsfähig zu werden, wieder fluidisirt, wenigstens mehr erweicht, und ob die bei ihm gewöhnlich stattfindenden geringeren Verbildungen der Cornea, z. B. die Verklebung oder Verwachsung ihrer Lamellen, wieder rückgängig gemacht werden können? — Diese Fragen sind bisher noch nicht gelöste physiologische Probleme. Die Möglichkeit der postulirten, heilsamen Processe lässt sich nicht geradezu apodictisch verneinen. Aber es wird sehr schwierig sein, sie jemals gehörig in Gang zu setzen und sie auf angemessene Weise darin zu erhalten. Da alle in den Kreis des organischen Bildens und Producirens gebrachten festen Körper, ehe sie resorbirt werden können,

einen gewissen Grad von Digestion und Auflösung erleiden müssen, so mag dies auch von geronnenen Exsudaten gelten, obgleich nicht alle gehörig constatirte Erscheinungen an solchen ausgeschwitzten Massen hiefür bestätigend sprechen. Es scheint aber nicht bezweifelt zu werden, dass eine solche Reduction in den Interlamellarräumen stattfinden und die Coagula wieder resorptionsfähig gemacht werden können.

§ 1537.

Allgemein werden, um diese Veränderung zu bewirken, fettige Mittel, theils vegetabilische Oele, Nussöl, Mandelöl (aus süssen und bittern Mandeln), theils thierische Fette, Vipernfett, die fettige Substanz, welche bei gelindem Feuer aus der Leber der Mustella fluviatilis ausschmilzt, jene zum Eintropfen, diese zum Einstreichen empfohlen. *Beer* schreibt diesen Mitteln eine erweichende Wirkung zu. *Chelius* hält dafür, dass sie hydrogenirend, desoxydirend wirken und einen Gegensatz gegen die oxydirende Wirkung der Metallkalke bilden. Gewiss kommt diesen eine ganz andere und viel mehr eingreifende Einwirkung als die von ihrer Reduction und Sauerstoffabgabe an die organischen Basen abhängige zu. Dass Hydrogen Coagula in entzündlichen Secreten wieder auflöse, ist unbekannt und diese Annahme wird nicht durch andere correlative Thatsachen unterstützt. *Beck* nimmt an, dass fettige Mittel das lamellöse Gewebe der Hornhaut expandiren, die Interlamellarräume und in diesen die Interlamellarsecretion wieder herstellen. Analoge Erscheinungen in andern Organen bei Adhäsionen und Synechieen sprechen dafür, dass Agglutinationen, Rigiditäten und Contracturen bei Einreibung mit fettigen Substanzen sich wieder lösen, die naturwidrig verbundenen Organe sich trennen und freier beweglich werden. Seit den durch *Chevreuil* zuerst eingeleiteten neuern Entdeckungen über die thierischen Fette und über die Zusammensetzung und Verschiedenheit derselben haben sie nicht nur für die Physio-

logie eine neue, früher nicht geahnte Wichtigkeit erlangt, auch ihre therapeutische Bedeutsamkeit scheint mir grösser, und neuere Untersuchungen über ihre Wirkungen bei dem äusserlichen und innerlichen Gebrauche erforderlich geworden zu sein.

§ 1538.

Beer dringt sehr darauf, die fettigen Mittel allein und mit Ausschliessung aller übrigen so lange (drei bis vier Monate) fortzusetzen, bis der Hornhautfleck seine weisse Farbe verloren hat, graulich geworden, d. h. in eine Achlys verwandelt ist, und dann erst diejenigen Mittel, welche die Resorption bethätigen, in Anwendung zu bringen. Man hat diese therapeutische Regel dahin modificirt, dass, wenn obige Veränderung partiell eingetreten ist, man eine Zeit lang Resorptionsmittel in Gebrauch ziehen und nach erfolgter Resorption der erweichten Massen aufs Neue gegen andere noch verhärtete Stellen neuerdings Emollientia anwenden könne u. s. f. Diese Zulassung widerstreitet offenbar der Beer'schen Lehre von der absoluten Schädlichkeit der Resorptionsmittel bei noch bestehender Coagulation. Da *Beer* zu den Resorptionsmitteln auch Kupfer, Zink u. a. rechnet, welche offenbar auch bei Achlys contraindicirt sind, so mag sich etwa hieraus diese prägnante Strenge erklären. Ich habe gefunden, dass man auch bei Albugo die Jodsalbe, und zwar sogleich im Anfange der Cur, gebrauchen könne, und ich habe hiervon nur erspriessliche und keine schädlichen Wirkungen gesehen. Sie ist ja auch ein fettiges Mittel. Im Anfange ist es aber räthlich, nur kleine Gaben von Jod der Salbe beizugeben, und hier scheint mir Kali hydrojodinicum (man wird vielleicht sagen: wegen seines Hydrogengehaltes!) vor dem Jod den Vorzug zu verdienen.

§ 1539.

Um bei Albugo und Leucom wenigstens die Difformität zu beseitigen oder zu mindern, hat man seine partielle oder

totale Resection vorgeschlagen. Man soll dasselbe abschaben, schichtenweise hinwegnehmen, was, mit der gehörigen Schonung ausgeführt, ziemlich unschädlich, — ob aber sehr hülfreich? — ist. Auf dringendes Verlangen des Kranken könnte man sich zu einem solchen cosmetischen Unternehmen wohl unbedenklich entschliessen. *Darwin* hat sogar die Trepanation in der Mitte der Albugo, — es ist schwer einzusehen, aus welchem Grunde? — empfohlen. *Dieffenbach* will die Albugo excidiren, die Ränder des Hornhautstumpfes mittelst durchgezogener Menschenhaare gegen einander ziehen, durch die Sutur vereinigen und er hofft gegenseitiges Aneinanderwachsen der Wundränder. Die Möglichkeit dieser Operation setzt die gänzliche Abwesenheit einer vordern Synechie und eine nicht sehr grosse Ausdehnung der Opacität voraus. Abgesehen von der Gefahr des Vorfalles der Linse und des Glaskörpers, des Ausreissens der Sutur vor und ohne Vereinigung, wird im günstigsten Falle ein kleiner, faltig verzogener, sehr difformer Augapfelstumpf zurückbleiben und die Missgestalt nicht geringer als die frühere leucomatöse sein.

§ 1540.

Die totale Resection der unheilbar leucomatös-verbildeten Hornhaut und die Transplantation einer durchsichtigen thierischen, z. B. von einem Schweinsauge entnommenen Cornea verspricht zur Zeit auch keinen günstigen Erfolg; denn 1) wegen der bei Leucom immer gesetzten vordern Synechie müsste bei der Abtragung jedesmal ein grosses Stück der Iris mit hinweggenommen werden; 2) ist zwar die physiologische Möglichkeit der Anheilung der transplantirten Cornea durch die bisher auf dem experimentellen Wege an Thieren gemachten Beobachtungen erwiesen und nicht mehr zu bezweifeln, aber die Wahrscheinlichkeit des Gelingens würde bei Menschen in jedem concreten Krankheitsfalle sehr gering und bei nicht stattgefundener Vereinigung die purulente Zerstörung wenigstens der vorderen Hemisphäre des

Augapfels unvermeidlich sein; 3) scheint es selbst in Transplantationsversuchen an Thieren bisher nie gelungen zu sein, in der übergepflanzten, wenn auch gut angeheilten Cornea auch nur einige Durchsichtigkeit bleibend zu erhalten oder wieder herzustellen. Von der Restitution des Sehvermögens könnte daher kaum die Rede sein. Ob aber die angeheilte verdunkelte Hornhaut weniger difformirend sein würde, als die frühere leucomatöse es war, kann mit Recht bezweifelt werden. Die Transplantation kann folglich weder zur Wiederherstellung des Sehvermögens, noch auch nur in cosmetischer Hinsicht nützen.

§ 1541.

Wenn ein Kranker auf beiden Augen, auf dem einen unheilbar, auf dem andern durch ein Centralleucom der Cornea, welches die ganze Pupille überdeckt, erblindet ist, und wenn die oben angeführte wiederholte Instillation des Belladonnaextractes kein genügendes günstiges Resultat gewährt, oder wenn sich der Kranke mit den allerdings blos palliativen Wirkungen dieses Verfahrens nicht begnügen will, so ist die Anlegung einer stellvertretenden Pupille einer durchsichtigen Hornhautstelle gegenüber indicirt. Gerade dieser Fall, wo die natürliche Pupille eigentlich nicht verschlossen, aber durch die Opacität verdeckt und zum Sehen unbrauchbar, ist für diese Operation der günstigste, und hier sind die Erfolge die erwünschtesten, mehr als bei wirklicher Synizesis pupillæ und in andern Zuständen von Blindheit, welche gewöhnlich als indicirende Momente für die Operation angegeben werden. Besteht keine vordere Synechie, welcher Fall der bei weitem günstigere ist, so kann dies durch Iridectomie, die Excision eines hinreichend grossen Stückes aus der Iris geschehen. Man kann auch die Koremetathesis, Pupillenversetzung, mit Iridencleisis, Einheilung eines durch die angelegte Operationswunde der Cornea hervorgezogenen Stückes der Iris in diese, respective an die Wundränder derselben, verrichten. Die Iridec-

tomie wird aber wegen ihrer grössern Einfachheit und Sicherheit überall, wo sie möglich und ausführbar ist, den Vorzug verdienen. Besteht eine vordere Synechie, so ist die Prognose der Operation um so günstiger, je weniger ausgedehnt die Anwachsung ist. In diesem Falle kann zuweilen, wenn der früher bestandene Prolapsus der Iris sehr gross war und diese bei der wie immer eingetretenen Heilung einen bedeutenden Substanzverlust erlitten hatte, wenn daher das nach vorn gezogene und gewaltsam verlängerte Gewebe der Regenbogenhaut sehr angespannt ist, die Iridotomie genügen. Nach blosser transverseller Durchschneidung der sichtbar sehr angespannten Fasern der Iris ziehen sich die Wundränder derselben sehr weit von einander zurück, sowie die Retraction der Wundränder in allen gedehnten und widernatürlich angespannten, gewaltsam verlängerten Gebilden unverhältnissmässig gross ist; es öffnet sich augenblicklich eine sehr schöne, grosse, schwarze, längliche Pupille, und es ist wegen fortdauernder Diastase der Wundränder keine Gefahr einer neuen Verschliessung durch Verwachsung derselben vorhanden. Aber auch in diesem Falle ist die Iridectomie vorzüglicher, wenn bei nicht zu sehr ausgebreiteter vorderer Synechie die vordere Augenkammer noch einigermassen geräumig und die hier immer sehr schwierige Hervorziehung der Iris aus der Hornhautwunde zur Excision eines Stückes aus ihr möglich ist. — Im äussersten Falle und da, wo durch keine der bisher beschriebenen Verfahrungsweisen die Anlegung einer vicären Pupille möglich ist, würde die Iridodialysis, die Lostrennung der Iris vom Ciliarligamente, mit Iridencleisis indicirt sein. Die letztere ist auch hier zur Ergänzung des Erfolges der ersteren und zur Verhütung der Retraction der abgetrennten Regenbogenhaut gegen das Ciliarligament mit neuer Anwachsung an dasselbe unumgänglich nothwendig.

LXXIX. Capitel.

Das Hornhautstaphylom.

A. G. Richter, observationes de staphylomate in nov. comment. Soc. reg. scient. Gotting. Tom. VI.

G. J. Beer, Ansicht der staphylomatösen Metamorphosen des Auges. Wien 1805.

Desselben Nachtrag hiezu. Wien 1806.

Wilh. Rau, über die Erkenntniss, Entstehung und Heilung der Staphylome d. m. A. Leipzig 1828.

Flarer et *A. Hallardi*, sopra una nuova metodo di profilarsi della stafiloma. Pavia 1829.

Fr. Aug. v. Ammon, die Abtragung des Hornhautstaphyloms in operativer und anatomisch-pathologischer Beziehung; in der Zeitschr. für Ophthalmol. Bd. I.

Pétrequin, sur un nouveau procédé pour le traitement du staphylome; in *Canier's* annales d'oculistique. Tom. IV.

Franz Chelius, über das Staphylom der Hornhaut. Heidelberg 1847.

§ 1542.

An die Hornhautflecken (Maculæ corneæ) reihet sich zunächst das Hornhautstaphylom (Staphyloma corneæ) an; nicht nur weil und in sofern beide Hornhautkrankheiten, und zwar Verdunkelungskrankheiten der Cornea sind, sondern auch und vorzüglich darum, weil sie in den genesiologen Bedingungen wesentlich übereinstimmen. Die Entstehung eines Staphylomes setzt alle jene pathologischen Processe voraus, von welchen die Bildung der Macula, z. B. Leucoma, abhängt. Allein zu diesen kommt dort noch ein neues, hier fehlendes Moment hinzu: der krankhafte Bildungsprocess ist ein mehr zusammengesetzter, er enthält alle Elemente des ersten und ausserdem noch ein neues accessorisches Element in sich. Die Staphylomatologie ist daher als eine Ergänzung, als die Vollendung der Lehre von den Hornhautflecken, übrigens auf gleicher wissenschaftlicher Grundlage mit dieser beruhend, zu betrachten.

§ 1543.

Solches gilt aber nur von dem totalen, opaken, globosen Hornhautstaphylom; alle andern ebenfalls so genannte

Staphylome erkennen ganz andere genesiologe Bedingungen. — Man hat unrecht gethan, jenem Staphylom andere, seinen contradictorischen Gegensatz bildende, die wesentlichen Merkmale seines Begriffes negirende und aufhebende, — ein partielles, ein undurchsichtiges conisches, ein durchsichtiges hohlkegeliches Hornhautstaphylom, — alsdann noch Iris- und Scleroticalstaphylome, — als ihm coordinirte Species Eines gemeinschaftlichen Generis morborum an die Seite zu stellen.

§ 1544.

Der Name Staphylom kommt schon bei den ältesten griechischen Schriftstellern, bei *Galenus*, *Aetius*, *Paul* von Aegina, vor. Er scheint aber anfänglich zur Bezeichnung des kleinen, mückenkopfförmigen Irisvorfalles, und daher synonym mit *μυοκεφαλον* gebraucht worden zu sein. Das eigentliche Staphylom war ursprünglich, im griechischen Zeitalter, wenig bekannt, weil die dasselbe in neuerer Zeit am öftersten producirenden und zurücklassenden Ophthalmieen damals entweder gar nicht, oder doch nicht häufig und nur in gelinderem Grade vorkamen. Das erste gilt von der variolösen und gonorrhoischen Augenentzündung, das letzte mag bezüglich auf die Ophthalmopyorrhöe der Neugebornen der Fall sein. — Im etwas (vielleicht nur wenig) späteren Sprachgebrauche verstand man unter Staphylom zuverlässig zuerst nur das totale, opake, globose. Durchsichtige und conische Staphylome waren unbekannt; sie wurden erst in unserem Zeitalter entdeckt und beschrieben. Ebenso wurde unter dieser Benennung immer nur ein Bildungsfehler der Hornhaut verstanden; erst in neuerer Zeit hat man analoge Bildungsfehler auch in der Sclerotica beschrieben und ihnen die Benennung Scleroticalstaphylome beigelegt. Für den Irisvorfall (auch den frischen und für den multiplicirten) behielt man die alte, ursprüngliche Namensbezeichnung: Staphyloma iridis und Staphyloma racemosum gleichfalls bei. So entstand die in der Staphyloma-

tologie noch gegenwärtig herrschende chaotische Verwirrung. Gemäss der beliebten, in die Nosologie eingeführten, blos auf logischen Unterscheidungen beruhenden Eintheilungsmanier und Artenbildnerei, glaubte man zuletzt in die roh angehäufte Masse Licht und Ordnung bringen zu können, wenn man das Staphylom als einen Gattungsbegriff behandelte und demselben als erste Sippschaft die Hornhautstaphylome, als zweite die Irisstaphylome, als dritte die Scleroticalstaphylome unterordnete. In jeder dieser Sippschaften kamen nun mehrere Arten und Unterarten vor: in der ersten das partielle und totale, das opake und durchsichtige, das globose und conische; in der zweiten das einfache, solitäre, und das vervielfachte, gregale (racemose); in der dritten das vordere, hintere und das ringförmige.

§ 1545.

So entstand folgende Eintheilung:

Staphylom

I. *der Hornhaut*:
- *a*) das partielle,
- *b*) das totale,
  - 1) das opake,
    - *α*) globose, *β*) conische,
  - 2) das durchsichtige,
    - *α*) globose, *β*) conische, *γ*) ovale;

II. *der Iris*:
- 1) das einfache,
- 2) das racemose;

III. *der Sclerotica*:
- 1) das vordere,
- 2) das hintere,
- 3) das ringförmige.

Obgleich dies nosologische Schema logisch richtig gebildet, architectonisch auf guter Grundlage construirt und mit Arten und Unterarten reich in prägnanter Fülle und in angemessenen Proportionen ausgestattet ist, so muss ich

doch die ganze Zusammenstellung für unnatürlich und den Begriff verwirrend erklären. Denn ein particlles Hornhautstaphylom gibt es eigentlich nicht. Das opake und das durchsichtige Staphylom, aus ganz verschiedenen krankhaften Bildungsprocessen hervorgehend, können unmöglich zwei coordinirte Species einer und derselben Krankheitsgattung darstellen. Das opake conische Hornhautstaphylom ist ein von dem opaken globosen wesentlich ganz verschiedenes Pseudoplasma und verträgt ebenfalls die Zusammenstellung und Aneinanderreihung mit diesem nicht. Der einfache frische Irisvorfall ist eine reine Ectopia (§ 775), kein Staphylom, zu dessen Begriffsbestimmung es gehört, dass es ein Product einer krankhaft bildenden Thätigkeit, nicht einer blos mechanisch wirkenden Ursache sei. Der Irisvorfall, wenn er sich nicht zurückgezogen hat und nicht sphacelös abgestossen worden, sondern mit einer Pseudomembran übersponnen und eingekapselt worden ist, kann sich aber in ein (mit einigem Recht so zu nennendes) Irisstaphylom verwandeln (§ 788). Das racemose Irisstaphylom ist eine blos momentane, transitorische Erscheinung; dasselbe bezeichnet ein vorübergehendes Krankheitsstadium, keine bleibende Krankheitsform. Das sogenannte ringförmige gehört nicht in die Reihenfolge der Scleroticalstaphylome; dasselbe ist und bleibt ein Staphylom des Ciliarkörpers, von welchem die krankhafte Metamorphose zunächst ausgeht.

§ 1546.

Der widernatürlich gebildete Gattungsbegriff Staphylom muss aufgelöst und die vermeintlich unter ihm enthaltenen Species, jede für sich, als selbstständig anerkannt oder in andere congruirende Krankheitsgattungen verwiesen, z. B. das partielle Hornhautstaphylom muss den Leucomen, das conische durchsichtige den übrigen Arten des Hydrophthalmos, der einfache frische Irisvorfall den Ectopieen etc. angereihet werden. — Dass der Gattungsbegriff Staphylom unrichtig gebildet sei, erhellet schon daraus, weil es keine

gemeinschaftliche, allen Staphylomen zukommende, generische Merkmale gibt. Jedes Bemühen, solche aufzufinden, ist vergeblich und eitel.

§ 1547.

Das partielle Hornhautstaphylom ist eigentlich kein Staphylom und wurde mit Unrecht den Staphylomen beigezählt. Es ist nur ein sehr ausgebreitetes, mehr als gewöhnlich hervorragendes und mit bedeutender vorderer Synechie verbundenes Leucom. Dasselbe vermittelt gewissermassen den Uebergang von den Hornhautflecken zu den Staphylomen, steht an der Stelle des Zusammenstosses beider Reihen, jedoch am Endpunkte der ersten.

§ 1548.

Chelius d. j. gibt als den Unterschied des partiellen Staphyloms von dem Leucom die Hervorragung der Hornhaut in ihrem ganzen Umfange in conischer Form an, und behauptet, dass jedes opake conische Hornhautstaphylom zuerst partiell gewesen sei; die Ursache der conischen Prominenz aber liege in der Atresie der Pupille. Wäre dies richtig, so würde zwischen dem partiellen und dem conischen Totalstaphylom kein anderer Unterschied als in der Grösse und in dem Grade der Entwicklung stattfinden, und das partielle Staphylom würde wieder nicht als eine besondere selbstständige Krankheitsform für sich bestehen, sondern nur das erste Stadium des sich aus ihm hervorbildenden conischen totalen sein. Es hat sich aber niemals ein solches Totalstaphylom aus dem partiellen entwickelt, und bei ihm geht die krankhafte Metamorphose nicht von der Cornea und Iris, sondern von den in der hintern Augenkammer liegenden Organen aus. Die beiden *Chelius*, welche unter allen Schriftstellern allein jenen Uebergang behaupten, haben zuverlässig keinen einzigen Krankheitsfall beobachtet, wo zuerst ein partielles Staphylom bestand und später ein totales conisches sich gebildet hat. Die Ursache der Hervorragung bei dem partiellen Staphylom soll die Atresie

der Pupille und die hierdurch bedingte Anhäufung des Humoris aquei in der hintern Augenkammer sein. Bei dem Leucom soll diese Atresie und daher auch die Prominenz fehlen. Ich habe Hunderte von Leucomen mit Atresie der Pupille, mit oder ohne vordere Synechie gesehen, bei welchen die Hornhaut entweder gar nicht, oder gerade nur so viel prominirte, als dies durch das in den Interlamellarräumen vorhandene geronnene Exsudat oder den vertrockneten Eiter verursacht wurde. Es ist ein grosser Unterschied zwischen dieser zufälligen und wirklich von einer lediglich mechanischen Ursache herrührenden, unregelmässig geformten, meistens mit Verziehung der Lamellen verbundenen Prominenz, und derjenigen, welche die Folge einer und derselben neuen organischen Gestaltung nach einem unveränderlichen, sich stets wiederholenden Typus ist. *Chelius d. j.* geht so weit, dass er glaubt, wenn bei einem Leucom eine staphylomatöse Hervorragung stattfinde, so könne diese bei unverändertem Fortbestande des Leucoms dadurch gehoben werden, dass man eine stellvertretende Pupille anlege und hierdurch der wässerigen Feuchtigkeit den Weg in die vordere Augenkammer eröffne. Als den schlagenden Beweis für seine ganze Staphylomatologie führt er den bekannten Fall von *Beer* an, welcher dies that, worauf die Hervorragung verschwunden und das Leucom geblieben sei. Dieser Fall steht bisher ganz vereinzelt da, und kein späterer Beobachter hat einen ähnlichen Erfolg gesehen. Ohne Zweifel hat *Beer* bei einem Leucom eine Iridectomie wirklich verrichtet und das früher abolirt gewesene Sehvermögen mag wieder hergestellt worden, aber die Prominenz, wenn sie vor der Operation vorhanden war, wird nach ihr dieselbe und wenig verändert geblieben sein. Wässerige Feuchtigkeit ist bei vielen mit Atresie der Pupille und mit sehr ausgebreiteter vorderer Synechie verbundenen Leucomen in der wenn auch noch so kleinen und in ihrer Geräumigkeit beschränkten vorderen Augenkammer enthalten, und *Chelius*

wird nicht glauben, dass sie hier nur in der hinteren (etwa durch den Ciliarkörper?!) abgesondert werde.

§ 1549.

Bei dem totalen opaken globosen Hornhautstaphylom zeigt sich eine weissgraue, stellenweise bläulich durchscheinende, etwas mehr als halbkugeliche Hervorragung an der vorderen Hemisphäre des Augapfels. Diese Prominenz ist so bedeutend, dass sie zwischen den Augenliedrändern hervortritt, deren gegenseitige Annäherung hindert und die vollkommene Schliessung der Augenliedspalte unmöglich macht. Die Lieder selbst, besonders das obere, sind durch sie passiv ausgedehnt, hervorgedrängt und etwas verdünnt. Man sieht nicht nur jenen Theil der halbkugelichen Hervorragung, welcher in der Augenliedspalte zwischen den Augenliedrändern frei und unbedeckt zu Tage liegt, sondern man kann auch ihren von den Liedern gedeckten Theil durch das ausgedehnte und etwas verdünnte Gewebe derselben bei ihrer hierdurch vermehrten durchscheinenden Beschaffenheit erkennen. Besonders ist dies in höherem Grade der Fall bei allen von dem Kranken intendirten, in der Ausführung sehr beschränkten Augapfelbewegungen, bei welchen die krankhaft veränderten Contouren seiner vorderen Hemisphäre durch die gezerrten, ungleich ausgedehnten Augenlieder auf eine widrig auffallende Weise sichtbar werden. Zieht man das obere Lied in die Höhe und das untere herab, so kann man an der entblössten vordern Fläche des Augapfels die Grenzen der halbkugelichen Prominenz in ihrer ganzen Ausdehnung übersehen, und man bemerkt, dass diese Grenzen sich genau an der Einfalzungsstelle der Cornea befinden. Die Hervorragung und die ihr entsprechende krankhafte Verbildung nimmt den ganzen Umfang der Hornhaut ein: sie dehnt sich aber nicht auf die Sclerotica aus, welche an der Verbildung durchaus keinen Antheil nimmt. Ihr Gewebe ist nicht verändert, doch sieht man in der Bindehaut einzelne erweiterte, rothes Blut füh-

rende Gefässe, welche in grösseren Stämmen von den Augenwinkeln und von den Bindehautfalten herkommen, sich bis zur Basis des Staphyloms erstrecken, diese mit einem Aderkranze umgeben, aus dessen netzförmigen Verschlingungen einzelne, jedoch verhältnissmässig nur wenige Gefässe, nachdem sie den Hornhautrand überschritten haben, sich in das Staphylom selbst verbreiten und in seinem Gewebe mannigfach verzweigen. Sie verhalten sich offenbar als Bildungsstoff zuführende, ernährende Gefässe des Staphyloms. Ausser der Telangiectasie bestehen gewöhnlich noch andere restirende Symptome der früheren Ophthalmie, Photophobie, obgleich bei ganz erloschener Sehkraft, unangenehme Empfindung, leises Schmerzgefühl im staphylomatösen Auge, Secretionsveränderungen u. s. f. Diese Symptome, sowie die Telangiectasie selbst, äussern sich um so stärker, je frischer, jugendlicher, seiner Entstehungsperiode näher stehend das Staphylom ist; sie vermindern sich in der Folge immer mehr, und sie können zuletzt spurlos verschwinden. Aber krankhaft reizbar bleibt das staphylomatöse Auge immer, und durch geringe Veranlassungen werden in ihm neue, entzündliche Reactionen hervorgerufen. Somit ist das Staphylom als eine ruhende Afterbildung zu betrachten, welche nur durch neue accessorische Ursachen und durch sie aufgeregte Thätigkeiten zur weitern Fortbildung bestimmt wird. Für sich allein hat dasselbe hiezu keine Neigung; es ist das zurückgelassene Product eines vollständig abgelaufenen pseudoplastischen Processes.

§ 1550.

Dieser krankhafte Bildungsprocess hat wesentlich seinen Sitz in der Cornea; er dehnt sich aber auch auf die Regenbogenhaut aus. Er beschränkt sich jedoch genau auf die Augenhäute in der vorderen Hemisphäre des Bulbus; jene in seiner hinteren Hemisphäre und die Centralorgane des Augapfels sind gesund und normal beschaffen. Kämen jemals in diesen krankhafte Veränderungen vor, z. B. eine Cataract,

ein Glaucom, so wären sie nur zufällig und ohne nähere Beziehung zu dem staphylomatösen Bildungsprocesse selbst. Dagegen sind die pathischen Metamorphosen der Cornea und Iris mit ihm wesentlich und nothwendig verbunden; sie sind seine Elemente und genetischen Bedingungen.

§ 1551.

Die pathologen Veränderungen der staphylomatösen Hornhaut sind: ihre totale Verdunkelung, ihre Ausdehnung ohne Verdünnung, vielmehr mit ansehnlicher Verdickung, ihre gänzliche Gewebsveränderung, der Verlust der lamellösen Bildung, die fibröse, fibröscartilaginöse, wirklich knorpeliche Degeneration, selbst partielle Ossescenz; jedenfalls Hypertrophie und Substanzwucherung. Die Regenbogenhaut dagegen ist im Gewebe verdünnt, atrophisch, bis zur durchscheinenden Beschaffenheit und partiellen Resorption an einzelnen Stellen. Jeder Unterschied ihrer beiden Zonen, so wie der beiden Platten (Iris und Uvea) ist verschwunden, die Pupille geschlossen. Die Atrophie der Iris ist die grösste und die rückgebildete Regenbogenhaut nur noch wie ein dünnes, unscheinbares Gefässgespinnste an die hintere Wand der Cornea angeheftet. Nämlich beide Häute sind in ihrem ganzen Umfange unter einander verwachsen, und diese totale vordere Synechie ist die wesentliche Bedingung, ohne welche die Staphylombildung niemals zu Stande kommt; sowie schon die partielle, wenn irgend etwas ausgebreitete Synechie bei dem Leucom ein staphylomähnliches Hervortreten zur Folge hat. Cornea und Iris sind aber hier nicht blos mechanisch verbunden, sie sind zu einem neuen organischen Gebilde verschmolzen, in welchem von den früheren eigenthümlichen Geweben beider Membranen keines mehr unterscheidbar ist. Die Gefässe der Regenbogenhaut verlängern sich und wachsen in die Hornhaut hinein; dadurch wird diese reichlicher mit organischem Bildungsstoffe versehen, welcher aber, in ihr roh angehäuft, keine eigentliche, ihrer normalen Bildung entsprechende Verwendung

findet. Die Hornhaut wächst nach vorne, wenn Gefässe aus der Iris in dieser Richtung in sie hineingehen; denn die Organe wachsen in der Richtung der zu ihnen gehenden Adern und der hierdurch bedingten Blutströmung, welche gewissermassen, wenn auch nicht mechanisch, eine vorwärtstreibende Kraft ausübt.

§ 1552.

Durch die totale und ausgebreitete vordere Synechie tritt die Iris zu der Cornea in jenes Verhältniss, in welchem die Choroidea zur Sclerotica steht. In diesem Verhältnisse befand sie sich schon früher im Fötusauge in jener Periode, wo es noch keine vordere Augenkammer gab und die Iris imperforirt unmittelbar hinter der Hornhaut lag. Ohne Zweifel ist der spätere Bildungszustand, nachdem die Disjunction eingetreten, die Iris von der Cornea losgetrennt, perforirt und freibeweglich geworden ist, der vollkommnere und mehr individualisirte. Ihre staphylomatöse Wiedervereinigung muss daher als Rückbildung, als regressive Metamorphose betrachtet werden. Dafür spricht auch die Verwandlung der Cornea in fibröse Substanz, der Verlust der lamellösen Bildung und der Durchsichtigkeit.

§ 1553.

Da hier wie in jener Fötalperiode die vordere Augenkammer nicht mehr besteht, so ist dagegen jetzt die hintere zwischen dem Staphylom und der vordern Kapselwand übermässig ausgedehnt und mit einer entmischten, röthlich gefärbten, wässerigen Flüssigkeit angefüllt, deren quantitativer Betrag die natürliche Menge des Humor aqueus in beiden Augenkammern in dem Verhältnisse etwas übertrifft, als die vergrösserte hintere Augenkammer wegen der Hervorragung der staphylomatösen Hornhaut geräumiger wird als früher beide normal beschaffene Augenkammern zusammengenommen.

§ 1554.

Der in seiner Mischung krankhaft veränderte Humor aqueus wird in hinreichender Menge abgesondert, um die

etwas geräumiger gewordene Höhle gleichmässig auszufüllen. Er muss daher anfangs und in der ersten Entstehungsperiode des Staphylomes in etwas grösserer Quantität als früher im Normalzustande abgesondert werden. Aber unmittelbar nachher setzt sich Secretion und Resorption in das Gleichgewicht und eine fortdauernd vermehrte Anhäufung findet keineswegs statt. Seine Secretion ist auch in andern Fällen und schon im gesunden Zustande für den quantitativen Betrag sehr veränderlich: z. B. nach seiner vollständigen Entleernng durch eine durchdringende Hornhautwunde kann seine Wiedererzeugung in der früheren Menge, welche nach eingetretener Verklebung derselben binnen wenigen Stunden beendigt ist, nur durch relativ vermehrte Absonderung zu Stande kommen. Sobald aber beide Augenkammern wieder damit angefüllt sind, wird forthin nur gerade so viel secernirt, als eingesogen wird. Dauerte die Secretionsvermehrung in gleichem Betrage oder mit nur allmähliger Abnahme auch nur 24 Stunden lang fort, so müsste Ueberfüllung der Augenkammern mit Compression der Höhlenwände nnd mit andern noch schlimmeren Folgen entstehen. Namentlich müsste die Hornhaut staphylomatös (wenigstens in der Form eines durchsichtigen Staphylomes) hervorgedrängt oder eine andere Form des Hydrophthalmos hervorgebracht werden. Es ist aber weder das eine noch das andere der Fall.

§ 1555.

Wird das eben Gesagte in consequenter analoger Weise auf die Entstehung des Staphylomes angewendet, so ergibt sich zum Voraus durch einfache Inversion, dass diese nnd die Prominenz der Cornea bei ihr nicht durch eine fortdauernde Secretionsvermehrnng der wässerigen Feuchtigkeit (auch nicht durch eine relativ über die verminderte Resorption prävalirende) bedingt sein könne. Ausserdem, dass eine solche fortdauernde Secretionsvermehrnng eine blosse Hypothese und durch nichts erwiesen ist, streitet gegen ihre Annahme als producirender Ursache des Sta-

phylomes die eben angeführte grosse Veränderlichkeit des quantitativen Betrages der Absonderung ohne die mindesten schlimmen Folgen, die grosse Regelmässigkeit der Form des Staphylomes, welche nicht füglich von einer äussern (ausser ihm selbst liegenden) zufälligen mechanischen Ursache hergeleitet werden kann, das begrenzte und stillstehende Wachsthum desselben.

§ 1556.

Man ist geneigt, die atrophischen Zustände des Augapfels von dem Versiegen der Quellen der wässerigen Feuchtigkeit herzuleiten; daraus ist wohl durch eine Art von Uebertragung oder vielmehr Inversion die gleiche mechanische Vorstellung der entgegengesetzten Causalität bei hypertrophischen Zuständen, unter welche das Staphylom gehört, entstanden. Die Voraussetzung und die Schlussfolgerung sind beide gleich irrig. Auch die Atrophie des Augapfels entsteht gewöhnlich von einer andern tiefer liegenden Ursache; sie setzt pathische Metamorphosen mehrerer innerer Augenhäute und der Centralorgane des Bulbus voraus; unmöglich kann ohne diese eine einfache Hemmung der Secretion der wässerigen Feuchtigkeit stattfinden. Es ist keine Krankheit denkbar, bei welcher blos die letzte ohne die ersten eintreten könnte. Das Aufhören der Secretion der wässerigen Feuchtigkeit ist eher die Folge und Wirkung der Atrophie, oder beide entstehen aus einer und derselben gemeinschaftlichen Ursache. Das letzte gilt auch umgekehrt von den hypertrophischen Zuständen, welchen das Staphylom beizuzählen ist.

§ 1557.

Das Staphylom, ein durch die organische Verschmelzung, Ineinsbildung der Cornea und Iris neu erzeugtes Organ, hat, wie alles Organisch-gebildete, seine eigenthümliche, unveränderliche, stets sich selbst gleiche Form. Diese ist sehr regelmässig und zeigt niemals eine Abweichung. Sie ist die

etwas mehr als halbkugeliche; nämlich der grösste Ummesser der Kugel, von welchem das Staphylom ein Segment ist, entspricht nicht der Basis des Staphylomes, womit dasselbe der Sclerotica aufsitzt, sondern er ist von derselben eine halbe Linie weit entfernt. An dieser Stelle hat das Staphylom den grössten Umfang, welcher gegen den Einfalzungskreis hin ein wenig abnimmt. — Diese Formation für sich allein schon spricht entscheidend gegen die Annahme einer blos mechanischen Ausdehnung. Niemals könnte durch diese eine solche Formveränderung entstehen, welche auch in Fällen, wo die Cornea blos mechanisch ausgedehnt ist, z. B. bei Hydrophthalmos, nicht bemerkt wird. Ausserdem ist das Staphylom ein grösseres Segment einer kleinern Kugel als die natürlich beschaffene Cornea. Die Kugel, von welcher diese ein Segment darstellt, ist weit grösser, aber das Segment ist bedeutend kleiner. Die Staphylombildung beruhet daher nicht auf blosser Vergrösserung, einfach mechanischer Ausdehnung der Cornea in ihren früheren Dimensionen; sie ist mit wesentlicher Formveränderung derselben verbunden. Niemals verliert das Staphylom die sphärische Gestalt; die Behauptung, dass zuweilen diese sich in die hohlkugeliche verwandle, nämlich das conische opake Staphylom sich aus dem globosen hervorbilde, streitet wenigstens gegen meine sehr ausgedehnte Erfahrung; weiter unten bei der Betrachtung jenes sogenannten conischen Staphylomes wird sich die Unmöglichkeit einer solchen Formveränderung des sphärischen klar herausstellen.

§ 1558.

Die einzige Formveränderung, welche bei demselben zuweilen vorkommt, ist seine Abflachung bei dem Collapsus, welcher nach geschehener zufälliger oder operativer Perforation und Entleerung der wässerigen Feuchtigkeit eintritt. Sobald aber dieselbe bei geheilter Wunde sich wieder angesammelt hat, erscheint das Staphylom aufs Neue unter seiner früheren hemisphärischen Gestalt.

§ 1559.

Diese grosse Regelmässigkeit der Gestalt und Entwicklung deutet hin auf ein inneres organisirendes Princip, nicht auf die Abhängigkeit von einer zufälligen, ausser dem Staphylom selbst liegenden, mechanischen Ursache.

§ 1560.

Ebenso unveränderlich ist auch seine Grösse. Diese steht in ebenmässigem Verhältnisse mit der Körpergrösse und mit dem früheren natürlichen Volum des Augapfels. Das Wachsthum des Staphyloms ist nicht progressiv und unbegrenzt, oder vielmehr es findet ein eigentliches Wachsthum keineswegs statt. Sogleich bei seiner Entstehung zeigt es die jenen Verhältnissen proportionale Grösse, von da an wächst es nicht mehr. Nach dem oben bemerkten Collapsus erreicht es sehr schnell wieder seinen früheren, nie einen grösseren Umfang. Es überschreitet denselben in langer Zeit unter allen Verhältnissen nicht im Geringsten. Es kann daher auch nicht durch allmählige Vergrösserung aufbrechen.

§ 1561.

Ein solcher spontaner Aufbruch müsste aber wirklich eintreten, wenn eine Secretionsvermehrung der wässerigen Feuchtigkeit nachhaltig stattfände, welche eine successiv zunehmende Ausdehnung der staphylomatösen Hornhaut mit gleichzeitiger Verdünnung ihres Gewebes bis zur endlichen Ruptur zur Folge haben würde. Allein der spontane Aufbruch des Staphylomes findet erfahrungsmässig nicht statt; nur zufällige Verletzungen durch Stoss, Fall, Schlag etc. können die Zerreissung der staphylomatösen Cornea herbeiführen. Ohne solche äussere accessorische Einwirkungen entsteht kein (spontaner) Aufbruch, seine Voraussetzung ist rein willkürlich und jeder thatsächlichen Beurkundung entbehrend. — *v. Ammon* führt in einer grossen Reihenfolge von Beobachtungen über Staphylome keinen einzigen Fall von spontanem Aufbruche an. *Chelius* behauptet zwar den spontanen Aufbruch, gibt sogar den Vorfall der Linse und

des Glaskörpers als seine Folgen und Wirkungen an; die Entstehung einer solchen Ectopie würde aber eine enorme Grösse der gerissenen Wunde voraussetzen. Die Ruptur kann um so weniger eintreten, als bei der Staphylombildung keine rein passive, durch die fortdauernde Vermehrung der wässerigen Feuchtigkeit und durch die von dieser ausgeübte Vis a tergo bedingte, sondern eine hypertrophische, mit Substanzwucher verbundene Ausdehnung stattfindet. Man kann sie mit der Ausdehnung der schwangern Gebärmutter vergleichen, welche nicht mit Verdünnung ihrer Wände, sondern mit gleichzeitiger Verdickung derselben verbunden ist. Die Verdickung hat schon *Richter* als eine pathogenetische Bedingung der Staphylombildung erwiesen. *Scarpa* erkennt sie bei frischen, jungen Staphylomen an, behauptet aber, dass später, bei fernerer Ausdehnung die Hornhaut sich verdünne. Da er den Zeitpunkt nicht bestimmt, wann dies geschehe, so ist es schwer, etwas hierüber zu sagen, um so mehr, als Staphylomen, besonders bei Kindern, bei welchen sie am öftersten vorkommen, in der Regel kein sehr langer Bestand gestattet wird und ihre Entfernung durch die Operation meistens frühzeitig stattfindet. Ich habe niemals und zu keiner Zeit, auch bei etwas längerem Bestande, eine im Gewebe verdünnte staphylomatöse Cornea gesehen, und ich halte dafür, es trete auch in der spätesten Zeit keine Verdünnung ein. Ihre Annahme durch *Chelius* und andere neuere Schriftsteller mag auf der Voraussetzung des spontanen Aufbruches als eines wirklichen Ereignisses beruhen, welchem, wenn dasselbe wirklich stattfände, die Verdünnung freilich als Einleitung und als Vorbereitung vorausgehen müsste.

§ 1562.

Mit der permanenten Verdickung verträgt sich das von *Rau* angenommene verminderte Resistenzvermögen der Cornea nicht, vermöge dessen sie auch ohne gesteigerte Druckkraft der (im quantitativen Betrage nicht vermehrten) wäs-

serigen Feuchtigkeit dieser nachgebe und durch sie passiv ausgedehnt werde. Man sollte denken, durch die eigenthümliche Beschaffenheit der krankhaften Metamorphose, welche die Cornea bei der Staphylombildung erleidet, müsste das Resistenzvermögen derselben eher erhöhet als gemindert werden. Eine fibrös und cartilaginös gewordene, sogar stellenweis verknöcherte Cornea widersteht gewiss dem von hinten nach vorne ausgeübten Drucke besser und kräftiger als selbst die normal beschaffene.

§ 1563.

Die Entstehung des Staphylomes hängt jedesmal von einer Ophthalmie ab, 1) welche auf die vordere Hemisphäre des Augapfels beschränkt ist (Phlogosen in der hinteren Hemisphäre und in den Centralgebilden bringen ganz andere und zum Theil noch schlimmere Folgekrankheiten hervor); 2) welche aber gleichzeitig die Hornhaut und Iris ergreift, ihre Textur und Structur verändert, ohne sie total zu zerstören; 3) welche eine Verwachsung beider Augenhäute im ganzen Umfange derselben hervorbringt. — Sowohl die Keratitis als die Iritis müssen parenchymatös, phlegmonös, mit bedeutender Anschwellung verbunden sein, damit die in der Dicke nach vorne und nach hinten angewulstete Cornea von ihrer Seite sich der Iris nähere, welche, im Zustande der sogenannten activen Turgescenz befindlich, von der andern Seite her jener mehr als zur Hälfte entgegenkommt. Beide müssen sich andauernd berühren; alsdann bildet sich die Synechie nach dem allgemeinen Gesetze, dass die beiden Blätter eines serösen Sackes zusammenwachsen, wenn sie entzündet sind und sich andauernd berühren; denn eigentlich verwächst bei der vordern Synechie nicht die Cornea mit der Iris, sondern nur die beiden Blätter der descemetischen Haut unter sich.

§ 1564.

Diese drei bedingenden Momente müssen gleichzeitig concurriren, damit ein totales opakes globoses Hornhautstaphy-

lom entstehe. Fehlt eines derselben, so kommt es nicht zur staphylomatösen Metamorphose. Häufig coexistirt Keratitis und Iritis, z. B. bei der syphilitischen Ophthalmie; allein es bildet sich kein Staphylom, weil die entzündeten Membranen sich nicht berühren und daher auch nicht unter sich verwachsen können. Aber da, wo alle drei vereint zusammenwirken, entsteht auch zuverlässig und unausbleiblich das Staphylom. Am öftersten bleibt dasselbe als Nachkrankheit der Augenentzündung der Neugebornen zurück. Ehemals gab die variolöse Ophthalmie nicht selten die Veranlassung. Seitdem diese grösstentheils verschwunden ist, sind die Staphylome seltener, gewissermassen pathologische Raritäten geworden. Die Augenentzündung, welche selten als begleitende Erscheinung, öfterer als Nachkrankheit der Varioloiden und der Vaccine erscheint, producirt nicht leicht ein Staphylom. Schon jene beiden Ophthalmieen erzeugen Staphylome nur dann, wenn sie die Augenhäute an der vordern Hemisphäre nicht ganz zerstören. Das letzte ist bei der gonorrhoischen und egyptischen Ophthalmie noch weit öfterer der Fall, und nur darum kommen Staphylome als ihre Nachkrankheiten seltener vor. Bei minder destructiver Einwirkung bleiben Staphylome dagegen nach ihrem Verlaufe ebenfalls zurück. — Sehr selten produciren gelindere, nicht mit Ophthalmopyorrhöe verbundene Ophthalmieen, z. B. catarrhalische, scrophulöse, rheumatische, diese Krankheit. Unter den traumatischen Augenentzündungen sind es nur die nach heftigen, besonders wiederholten Quetschungen entstandenen, welche zuweilen hiezu die Initiative und Veranlassung geben.

§ 1565.

Gegen diese von mir aufgestellte Theorie der Entstehung des Hornhautstaphylomes behauptet *Chelius d. j.*, indem er jene von *Beer* und *Chelius d. ä.* vertheidiget: 1) bei demselben sei die Cornea zwar anfangs verdickt, später aber verdünnt; 2) ihre Ausdehnung hänge einzig von der vermehrten Absonderung der wässerigen Feuchtigkeit und der

von ihr ausgeübten Vis a tergo ab; 3) diese bringe endlich die spontane Ruptur des Staphylomes hervor. Er beginnt seine gegen mich gerichtete Beweisführung mit der thatsächlichen Erhärtung der letzten, dritten Behauptung, indem er sich auf *Beer*, *Mackenzie*, *Wardrop*, *Radius* und *Chelius d. ä.* beruft. Aus der Erfahrung des letzten führt er zwei Fälle von spontaner Berstung an. Sonderbarer Weise soll dies Ereigniss bei beiden Kranken jedesmal in der Nacht vor dem zu ihrer Operation festgesetzten Tage stattgefunden haben. Wer steht dafür, dass sie in dieser Nacht, welche die Kranken in der ängstlichen Erwartung der ihnen bevorstehenden Operation schlaflos oder in träumerischem Halbschlafe zuzubringen pflegen, bei beständigem Herumwerfen im Bett, sich nicht selbst eine Verletzung des angeblich höchst schmerzhaften Auges durch Druck, Faustschlag und Anstoss, unbewacht, wie sie waren, zugefügt haben? Aehnliche Bemerkungen lassen sich über die Fälle von *Mackenzie* und *Wardrop* machen. Der Fall von *Radius* hat, wie *Chelius d. j.* selbst zugesteht, durchaus keine Beweiskraft. Unbegreiflich ist, wie der von *Chelius d. j.* selbst beobachtete Fall hierher kömmt, da in demselben gar kein spontaner Aufbruch, sondern die achtmalige Punction stattfand. Gesetzt nun aber, dieser sei Ein oder das andere Mal wirklich eingetreten, so geschah dies exceptionell unter besondern unbekannten Umständen und Verhältnissen. Die Regel aber ist, dass Staphylome Monate und Jahre lang unverändert und ohne sichtbare Veränderung fortbestehen und kein progressives Wachsthum zeigen. Bemerken muss ich noch, dass *Beer* zwar sagt: das Auge berste zuweilen wegen zu grosser Ansammlung der wässerigen Feuchtigkeit, aber nirgendwo angibt, dass er eine solche Berstung bei dem Staphylom selbst beobachtet habe.

§ 1566.

Chelius d. j. versichert, er habe nach der Resection die staphylomatöse Hornhaut niemals dicker als in ihrem natür-

lichen Zustande, häufig aber an einzelnen Stellen dünner, auch „weich“ gefunden. Ich habe dies niemals bemerkt, obgleich ich in der Lage war, Dutzende von abgetragenen Staphylomen genau untersuchen zu können. An allen Stellen gleichmässige Verdickung findet freilich nicht statt, und daher erklärt sich die zuweilen durchscheinende Beschaffenheit des Staphyloms. Die lezte darf man jedoch nicht, wie *Beer* gethan, aus der vorhandenen Lichtscheue erschliessen, denn diese beweist auch da, wo sie in eminentem Grade vorhanden ist, z. B. bei der arthritischen Amaurose, keineswegs das wirkliche Sehen. Was die von *Chelius* behauptete Weichheit betrifft, so ist das Staphylom oft so derb und hart, dass man es kaum mit dem Keratom durchschneiden kann. *Chelius* stösst sich an der gleichzeitigen Ausdehnung und Verdickung, und hält dafür, die erste sei nur bei Verdünnung möglich. Das angeführte Beispiel des Uterus gravidus beweist die Möglichkeit der Ausdehnung mit Hypertrophie der Wände, wie sie auch bei einigen Herzaneurismen und bei andern Höhlenerweiterungen vorkömmt. Ein anderes ist es mit der Hervorragung der staphylomatösen Hornhaut, welche freilich nicht im Verhältnisse der Massenvermehrung steht, nämlich diese letzte ist allerdings nicht so gross als die Prominenz. Aber ich habe eine solche Uebereinstimmung und causale Abhängigkeit auch nicht behauptet, sondern erklärt, die staphylomatöse (sehr bestimmte, gesetzmässige und unveränderliche) Form sei die eigenthümliche derjenigen Neubildung, welche durch die Verschmelzung und Ineinsbildung der Cornea und Iris entsteht; sie sei eben so nothwendig wie jede andere organische Form. Dies ist der eigentlich wesentliche und Höhepunkt meiner Theorie, welchen *Chelius* gar nicht berührt hat. Die in derselben nach seiner Meinung liegenden Widersprüche sind nicht wirklich vorhanden, sondern erschienen ihm nur wegen jenes Uebersehens als solche. Unbegreiflich ist es, wie er auch bei veralteten Staphylomen, wo, wie er sich aus-

drückt, „die Hornhaut derber, lederartig und selbst knorplich erscheint," eine noch fortbestehende „Verdünnung" annehmen kann.

§ 1567.

Was die fortdauernde Secretionsvermehrung der wässerigen Feuchtigkeit als die einzige mechanische Ursache der Ausdehnung und Hervorragung betrifft, so hat *Chelius* meine dagegen aufgestellten Gründe (§ 1554—1557) in keiner Weise widerlegt, und es wäre überflüssig, nochmals hierauf zurückzukommen. Er hat sich selbst dadurch gerichtet, dass er die Staphylome für hydrophthalmische Zustände erklärt, da doch Staphylombildung und Hydrophthalmos so ganz und wesentlich verschiedene Krankheitszustände sind. Von mehr untergeordneter Wichtigkeit sind einige andere von ihm gemachte Einwendungen, z. B. dass die Organe nicht, wie ich behauptete, in der Richtung des Verlaufes der zu ihnen gehenden Arterien wachsen, dass Hypertrophieen, Neubildungen niemals ein stillstehendes Wachsthum anerkennen etc. Wenn Arterien von der Iris zur Hornhaut gehen, so müssen sie doch wohl von hinten kommen und nach vorne laufen, wenn sie auch in der letzten sich ramificiren und eine veränderte Richtung annehmen. Dass aber viele krankhafte Neubildungen, nachdem sie eine gewisse Grösse erreicht haben, nicht mehr fortwachsen, ist zu bekannt, als dass die von *Chelius d. j.* geforderte Exemplification wirklich nothwendig wäre.

§ 1568.

Die Folgen und Wirkungen des einmal gebildeten Staphylomes sind sehr betrübend. Das Sehvermögen ist gänzlich aufgehoben, jedoch meistens noch einige Lichtperception vorhanden, wegen der einigermassen durchscheinenden Beschaffenheit der staphylomatösen Cornea und wegen der Integrität aller Organtheile in der hinteren Augenkammer. Der Kranke kann die Augenliedspalte nicht schliessen und ist daher, besonders in der ersten früheren Zeit, schlaflos;

später nach Angewöhnung kehrt der Schlaf zurück. Die Difformität ist sehr bedeutend, weit grösser als bei Leucom und Hydrophthalmos. Sie wird nur von jener bei dem Augapfel-Krebs, -Blutschwamm und -Markschwamm übertroffen. Der Anblick des Kranken hat etwas Erschreckendes, Monströses: daher die deutsche Benennung Polterauge. Staphylomatöse werden von andern Menschen gemieden; sie versinken in Melancholie und ziehen sich von jenen in die Einsamkeit zurück. Einen tiefen, trübseligen Eindruck macht besonders auf eine gefühlvolle, liebende Mutter der Anblick des staphylomatösen Auges ihres Kindes. Was ich an einem andern Orte * von der leucomatösen Difformität und von ihren in die socialen und bürgerlichen Verhältnisse störend eingreifenden Wirkungen gesagt habe, findet auf das Staphylom seine volle Anwendung in noch sehr gesteigertem Grade.

§ 1569.

Das Staphylom reibt sich bei allen Palpebral- und Augapfelbewegungen an den Augenliedrändern und an den ihnen eingepflanzten Cilien; es wird hierdurch, sowie durch Licht, Luft und atmosphärische Schädlichkeiten bei seiner habituellen Entblössung und Nichtbedeckung durch die Augenlieder beständig gereizt, wovon schmerzhafte Empfindung im Auge, chronische Entzündung mit Geneigtheit zu öfters eintretender acuter Exacerbation die Folge ist. Der leidende Zustand des einen Auges ist so gross, dass er sich auf das andere Auge reflectirt und dem Kranken seinen nur irgend anstrengenden Gebrauch gleichfalls nicht gestattet.

§ 1570.

Die von *Beer* zuerst aufgestellte üble Prognose der mit der Zeit eintretenden cancrösen, medullarsarcomatösen oder fungösen Metamorphose habe ich niemals bestätigt gefunden. Mir scheint das Staphylom, als ein ruhendes, sich weder fort- noch rückbildendes Pseudoplasma, nicht unter die Caco-

* Ueber die Hornhautflecken. Journ. f. Ch. u. A. Bd. 33. Heft 1.

plasmata zu gehören und zu jener bösartigen Degeneration als solches keine Neigung zu besitzen. Wohl aber kommt diese einigen weiter unten zu betrachtenden, mit Unrecht dem Staphylom angereiheten und mit ihm unter einem gemeinsamen Krankheitsgattungsbegriff zusammengestellten Pseudoplasmen zu, und gerade dieser wichtige prognostische Unterschied ist ein entscheidendes Hauptmoment zur Trennung und Disjunction. Es kann aber geschehen, dass, wenn sich zufällig bei einem Staphylomatösen in der Folge jene constitutionelle dyscrasische Krankheit entwickelt, welche sich local in einzelnen Organen durch oben bemerkte cacoplastische Veränderungen manifestirt, alsdann auch ein bestehendes Hornhautstaphylom in den Kreis jenes krankhaften Bildens und Producirens hineingezogen, dass etwa eine Krebszelle ihm durch den Blutlauf zur Einpflanzung und Fortwucherung zugeführt werden möge. Denn dies Schicksal trifft nicht nur natürlich und im gesunden Zustande vorhandene, sondern auch krankhaft erzeugte Gewebe, z. B. Balgmembranen, welche der krebshaften Degeneration gleichfalls fähig sind. Ob nun die Staphylome für diese unter obiger Voraussetzung gleichfalls empfänglich seien, darüber müssen künftige Beobachtungen entscheiden.

§ 1571.

Beer, welcher für die Ursache der Hervorragung der staphylomatösen Hornhaut den in abnormer Quantität abgesonderten Humor aqueus ansah, gründete auf diese Voraussetzung eine eigenthümliche Prophylaxis des Staphylomes. Er wollte bei Ophthalmieen, welche dasselbe hervorzubringen drohen, die Secretion der wässerigen Feuchtigkeit aboliren, und da er für das Organ dieser Absonderung den Ciliarkörper hielt, diesen hiezu untauglich machen, dadurch, dass er ihn in einen andauernden Entzündungszustand versetzte, oder, wie er sich ausdrückte, die bestehende Entzündung ausschliessend auf ihn hinleitete. Als Mittel zu diesem Zwecke empfiehlt er die täglich wiederholte Ein-

pinselung der safranhaltigen Opiumtinctur, in mehr torpiden Fällen mit Vitriolnaphtha, auf jenes Scleroticalfeld, unter welchem zunächst der Ciliarkörper liegt.

§ 1572.

Darüber ist das Folgende zu bemerken. Die Ursache der Staphylombildung liegt nicht in der Druckkraft der wässerigen Feuchtigkeit. Der Ciliarkörper ist nicht das Secretionsorgan dieser Flüssigkeit. Die längere Zeit fortgesetzte Unterhaltung eines Entzündungszustandes in ihm würde kein geeignetes Mittel sein, seine Secretion, wenn sie wirklich stattfände, zu aboliren. Die Aufpinselung obiger geistiger Flüssigkeiten auf die genannte Stelle und in der bemerkten Weise ist nicht geeignet, eine fortdauernde Entzündung in dem zu tief liegenden und für ihre Reizkraft kaum erreichbaren Ciliarkörper zu unterhalten. Am wenigsten kann bei der vorgeschriebenen Anwendungsweise ihre Reizkraft auf diesen allein beschränkt und ihre Ausbreitung über das ganze Auge, wenigstens über seine vordere halbkugeliche Fläche, und auf andere Organtheile desselben verhütet werden. Die Folgen und nachtheiligen Wirkungen einer solchen täglich wiederholten heftigen Irritation bei bestehender Ophthalmie sind nicht zu berechnen, und das ganze Verfahren möchte eher geeignet sein, bei einer solchen ein Staphylom wirklich hervorzubringen, als seine Genese zu verhüten. Es gibt keine andere Prophylaxis gegen die Staphylombildung als die vollkommen richtige und naturgemässe Behandlung der Augenentzündung, welche dasselbe hervorzubringen drohet.

§ 1573.

Mit Umgehung des Ciliarkörpers, und ohne sich weiter auf seine physiologische Bedeutung als Secretionsorgan einzulassen, glauben *Beck*, *Rau* und *Chelius* an die Möglichkeit, durch das Beer'sche Verfahren die Secretion der wässerigen Feuchtigkeit sistiren und das Staphylom atrophiren zu können. Wenn es den beiden ersten genügt, eine

schleichende Entzündung zu unterhalten, so urgirt der letzte sogar die Steigerung der Phlogose bis zur chemotischen Form. Wenn, wie ich in der Abhandlung über die Krankheiten des Ciliarnervensystems schon 1833 sagte, die schleichende, chronische, wenig heftige Entzündung nicht genügt, weil sonst alle Staphylome von selbst heilen müssten, indem sich alle in einem solchen permanenten, nie erlöschenden Entzündungszustande beständig befinden; so ist anderer Seits jene beabsichtigte Steigerung ein jedenfalls bedenkliches Unternehmen, dessen Folgen ich wenigstens nicht verantworten möchte. Ich habe glücklicher Weise nie das Connubium des Staphyloms mit Chemosis gesehen. Hat es *Chelius* gesehen? und wie hat das tragische Schauspiel geendet? *Chelius d. j.*, welcher in seiner Streitschrift die Ansichten seines Vaters vertritt, ist die Antwort auf diese Frage schuldig geblieben.

§ 1574.

Das einmal zu seiner vollen Entwicklung gelangte Staphylom ist ein der Rückbildung nicht mehr fähiges Pseudoplasma. Daher sind bei demselben die verschiedensten topischen Mittel in der früheren und neueren Zeit ohne allen Nutzen in Anwendung gebracht worden. Adstringirende, styptische Mittel bewirken keine Verkleinerung des Staphylomes weder in der Höhe noch im Umfange. Die vermeintliche Verhinderung der weiteren Vergrösserung beruht auf der irrigen Voraussetzung seines progressiven allmähligen Wachsthumes. Die Auftragung von Aetzmitteln, z. B. der von *Janin* empfohlenen Spiessglanzbutter, kann weder durch den ersten einmaligen, stärkeren Angriff, noch durch wiederholte gemilderte Anwendungen die Zerstörung und Beseitigung des Staphylomes auf günstige und befriedigende Weise bewirken. Sie ist nicht nur ohne Nutzen, sondern selbst keineswegs gefahrlos: sie kann bösartige ulceröse Entzündung, wenn auch nicht gerade krebshafte Degeneration, veranlassen. Die von *Woolhouse* empfohlene Compression

mittelst einer ausgehöhlten, nach der Grösse der Hervorragung geformten, in den Interpalpebralraum eingeschobenen Horn- oder Metallplatte, oder durch andere Druckwerkzeuge ausgeübt, — beruht auf der irrigen Voraussetzung, dass das Staphylom blos eine sackförmige, passive Ausdehnung der Cornea sei. Die Gegenwart der Compressivplatte im Interpalpebralraume und der Druckverband werden in keinem Falle auch nur drei Tage lang ununterbrochen ertragen. — Die Punction durch den Lanzettenstich, durch die Spitze des Staarmessers, durch das Instrument von *Adelmann* oder durch den Trokar bewirkt die Entleerung der wässerigen Feuchtigkeit und hierdurch den Collapsus des Staphyloms auf momentan befriedigende Weise. Allein sobald die kleine Stichwunde geschlossen ist und die Flüssigkeit sich wieder angesammelt hat, erscheint die Hervorragung aufs Neue in der früheren Grösse und Missgestalt. *Chelius* versichert, durch die siebenmal wiederholte Punction ein Staphylom geheilt zu haben. Sehr ausnahmsweise cessirt auch der Hydrops ascites zuweilen nach der Paracenthese der Bauchhöhle, wenn diese öfters in angemessenen Intervallen vorgenommen wird. Allein in der Regel und beinahe in allen Fällen leistet sie doch nur palliative Dienste. Dasselbe ist der Erfolg nach der Incision, welche noch ausserdem, wenn der Einschnitt etwas gross angelegt ist, zum Vorfall der Linse und des Glaskörpers die Veranlassung geben kann. Das Haarseil, d. h. die Einziehung eines Seidenfadens, ist (auffallender Weise auch von *Beck*) nicht nur zur Entleerung der wässerigen Feuchtigkeit, sondern auch zur Provocation von Entzündung vorgeschlagen worden. *Chelius* glaubt, dass dieses, sowie andere schon angeführte Verfahren in einzelnen Fällen durch diese letzte (nämlich durch die Erregung einer hinreichend starken Entzündung) zu glücklichen Resultaten geführt haben. Dies war wohl niemals der Fall, und die Erregung von (starker oder schwacher) Entzündung ist eben so wenig passend, um schon

gebildete Staphylome zur Rückbildung zu bestimmen, als um ihrer Entstehung vorzubeugen.

§ 1575.

In derselben fehlerhaften Absicht hat *Scarpa* die Excision eines kleinen, kreisförmigen, beiläufig den Umfang einer Linse im Betrag haltenden Stückes aus der Mitte des Staphylomes an der Stelle seiner grössten Hervorragung vorgeschlagen. Er erwartet, dass durch die nach diesem operativen Eingriff eintretende Entzündung und Eiterung eine Art von Rückbildung erfolgen werde. In dem Vertrauen, welches die Autorität jenes grossen Mannes mir einflösste, habe ich diese kleine Operation in einem geeigneten Falle vorgenommen. Es erfolgte der Collapsus, wie nach jeder anderweitigen Entleerung der wässerigen Feuchtigkeit. Durch diesen gelangten die Wundränder in Berührung und die Operationswunde vernarbte ohne Eiterung in der kürzesten Zeit. Das Staphylom erschien in unbedeutend verminderter Grösse und Hervorragung wieder. — Geht man auf die oben gegebene genetische Construction des Staphylomes zurück, so leuchtet unschwer die Insufficienz der Entzündung zur Bewirkung einer Rückbildung und überhaupt die totale Unmöglichkeit dieser letzten ein. Die verdunkelte Hornhaut hat eine Gewebsveränderung erlitten, welche, wie ich in der Lehre vom Leucom gezeigt habe, niemals mehr zur früheren Klarheit und Durchsichtigkeit, am wenigsten durch Entzündung, zurückgebildet werden kann. Die atrophirte Iris ist an sie in ihrem ganzen Umfange so angewachsen, dass gleichfalls an eine Lostrennung von ihr und an eine neue selbstständige Entwicklung der im Gewebe verkümmerten Iris nicht zu denken ist. Die Pupille ist geschlossen und spurlos verschwunden. Kurz, alle Organtheile in der vordern Hemisphäre des Augapfels sind durch regressive Metamorphose alienirt, und eine Wiederherstellung ihrer früheren normalen Textur und Structur ist ganz unmöglich.

§ 1576.

Bei dieser Sachlage bleibt, um den Kranken von den vielen und grossen Beschwerden, welche mit dem Staphylom verbunden sind, zu befreien, wie bei allen andern der Rückbildung unfähigen Pseudòplasmen, nichts übrig, als die Hinwegnahme, Entfernung durch mechanische Encheirese. — Diese Operation gehört in die Kategorie der zur Exerese bestimmten Encheiresen; sie richtet sich nach dem Canon der für die Exerese von Aftergebilden und degenerirten Organen im Allgemeinen geltenden Kunstregeln. Sie kann, gleich diesen, auf zweifache Weise, durch Unterbindung oder durch Excision, vollbracht werden.

§ 1577.

Die Ligatur stammt aus dem Zeitalter des *C. Celsus* her, welcher vorschreibt, das Staphylom an seiner Basis mit einer Nadel zu durchstechen, in deren Oehr zwei Seidenfaden eingehängt sind, nach deren Einziehung in den Stichcanal je einer derselben die Hälfte des Staphyloms umschlingen und, verknotet, nach und nach durchschneiden soll. — Die Ligatur ist kein passendes Verfahren zur Entfernung pseudoplastischer Excrescenzen u. s. f. am Auge. Sie ist, obgleich von *Aetius* erwähnt, auch nie in die Praxis übergegangen. In jeder Beziehung (auf Schmerzhaftigkeit, Heftigkeit der nachfolgenden Reactionen, Sicherheit des endlichen Erfolges) steht sie der Resection, fälschlich Excision genannt, weit nach. Diese Operation wird nicht, wie angegeben wurde, in der Absicht, durch die nachfolgende Entzündung die Secretion der wässerigen Feuchtigkeit zu aboliren, unternommen, sondern der nächste mechanische Operationszweck ist die directe Entfernung des Pseudoplasma's selbst. Die nachfolgende Entzündung hat nichts Eigenthümliches: sie ist eine gewöhnliche Wundentzündung, welche in Eiterung übergeht und mit Vernarbung des zurückgelassenen Augapfelstumpfes endet. Schon *St. Yves*, *Mauchard*, *Cheselden* und Andere hatten die Totalresection unternommen. Sie ist in diesen ihren

früheren Typen offenbar der Keratomie bei der Staarextraction nachgebildet. *Heuermann* hatte auf sie ganz das ursprüngliche Verfahren von *Daviel* zur Anlegung des Hornhautschnittes übertragen, mit dessen zweischneidigem, myrthenblattförmigem Spatel das Staphylom zuerst am untern Rande angestochen und mit den Daviel'schen Scheeren nach beiden Seiten hin die Trennungswunde allmählig vergrössert. Das zweite Stadium in der Entwicklungsgeschichte der Staarextraction war mit der Erfindung des Staarmessers gegeben, mit welchem als mit einem einzigen Instrumente (nicht mehr mit dreien) der ganze Hornhautschnitt angelegt werden konnte. Dieses Stadium für die Staphylomoperation hat *Beer* herbeigeführt, indem er das Staarmesser von *Barth* anwendete, um die untere, halbkreisförmige Incision mit Bildung eines halbeirunden Wundlappens anzulegen, welche er dann nach oben mit der Scheere zu einem vollendeten Kreischnitt ergänzte. Damit in der historischen Parallele beider Operationen kein Glied in der Reihenfolge der Typen fehle, hat zuletzt *Demours* den modificirten Schnäpper von *Guérin* mit vergrösserter Flüte zur Bildung des untern Schnittes gebraucht. *Beer* hat die Operation sehr ausgebildet, indem er mit grosser Sicherheit den Canon ihrer Regeln aufstellte.

§ 1578.

B. v. Siebold erfand ein mit doppelter Schneide, einer untern und obern, versehenes Staphylommesser, um den Scheerenschnitt und den Wechsel der Instrumente unter der Operation zu vermeiden, diese selbst aber in einem Zeitraume (statt in 2 Acten) durch eine einzige Incision zu vollenden: nämlich beide halbkreisförmige Incisionen, die untere und die obere, zugleich anzulegen. Allein das Doppelmesser dringt sehr schwer ein, schiebt den Augapfel in den innern Augenwinkel zurück, ist nicht gut zu handhaben, verursacht Zerrung und Quetschung und gibt keine reine, einfache Schnittbahn. Eben so wenig kann ich diejenigen Veränderungen gutheissen, welche *Chelius* und Andere an der Beer'-

schen Methode vorgenommen haben: die sitzende Stellung des Kranken während der Operation, indem die liegende, besonders bei Kindern (bei welchen die Operation am öftersten vorkommt), in jeder Beziehung vorzüglicher ist, — den Nichtgebrauch des Augenliedhalters, welcher bei Kindern durchaus nicht entbehrt werden kann, — die vernachlässigte Herabziehung des untern Augenliedes, wozu wieder ein eigener stumpfer Augenliedhaken erforderlich ist, — den Gebrauch der ganz unnöthigen und positiv schädlich wirkenden Hakenpincette zur Fixirung des Augapfels, statt des von *Beer* nur ausnahmsweise empfohlenen, übrigens auch unnöthigen, einfachen Hakens, — die Anwendung einer nach der Fläche gebogenen Scheere zur Anlegung des zweiten Schnittes, da dieser durch eine gerade Augenscheere eben so gut, regelmässiger und weniger verletzend angelegt werden kann, welche hier, wie überall bei Augenoperationen, selbst zur Erweiterung und Vergrösserung des zur Staarextraction bestimmten, etwa zu klein ausgefallenen Hornhautschnittes, vor allen gebogenen Scheeren, welche sich immer schwer schliessen, kneipen, quetschen und nie eine reine, einfache Schnittbahn zurücklassen, den Vorzug verdient, — den Gebrauch des Staphylommessers auch zur Anlegung des zweiten Schnittes an dem nach der ersten Incision collabirten Staphylom, mit mehreren wiederholten Tractionen gegen alle Regeln der guten Chirurgie, gemäss welcher schlaffe, flaccide und collabirte Gebilde, die sich nicht anspannen lassen, nicht mit dem Bistourie, sondern mit der Scheere durchschnitten werden sollen. Für die Priorität des oberen vor dem unteren Schnitte spricht bei der Staphylomoperation nicht der bei der Staarextraction einigermassen giltige Grund der besseren und mehr gesicherten Heilung der nach oben angelegten Hornhautwunde. Die Meinung, dass hierdurch der Vorfall der Linse und des Glaskörpers mit grösserer Sicherheit verhütet werden könne, ist ungegründet, da dieser Vorfall nicht nach den Gesetzen der Schwere, sondern

wegen des aufgehobenen Widerstandes und Gegendruckes von vorne her durch die Zusammenziehung der Augapfelmuskeln und den hierdurch bedingten Druck entsteht. Nur der von *v. Ammon* angegebene Grund der grösseren Oportunität bei der Ergreifung und Anziehung des Hornhautlappens kann hier in Betrachtung kommen.

§ 1579.

Gegen die Totalresection hatte schon *G. A. Richter* die Einrede erhoben, dass durch sie eine äusserst grosse, mit enormem Substanzverluste verbundene Wunde hervorgebracht werde, welche nicht mehr heilen könne. Der Behauptung der Unheilbarkeit widerspricht die Erfahrung; die Heilung erfolgt, wenn auch erst nach langer Leidenszeit. Aber sie erfolgt nicht, wie *Beer* angibt, durch eine Art von Regeneration, durch die Erzeugung eines Zwischengebildes zwischen den entzündeten und eiternden Wundrändern am Augapfelstumpfe, einer abgeplatteten, anfangs durchsichtigen, die Bildung der Hornhaut einigermassen nachahmenden, bleibenden Pseudomembran; sondern nach dem allgemeinen Gesetze der Vernarbung von Wunden mit Substanzverlust durch das Einsinken der granulirenden Wundränder, mit allmähliger gegenseitiger Annäherung derselben und ihrer endlichen Vereinigung. Die einige Tage nach der Operation bei Eröffnung der bis dahin geschlossen gehaltenen Augenliedspalte sich zeigende, an der vordern Fläche des Augapfelstumpfes zwischen den Wundrändern hervortretende durchsichtige Haut ist keine neuerzeugte Pseudomembran, sondern die frei zu Tag liegende Glashaut. Wenn die Linse nicht prolabirt ist, sieht man ganz deutlich dieselbe in ihrer Kapsel eingeschlossen in der tellerförmigen Grube auf der hervortretenden durchsichtigen Haut frei zu Tage liegen.

§ 1580.

Zu dieser Zeit sieht auch der Kranke mit dem operirten Auge in Etwas die ihm vorgehaltenen Gegenstände. Aber mit dem Eintritte der Eiterung verdunkelt sich, was von

durchsichtigen Medien noch vorhanden ist, und die Sehkraft erlischt bis auf die leiseste Spur. Nach eingetretener Heilung ist der Augapfelstumpf klein, atrophisch; von seiner vordern Hemisphäre ist nicht der geringste Rest mehr vorhanden. An ihrer ehemaligen Stelle befindet sich eine verhältnissmässig schmale, vertiefte, eingezogene, senkrecht oder quer gestellte, eingekerbte Narbe, welche mit der gefalteten, etwas verschrumpften Sclerotica direct zusammenhängt und sich durch senkrecht auf sie (die Narbe) stehende Ausläufe in dieselbe fortsetzt.

§ 1581.

Diese Exposition des Vernarbungsprocesses der Operationswunde, welche von *Beer's* Theorie gänzlich abweicht, war erforderlich, um die Nothwendigkeit einer wesentlichen principiellen Verbesserung der Beer'schen Methode darzulegen. *Richter's* Einrede, dass eine so sehr ausgedehnte, mit so grossem Substanzverlust verbundene Wunde nicht mehr heilen könne, ist zwar unrichtig; aber darin hat er Recht, dass diese Operationswunde enorm, erschreckend und eine wirklich zu grosse Verletzung sei. Auf sie folgt insgemein eine äusserst heftige, phlegmonöse Blepharophthalmie (Augapfel- und Augenliedentzündung), welche unter den qualvollsten Schmerzen und bei starker fieberhafter Reaction des Gesammtorganismus viele Wochen andauert und nach profuser Eiterung mit Atrophie des Augapfels endet. Das traurige Finalresultat ist ein kleiner unförmlicher Rest desselben, welcher an die Stelle der früheren Hervorragung getreten und kaum etwas weniger difform ist, als diese selbst war. Der ganze Hergang wird zuletzt mit der Einsetzung eines künstlichen Auges, wenn die Grösse und anderweitige Beschaffenheit des Stumpfes sie gestattet, beschlossen. Die Folgen sind natürlich noch schlimmer, wenn die Incisionen nicht an der Basis des Staphylomes selbst, sondern hinter und ausserhalb seines äussersten Umkreises in der Sclerotica angelegt werden, was Einige vor-

geschlagen haben, um nichts von dem Staphylom wegen seiner vermeintlichen Bösartigkeit zurückzulassen.

§ 1582.

Es entsteht nun aber die Frage, ob eine so sehr verletzende Operation, wie die Totalresection ist, zur Befreiung des Kranken von den mit dem Staphylom verbundenen grossen Beschwerden wirklich erforderlich sei? — Wäre dasselbe ein Cacoplasma, zur cancrösen oder fungösen Degeneration geneigt, wie *Beer* angibt, so würde allerdings die Totalresection indicirt sein. Denn cacoplastische Erzeugnisse, Skirrhen, Krebse, Mark- und Blutschwämme müssen jedesmal ganz ausgerottet werden, soll Heilung, so weit sie überhaupt und irgend möglich ist, erfolgen. — Der geringste zurückgelassene Rest derselben wird durch die Operation zur weiteren und rascheren Entwicklung und Fortbildung gereizt.

§ 1583.

Aber das Staphylom zeigt keineswegs diese bösartige Beschaffenheit, und es genügt daher die partielle Resection, die Abkürzung, Decuration, wie sie auch bei andern hypertrophirten Organen, z. B. an Tonsillargeschwülsten, mit entsprechendem Erfolge vorgenommen wird. — Von diesen Betrachtungen geleitet, habe ich vor bereits drei Decennien angefangen, der Totalresection die partielle zu substituiren und nur die mittlere Hälfte des Staphylomes hinwegzunehmen, d. h. einen Substanzverlust zu verursachen, welcher mit der abnormen Vergrösserung und Hervorragung gerade in ebenmässigem Verhältnisse steht. Diese weit schonendere, aber noch immer bedeutend schmerzhafte Operation hatte in den geeigneten Fällen, wo ich sie vornahm, stets den erwünschtesten Erfolg. Es trat bei gehöriger Pflege und Behandlung nur eine geringere entzündliche Reaction und sehr mässige Eiterung der Wundränder ein. Der Zustand war fast schmerzlos und fieberfrei. Es bildete sich eine bessere, wenig vertiefte Narbe, und es wurde der Augapfel in sei-

ner beinahe natürlichen Grösse erhalten, nur dass er an seiner vordern Wand abgeflacht und ohne convexe Hervorragung war. In keinem Falle hat sich in den zurückgelassenen Resten des Staphylomes die geringste Neigung zu neuer staphylomatöser Ausdehnung oder gar zu einer bösartigen Degeneration gezeigt. — Dieser Erfolg meiner Operation ist wohl der überzeugendste Beweis der Richtigkeit meiner Theorie seiner Genese, auf welche ihre Methode gegründet ist und ohne deren Richtigkeit jener Erfolg unmöglich wäre. Sie hält zwischen der Scarpa'schen und Beer'schen Methode die richtige Mitte ein und wird ganz nach den technischen Regeln der letzten, jedoch in überall verkleinerten Dimensionen vollzogen. Die vollkommen horizontale Rückenlage mit unter den Kopf eingeschobenem, in eine linnene Serviette eingeschlagenem Bretchen ohne die geringste Inclination des Nackens und Rückens, die Diduction der beiden Augenlieder vermittelst zweier Richter'schen gefensterten Augenliedhalter ist dieselbe. Man hat kein Barth'sches Staarmesser nöthig; das Beer'sche mit einer etwas starken Klinge genügt. Man legt beliebig den untern oder den obern halbbogenförmigen Einschnitt zuerst an. Bei dem ersten Verfahren wählt man den Einstichspunkt von der Seite des äussern Augenwinkels her, im grössten Querdurchmesser der staphylomatösen Hornhaut, an der Stelle, wo sich die obere Hälfte mit der untern vereinigt, in gleicher Entfernung von der Mitte des Staphylomes und vom Rande der Cornea; den Ausstichspunkt, nachdem das Staarmesser in vollkommen horizontaler oder in einer etwas schräge aufsteigenden Richtung durch die hintere Augenkammer hindurchgeführt worden ist, in gleicher Höhe mit dem Einstichspunkte oder etwas darüber und in gleicher Entfernung vom Hornhautrande. Die halbkreisförmige Incision wird durch die einfache Durchschiebung des Staarmessers durch die Augenkammer, ohne jedesmalige Abwärtsziehung desselben, im Momente des Eintrittes seiner grössten Breite vollendet.

Unmittelbar nachher, ohne den geringsten Zeitverlust, fasst man den so gebildeten Hornhautlappen in seiner Mitte und in der Nähe seines unteren Randes mit einer anatomischen Pincette mittelst der linken Hand und zieht den Lappen mässig fest an. Die rechte gebraucht man, um mit einer geraden, weder nach der Fläche, noch dem schneidenden Rande nach gebogenen Scheere die obere Hälfte des Trennungsschnittes ebenfalls in halbkreisförmiger Richtung anzulegen. Nach Umständen, und wenn man einen etwas grösseren Theil der staphylomatösen Hornhaut erhalten will, kann man auch dem oberen Trennungsschnitte eine weniger ausgeschweift-bogenförmige, der horizontalen sich mehr annähernde gerade Richtung geben. Durch die beiden Incisionen, die untere und die obere, deren Anfangs- und Endpuncte auf das Genaueste zusammentreffen und in einander übergehen müssen, soll der ganze hinwegzunehmende Theil der staphylomatösen Hornhaut vollkommen umschrieben sein.

§ 1584.

Chelius d. j. hat auch gegen die von mir aufgestellte Therapie und Operationsweise des Staphyloms manche Einwendungen erhoben, welche weniger die Substanz der Sache selbst, als einige Nebenumstände betreffen, und wobei er mir doch in vielen Puncten Recht zuzusprechen nicht umhin kann. Ich halte es nicht für nöthig, diese Einwürfe zu widerlegen. Wer gut fahren will, wird die von mir aufgestellten Grundsätze befolgen und keine Totalresection vornehmen; und wer dies dennoch thut, für den und für seinen Kranken ist es um so schlimmer. Der letzte wird zeitlebens hässlich entstellt und verstümmelt, ein wahrer Curtus, zur Schande seines Operateurs herumgehen, und er ist noch glücklich zu preisen, wenn er seine Blösse mit einem künstlichen Auge bedecken kann. Wer aber den Vernarbungsprocess nach der Operation aufmerksam betrachtet, der wird sehen, dass er nicht durch die Regeneration einer Pseudocornea, welcher selbst *Beer* nur einen ephemeren Bestand zuschreibt, son-

dern auf die von mir angegebene Weise durch das Einsinken und die Granulation der Wundränder geschieht.

§ 1585.

Das totale opake conische Hornhautstaphylom bildet in jeder Beziehung den contradictorischen Gegensatz von dem globosen; was von dem ersten gilt, das gilt eben darum nicht von dem zweiten. Diejenigen Schriftsteller, welche beide in der Betrachtung zusammenstellen, das conische als einen blossen Varianten des globosen ansehen, müssen jedem über das opake Hornhautstaphylom aufgestellten Lehrsatze die Einschränkung beifügen, dass derselbe von der conischen Form nicht gelte und auf dieses keine Anwendung finde. Der wesentliche Unterschied beider liegt darin, dass bei der wahren und eigentlichen staphylomatösen Metamorphose (welche lediglich und ausschliessend nur das globose producirt) blos die Augenhäute in der vordern Hemisphäre des Bulbus ergriffen sind, jene in der hintern Hemisphäre und die Centraltheile aber keine pathologische Veränderung erleiden; dahingegen das Letzte bei dem conischen Staphylome immer der Fall ist. *Rosas* sagt sehr richtig: das conische Staphylom sei ein Formfehler des ganzen Augapfels. Allein er spricht eben dadurch aus, dasselbe sei kein wahres Staphylom; denn zum Begriffe dieses letztern gehört als negatives Merkmal eben die Abwesenheit aller pathischer Veränderungen ausserhalb der vorderen Hemisphäre des Augapfels.

§ 1586.

Die krankhaften Veränderungen, welche bei dem conischen Staphylome constant, bei dem globosen niemals vorhanden, sind die folgenden. — Die staphylomatöse Ausdehnung und Hervorragung überschreitet die Einfalzungsstelle der Hornhaut und setzt sich in die Sclerotica fort; diese selbst ist nach vorn in einiger Breite ringförmig ausgedehnt und bläulich grau hervorragend, die sonst genau markirte Abgrenzung zwischen Cornea und Sclerotica ist verschwun-

den, wie verwischt, der Uebergang unkenntlich, beide sind zu Einem ununterscheidbaren Gebilde verschmolzen. Diese Rückbildung der Hornhaut in fibröse Membran, Sclerotica, beschreibt *v. Ammon* bei einem Staphylom, welches er zwar ein racemoses nennt. Bei der bisherigen Unbestimmtheit der Terminologie ist dieser Unterschied nicht exclusiv. Die conische Form des opaken Staphyloms kommt nur bei jener Theilnahme und Mitleidenschaft der Sclerotica zum Vorschein, und sie muss daher wesentlich von ihr abhängen. Es besteht nicht nur vordere, sondern auch hintere Synechie; die Regenbogenhaut ist ihrem ganzen Umfange nach nicht blos an die Cornea, sondern auch an die vordere Kapselwand der Krystalllinse und an die Strahlenkrone angewachsen; es existirt daher nicht nur keine vordere, sondern auch keine hintere Augenkammer mehr. Vermöge dieses Zusammenhanges ist die Linse nach vorn gezogen, und sie liegt zunächst hinter der Cornea, eigentlich hinter der an diese angewachsenen Regenbogenhaut. Die Linse und ihre Kapsel sind vollständig verdunkelt, undurchsichtig. Der Augapfel ist durch regressive Metamorphose in den frühesten Bildungszustand zurückversetzt, wo der Gegensatz zwischen Cornea und Sclerotica noch nicht angedeutet ist, und wo hinter der Hornhaut unmittelbar die noch getrübte Linse liegt, folglich beide Augenkammern noch nicht bestehen. Wenn sich bei dem globosen Staphylome die regressive Metamorphose (gegen den Fötalzustand hin) auf die Cornea und Iris und auf die durch ihre Trennung erst später entstandene vordere Augenkammer beschränkt, so ist bei dem conischen der Rückschritt in einen der frühesten Bildungszustände weit grösser und entschiedener.

§ 1587.

Da bei dem conischen Staphylom beide Kammern vernichtet sind, so hat auch die Secretion der wässerigen Feuchtigkeit vollständig aufgehört; die Quellen derselben, sie mögen nun in der hinteren oder zugleich auch in der

vorderen Augenkammer liegen, sind versiecht. Die Stelle der wässerigen Feuchtigkeit nimmt der im Umfange vergrösserte, röthlich getrübte, undurchsichtig gewordene Glaskörper ein. Es ist immer Cirsophthalmie, allgemeine Gefässerweiterung des ganzen Augapfels, der innern und der äussern Blutadern, vorhanden, welche bei dem globosen Staphylome niemals bemerkt wird. Der Augapfel fühlt sich hart, prall und gespannt an. Die Choroidea, der Ciliarkörper und selbst die Netzhaut sind auf dieselbe Weise, wie in amaurotischen Zuständen, pathologisch verbildet. Es kommt in diesen keine Gewebsveränderung der Aderhaut, Nervenhaut und des Glaskörpers vor, welche sich nicht auch bei dem conischen Staphylome zeigte. Doch scheint sich diese hier niemals, wie bei manchen andern amaurotischen Zuständen, auf den Sehnerven während seines orbitalen und encephalischen Verlaufes und auf seine Hirnanfänge auszudehnen.

§ 1588.

Diese pathologen Veränderungen sind gewiss ungleich wichtiger, als diejenigen, welche in der Hornhaut und Iris bestehen; die letztern sind, gegen jene gehalten, vergleichungsweise von nur geringer Bedeutung, um so mehr, da die Prominenz in der Regel auch weniger gross, als bei dem globosen Staphylome ist. Sie können unmöglich von jenen abhängen; vielmehr scheint das umgekehrte causale Verhältniss obzuwalten. Man begreift wohl, wie zu solcher totaler Verbildung aller Organtheile in der hintern Augenkammer eine Verdunkelung der Hornhaut, Gewebsveränderung der Iris, wie die vordere Synechie zur hinteren etc. hinzukomme, aber durchaus nicht, wie diese krankhaften Veränderungen der vorderen Hemisphäre, jene in der hintern und in dem centralen Linsensysteme nach sich ziehen können, um so mehr, als die ersten, wenn sie primitiv entstanden sind, bei dem globosen Staphylome Jahre lang wirklich für sich allein fortdauern, ohne die zweiten hervorzurufen. Diesen muss

daher bei dem conischen die Priorität vor jenen zugeschrieben, und niemals können sie in causale Dependenz von denselben gestellt werden.

§ 1589.

Unbefriedigend ist die von *Chelius* als „die wahrscheinlichste“ angegebene Entstehungsweise des conischen Staphyloms, „dass sich dasselbe aus einem partiellen Hornhautstaphylome entwickle.“ Das partielle Staphylom ist kein eigentliches Staphylom, und wird nie ein solches, weder globoses noch conisches. Es ist und bleibt stets ein etwas mehr hervorragendes und mit einer weniger eng circumscribirten, vorderen Synechie verbundenes Leucom, welches als solches keine bestimmte und regelmässige Form hat, weil diese von zufälligen Umständen, z. B. von dem Umfange des ehemaligen Interlamellarexsudates oder des verödeten Hornhautabscesses herrührt, welches daher auch einmal zufällig eine scheinbar conische Hervorragung zeigen kann, welches aber in allen Fällen bei dieser oder einer andern Form ein ruhendes und nie progressives Aftergebilde, und nie der Anfang jener fürchterlichen und zerstörenden Krankheit ist, als welche *Chelius* und andere Schriftsteller das totale, opake, conische Hornhautstaphylom beschreiben. — Eben so unrichtig ist die Behauptung, dass unter gegebenen Bedingungen dasselbe aus dem totalen globosen entstehen könne. Niemals habe ich beobachtet, dass ein anfangs kugelförmig gewesenes Staphylom mit der Zeit conisch wurde: eine Formveränderung, welche ich wenigstens für unmöglich halte. Beiden Staphylomen liegen ganz verschiedene krankhafte Metamorphosen, dem kugeligen eine auf die Cornea und Iris beschränkte, dem conischen eine auf alle Organtheile des Bulbus ausgedehnte, von der hinteren Hemisphäre und von den Centraltheilen desselben ausgehende zum Grunde.

§ 1590.

Wie wenig die Staphylombildung von der Druckkraft der im quantitativen Betrag vermehrten wässerigen Feuchtigkeit ab-

hänge, zeigt sich sehr einleuchtend bei der conischen Form, bei welcher wegen der hinteren Synechie und der Abolition beider Augenkammern die Secretion derselben nothwendig ganz aufgehört haben muss. Diese Schwierigkeit suchen alle Schriftsteller, welche obiger, auf einem rein mechanischen Principe ruhenden Theorie huldigen, durch künstliche Wendungen zu umgehen. Am wenigsten wird durch sie *Beer* beengt, indem er für das Secretionsorgan der wässerigen Feuchtigkeit den Ciliarkörper erklärt, welcher bei der Entstehung des globosen Staphyloms durchaus nicht, und bei jener des conischen wenigstens nicht direct einzig oder hauptsächlich interessirt ist. Da aber alle Schriftsteller nach ihm diese physiologische Bedeutung des Ciliarkörpers mit Recht nicht anerkennen, so ist für sie jene Schwierigkeit nur um so drückender. *Chelius* nimmt daher auch keine „völlige Unterdrückung dieser Secretion, sondern nur eine Beschränkung derselben“ an, und hält dafür, dass durch die noch fortdauernd abgesonderte Flüssigkeit die Hornhaut nur mehr an ihrem äussern Umfange, aber nicht mehr in ihrem Mittelpuncte ausgedehnt werde. Abgesehen davon, dass obige vermeintliche Secretionsbeschränkung eine durch nichts begründete Annahme ist, begreift man auch schwer, warum die fortdauernd noch einigermassen abgesonderte wässerige Flüssigkeit hier nur noch die Randschichten und nicht mehr das Centralfeld ausdehnen und hervordrängen solle. Damit aber eine hohlkegelige Ausdehnung entstehe, müsste ja gerade das Centralfeld am meisten oder sogar allein, die Randfelder aber nicht, oder am wenigsten ausgedehnt und hervorgedrängt werden.

§ 1591.

Das globose Staphylom ist das zurückgelassene Product einer exsudativen, adhäsiven, phlegmonösen Kerato-Iritis, wie dieselbe bei verschiedenen Ophthalmoblennorrhöen bei Neugebornen, Pockenkranken, Tripperpatienten und an der aegyptischen Ophthalmie Leidenden besteht. Niemals bringen diese Augenentzündungen ein totales, opakes, conisches

Hornhautstaphylom hervor. Dasselbe entsteht vielmehr unter dem Verlaufe oder nach abgelaufener arthritischer, venöser, abdominaler Augenentzündung, kurz nach solchen Ophthalmieen, welche in der hintern Hemisphäre des Augapfels ihren Sitz und Focus haben. Darum findet man jenes am öftersten bei Kindern, dieses bei schon alternden Menschen.

§ 1592.

Rau erklärt die Entstehung des conischen Staphyloms aus der von Natur aus geringeren Resistenz des Centralfeldes der Cornea, gemäss welcher sie an dieser Stelle leichter und stärker durch die wässerige Feuchtigkeit ausgedehnt werde. Zur Erklärung der hohlkegeligen Form müsste man demgemäss ein progressiv und stetig vom Rande bis zur Mitte der Hornhaut abnehmendes Resistenzvermögen voraussetzen. Wodurch aber soll dies bewiesen werden? Ihre Textur und Structur ist in allen Feldern so ziemlich dieselbe. Im Centralfelde nimmt die Cornea an scheinbarer Dicke etwas zu, was aber nur von der Vergrösserung der Interlamellarräume, von dem grösseren Abstande der Lamellenschichten von einander herrührt. Die Lamellen selbst sind übrigens überall gleich gebildet, und eine aus dem Centralfelde entnommene Lamelle verhält sich ganz auf dieselbe Weise wie eine andere aus einem Randfelde herkommende. Fände wirklich eine Bildungs-Ungleichartigkeit der einzelnen Lamellen statt, so müsste hieraus die grösste Verwirrung in der Strahlenbrechung entstehen. — Eine Verschiedenheit des Resistenzvermögens in den einzelnen Hornhautfeldern müsste sich auch in andern Krankheiten deutlich zeigen, z. B. bei Hornhautgeschwüren, welche im Centralfelde sich nicht anders verhalten als in den Randfeldern, sich in jenem nicht schneller vertiefen und perforirend werden als in diesen. Wohl aber findet in dieser Beziehung eine Verschiedenheit zwischen den einzelnen Lamellenschichten, den obern äussern und den untern innern, statt; Geschwüre an der Oberfläche der Cornea bleiben lange Zeit

stationär, ohne sich zu vertiefen. Sind sie aber einmal bis zur Mittelschichte eingedrungen, trichterförmig vertieft (Botryon), so perforiren sie die untersten Lamellenschichten sehr schnell. Das Vermögen, Widerstand zu leisten und sich in ihrer Integrität zu behaupten, scheint daher in diesen allerdings geringer als in den gegen die Oberfläche hin gelagerten Schichten zu sein. — Wenn ein Abscessus arcuatus im oberen Hornhautfelde entsteht, senkt sich der Eiter nicht in das Centralfeld hinab, dies bleibt vielmehr merkwürdiger Weise frei und ungetrübt; die Eitersenkung geschieht im Umkreise aus einem Interlamellarraume in den andern, und hierdurch gewinnt der Abscess die halbbogenförmige oder bogenförmige Gestalt. Da nun Eitersenkung immer in derjenigen Richtung geschieht, in welcher der Gegendruck am geringsten ist, so scheint das Widerstandsvermögen in den Randfeldern eher schwächer als im Mittelfelde zu sein.

§ 1593.

Gesetzt, die von *Rau* behauptete ungleiche Vertheilung des Resistenzvermögens in der von ihm angegebenen Weise fände wirklich statt, so könnte diese doch nur in einer gesunden, normal beschaffenen, keineswegs aber in einer verdickten, gänzlich entarteten, staphylomatösen Cornea gelten. In einer solchen, wenn ich sie nach der Resection untersuchte, fand ich die Verdickung, welche doch ein gesteigertes Resistenzvermögen bedingen sollte, immer in der Mitte am grössten, was freilich von ihrer Zusammenschrumpfung nach der Ablösung, wenigstens zum grossen Theile, abhängt. — Endlich ist zu bemerken, dass die staphylomatöse Ausdehnung der Cornea keine passive, vom Drucke der wässerigen Feuchtigkeit abhängige, daher auch nicht nach dem Grade des Widerstandes, welchen sie selbst an einzelnen Stellen leistet, zu bemessende ist. Wäre *Rau's* Theorie richtig, die conische Staphylomform von der geringeren Resistenz des Centralfeldes abhängig, so müsste jedes Hornhautstaphylom ein conisches sein, und die halbkugelige

Form könnte durchaus nie zum Vorschein kommen, ja sogar jeder Mensch müsste eine conische Hornhaut haben.

§ 1594.

Aus dem Bisherigen ergibt sich, dass das opake conische Hornhautstaphylom keine selbstständig für sich bestehende Krankheit, — als welche das globose wohl gelten muss, — sondern dass dasselbe nur eine begleitende Erscheinung mancher amaurotischen Zustände und Krankheiten innerer Organtheile des Augapfels ist. Es hat daher auch keine eigene Prognose und Therapie, sondern folgt jener der Hauptkrankheit, von welcher es wesentlich abhängt.

§ 1595.

Auch in diesen beiden Beziehungen ist das conische Staphylom von dem globosen ganz verschieden. Es ist zwar gleich diesem eine für die Rückbildung nicht empfängliche, aber keine ruhende stillstehende Afterbildung. Es ist progressiv und zeigt eine Neigung zur krebshaften oder fungösen Entartung. Diese Geneigtheit hängt aber nicht von dem Staphylom, als solchem, von seiner Form, nicht von der Beschaffenheit der Cornea und Iris, sondern von dem cacoplastischen Triebe ab, welcher den Organen in der hintern Augenkammer eingepflanzt ist.

§ 1596.

Daher ist an eine operative Behandlung desselben kaum zu denken. Durch die Punction kann eine geringe Quantität von Flüssigkeit entleert, aber kaum auch nur der Collapsus des Staphylomes bewirkt, noch weniger der amaurotische Zustand verbessert oder den Fortschritten der Krankheit Einhalt gethan werden. — Die vorgeschlagene Resection des Staphylomes hinter der Grenze der Ausdehnung der Sclerotica würde schon verbildete und zur weitern Degeneration geneigte Organtheile in der hintern Augenkammer im verletzten Zustande zurücklassen, deren fernere Schicksale die schlimmsten und gefahrvollen sein können. Nach solchen Resectionen kamen mehrere Male starke Blutungen aus dem

Augapfelstumpfe vor, welche wenigstens ich nach der Operation des globosen Staphyloms niemals gesehen habe. Wenn glaubwürdige Beobachter versichern, der Finalerfolg jener Operation sei ein günstiger gewesen, so bleibt es zweifelhaft, ob die Operationsobjecte wirklich opake conische Staphylome in der obigen näheren Bezeichnung waren. Unter gegebenen Bedingungen kann bei dem opaken conischen Staphylom die Exstirpation des Augapfels angezeigt sein.

§ 1597.

Chelius d. j. entwirft von dieser Krankheitsform ein Bild, welches nicht nur gegen die von mir aufgestellten Lehrsätze, sondern auch gegen jene aller früheren Schriftsteller, *Beer*, *Mackenzie*, *Rosas*, *Rau*, *Jüngken*, *Stöber*, selbst gegen jene seines Herrn Vaters gänzlich contrastirt. Nach seiner Behauptung bildet sich dies Staphylom immer aus dem partiellen hervor (sic!), enthält eine sehr grosse Menge Humor aqueus, greift nicht in die Sclerotica hinüber, ist nicht mit hinterer Synechie verbunden; es findet bei ihm kein amaurotischer Zustand, keine oder nur eine geringe und unwesentliche Cirsophthalmie statt. Es ist von gutartiger Beschaffenheit und kann sogar durch öftere Punction geheilt werden. Offenbar hat *Chelius d. j.* eine ganz andere Krankheit vor Augen gehabt, als diejenige, welche *Beer* und nach ihm alle neueren Schriftsteller als das totale, opake, conische Hornhautstaphylom bezeichnet haben. Wenn er nun „den „Vorfall der Iris durch eine Wunde oder Geschwürsöffnung „der Hornhaut als die häufigste Veranlassung zu seiner Ent„stehung“ angibt, so wird dies vollkommen klar und einleuchtend. Denn ein solcher Irisvorfall, welcher mit vorderer Synechie, mit oder ohne Pupillensperre geheilt ist, lässt freilich weder Amaurose, noch eine hintere Synechie, er lässt keine Cirsophthalmie etc. zurück. Aber er bedingt auch, was ich, auf hundertfältige Erfahrung gestützt, gegen *Chelius d. j.* behaupte, selbst bei vollkommener Atresie der Pupille, keine Staphylombildung, nicht einmal die partielle.

Dagegen gibt es, nach der übereinstimmenden Versicherung der glaubwürdigsten Beobachter, eine von diesem Zustande ganz verschiedene, weit schwerere Krankheit, welche wir das conische opake Hornhautstaphylom nennen, und diese scheint *Chelius d. j.* gar nicht zu kennen; er hat sie wenigstens nicht angeführt, und dem von mir und von den früheren Schriftstellern genau bestimmten Begriff derselben einen ganz anderen weniger relevanten, dabei auch noch für seine Existenz problematischen Zustand untergeschoben. Dadurch droht nun eine neue Verwirrung in der Staphylomatologie zu entstehen. Indem aber *Chelius d. j.* jene Unterlassung und Subreption zur Grundlage der seinigen gemacht hat, so stürzt dieselbe nach der Hinwegräumung dieser fehlerhaften Substruction haltlos zusammen.

§ 1598.

Noch muss ich einer besondern, eigenthümlichen Form des Hornhautstaphylomes gedenken, welche mehrere, besonders frühere Schriftsteller Staphyloma racemosum benennen. Diese Namensbezeichnung ist eigentlich eine sonderbare Tautologie, indem das Adjectiv dasselbe lateinisch, wie das Substantiv griechisch aussagt. Das racemose Staphylom ist eine Vervielfachung des sogenannten Irisstaphyloms oder Irisvorfalles aus zahlreich vorhandenen Geschwüröffnungen der siebförmig perforirten Hornhaut.

§ 1599.

Wenn die Hornhaut bei der gonorrhoischen Ophthalmie, zuweilen auch bei der variolösen oder bei der Ophthalmopyorrhöe der Neugebornen an sehr vielen einander nahe liegenden Stellen ulcerös perforirt ist, so drängt sich durch jede der zahlreich vorhandenen Geschwüröffnungen die Iris hervor. Es bestehen sehr viele Vorfälle derselben in geringen Entfernungen von einander, so dass sie den Körnern einer blauen Weintraube gleichen. — Ein solcher Zustand aber pflegt nur ephemer zu sein: die schon bestehende brandig ulceröse Zerstörung, wodurch bereits der grösste

Theil des Hornhautgewebes vernichtet wurde, ergreift binnen Kurzem auch die Iris; sie wird gleichfalls zerstört, und es bleibt nach vollständiger Destruction der ganzen vordern Hemisphäre des Augapfels nur ein verschrumpfter Stumpf desselben zurück.

§ 1600.

Es scheint, dass der Name Staphyloma racemosum von einigen neueren Schriftstellern nicht ausschliessend zur Bezeichnung dieses ephemeren, transitorischen Gebildes gebraucht, sondern einer Art des perennirenden totalen opaken globosen Staphylomes beigelegt wird, welches sich durch seine auffallend bläuliche Färbung an einzelnen Stellen unterscheidet.

LXXX. Capitel.

Die Scleroticalstaphylome.

§ 1601.

Bei der grossen Unveränderlichkeit der vitalen Eigenschaften der Sclerotica, bei ihrer Lebenstenacität, geringen Theilnahme an dem allgemeinen Blutverkehr etc. kommen auch nur äusserst selten Gewebsveränderungen in ihr und vielleicht niemals Neubildungen vor. Die wichtigste unter den ersten ist die Atrophie und Verdünnung, wie sie z. B. als Folge und Wirkung der arthritischen Augenentzündung erscheint. Sie gibt unter gewissen Bedingungen die Veranlassung zur Entstehung des Scleroticalstaphyloms.

§ 1602.

Im Weissen des Auges kommen bläuliche oder schwarzblaue Hervorragungen über die convexe Oberfläche der Sclerotica und Conjunctiva, von circumscripter Beschaffenheit, nicht sehr ausgedehntem Umfange, von der Grösse einer Haselnuss, von nicht sehr regelmässiger Form und von nicht gleichmässiger Ausdehnung, vor. Diese Geschwülste scheinen früher nicht beachtet worden zu sein; sie wurden erst

in neuerer Zeit genauer beschrieben, und man hat ihnen die Benennung „Staphylome der Sclerotica“ beigelegt.

§ 1603.

Mit dem wahren totalen opaken Hornhautstaphylom stehen sie in Hinsicht der anatomischen Charaktere in einer gewissen analogen Beziehung. Denn an der Stelle der Hervorragung ist immer die Choroidea mit der Sclerodica, eigentlich sind die beiden Blätter des serösen Arnold'schen Sackes unter sich fest und innig verwachsen; die Höhle jenes Sackes ist geschlossen — und diese Synechie ist eine eben so nothwendige pathogenetische Bedingung für das Scleroticalstaphylom, wie die totale Verwachsung der Iris mit der Cornea für das Hornhautstaphylom. Es waltet daher in beiden Fällen dasselbe Verhältniss für die Augenhäute in der ersten und zweiten Schichtung, hier in der hinteren, dort in der vorderen Hemisphäre des Bulbus, ob.

§ 1604.

Aber die staphylomatöse Cornea ist verdickt, hypertrophisch, die staphylomatöse Sclerotica dagegen ist verdünnt, atrophisch, zuweilen bei langem Bestande des Staphyloms sogar an einer Stelle resorbirt, so dass in ihrem Gewebe eine Lücke und Perforation bemerkt wird, und die durch diese Lücke hervorgetretene Aderhaut frei und ohne Scleroticalüberzug im Zellgewebe unter der Bindehaut liegt. Auch die Choroidea und Retina ist bei veralteter Krankheit an der staphylomatösen Stelle zuweilen resorbirt angetroffen worden, so dass ein Fortsatz des Glaskörpers in das Subconjunctival-Zellengewebe ausgetreten war.

§ 1605.

Die Verdünnung der Sclerotica ist eine ebenso nothwendige und wesentliche Bedingung dieser Staphylombildung wie jene Verwachsung; ja von ihr hängt hauptsächlich die Hervorragung ab. Denn die Sclerotica ist die formgebende und zurückhaltende Membran des Augapfels. Durch ihre Integrität und durch ihr ungeschwächtes hinreichendes Re-

sistenzvermögen ist wesentlich die Erhaltung der Kugelgestalt des Augapfels bedingt. Die wichtigere Erscheinung bei dem Scleroticalstaphylome ist auch nicht sowohl die Hervorragung, als vielmehr die Unregelmässigkeit der Gestaltung des nicht mehr geometrisch-richtig-sphärischen Augapfels. So lange die Sclerotica ihre normale, dichte, derbe, fibröse Beschaffenheit besitzt, kann eine widernatürliche, partielle Ausdehnung derselben niemals entstehen; aber bei ihrer Verdünnung, Atrophie, und daher sehr verminderten Resistenz muss dieselbe nothwendig eintreten. — Die Verdünnung und Atrophie findet im ganzen Umfange des Sclerotica statt; sie ist aber ungleich vertheilt, und an jener Stelle, wo sie die grösste, und daher das Resistenzvermögen das geringste ist, tritt das Staphylom hervor. Daher ist selten nur ein Staphylom, gewöhnlich sind zwei oder noch mehrere vorhanden. Ein totales Scleroticalstaphylom aber, wie *Rosenmüller* ein solches aufstellt, gibt es nicht.

§ 1606.

Die Sclerotica verhält sich in solcher Beziehung, wie die ihr verwandte und homolog gebildete harte Hirnhaut, welche auch ohne die Unterstützung und Beiwirkung der Schädelknochen, z. B. wenn diese bei Kopfverletzungen einen Substanzverlust, oder ausserdem eine partielle necrotische Zerstörung erlitten haben, für sich allein den Hirnbewegungen zu widerstehen und diese einzuschränken vermag, durch deren Spalte aber, sobald eine solche traumatisch oder ulcerös angelegt ist, ein Hirnbruch sogleich unvermeidlich hervortritt.

§ 1607.

Das Scleroticalstaphylom ist niemals eine Krankheit für sich; es ist immer mit krankhaften Zuständen und Verbildungen anderer Organtheile des Augapfels, gewöhnlich mit Cirsophthalmie, häufig mit Glaucom, Amaurose, mit nicht gutartiger, nicht operationsfähiger Cataract, verbunden. So wie die Prognose bei diesen Krankheitszuständen, bei jedem insbesondere schon traurig und ungünstig ist, so ist eine

amaurotische und glaucomatöse Cataract mit gleichzeitiger innerer und äusserer Varicosität und mit Staphylomen der Sclerotica ein ganz hoffnungsloses und schreckenerregendes Uebel. Die Prognose ist um so schlimmer, als diese Staphylome progressive, nicht ruhende Afterbildungen sind, sich fortdauernd vergrössern, auch der Zahl nach vermehren, endlich fungös werden, und zur Entstehung des Fungus haematodes oculi die Initiative abgeben können.

§ 1608.

Solche Staphylome kommen zum öftersten in der vorderen Hälfte der Sclerotica vor; diese werden staphylomata antica genannt. Im Gegensatz derselben gibt es staphylomata postica. Man hat auch ein ringförmiges Staphylom, staphylomata annullare unterschieden. — Die vordern Staphylome sind durch die Augenlider bei mässiger Eröffnung ihrer Spalte verdeckt; ihre Hervorragung kann aber durch das Gewebe derselben auch bei ganz geschlossener Spalte einigermaassen wahrgenommen werden. Jedenfalls werden sie nach Diduction der Ränder und Elevation des oberen Augenlides mit Sicherheit entdeckt, ihre Anzahl, Form und Grösse erkannt. — Sie kommen aber auch am hinteren Theile der Sclerotica, nahe an der Eintrittsstelle des Sehnerven, gewöhnlich nach aussen von dieser gelagert, vor. Sie werden hier erst bei der Necropsie, oder nach der Exstirpation des Augapfels bemerkt. *Demours* behauptet, am Lebenden könne man die Gegenwart des Staphylomatis postici bei einem amaurotischen Zustande aus der Unbeweglichkeit des Augapfels in der Richtung nach aussen, und aus dem convergirenden Strabismus erkennen, ja man könne bei durchsichtig gebliebenen Medien von der Seite des Nasenwinkels her durch die Pupille im hintern dunkeln Augengrunde in die staphylomatöse Höhle hineinsehen.

§ 1609.

Das Scleroticalstaphylom ist nicht die Folge einer Zerreissung der Sclerotica und des herniösen Austrittes

der Choroidea mit sackförmiger Ausdehnung der letztern; die zuweilen vorgefundene Lücke in der Sclerotica ist nicht die Folge eines Einrisses, sondern der partiellen Resorption; dasselbe ist nicht die Wirkung einer partiellen loculamentösen Hydropsie des Arnold'schen Sackes, welche ohne verdünnten, atrophischen Zustand der Sclerotica niemals eine höckerige Ausdehnung eines ihrer Felder veranlassen, jenen Zustand aber auch nicht durch Druck hervorbringen kann. — Eben so wenig ist dasselbe eine durch die verdünnte Sclerotica durchscheinende grössere Varix oder ein Convolut von kleineren Varicen. Ich kann mir nicht erklären, warum *Chelius* mich unter denjenigen Schriftstellern nennt, welche einer solchen Theorie huldigen. — Endlich aber ist dies Staphylom auch nicht die Wirkung des ausdehnenden, nach aussen wirkenden Druckes der angehäuften (?) Augenfeuchtigkeiten, unter denen *Jüngken* und *Chelius* auchw ieder den Humor aqueus nennen, welcher doch von einem Staphyloma posticum sehr weit entfernt ist, und auch dem anticum nicht gar zu nahe kömmt.

§ 1610.

Der eigentliche Entstehungsgrund dieses so wie jedes andern wahren Staphyloms ist die Entzündung der Augenhäute in der hintern Hemisphäre des Bulbus, und zwar hier gleichzeitige Sclerotitis und Choroideitis, wodurch beide Membranen und der zwischen ihnen liegende, in den phlogistischen Process hinein gezogene Arnold'sche Sack unter sich verwachsen, und alsdann die weiteren, oben beschriebenen pathischen Metamorphosen durchlaufen.

§ 1611.

Die Sclerotitis interna, welche das Scleroticalstaphylom producirt, gehört unter die inneren Phlogosen in der hintern Hemisphäre des Bulbus und wirkt daher alterirend und zerstörend auf die in dieser gelagerten Organtheile ein; daher die amaurotische, glaucomatöse, varicöse, selbst hydrophthalmische Complication des Scleroticalstaphyloms

Zieht man diese Coexistenz in angemessene Betrachtung, so ist leicht einzusehen, dass dies Staphylom ein Noli me tangere ist, bei welchem die Punction, Resection und jede Art von wirksam eingreifender topischer Behandlung — auch jene durch örtlich angewendete Arzneimittel — nutzlos, bedenklich, selbst gefährlich sein muss.

§ 1612.

Das allein passende Curverfahren ist ein mehr negatives, prophylactisches, palliatives und symptomatisches. Man trachte, die Entstehung des Staphyloms unter dem Verlaufe von Ophtalmieen, welche dasselbe hervorzubringen drohen, durch geeignete, ihrer Natur angemessene Behandlung zu verhindern. Hat sich dasselbe bereits gebildet, so sei man bestrebt, seine weitere Fortbildung und seine Vervielfachung, besonders aber seine fungöse Degeneration, nach Möglichkeit zu beschränken und anzuhalten. Geregelte Lebensordnung, sorgfältige Abhaltung aller accessorischen Schädlichkeiten, Beförderung der natürlichen und der früher etwa stattgefundenen, jetzt unterdrückten, krankhaften Secretionen und Excretionen, von Zeit zu Zeit wiederholte Antreibung der erstern, selbst über das natürliche Mass, Bekämpfung der vorhandenen Dyscrasie durch diätetische und pharmacologische Mittel, Ableitung der krankhaft bildenden Thätigkeit vom Auge auf minder edle Organe, besonders auf den Darmcanal und auf das äussere dermatische System etc. etc. sind hier die Hauptmomente des ärztlichen Curverfahrens. Das wirksamste Derivans vom Auge ist auch hier das im Nacken eingezogene Eiterband. — Nach Umständen kann bei staphylomatöser Degeneration der Sclerotica die Exstirpation des Augapfels indicirt sein.

§ 1613.

Zu den Scleroticalstaphylomen wird von den neueren Schriftstellern auch das Staphylom des Ciliarkörpers gerechnet. Dieses Staphylom wurde von mir zuerst 1810 entdeckt

und in der Folge noch einige Mal, stets in der ganz gleichen Form, beobachtet. Von andern Schriftstellern sind seitdem keine neueren, selbstbeobachteten, genau entsprechenden Fälle dieses Staphyloms bekannt gemacht worden. Doch war dasselbe ein Gegenstand mehrfacher öffentlicher Besprechung. Man hat es einfach den Scleroticalstaphylomen beigezählt, und von den übrigen Arten derselben durch die Benennung des ringförmigen Scleroticalstaphyloms (St. annulare) hinreichend zu unterscheiden geglaubt. Diese Benennung ist darum unpassend, weil die Hervorragung nicht immer eine vollkommen ringförmige, zuweilen auch eine nur halbringförmige Gestalt zeigt. Da es aber erwiesen ist, dass diese Hervorragung von dem ausgedehnten, durch die verdünnte, mit ihr verwachsene Sclerotica hindurchscheinenden Ciliarkörper abhängt, so ist kein Grund vorhanden, von der Benennung „Staphylom des Ciliarkörpers" abzuweichen.

§ 1614.

Ausser dieser nomenclatorischen Veränderung wurde der neuentdeckten Krankheitsform seit 1822, wo ich im *Journ. d. Chir.** meine Entdeckung veröffentlichte, keine besondere Aufmerksamkeit zugewendet, und des ringförmigen Staphyloms wurde nur unter den Scleroticalstaphylomen einfache Erwähnung gethan, bis *v. Ammon* 1829 seine Entdeckung der Entzündung des Strahlenkreises als selbstständiger Krankheitsform unter der Benennung „Ophthalmosyndesmitis bekannt machte. Der Gedanke lag sehr nahe, diese Entzündung mit jenem Staphylome in nähere Beziehung zu bringen.

§ 1615.

Allein auch *v. Ammon*'s Entdeckung wurde, wie er sich mit Recht beklagt, wenig beachtet, und in Frankreich mit einem schlechten Spasse als „jolie petite maladie" abgefertigt. Die ernsthafteren Deutschen begnügten sich damit, sie in der

* Band 3. Stück 1.

Staphylomatologie am gehörigen Orte einzuregistriren, da man sie in der Lehre von den Augenentzündungen vorläufig nicht unterzubringen wusste. Aus jenem französischen Spasse ist nun aber Ernst geworden; *Cade*, *Berard* und *Tavignot* haben unter dem von dem Zweiten angegebenen Namen „Cyclitis" die von *v. Ammon* entdeckte Entzündung des Strahlenkreises zu Ehren gebracht, sie dabei aber mit einem französischen Ursprungszeugnisse versehen, welches bei dem in ihrem Lande nicht nur für Frachtstücke, sondern auch für geistige Erzeugnisse geltenden Prohibitivsysteme zur Einführung durchaus nöthig ist. Da übrigens an der Douane Alles entweder nach dem Volum oder nach dem Gewichte taxirt wird, auch „les jolies petites femmes" leichter durchschlüpfen, so konnte die „jolie petite maladie" leicht eingeführt werden, das Ciliarstaphylom aber, als gröbere und in's Gewicht gehende Waare, obgleich es *Tavignot* unter den Ausgängen der Cyclitis mit seinem wahren, ursprünglichen, ehrlichen Namen (den ihm die Landsleute bereits abgeschnitten haben) anführt, scheint noch auf der Douane liegen geblieben zu sein, und dieser Chef der ophthal. Clinik in der Pitié dasselbe bis jetzt nur vom Hörensagen zu kennen, worin er sich mit den meisten deutschen ophthamologischen Schriftstellern in dem gleichen Falle befinden mag.

§ 1616.

Es ist nun zu untersuchen, ob und in welchem ursächlichen Zusammenhange die Cyclitis oder die von *v. Ammon* sogenannte Ophthalmosyndesmitis mit dem Staphylome des Ciliarkörpers stehe. Ich hatte schon 1825 in der Abhandlung über die Krankheiten des Ciliarnervensystems in nächster Beziehung auf das Ciliarstaphylom ausdrücklich gesagt: „die Entzündung des Ciliarkörpers mag eine nicht ganz „seltene, hinter den Phänomenen der Iritis versteckte Krank„heit sein. Ich halte dafür, dass bei allen innern Augapfel„entzündungen, bei welchen sich heftige Schmerzen im Supra„orbitalnerven äussern, der Focus der Entzündung im Ciliar-

„körper oder in dessen grösster Nähe sei, indem nur „durch die Ciliarnerven solche krankhafte Affectionen auf „diesen Nerven fortgepflanzt werden können etc.“ Jene Region des Augapfels, wo das Ligamentum ciliare, das Ligamentum capsulo-ciliare, der Orbiculus ciliaris, der Annulus gangliformis, das Corpus ciliare, die Processus ciliares, die Zonula ciliaris liegen, ist ungeachtet der durch die neuesten, auch microscopischen Untersuchungen gewonnenen richtigen Resultate, noch immer ein anatomisches Räthsel, und nicht einmal die Terminologie ist mit gegenseitiger Uebereinkunft gegen den synonymen und zweideutigen Sprachgebrauch festgestellt.

§ 1617.

Dies Staphylom ist keine Folge und zurückgebliebene Wirkung der Cyclitis. *Tavignat's* Behauptung, dass der Uebergang dieser Entzündung in Hypertrophie das Staphylom erzeuge, ist rein aus der Luft gegriffen, — eine blosse Einbildung, und zuverlässig hat dieser Schriftsteller keinen einzigen Fall eines solchen Ueberganges in der Natur gesehen. — *v. Ammon* hat die Hypertrophie des Strahlenkranzes nach vorausgegangener Ophthalmo-Syndesmitis beobachtet; allein der hypertrophische Zustand äusserte sich nicht als Ciliar-Staphylom. Jene Krankheit ist wirklich zu klein, extensiv beschränkt, um eine so grosse Wirkung, eine so ausgedehnte pathische Metamorphose hervorzubringen. In dem von mir beschriebenen Falle war keine einfache acute oder chronische Cyclitis, und eben so wenig eine Irido-Kerato-Cyclitis vorausgegangen, sondern eine traumatische allgemeine Blepharophthalmie, welche dreimal zu verschiedenen Zeiten, jedesmal durch neue mechanisch verletzende Schädlichkeiten, hervorgebracht wurde. Dyscrasische Causalitäten hatten nicht obgewaltet.

§ 1618.

Die ringförmige Erhabenheit erstreckte sich nicht ganz bis zum Hornhautrande und liess diesen noch in geringer

Breite frei; ebenso war sie nach hinten in der Sclerotica scharf abgegrenzt. In der Cornea war durchaus keine, und auch in der Sclerotica ausser der staphylomatösen Stelle keine pathologische Veränderung (Verdünnung) zu bemerken. Die Hervorragung selbst war ringförmig, bläulich gefärbt, streifig, Wülste mit dazwischen liegenden Einkerbungen und Vertiefungen bildend. Sie entsprach ganz dem Sitz und der Form des Ciliarkörpers, und man konnte die mit der verdünnten Sclerotica verwachsenen Ciliarfortsätze, jeden einzeln, genau erkennen. Der Ciliarkörper war, wie sich nach der Resection des Staphyloms zeigte, im Umfange und in der Masse sehr vergrössert, seine Falten gleichsam auseinander gelegt; seine Verwachsung mit der hervorgetriebenen Sclerotica war so fest und innig, dass selbst nach vorausgeschickter Maceration die Trennung an keinem Punkte gelang. Das ganze Linsensystem (Kapsel und Krystalllinse) war verdunkelt. Da aber auch auf dem andern Auge eine freilich nur lenticulare Cataract (ohne Kapselverdunklung) bestand, und da ich später in einem andern Krankheitsfalle das Staphylom ohne Verdunklung im Linsensysteme beobachtete, so glaube ich nicht, dass diese Verdunklung mit der staphylomatösen Metamorphose des Ciliarkörpers nothwendig verbunden sei. Eben so wenig scheinen die Organtheile in der hintern Hemisphäre des Augapfels eine wesentliche pathologische Veränderung erlitten zu haben. Die Iris, obgleich etwas missfarbig und ganz unbeweglich, zeigte ebenfalls keine bedeutend abnorme Textur und Structur.

Dieser complicationsfreie Zustand des Staphylom's war es auch, welcher mich bestimmte, die Resection zu unternehmen, die als Einleitung zu der nachfolgenden Staar-Operation des andern Auges nothwendig war, und welche auch, so wie diese Staaroperation selbst, einen ganz erwünschten Erfolg hatte.

LXXXI. Capitel.

Die Gewebsveränderungen des Linsensystemes — die Cataract.

§ 1619.

Im Linsensysteme war früher kein anderer krankhafter Zustand als die Verdunklung bekannt; diese aber hat man seit unvordenklichen Zeiten den grauen Staar, die Cataract benannt. Der Begriff der Cataract umfasst daher alle die sehr zahlreichen und höchst mannichfach gearteten Gewebsveränderungen in diesem organischen System, und die sich hierauf beziehenden krankhaften Zustände desselben.

§ 1620.

Cataracta, richtiger Catarrhacta, ὁ καταῤῥάκτης, heisst dem Wortsinne nach die plötzliche Hemmung und Unterbrechung des Laufes eines Fliessenden, z. B. eines Stromes, durch ein mechanisches Hinderniss, z. B. durch hoch aufgethürmte Felsen im Flussbette, wodurch es geschieht, dass derselbe nach geschehener Aufstauchung und nach erreichtem Niveau seiner Summitäten jähe über dieselben herabstürzt und einen Wasserfall bildet. Der Name Cataract ist daher richtig und sinnig bezeichnend für denjenigen krankhaften Zustand des Auges, wo die Fortleitung der Lichtstrahlen, nachdem sie durch die Pupille in die hintere Augenkammer eingedrungen sind, in dieser durch ein mechanisches Hinderniss, einen undurchsichtigen Körper, plötzlich unterbrochen, und ihr weiterer Fortgang zur Netzhaut gehindert wird. Dieser hinter der Pupille wahrnehmbare undurchsichtige Körper ist gewöhnlich weissgrau gefärbt, und hat daher auch in dieser Beziehung eine scheinbare Aehnlichkeit mit einer in gewisser Entfernung gesehenen Cataract, mit einem schäumenden Wasserfalle. — Staar heisst in der deutschen Volkssprache jede zur Erblindung führende Augenkrankheit. Der an einer sol-

chen Leidende fragt ängstlich den Arzt: es wird doch kein Staar sein? Die Mentalreservation bei dieser Frage ist die Besorgniss, seine Augenkrankheit möge zur Erblindung führen. Er ist durch die Verneinung seiner Frage beruhigt, wenngleich der Arzt diese Verneinung oft in einem ganz andern Sinne, als jener des Fragenden war, ausspricht. Die deutsche Benennung Staar (nicht Starr, wie Schifferli will) hat nur jene Bedeutung einer zur Erblindung führenden Augenkrankheit, und mag sich auf die bei Staaren öfter als bei andern Vögeln und bei Säugethieren (unter diesen besonders bei Hunden und Pferden) vorkommende Blindheit beziehen. Es werden aber zwei ihrem Wesen nach ganz verschiedene Augenkrankheiten, welche beide zur Erblindung, jedoch auf anderen Wegen und in sehr abweichender Weise führen: Amaurose und Cataract, als Staarformen bezeichnet; jene wird der schwarze, diese der graue Staar genannt, wegen des auffallenden Farbenunterschiedes des Hinter-Pupillarraumes in beiden Fällen. Eigentliche Erblindung, im wahren Sinne des Wortes, ist nur bei Amaurose; bei Cataract ist lediglich ein mechanisches Hinderniss des Sehens, bei übrigens normalem, ungeschwächtem Sehvermögen, vorhanden, dessen Wirksamkeit durch jenes Hinderniss momentan beschränkt oder aufgehoben ist, sich aber nach seiner Beseitigung und Hinwegräumung sogleich wieder zu äussern vermag.

§ 1621.

Der undurchsichtige Körper, die Verdunklung, welche bei Cataract das mechanische Hinderniss des Sehens bewirkt, hat in dem Linsensysteme ihren Sitz. Die Cataract ist daher zu definiren als eine, und zwar jede Opacität im Linsensysteme. Alle zum Linsensystem gehörigen Gebilde, Organtheile und Substanzen sind im Normalzustande vollkommen klar, durchsichtig, und sie können nur vermöge dieser Beschaffenheit der Vollbringung ihrer Function, Durchlassung der durch sie zur convergirenden Richtung gebrochenen Lichtstrahlen, genügen. Sobald in irgend einem Gliede die-

ses organischen Systemes eine Opacität besteht, ist jene Durchlassung und Strahlenbrechung mehr oder weniger beschränkt, unvollkommen, nach Umständen auch ganz aufgehoben. Jede solche Opacität bedingt daher einen cataractösen Zustand. Es ist aber ein Unterschied zwischen grauem Staare und grauer Staarblindheit, zwischen Cataract und cataractöser Erblindung. Die letztere besteht nur bei grosser Ausbreitung und gänzlicher Undurchsichtigkeit jener Opacität, und es gibt viele Cataracten, bei welchen der Kranke, obgleich unvollkommen, aber doch immer noch einigermaasen und nothdürftig sieht.

§ 1622.

Dass bei Cataract die Opacität im Linsensysteme ihren Sitz habe, ist eine erst im 17. Jahrhunderte der christlichen Zeitrechnung entdeckte und festgestellte Wahrheit. *C. Celsus* hatte die Cataract für eine hinter der Pupille, ausserhalb und vorderhalb des Linsensystemes neu erzeugte undurchsichtige Membran erklärt, und diese Theorie wurde viele Jahrhunderte hindurch allgemein und ohne Widerrede angenommen. Erst im 17. Jahrhunderte wurden von *Fabricius ab aqua pendente* und von *Lasnier* die ersten Zweifel gegen dieselbe erhoben. Durch die Zusammenwirkung der ausgezeichnetsten **Physiker** (*Mariotte, Kepler*) **Anatomen** (*Borelli, Brisseau, Albin, Bonnet*) und **Aerzte** (*Fabricius ab aqua pendente, Maitre Jean, Palfin, Woolhouse*) entstand zuerst die mehr begründete Vermuthung, dann im heftigen, mehrere Decennien hindurch geführten Kampfe gegen die Vertheidiger der in der Schule fortdauernd gelehrten Theorie des *C. Celsus*, die zu allgemeinerem Eingange gelangende Ueberzeugung, dass die fragliche Opacität im Linsensysteme selbst ihren Sitz habe. Zur Lösung dieser Controverse trugen die etwas später gemachten Erfahrungen über den zuweilen bei Depressionsversuchen vorgekommenen Vorfall der Staarlinse in die vordere Augenkammer und die von *Daviel* hierauf gegründete Staarextraction mit ihrem

evidenten Ergebnisse wesentlich bei. Aber zur definitiven Entscheidung hat dieselbe erst *Lorenz Heister** gebracht.

§ 1623.

So wie jede im Linsensysteme vorkommende Opacität eine Cataract ist, wenn durch sie auch nur einige Beschränkung und keine völlige Abolition der Ausübung des Sehvermögens bewirkt wird, so sind dagegen alle ausserhalb des Linsensystemes in der Richtung der Sehaxe befindliche Opacitäten von der Begriffsbestimmung der Cataract ausgeschlossen. Solche unter der Bennung: unächte Arten des grauen Staares, Cataractæ spuriæ, vorkommende Opacitäten sind:

1) Cataracta pupillaris, die angeborne Imperforation der Regenbogenhaut;

2) Cataracta pseudomembranacea, die durch exsudative Iritis gebildete, an die vordere Kapselwand angelehnte Pseudomembran;

3) Cataracta hyaloidea, eine Verdunklung der Glashaut in der tellerförmigen Grube hinter der hintern Kapselwand (?);

4) Cataracta cruenta, purulenta, pigmentosa; alle drei zweifelhaften Daseins und Ursprunges.

§ 1624.

Bei der Immanenz der Staarbildung im Linsensysteme und bei der Concurrenz dreier durchsichtiger, aber der Trübung, Suffusion fähiger Medien zur Constitution dieses Systemes, welche sind: die Linse selbst, ihre Kapsel und die interstitielle Morgagnische Dunstflüssigkeit, gibt es, wenn als Eintheilungsgrund der Sitz der Verdunklung angenommen wird, drei Grundformen der Cataract, und diese sind: der Linsenstaar, der Kapselstaar und der Staar der Morgagnischen Flüssigkeit, auch kurzweg der Morgagnische Staar genannt. Diese letzte Benennung

---

* Tractatus de cataracta, glaucomate et amaurosi. — Altdorfii, 1712.

bedarf in sofern einer nähern Bestimmung, als darunter nicht der von Morgagni zuerst beschriebene Kapselstaar (vor ihm kannte man nur den Linsenstaar), sondern die Verdunklung der von ihm entdeckten und nach ihm benannten interstitiellen Flüssigkeit verstanden wird, welche Verdunklung als selbständige Staarform aber noch nicht Morgagni selbst, sondern erst spätere Schriftsteller au gestellt haben, so dass man sagen darf: Morgagni habe den Morgagnischen Staar eigentlich nicht gekannt. Richtiger würde man den Kapselstaar den Staar des Morgagni benennen, weil er diesen wirklich entdeckt und zuerst beschrieben hat.

§ 1625.

Neben den drei Grundformen des grauen Staares gibt es gemischte, durch Combination derselben entstehende Formen, bei gleichzeitiger Verdunklung nicht blos Eines, sondern zweier, ja sogar der sämmtlichen drei durchsichtigen Medien im Linsensysteme. Es gibt daher nicht nur einen Linsenstaar, Kapselstaar und Morgagnischen Staar, sondern auch einen Kapsellinsenstaar, einen Morgagnischen Kapselstaar, einen Morgagnischen Linsenstaar, und einen Morgagnischen Kapsellinsenstaar.

§ 1626.

Kapsel, Linse und Morgagnische Interstitialflüssigkeit sind aber zu einem untheilbaren organischen Systeme verbunden. Diese sogenannte Flüssigkeit ist eine zwischen die Linse und Kapsel eingebettete weiche Schicht, welche das Communicationsmedium zwischen beiden und, mit Kernzellen versehen, die, je näher gegen die Linse hin, desto häufiger und mehr zusammengedrängt erscheinen, schon einen Anfang der an der Oberfläche gleichfalls noch weicheren, gegen den Kern hin dichteren Linsenbildung darstellt. Auch Kapsel und Linse sind wesentlich gleichartig gebildet, die erste die zweite für ihre Ernährung und organische Selbstreproduction bedingend; dieselbe ist auch das Secretionsorgan der

Morgagnischen Interstitialflüssigkeit. Es muss daher einleuchten, dass krankhafte Zustände, welche mit Verdunklung, Suffusion derselben verbunden sind, wenn sie in einem der Theilorgane dieses Systemes bestehen, sehr bald den analogen, übereinstimmenden Krankheitsprocess in dem andern correlativen Theilorgane hervorrufen, ja unter gegebenen Bedingungen selbst schon als präexistirend voraussetzen. Hieraus wird einleuchtend, dass und warum, abgesehen vom harten Linsenstaare, die einfachen cataractösen Grundformen selten und meistens nur transitorisch vorkommen, in den concreten Krankheitsfällen aber gewöhnlich nur gemischte und combinirte Staarformen sich zeigen.

§ 1627.

Nämlich in vollkommener Klarheit und Durchsichtigkeit behaupten sich das Linsensystem und seine Theilorgane — nach ganz regelmässig durchlaufener Entwicklung und fötaler Metamorphose, — für den grössten Theil der Lebenszeit nur im Zustande vollkommener Gesundheit, normaler Ernährung, Secretion und stetiger Selbstreproduction. Die geringste krankhafte Störung, wodurch immer bedingt, ob durch mechanische, traumatische Verletzung, ob durch chemisch zersetzende locale Einwirkung (so weit sie möglich ist und wirklich stattfindet), ob durch innere pathologische Affection, hat sogleich einen partiellen oder totalen Verlust der Durchsichtigkeit zur Folge. Daher ist die Cataract keine selbständige Krankheit für sich, sie ist nur die Wirkung, das endliche Resultat, der Ausgang zahlreicher und höchst verschiedener, ja aller Krankheiten des Linsensystemes, und die Cataractologie, richtig aufgefasst, ist die sehr umfangreiche Nosologie des Linsensystemes selbst.

§ 1628.

Da die Verschiedenheit der Krankheiten des Linsensystemes auch die Verschiedenheit der einzelnen Staarformen wesentlich und hauptsächlich bedingt, und diese, wie später dargelegt werden soll, ganz von jener abhängt: so sollte

bei einer wissenschaftlichen Bearbeitung der Cataractologie eigentlich der bisher eingehaltene Gang der Untersuchung gerade umgekehrt; es sollte nicht von den einzelnen Staararten, wie bisher geschah, der Ausgang genommen, sondern die verschiedenen Krankheiten des Linsensystemes sollten zuerst für sich, in ihrer nosologen Bedeutung, und in durchgängiger Beziehung auf analoge, ihnen entsprechende krankhafte Processe, wie sie auch in andern Organen vorkommen, betrachtet, und die durch sie bewirkten Verdunklungen, als ihre Folgen und Wirkungen, sollten erst nachher als Folgekrankheiten, als Ausgänge derselben dargestellt werden. Zu solcher Auffassung des Gegenstandes habe ich selbst vor mehr als 40 Jahren den ersten Anstoss und die Einleitung gegeben. Allein meine Art, denselben zu betrachten, hat Anfangs eine nicht sehr wohlwollende Aufnahme gefunden, und später, nachdem sie in manche, für eine richtigere und umfassendere Würdigung empfängliche Geister eingedrungen war, sind zwar von einigen Seiten gute und förderliche Beiträge zu einer Nosologie des Linsensystemes, diese aber doch bisher nur sparsam und in einem zur wissenschaftlichen Begründung derselben noch nicht zureichenden Mase erschienen, so dass auch jetzt noch eine wahre Monographie der Krankheiten des Linsensystemes in ziemlich ferner Aussicht steht, und man in der Cataractologie noch immer von den Staarformen ausgehen und zu jenen sie ursächlich bedingenden krankhaften Processen im Linsensysteme erst aufsteigen muss.

§ 1629.

Der Linsenstaar (Cataracta lenticularis) kommt rein und ungemischt für sich, ohne gleichzeitige Kapselverdunklung und ohne wahrnehmbare krankhafte Veränderung der Morgagnischen Interstitialflüssigkeit, nicht selten vor: dies ist bei dem wahren und eigentlichen Greisenstaare der Fall, und insofern als dieser die frequenteste unter allen Staarformen ist, kann man in statistisch-numerischer Berechnung dem reinen Linsenstaare das Uebergewicht über alle andern

Cataracten (nach *J. A. Schmidt* im Verhältnisse wie 4 zu 1) einräumen.

§ 1630.

Nach Verschiedenheit der Bildungsverhältnisse und der Art der krankhaften Metamorphose sind mehrere Arten und Unterarten des Linsenstaares zu unterscheiden, deren einige aber nicht leicht als reine Linsenstaare, gewöhnlich nur als gemischte Cataracten vorkommen.

§ 1631.

Was zuerst den Grad der Ausbreitung der Opacität betrifft, ist der totale und der partielle Linsenstaar zu unterscheiden. Bei dem ersten ist die Krystalllinse in ihrem ganzen Umfange, der Kern, die Mittelschichten und die Randschichten sind verdunkelt. Bei dem zweiten findet die Undurchsichtigkeit nur partiell, stellenweise in diesem oder jenem Linsenfelde statt. Eine besondere Art der partiellen Cataract ist der Centrallinsenstaar, bei welchem nur der Kern suffundirt, die Mittel- und Randschichten aber klar und durchsichtig sind. Die partielle Opacität kann auch ausser dem Kerne der Linse, bei vollkommener Integrität desselben, in einem andern vom Mittelpuncte mehr oder weniger entlegenen Linsenfelde, sie kann, obgleich im Centralfelde, doch ausserhalb des Kernes mehr nach vorn oder nach hinten liegend vorkommen, so dass zwischen dem Kernstaare und Centralstaare noch ein Unterschied besteht, und der Centralstaar nicht nothwendig und jedesmal auch ein Kernstaar ist. Arten des partiellen Linsenstaares sind auch die Cataractae lenticulares dimidiatae, bei welchen entweder nur die eine seitliche Hälfte der Linse verdunkelt und die andere frei geblieben, oder die Opacität, in einer quer durch die Mitte der Pupille hindurchgehenden horizontalen Linie scharf begrenzt, nur oberhalb oder (was öfter vorkommt) unterhalb derselben bemerkbar ist. Die Cataractae dimidiatae sind gewöhnlich zuerst Kapselstaare, später aber verdunkelt sich auch die Linse in

einem der Kapseltrübung proportionalen und durch sie gedeckten Umfange. Doch sind beide, die Kapseltrübung und die Linsentrübung, nicht immer von gleichem Umfange, und es gibt viele Fälle, wo mit partiellem, circumscriptem Kapselstaare ein totaler ausgebreiteter Linsenstaar besteht.

§ 1632.

Der partielle Linsenstaar ist öfters nur der Anfang des totalen; dieser beginnt alsdann mit theilweiser Suffusion, welche sich, meistens zuerst im Kerne entstanden, in der Folge und zwar in excentrisch verlaufender Richtung mehr ausbreitet, und endlich den ganzen Umfang der Krystalllinse einnimmt. Ist der Linsenstaar in den Randschichten entstanden, so ist der Gang seiner Entwicklung der umgekehrte, und diese folgt der centripetalen Richtung. Aber der partielle, z. B. der centrale Linsenstaar kommt auch als stationäre Cataractform vor. Wenn er das Product eines vollständig abgelaufenen krankhaften Bildungsprocesses, und wenn durch seine Hervorbringung die demselben zu Grunde liegende pseudoplastische Thätigkeit ganz erschöpft, ebenso wenn er das Residium einer unvollendet gebliebenen Fötalmetamorphose des Linsensystemes ist, so bleibt die circumscripte, etwa centrale, Opacität die ganze Lebenszeit hindurch auf der einmal erreichten Entwicklungsstufe ohne Fortbildung, aber auch ohne Rückbildung stehen. — Wie der Linsenkern in der Fötalentwicklung der zuletzt sich aufklärende, so ist er bei der senilen Rückbildung der zuerst sich wieder verdunkelnde Theil des Linsenkörpers, so dass die Zeit der Andauer seiner Durchsichtigkeit verhältnissmässig die kürzeste ist. Im Kerne liegen die Fasern dichter, und es fehlt die amorphe Zwischensubstanz, daher ist die Neigung zur Verdunklung grösser.

§ 1633.

Nach dem Cohäsionsverhältnisse und nach dem Grade der Consistenz der Staarlinse wird die harte, weiche und flüssige Linsencataract unterschieden. *Chelius* unter-

scheidet nur feste und flüssige Staare, und schiebt die weichen als Uebergangsformen („verschiedene Abstufungen der Consistenz“) zwischen beide ein. Aber weiche Cataracten bilden keine graduirten und nüancirten Uebergänge von den harten zu den flüssigen. Sie sind von beiden in ihrer Constitution und in ihren pathogenetischen Bedingungen ganz verschieden. Auch ist fest und hart nicht synonym, die letztere Benennung aber ist richtiger bezeichnend. Der Ausdruck Cataracta solida statt Cataracta dura kommt bei keinem früheren Schriftsteller vor. Seine Aufnahme in die Terminologie erachte ich nicht für passend. Im gesunden Zustande ist die Linse ein fest-weiches Gebilde. Bei cataractöser Verdunklung ändert sich immer ihre Consistenz: sie wird geringer bei dem weichen, und grösser bei dem harten Staare; der letztere hat aufgehört, ein fest-weiches Gebilde zu sein. Nur die harte Cataract kommt gewöhnlich als reiner, ungemischter Linsenstaar vor; schon bei weichen Cataracten ist meistens auch Kapselverdunklung wenn auch nur im ersten, geringsten, vor dem operativen Angriffe nicht mit Sicherheit erkennbaren Grade zugegen. Bei dem flüssigen Staare ist die Kapsel gewöhnlich selbst im höheren (hypertrophischen) Grade suffundirt.

§ 1634.

In harten Staarlinsen ist immer eine bedeutende Gewebsveränderung bemerkbar. Sie sind im Ganzen atrophisch; die Interlamellarräume sind verkleinert, auch ganz verschwunden; die Lamellen berühren sich, hängen unter einander zusammen. Sie sind in fibröse Substanz entweder selbst verwandelt, oder ein Fibroid hat sich zwischen ihnen, sie verdrängend, atrophirend, auf ihre Kosten gebildet. — Diese fibröse Degeneration gibt den harten Cataracten das zuweilen an ihnen bemerkte streifige Ansehen, welches aber noch öfter von Verschrumpfung der Linsensubstanz abhängt, durch welche Einkerbungen und unregelmässige, sonderbare Configurationen entstehen. Streifige, punctirte, strahlige,

balkige und sternförmige Beschaffenheit ist in der Regel und im Allgemeinen mehr den Kapsel- als den Linsentrübungen eigen. Doch kann der Absatz von Exsudatmassen, und es können Neubildungen auch im Linsenparenchym in ganz particulären und auffallenden Formen entstehen. Die Verschrumpfung, Einkerbung etc. ist aber öfters nur cadaverisch. Harte Staarlinsen besitzen zuweilen eine zähe, faserknorpelige, wirklich cartilaginöse Beschaffenheit; sie sind in einigen, freilich seltenen Fällen im Kerne, stellenweise auch in den Mittelschichten, zuweilen sogar in ihrem ganzen Umfange ossescirt, wovon *Morand*, *Janin*, *Pellier*, *Ronnow* und ich selbst Fälle beschrieben haben. Sonderbar ist es, dass cartilaginöse und verknöcherte Cataracten *J. A. Schmidt* niemals vorgekommen sind, weswegen er ihre Annahme mit Unrecht für „Aufschneiderei und Fiction" erklärt. Bei ossescirenden Cataracten geschieht die Ablagerung des phosphorsauren Kalkes, der Knochenerde, zwischen den Lamellenschichten nach denselben Gesetzen und auf dieselbe Weise, wie zwischen den Schichten der Arterienhäute bei deren Verknöcherung. Die Ablagerung der Phosphate scheint aber in einigen Fällen mehr ein mit Lithogenese als mit Ossescenz übereinstimmender Process zu sein. Die grösste Aufmerksamkeit verdienen in dieser Beziehung die vortrefflichen Abbildungen von Durchschnittsflächen harter Cataracten in dem herrlichen Werke *v. Ammon*'s*, mit dessen Erscheinung für die pathologische Anatomie des Auges eine neue Aera eingetreten, und welches ein Deutschland zum Ruhme gereichendes Nationalwerk ist, um das uns fremde Völker beneiden werden, wenn sie sich einmal herbeilassen, dasselbe eindringlich zu studiren. Vergleicht man diese länglichen Durchschnittsflächen (Tab. XI, Fig. 23, 27, 35, 41, 43 und Tab. XII, Fig. 9) mit jenen solcher Harnsteine, in

* Clinische Darstellungen von Krankheiten des menschlichen Auges. Berlin, 1838. In Folio.

welchen um einen durch Concretion gebildeten Kern sich Harnsäure, harnsaures Ammonium, Phosphate und Oxalat in abwechselnden concentrischen Schichten nicht durch rohe unregelmässige Aggregation, sondern nach bestimmten und unveränderlichen Gesetzen angelegt haben; so kann man eine gewisse Uebereinstimmung zwischen jenen harten Linsenstaaren und diesen Harnsteinen nicht verkennen. Sollte diese nur eine formale, nur eine Aehnlichkeit in der äussern Form sein? Deutet sie nicht vielmehr auf eine innere Uebereinstimmung der genetischen Bedingungen beider krankhafter Bildungsprocesse hin? Aber die Lithogenese und die Ossification selbst sind Vorgänge, welchen ein gemeinsames Princip zum Grunde liegt, wenn gleich Modificationen stattfinden, welche *Cruveilhier* nachgewiesen hat, indem bei dieser eine fibröse Structur, bei jener nur körniges Gefüge besteht, und nachdem das Phosphat durch Salzsäure zersetzt ist, hier ein nur schleimiger, dort ein knorpeliger Rückstand übrig bleibt. Aus dem Bisherigen erhellet wohl zur Genüge, dass die Entstehung des harten Linsenstaares nicht überall derselbe, sondern ein, zahlreichen Modalitäten unterliegender, nach verschiedenen Richtungen auslaufender Process sei, welchen man nicht mit einem allgemeinen Ausdrucke, ohne nähere Unterscheidung, als Sclerose bezeichnen kann, um so weniger, als dieser Ausdruck ohne besondere Bedeutung ist, indem er nur auf äussere Charaktere, Trockenheit, Härte und Rauhigkeit hinweist.

§ 1635.

Bei dem reinen atrophischen harten Linsenstaare bemerkt man an seinem Rande, d. h. an der äussersten sichtbaren Grenze seines Umfanges, besonders in hellgefärbten Augen, den so vielfach besprochenen schwarzen Ring. Da dieser bei hypertrophischen, weichen Kapsellinsenstaaren nie wahrgenommen wird, so ergibt sich hieraus unzweifelhaft eine bessere Erklärung dieser Erscheinung, als die bisher versuchte. Der schwarze Ring kommt nur bei atrophischen,

kleinen, nie bei umfangreicheren, hypertrophischen Cataracten vor, folglich muss er mit dieser Verschiedenheit des Umfanges der Cataract in ursächlicher Verbindung stehen. Bei jenen ist noch ein Theil des dunklen Grundes der hintern Augenkammer am Rande des Staares sichtbar, bei diesen aber ist jener dunkle Hintergrund ganz verdeckt und nicht wahrnehmbar. — In dunkel gefärbten Augen contrastirt dieser sichtbare dunkle Hintergrund weniger mit der schwarzen Farbe der Iris an ihrem den Staar scheinbar einfassenden Pupillarrande, und der schwarze Ring wird daher weniger auffallend, oder auch gar nicht bemerkt. Man kann ihn aber bei einer Cataract, bei welcher er fehlt, wenn sie nicht gar zu gross und umfangreich (C. ingens), und wenn sie nicht angewachsen ist, jedesmal beliebig sogleich hervorbringen, wenn man durch Belladonna die Pupille künstlich erweitert, wobei ein vorher durch die Iris verdeckt gewesener Theil des hintern dunklen Augengrundes am Rande der Cataract sichtbar wird.

§ 1636.

Weiche Staarlinsen zeigen mehr oder weniger eine structurlose, amorphe Beschaffenheit mit zerstörten Fasern. Wenn die breiartige Masse, welche in dem Höhlenraume der meistens auch getrübten Kapsel eingeschlossen ist, dem weissen Käse, der Gallerte oder dem Vogelleime ähnlich sieht, in welchen Fällen sie schmierig, sulzig, oder sehr zähe, ductil erscheint, so erhält der Linsenstaar die Benennung: Cataracta caseosa, gelatinosa, oder viscosa. Dergleichen krankhafte Metamorphosen entstehen nach den allgemeinen Gesetzen der Erweichung, Malacie, so wie diese auch in anderen Organen, im Hirn, in der Milz, Leber, selbst in Knochen und Knorpeln vorkommt. Weiche Cataracten sind zuweilen in 3, auch 5 Segmente gespalten, und erhalten hierdurch ein dem Sternstaare, welcher ein Kapselstaar ist, ähnliches Ansehen. Bei dem Fötus besteht die Linse zuerst aus mehreren getrennten, mit ihren Rändern zusammenstos-

senden Pyramiden, welche erst später zusammenwachsen. Cadaverische Linsen, in Weingeist gelegt, zerspringen auch wieder in jene ursprünglichen Segmente, wie man in den unvergleichlich schönen *Sömmeringischen* Abbildungen sieht. Bei Malacie scheint dieselbe mechanische Theilung stattzufinden. An den Stellen des Zusammenstossens der drei Segmente ist die Coloration eine dunklere, als in ihnen selbst; bei dem Sternstaare sind die strahligen Massen dagegen hellerglänzend. — *Ruete* erklärt die Erweichung der Staarlinse aus der Imbibition mit dem durch Endosmose der Kapsel eingedrungenen Humor aqueus und vitreus. Eine solche Endosmose könnte im unverletzten Zustande der Kapsel wohl nicht angenommen werden, indem es bekanntlich nöthig ist, dass die Kapsel zufällig oder künstlich geöffnet sei, damit die wässerige Feuchtigkeit in ihre Höhle eindringe, und die Linsensubstanz auflöse. Als einen thatsächlichen Erweis dieser Endosmose führt er die rothe Färbung der Linse bei dem Blutauge, die gelbe bei Icterus an. Die erste habe ich bei dem so häufig vorkommenden Hämophthalmos niemals bemerkt, und bei der Gelbsucht ist der Regel die wässerige Feuchtigkeit nicht gelb tingirt. Malacie in andern Organen entsteht ohne und nicht durch Tränkung ihrer Gewebe mit Wasser. Dass, wie er annimmt, unter gegebenen Bedingungen der Humor aqueus seine Alcalescenz verliere, sein Gehalt an Mittelsalzen sich vermindere, er sogar sauer reagire, ist möglich, aber keine erwiesene Thatsache. Eine in ihm enthaltene freie Säure, auf die Linse übertragen, kann wohl den Eiweisstoff in ihr zur Coagulation bestimmen, wird aber alsdann eher feste organisationsfähige Massen, als einen amorphen, ganz desorganisirten Zustand hervorbringen. *Ruete* gibt zu, dass jede innere exsudative Augenentzündung einen weichen Staar hervorbringen könne. Er beschränkt zwar diese Entzündung auf die Zonula und die Hyaloidea in der tellerförmigen Grube, und schliesst hievon die Kapsel gänzlich aus-

Das letzte ist eine ihm eigenthümliche Meinung, über welche ich mich schon oben in der Lehre von der Periphakitis erklärt habe. Indem er, wie dort bemerkt, die Möglichkeit der Entstehung der letzten läugnet, nimmt er consequent auch keinen Kapselstaar an, stellt die jemalige Verdunklung der Kapsel in Abrede, behauptet, diese bei weichen Cataracten niemals gefunden zu haben, und setzt sich hiedurch mit den Erfahrungen aller früherer und jetzt lebender Aerzte in Widerspruch. Die weiche Cataract ist nie partiell, immer total. Doch findet die Erweichung nicht selten nur in den Mittel- und Randschichten statt, indess die zugleich verdunkelte Central- oder Kernmasse fest-weich geblieben ist; die Cataract wird alsdann: C. mollis, z. B. caseosa cum nucleo duro genannt. Nicht leicht kommt das umgekehrte Verhältniss, centrale Erweichung mit Erhärtung im Umfange, vor. Es scheint sogar, dass gewöhnlich die Erweichung in den äussern Schichten beginnt, und durch die Mittelschichten allmälig bis zum Kerne fortschreitet. Weiche Staarlinsen sind vorzugsweise der Sitz (Nidus formationis) von Entozoen, Filarien, Monostomen und Distomen, und diese dürften kaum jemals in harten Cataracten sich finden.

§ 1637.

Wenn bei dem harten Staare meistens ein atrophischer, so ist bei dem weichen häufig, wenn auch nicht alle Zeit, eine Art von hypertrophischem Zustande, wie dort Einschrumpfung und Verkleinerung, so hier Volumsvermehrung und Vergrösserung des Umfanges zugegen.

§ 1638.

Bei dem flüssigen Staare enthält die beinahe immer getrübte, meistens auch verdickte Kapsel eine undurchsichtige, zuweilen noch etwas durchscheinende, immer etwas dickliche Flüssigkeit von scheinbar weisser, gelblich- oder blau-weisslicher Färbung, so wie dieselbe nämlich, da man an Lebenden ihre wahre Farbe nicht unmittelbar bemerken kann, durch die durchscheinend gebliebene, wenn gleich ge-

trübte vordere Kapselwand, die wässerige Feuchtigkeit und die Hornhaut hindurch gesehen wird. Diese Flüssigkeit sieht zuweilen milchweiss, manchmal schmutzig gelbweiss, eiterähnlich gefärbt aus, daher die Benennungen: Cataracta lactea, lacticolor und Cataracta purulenta. Sie ist immer ungleich gemischt, und zur Deposition, einem sedimentösen Niederschlage, geneigt. Man nimmt daher nicht selten nach längere Zeit fortgesetztem sehr ruhigem Verhalten des Körpers, des Kopfes und des Auges an ihr eine sehr deutliche, durch eine horizontale Linie scharf begrenzte Scheidung in zwei ungleich gefärbte Zonen, eine untere mehr gesättigte kreideweisse und eine obere mehr blaulichweisse, hellere wahr, welche sich aber bei Bewegung durch Aufschwemmung und Vermengung der ungleich gefärbten Massen turbulent wieder verliert.

§ 1639.

Bei dem flüssigen Staare ist zuweilen im Höhlenraume der Kapsel einzig die eben beschriebene trübe weisse oder gelblichweisse Flüssigkeit enthalten, ohne Spur eines festen oder halbweichen, noch einigermaasen organisch geformten Körpers. Zuweilen aber schwimmt in derselben der unaufgelöste Kern der Linse, seine Lage vielfach durch aufsteigende und absteigende Bewegungen verändernd, und durch eine mehr grauweisse Farbe kenntlich. Ein solcher Staar wird Cataracta fluida (z. B. lactea) cum nucleo duro genannt. *Pauli* nimmt als pathogenetische Ursache des flüssigen Staares einen hydropischen Zustand des Linsensystemes an, und benennt daher diese Staarform Phacohydropsia. Ein hydropischer Zustand durch vermehrte und qualativveränderte Secretion der Kapsel besteht wohl bei manchem, aber nicht bei jedem flüssigen Staare, z. B. nicht bei dem angebornen, — und bei einigen Arten desselben entsteht die Flüssigkeit durch die Auflössung, Coliquation des Linsenkörpers selbst. *Ruete* behauptet, dass die in der Kapsel eingeschlossene Flüssigkeit Anfangs vollkommen hell sei,

und erst später, wenn sich in ihr die Linsensubstanz bereits aufzulösen begonnen hat, trübe, milch- oder eiterähnlich werde. Es wird schwer sein, diese Aufeinanderfolge der Erscheinungen zu beweisen.

§ 1640.

Wird die Verschiedenheit der scheinbaren Farbe der einzelnen Cataracten als Eintheilungsgrund aufgestellt, so ergeben sich hieraus Unterschiede, welche bei gedankenloser Auffassung und Betrachtung freilich, wie *J. A. Schmidt* erklärt, auf eine blosse Zufälligkeit ohne diagnostischen Werth hinauslaufen, welche aber bei richtiger und sinniger Deutung auf Differenzen der innern bildenden Ursache hinweisen. Eigentlich ist keine Unterscheidung eigenthümlicher Beschaffenheiten von Cataracten blos micrologisch und werthlos, wenn sie auch (für die Staarstecherei) zur Zeit noch keinen sogenannten practischen Vortheil bringt. Nämlich bei der Verdunklung und im Verhältnisse, als die Durchsichtigkeit im Linsenkörper aufgehoben wird, erzeugen sich in diesem Pigmente von eigenthümlicher Art, welche dem Staare seine scheinbare Färbung ertheilen. Diese scheinbare Farbe ist bei einigen Cataracten die gelbe (schmutzig-gelbe, gelblich-graue), bei anderen die blaue (blau-graue), wieder bei anderen die weisse (weiss-graue, gelblich-weisse, sogar kreideweisse); bei einigen die schwarze (schwarz-braune, mahagonibraune).

§ 1641.

Reine Farbentöne kommen eigentlich als solche nicht vor, immer nuancirte. Obgleich die Cataract von der grauen Farbe ihre generische Benennung führt, so erscheint doch keine als eigentlich oder rein-grau gefärbt. Aber die graue Farbe scheint der Grundton und auf diesen die andern Farbentöne aufgetragen zu sein. Die gelblich-graue Färbung kommt mehr, jedoch nicht alle Zeit und ausschliessend, dem harten Staar, besonders und stärker gesättigt im Kerne, mehr verwischt gegen die Randschichten hin, — die bläuliche dem

weichen, die weissliche dem flüssigen Staare zu; die schwarzbraune einer besondern, von *J. A. Schmidt* niemals gesehenen und für ihre Existenz bezweifelten, jedenfalls noch näherer Aufklärung bedürftigen Staarform, der sogenannten Cataracta nigra. Grün gefärbt ist die Cataract eigentlich niemals. Die sogenannte C. viridis früherer Schriftsteller ist keine Cataract; diese Benennung ist synonym mit Glaucom. Doch haben manche, auch gutartige und operationsfähige Staare einen grünlichen, in's Grüne ziehenden Schein. Darauf beschränken sich meine eigenen Beobachtungen. Dieser in's Grüne ziehende Schein ist sogar bei gutartigen (harten) und operationsfähigen Cataracten, bei übrigens totaler Abwesenheit aller glaucomatösen Erscheinungen, nicht sehr selten. Bei dem Glaucom ist die in der hintern Augenkammer sichtbare Trübheit aber auch nicht rein grün, vielmehr blau-grün oder graulich-grün, und von der scheinbaren Farbe jener Cataract ganz verschieden. Dass übrigens bei dem Glaucom die scheinbare meergrüne Trübheit nicht von einer constanten, materiellen Veränderung des Glaskörpers herrühre, habe ich an einem andern Orte* bewiesen.

§ 1642.

Die Erzeugung des gelben Pigmentes möchte die natürliche Folge und Wirkung der in langer Lebensdauer stetig durch die Linse hindurchgehenden und durch sie zur convergirenden Richtung gebrochenen Lichtstrahlen, somit der chemischen Wirkung des Lichtes sein, sowie dasselbe auch in andern durchsichtigen Körpern, welche seiner Einwirkung sehr lange Zeit ausgesetzt waren, eine gewisse Färbung, durch Reduction, Desoxydation der Oxyde und der Säuren, welche sie enthalten, hervorbringt. Bei alten Leuten findet man die Linse gewöhnlich etwas gelblich gefärbt, auch wenn sie nicht cataractös sind und noch ziemlich gut sehen.

---

* Die Lehre vom schwarzen Staare. Im Journal d. Chir. — Band 30, pag. 60.

Licht gelbes Pigment kann mit fortdauernder Durchsichtigkeit der Linse wohl bestehen, nicht aber andere dunkle und mehr gesättigte Färbungen. Xanthosis lentis scheint eine natürliche Folge des vorgerückten Lebensalters zu sein, und sie kann ohne oder mit Cataract bestehen. Diese Färbung der senilen Cataract ist nur blassgelb, eigentlich gelbgrau. Die citronengelbe Färbung gibt *J. A. Schmidt* als diagnostisches Zeichen der C. cum bursa ichorem continente an. Die übrigen Pigmentbildungen, Chlorosis, Cyanosis und Melanosis, scheinen Producte bestimmter Krankheitsprocesse zu sein, wie diese auch in andern Organen vorkommen, und in ihnen ähnlich gefärbte Ablagerungen verursachen. Der Sitz einiger Pigmente ist niemals in der Linse selbst, sondern in der verdunkelten vordern Kapselwand, so dass bei Kapsellinsenstaaren z. B. durch die grau-weiss, selbst kreideweiss gefärbte Kapsel an den weniger verdunkelten Stellen eine andere, auffallend contrastirende Farbe der Linse selbst, z. B. die gelblichweisse oder perlmutterartige, sichtbar hindurchscheint, und wenigstens stellenweise deutlich unterschieden werden kann. Die verschiedenen Färbungen von Staarlinsen, und zwar wahre, nicht blos scheinbare Farben, hat *v. Ammon* Tab. 11 in sehr genauer und überzeugender Auffassung abgebildet. Unter den colorirten Staarlinsen kommt bei ihm auch eine rothe, röthliche, ein Blutstaar vor, welchen ich niemals gesehen habe. Ohne Zweifel wollte derselbe durch die von ihm gebrauchte Benennung: Blutstaar (Fig. 37) nur die eigenthümliche Pigmentbildung in der Linsenmasse andeuten und nicht den alten ausser Cours gekommenen Blutstaar wieder hervorrufen, welcher bei dem Hämophthalmos durch die Anlegung eines vertrockneten Blutpfropfes an die vordere Kapselwand entstehen sollte. Eine solche Anwachsung eines Blutcoaguli an die vordere Kapselwand findet ebenso wenig als die Anwachsung eines Eiterpfropfes jemals statt. — Auch die Annahme einer Imbibition der Linse durch im Blutwasser aufgelöstes, zer-

setztes Hämatin zur Erklärung der rothen Färbung der Staarlinse, wie sie *Carron du Villards* als ein bei dem Hämophthalmos möglicher Weise vorkommendes Ereigniss angibt, würde unstatthaft sein. — Was die Melanose der Linse, die Cataracta nigra, betrifft, so wird ihre Existenz von *J. A. Schmidt* in Abrede gestellt, dagegen von *Wenzel* dem Vater, *G. J. Beer*, *Carron du Villards*, *Janin*, *Pellier*, *Edwards*, *Lusardi* und Anderen behauptet. Theilweise Ablagerungen schwarzen Pigmentes in der Linse und Kapsel hat *v. Ammon* abgebildet. Ich habe nie eine schwarze Cataract, wohl aber einen Fall gesehen, welchen *Lusardi* als solche diagnosticirt hatte, welcher aber offenbar, wie später auch der Erfolg auswies, ein amaurotischer Zustand war. *M. Langenbeck* hat im schwarzfärbenden Pigmente Mangan gefunden. *Carron du Villards* erklärt dasselbe für losgetrenntes, im Humor aqueus schwimmendes und durch Imbibition in das Linsensystem eingedrungenes Choroideal- und Uvealpigment — als wenn ein für alle Mal nur in den Gefässhäuten des Augapfels sich schwarzes Pigment bilden könnte.

§ 1643.

Der Kapselstaar kömmt, wie schon Morgagni nachgewiesen hat, als selbständige Krankheit für sich vor. In mehreren Fällen wurde die Kapsel theilweise oder auch im ganzen Umfange ihrer vorderen oder hinteren Wand (niemals in diesem Falle in beiden zugleich) verdunkelt, die Linse dabei hell und durchsichtig ohne gleichzeitige wahrnehmbare krankhafte Veränderung in der Interstitialflüssigkeit angetroffen.

§ 1644.

Ein reiner Kapselstaar ist auch derjenige, bei welchem die Linse durch ein zufällige oder operative Verletzung aus dem Höhlenraume der Kapsel entfernt, oder durch Resorption beseitigt ist. Er wird der häutige Staar, C. membranacea, genannt; und diese sonst vage, unrichtige und viel-

deutige Benennung sollte eigentlich nur für diesen Fall reservirt und er hierdurch von der pseudomembranösen Cataract unterschieden werden.

§ 1645.

Da aber die Kapsel das Secretionsorgan der Morgagnischen Flüssigkeit ist, und da von ihr die Nutrition der Linse wesentlich abhängt, so kann der Kapselstaar nicht längere Zeit und in höherem Grade der Ausbildung für sich bestehen, ohne dass die Ernährung der, wenn noch vorhandenen, Linse und jene Secretion der Interstitialflüssigkeit krankhaft verändert wird, d. h. ohne dass die Linse und die Interstitialflüssigkeit selbst sich verdunkelt. Der Kapselstaar ist oder wird daher meistens ein gemischter, d. h. ein Kapsellinsenstaar, und krankhafte Veränderungen in der Morgagnischen Flüssigkeit mögen bei ihm wohl viel gewöhnlicher sein, als bisher angenommen wurde, und als in einzelnen Fällen mit Bestimmtheit und Sicherheit erkannt, diagnostisch ermittelt werden kann.

§ 1646.

Bei dem häutigen Staare aber scheint nach Entfernung der Linse die Morgagnische Secretion als solche aufgehört zu haben, wie man aus dem collabirten und zusammengeschrumpften Zustande der leeren Kapsel schliessen kann; nach einem allgemeinen physiologischen Gesetze, nach welchem die auf ein bestimmtes Organ sich zunächst beziehende Secretion nach dessen Entfernung oder Verödung aufhört, z. B. die Thränenabsonderung nach der Exstirpation des Augapfels auch bei zurückgelassener Thränendrüse. Dauert aber die Secretion der noch in ihrer Integrität bestehenden Kapsel fort, so erzeugt sich der Crystallwulst, aus welchem sich eine immer unvollkommen bleibende Linse hervorbilden kann (§ 942). Der Crystallwulst ist jedenfalls ein Secretionsproduct der Kapsel und kann unmöglich aus der durch Endosmose in sie eingedrungenen wässerigen Feuchtigkeit entstehen.

§ 1647.

In den gemischten Fällen behauptet wohl der Kapselstaar in der Regel der Zeitfolge nach die Priorität vor dem Linsenstaare; der kranke Zustand der verdunkelten Kapsel zieht die Suffusion der Linse nach sich. Man nennt ihn daher den Kapsellinsenstaar. — Indessen kommt auch der umgekehrte Gang der Pathogenese vor. Die Verdunklung hat im Linsenkörper begonnen, und erst später und secundär hat sich die krankhafte Metamorphose auf die Kapsel ausgedehnt. Diese Cataract wird der Linsenkapselstaar genannt. Insofern kann zwischen C. capsulo-lenticularis und C. lenticulo-capsularis unterschieden werden.

§ 1648.

Bei dem Kapselstaare ist entweder die vordere Kapselwand, oder die hintere, oder beide sind gleichzeitig verdunkelt. Es gibt daher einen vorderen, einen hinteren und einen Kapselstaar beider Kapselwände, welchen letzten man als den totalen bezeichnet: *Beer* nennt ihn den vollkommenen, was weniger passend ist.

§ 1649.

Der totale kann sich aus dem partiellen, dem vorderen oder hinteren, entwickeln: nämlich der zweite zu dem ersten mit der Zeit hinzukommen, und umgekehrt. Indessen können auch beide selbständig längere Zeit für sich bestehen, ohne jemals total zu werden. Dies gilt besonders von dem vorderen Kapselstaare, welcher für sich allein bestehend, oder selbst mit dem Linsenstaare verbunden, selten, nach meinen Beobachtungen nie, die Verdunklung der hintern Kapselwand secundär zur Folge hat. Weniger gilt dasselbe vom hintern Kapselstaare, welcher selbst secundär und weniger selbständig, meistens von pathischen Metamorphosen der Organtheile in der hintern Hemisphäre des Augapfels ausgeht, und welcher, seiner Natur nach progressiv, einmal entstanden, zuerst zur Verdunklung des Linsenkörpers und erst zuletzt auch der vordern Kapselwand allmälig,

aber stetig fortzuschreiten pflegt. Gewöhnlich verdunkelt sich bei dieser Progression die Linse früher als die vordere Kapselwand, und die Cataract wird erst ganz zuletzt ein totaler Kapsellinsenstaar, nachdem sie längere Zeit ein partieller (hinterer) Kapsellinsenstaar gewesen ist.

§ 1650.

Die gegenseitige pathogenetische Unabhängigkeit beider Arten des Kapselstaares, des vordern und hintern, von einander erklärt sich aus der Verschiedenheit des Ursprunges und Verlaufes der ernährenden arteriellen Gefässe der beiden Kapselwände, der hintern und vordern, deren erste von der Centralarterie der Netzhaut und ihres mitten durch den Glaskörper in der Richtung seiner Axe hindurchgehenden Astes, die zweite von der Strahlenkrone und von den Ciliarfortsätzen ihre blutzuführenden Adern erhält. Wie wichtig, einflussreich, ja entscheidend bezüglich auf cataractöse Verdunklung die Art der Gefässevertheilung an die beiden Kapselwände sei, wird besonders weiter unten in der Betrachtung der Fötusstaare näher erhellen.

§ 1651.

Ueberhaupt sind die beiden Kapselwände, die vordere und die hintere, kaum als organische Continua, als die beiden Hälften Einer Membran, die erste als die Fortsetzung der zweiten, zu betrachten. Sie hängen unter sich nur durch kurze, nicht sehr gedrängt stehende, zellichte Faden zusammen. Vielmehr scheint hier dasselbe Gesetz der Theilung und Disjunction, wie für die Augenhäute in der vorderen und hinteren Hemisphäre des Augapfels überhaupt obzuwalten, deren erste niemals einfache Fortsetzungen der zweiten, sondern durchaus höhere Metamorphosen derselben sind, nämlich die Cornea der Sclerotica, die Iris der Choroidea. Zwischen Zonula ciliaris und Retina waltet dasselbe Verhältniss der Disjunction, aber das umgekehrte der höheren physiologischen Dignität ob. An dieses eigenthümliche Verhältniss der sich gegenseitig entsprechenden Augenhäute in

der vordern und hintern Hemisphäre des Bulbus schliesst sich auch jenes der beiden Kapselwände an.

§ 1652.

Offenbar hat die vordere Kapselwand eine höhere physiologische Bedeutung als die hintere, welche letztere sogar in ihrem anatomischen Verhalten von der die tellerförmige Grube auskleidenden Glashaut kaum als hinreichend differenzirt betrachtet werden muss. Es scheint aber kaum bewiesen werden zu können, dass die Function beider Kapselwände eine ganz verschiedene sei, dass die hintere hauptsächlich der Erzeugung des Linsenstoffes, die vordere dagegen mehr der Aufsaugung des abgenützten Nahrungsstoffes vorstehe. Diese disparate Vertheilung erinnert an die jetzt wohl allgemein aufgegebene frühere Lehre, dass die wässerige Flüssigkeit hauptsächlich in der hinteren Augenkammer secernirt und in der vordern resorbirt werde.

§ 1953.

Vermöge jenes höhern Grades der Individualisirung sind die Erkrankungen in der vorderen Kapselwand weit zahlreicher und mannichfacher als in der hinteren. Auch sind jene besser gekannt, näher untersucht und durch Autopsie leichter zu entdecken; diese dagegen, so wie sie seltener vorkommen, können bei noch vorhandener, gleichzeitig verdunkelter Linse kaum wahrgenommen werden, und sie zeigen sich erst nach deren Extraction, Reclination oder Resorption.

§ 1654.

In der vorderen Kapselwand ist die Verdunklung von mehr weissgrauer, zuweilen kreideweisser Farbe und mehr ungleich verbreitet, sie hat weiter nach vorn, näher hinter der Pupille ihren Sitz, sie besitzt eine convex hervorragende Gestalt. Der Raum in der hinteren Augenkammer ist durch die Ausdehnung des oft hypertrophischen Kapselstaares nach vorn mehr beschränkt, und derselbe liegt nicht selten ganz der Traubenhaut an, wodurch die Irisbewegungen und das

Sehvermögen in seiner Ausübung mehr behindert werden. Diese Erscheinungen zeigen sich aber deutlicher nur bei den höheren, weniger bei dem ersten Suffusionsgrade. Nämlich in der vorderen Kapselwand kommt die Verdunklung in 3 Gradationen und Abstufungen vor. Sie ist entweder einfach oder sie ist mit Gewebsverdickung, oder selbst mit Hypertrophie und Substanzwucher verbunden.

§ 1655.

Bei der einfachen Verdunklung ohne Verdickung und Hypertrophie ist die vordere Kapselwand ziemlich gleichförmig in ihrer ganzen Ausdehnung getrübt; sie ist sehr dünn, bläulichweiss durchscheinend; sie unterscheidet sich bei gleichzeitig vorhandenem Linsenstaare kaum in Etwas von der verdunkelten Masse des Linsenkörpers selbst; diese letztere ist durch sie wie verschleiert, wie durch ein Spinnengewebe bedeckt, wesswegen sie *v. Ammon* Cataracta arachnoidea benennt; sie tritt nur äusserst wenig, fast unbemerkbar über deren vordere Fläche hervor, und man nimmt in ihr keine einzelnen gesonderten, stärker verdunkelten, streifigen und sichtbar hervorragenden Massen wahr.

§ 1656.

Bei dem zweiten Grade ist die Verdunklung weniger gleichförmig verbreitet, die Kapsel ist hier pergamentartig verdickt, widerstehend, zähe, schwer zerreissbar, zuweilen lederartig beschaffen, und bei der Durchstechung knirschend.

§ 1657.

Bei dem dritten Suffusionsgrade erheben sich über das Niveau der vorderen Kapselwand besonders geformte hypertrophische oder Exsudatmassen, welche sich durch ihre mehr weissglänzende Farbe von den übrigen, wenn verdunkelten, Feldern in dieser Wand unterscheiden, und als Neubildungen zu betrachten sind.

§ 1658.

Diese hervorstehenden Massen sind entweder punctirt, oder streifig, zuweilen auch flockig.

§ 1659.

Eine immer etwas nach vorn hervorragende, sehr circumscripte, aber mit ungleichen zerrissenen Rändern versehene, undurchsichtige, weissglänzende Masse kommt im Centralfelde der vorderen Kapselwand vor, und bildet den sogenannten Centralkapselstaar, welcher von dem Centrallinsenstaare verschieden ist. Gewöhnlich ist dabei im übrigen Umfange, ausserhalb des Centralfeldes die vordere Kapselwand nur einfach suffundirt, manchmal sogar von Verdunklung frei, z. B. wenn er sich unter dem Verlaufe der Ophthalmie der Neugebornen gebildet hat. Der Centralkapselstaar kommt auch als gemischter Staar, Cataracta capsulo-lenticularis vor. Gleichzeitig ist hier eine circumscripte Opacität in der Kapsel und Linse, jene diese deckend und sich in sie fortsetzend, mit ihr zusammenhängend zugegen. Fälschlich wird behauptet, dass jeder Centralstaar ein solcher gemischter Kapsellinsenstaar sei. Es gibt einfache Centralstaare der Kapsel und der Linse.

§ 1660.

Dieselbe circumscripte Opacität wird auch ausser dem Centralfelde an andern Stellen der vordern Kapselwand bemerkt, sie kann mehr nach oben oder unten, nach innen oder aussen liegen.

§ 1661.

Zuweilen ist die punctirte Trübheit vervielfacht, an mehreren, ja an vielen discreten Stellen der in diesem Falle immer wenigstens im ersten Grade verdunkelten vordern Kapselwand zugegen; dabei sind die etwas über das Niveau derselben hervorragenden Körperchen bräunlich gefärbt, wodurch diese ein perlmutterähnliches, getigertes, mit einigen Marmorarten vergleichbares Ansehen erhält. Man nennt eine

solche Cataract den punctirten, den Perlstaar, den getigerten, den Marmorstaar: Cataracta punctata, margaritacea, tigrata, marmoracea. Eine eigenthümliche Art von Centralkapselstaar beschreibt *v. Ammon*, um welchen in verschiedenen Entfernungen zwei concentrische Kreise von weissgraulicher Masse, an den Rändern scharf begrenzt, aber ausgezackt angelegt sind. Er hält ihn für angeboren, ohne nähere Gründe für diese Meinung anzuführen.

§ 1662.

Um bei einzelnen Staarformen diese, sowie die unten folgenden scheinbaren Aehnlichkeiten und Uebereinstimmungen mit gewissen Körpern und geometrischen Figuren zu erkennen, ist dieselbe Nachhülfe durch die Phantasie erforderlich, wie bei den Sternbildern, um in diesen die Gestalten eines Bären, einer Waage, einer Jungfrau, eines Scorpions etc. zu gewahren.

§ 1663.

Nicht mehr eine punctirte, sondern eine streifige Beschaffenheit zeigt die hypertrophische oder von Exsudat herrührende Verdunklung der vordern Kapselwand bei dem sogenannten Balkenstaare, C. trabecularis, bei welchem vor derselben ein über ihr Niveau etwas hervorragender, nicht sehr breiter Balken liegt, der meistens horizontal gelagert ist und von einem Puncte am Rande der Pupille zu dem entgegengesetzten, in der Richtung ihres grössten Querdurchmessers herüberlaufend, dieselbe in zwei Hälften, gewöhnlich von gleicher Grösse, theilt. Dieser Balken ist offenbar entzündliche Exsudatmasse von fibröser, cartilaginöser, nach *Beer* selbst von knöcherner Beschaffenheit. Durch seine beiden Endpuncte ist er meistens an die Traubenhaut in einiger Entfernung von der Pupille angeheftet, weswegen er auch der Gürtelstaar, der durch einen Gürtel befestigte Staar, C. cum zona genannt wird.

Indessen ist diese Adhäsion nicht constant; der Balkenstaar ist nicht immer eine angewachsene Cataract, und ich habe den Balken in und vorderhalb der vorderen Kapselwand frei und ohne Adhäsion an die Traubenhaut einige Mal beobachtet. Daher zwischen dem Balkenstaare und Gürtelstaare noch ein Unterschied besteht. Beide Benennungen sind nicht ganz synonym; die zweite könnte dem adhärirenden, die erste dem von hinterer Synechie freien Staare beigelegt werden.

§ 1664.

Eine Art von Vervielfachung des Balkenstaars ist der sogenannte Sternstaar, C. stellata. Bei diesem laufen streifige Massen, drei, vier, auch mehrere an der Zahl, vom Centralfelde der vorderen Kapselwand gegen ihre Ränder wie Radien in divergirenden Richtungen aus. *Beer* nennt diese Streifen concentrische, weil sie in ein gemeinschaftliches Centrum zusammenlaufen. Diese Benennung ist geometrisch unrichtig, weil nicht gerade, sondern nur krumme Linien, welche als Peripherien ein gemeinschaftliches Centrum haben, concentrisch genannt werden. Die einzelnen Strahlen zeigen nicht immer die geradlinige, öfters eine weniger regelmässige, umgebogene Richtung; sie sind zuweilen an ihrem peripherischen Ende in geringer Länge gabelförmig getheilt, wodurch die Figur eines Sternes noch weniger deutlich bezeichnet wird. Der Sternstaar ist immer ein Kapselstaar. Von ihm verschieden ist die in weichen Linsenstaaren zuweilen vorkommende, durch mechanische Theilung und Retrocedenz der drei pyramidalen Massen gebildete sternförmige Figur. Bei dem Sternstaare können Adhäsionen zwischen der Traubenhaut und der vorderen Kapselwand bestehen; allein sie sind nicht nothwendig, und keinen Falles sind sie, wenn sie vorhanden, durch die streifigen Massen selbst bedingt, welche hauptsächlich im mittleren Pupillarfelde sichtbar sind und sich nicht immer kenntlich hinter die

Regenbogenhaut fortsetzen. *v. Ammon** hat zwei sehr schöne Exemplare des Sternstaares trefflich abgebildet; der von ihm gleichfalls abgebildete spinnenförmige Staar, C. arachnoidea, ist nur eine wenig nüancirte Varietät des Sternstaares.

§ 1665.

Ein ähnliches Verhältniss waltet auch bei dem gefensterten Staare, C. fenestrata, ob. Bei diesem sind vier Balken vorhanden, deren zwei eine mehr transverselle, die beiden andern eine mehr senkrecht aufsteigende Richtung haben, welche sich gegen die Pupillarränder hin rechtwinklig oder auch in mehr spitzen Winkeln durchschneiden, einen länglich viereckigen Raum begrenzen und einschliessen, und so einigermaassen die Figur eines Fensterrahmens zeigen. *Beer* bezeichnet die zwischen den vier Balken des Fensterrahmens befindlichen Felder als dunklere, was sich nur auf die heller weiss glänzende Beschaffenheit der Balken selbst beziehen kann.

§ 1666.

Nicht wesentlich von ihm verschieden ist der dentritische Staar, C. arborescens. Bei diesem steigt der grössere und breitere, mächtigere Hauptstreifen vom untern Pupillarrande fast senkrecht auf, theilt sich in seitlich auslaufende Aeste und Zweige, an deren Spitzen und Endigungen etwas stärker hervortretende und dunklere graue Massen eine Art von Laubwerk bilden. Die Meinungen der neueren Schriftsteller über den dentritischen Staar sind sehr dunkel, verwirrt und einander widersprechend. Die Arborisation deutet kenntlich genug auf Verzweigung eines injicirten Gefässstammes mit Exsudat zwischen dem Netzwerke an den Spitzen der Gefässendigungen hin. — Sie entwickelt sich in der Kapsel und Linse zugleich an sich deckenden Stellen, und die Verdunklung findet nur innerhalb des Umfanges der Arborisation statt. Ausserhalb desselben kann die Linse

* Clinische Darstellung der Krankheiten des menschlichen Auges. Berlin, 1838. In Folio. Band 1, Tab. 9, Fig. 6, 7, 8 u. 9.

und Kapsel hell und ungetrübt sein. Sonderbarer Weise rechnet *G. Beer* den dentritischen Staar unter die von ihm als unächte bezeichneten Cataracten. Er betrachtet ihn als einen Lymphstaar (!). Zu so grosser Unklarheit und Verwirrung der Begriffe führt die rein imaginäre Rolle, die man auch jetzt noch überall die nirgends (ausser den Lymphadern) vorhandene Lymphe spielen lässt.

§ 1667.

Am grössten und auffallendsten ist die Hypertrophie der vordern Kapselwand bei dem pyramidenförmigen Staare, Cataracta pyramidata. Eine kegelförmige Masse von weissgrauer Substanz sitzt mit der Basis der übrigens oft noch durchsichtigen vorderen Kapselwand in ihrem Centralfelde auf, erhebt sich, von dieser ausgehend, stetig im Umfange abnehmend, in horizontaler Richtung, ragt durch die enge, verzogene, zuweilen, jedoch nicht immer, stellenweise mittelst ihrer Ränder ihr angeklebte, auch adhärirende Pupille in die vordere Augenkammer herein, und kann mit ihrer Kegelspitze bis ganz nahe an die Hornhaut anstossen. Die Figur entspricht ziemlich regelmässig einer umgestürzten Pyramide, und die Pseudometamorphose ist offenbar durch eine Excrescenz der vordern Kapselwand oder durch ihr adhärirende organisirte Exsudatmasse, aber keineswegs durch angeklebten, vertrockneten Eiter bedingt.

§ 1668.

In der vorderen Kapselwand kommen ausser den über sie hervorstehenden punctirten und streifigen Massen auch flockige, der Fläche nach etwas mehr ausgebreitete, weniger regelmässig geformte Hervorragungen vor. Sie haben eine dunklere, gegen die glänzend weisse Farbe der getrübten Kapsel auffallend abstechende, braune, roth- oder schwarzbraune Färbung. Die so colorirten Massen sind für Parcellen von losgetrenntem und an die vordere Kapsel angewachsenem Pigment der Uvea oder selbst der Choroidea gehalten, und dieser Staarform ist die Benennung: Pig-

mentstaar, Cataracta pigmentosa, choroidealis, beigelegt worden. *Richter* hat zuerst diese Theorie des Pigmentstaares aufgestellt, und sie ist nach ihm allgemein angenommen worden. Aber schon *G. J. Beer* hat Zweifel gegen dieselbe erhoben, und die Möglichkeit einer andern Entstehungsweise des Choroidealstaares zugestanden. Ich habe gefunden, dass die braunröthlichen Flecken in der vordern Kapselwand, welche man für angewachsene Pigmentflocken hielt, abnorme Gefässentwicklungen mit eingesprengten gefärbten Exsudatmassen seien (§ 172). *Rosas* erklärt dieselben für Bündel von Varicen, und benennt die so beschaffene Cataract den varicösen Staar. *Jüngken* nimmt zwar die Pigmentanwachsung in der Mehrzahl der Fälle an, gesteht aber zu, dass das scheinbare Pigment zuweilen in sarcomatösen Wucherungen bestehe und dass man in demselben in der Regel deutlich rothes Blut führende Gefässe mittelst der Loupe gewahre. *v. Ammon* hat eine grosse Anzahl von röthlich und anders gefärbten Cataracten abgebildet. Pigmentablagerungen an ihrer Oberfläche und im Innern ihrer Substanz kommen sehr häufig vor; die letztern können unmöglich von Anwachsung losgerissener Flocken des natürlich vorhandenen Pigmentes herrühren. Er erklärt diese Ablagerungen für die Folgen eines entzündlichen Leidens. Die microscopische Untersuchung eines solchen liess deutlich die Vascularität der einzelnen schwarzen Puncte und rothe Streifen erkennen, welche letzte nichts anderes als injicirte Gefässe sein können. — Die noch übrigen Anhänger der Pigmenttheorie, *Carron du Villards*, *Sichel* und *Höring* sprechen wenigstens nicht mehr von der Anwachsung des Choroidealpigmentes, sondern nur mehr von jenem der Uvea, indem die Accretion des ersten, welche *Richter* und *Pellier* behauptet hatten, aus anatomischen Gründen ganz unmöglich ist.

§ 1669.

Dergleichen eigenthümliche krankhafte Metamorphosen und auffallende Configurationen (die Figur eines Sternes,

Fensterrahmens, Bäumchens, Pigmentflockens) scheinen nur in der vorderen Kapselwand vorzukommen, die hintere dagegen nur für den ersten und zweiten, nicht für den dritten hypertrophischen, Suffusionsgrad empfänglich zu sein. Bei jenen ist dieselbe nur bläulich- oder graulichweiss gefärbt, wenig oder gar nicht verdickt, durch ihre concave Gestalt, ihre grössere Entfernung von der hintern Oberfläche der Iris, deren Bewegungen sie eben darum keineswegs beeinträchtiget, ausgezeichnet.

§ 1670.

Schon alle bisher betrachteten hypertrophischen Kapselstaare sind gemischte Cataracten: Cataractae capsulolenticulares. Der sie begleitende Linsenstaar ist gewöhnlich ein weicher, käsiger, oder sulziger; der Linsenkörper befindet sich ganz oder theilweise im Zustande der Malacie und des Amorphismus. Es gibt aber gemischte Kapselstaare, bei welchen die Linse aufgelöst und verflüssigt ist. Von dieser Art und Beschaffenheit ist der bereits obenbemerkte Milch- und Eiterstaar, bei welchem die Kapsel gewöhnlich lederartig verdickt, und wie in eine Balgmembran degenerirt ist, daher die Benennung: Balgstaar, Cataracta cystica. Die in dieser Balgmembran eingeschlossene Flüssigkeit ist zuweilen nur eiterähnlich, puriform, manchmal wirklich eiterig, purulent, wenigstens in ihren allgemein physicalischen Eigenschaften von wahrem Eiter, aus Abscessen, eiternden Wunden etc. nicht zu unterscheiden, wodurch die Benennung: Cataracta purulenta gerechtfertiget wird. Diese Flüssigkeit war in einigen Fällen gelbgrünlich, bräunlich, von besonders übler Beschaffenheit, jauchenartig; man benannte den Staar Cataracta putrida.

§ 1671.

J. A. Schmidt, sowie schon früher einige andere Beobachter haben in einem Segment einer weichen Cataract einen mit dünnflüssigem, jauchenartigem Eiter angefüllten Beutel

gefunden, und diesem Producte einer theilweisen Vereiterung der Linse den Namen Beutelstaar, Cataracta bursata seu cum bursa ichorem continente beigelegt. Der Balgabscess soll sich zuweilen an der äussern Oberfläche der Linse zwischen dieser und der Kapsel gefunden haben. Er würde alsdann dem circumscripten Empyem der Brusthöhle gleichen, bei welchem der Eiter in einem durch Adhäsionen der Lunge an die Pleura umschriebenen Raume zwischen beiden angesammelt ist. Eine solche Location des Beutels mit seinem ichorösen Inhalte hat *J. A. Schmidt* beschrieben. — Die Vorstellung, dass die Kapsel aus zwei Blättern, Lamellen, bestehe, hat zu der durch nichts begründeten Annahme die Veranlassung gegeben, dass der Eiter in dem Zwischenraume zwischen beiden Blättern in einer durch Adhäsionen umschriebenen und abgegrenzten Höhle enthalten sei.

§ 1672.

In einem ganz abweichenden, der Erweichung und Colliquation gewissermassen entgegengesetzten Zustande befindet sich die Linse bei demjenigen Kapsellinsenstaare, welcher der trockenhülsige Staar, Cataracta arida siliquata genannt wird. Dort ist Verflüssigung, hier Vertrocknung vorhanden. Die Linse ist dabei verschrumpft, mumienartig corrugirt, mumificirt, zuweilen bei jüngeren Personen, welche in zarter Kindheit öfters an Convulsionen gelitten haben, bis zu ihrem Kerne resorbirt; bei älteren Individuen, bei welchen die Einsaugung weniger thätig, ist sie verhärtet, verkleinert, nie erweicht; die gleichfalls verschrumpfte Kapsel liegt ihrer Oberfläche gefaltet an, und macht mit ihr Eine untrennbare Masse aus. Sie verhalten sich wie eine eingetrocknete Schottenfrucht, in welcher der verschrumpfte Balg die vertrockneten Kerne eng umschliesst. Die an verschiedenen Stellen ungleich zusammengezogene Kapsel hat Runzeln und rigide Falten, wodurch auffallende, abenteuerliche Gestaltungen entstehen. Das ganze Linsensystem ist necrosirt

und seiner organischen Bildung, sowie der Vitalität beraubt. Es ist von ihm nur das Caput mortuum seiner selbst zurückgeblieben. Mit Unrecht behauptet *J. A. Schmidt* und nach ihm einige neuere Schriftsteller, dass zwar die Linse abgestorben sei, aber die Kapsel noch vegetire. Auch diese letztere, wenigstens ihre vordere Wand, befindet sich im necrosirten Zustande. Wenn die Pupille ihre normale Weite besitzt, oder sogar über ihren natürlichen Durchmesser etwas erweitert ist, so wird sie durch den in der tellerförmigen Grube fixirten Linsen- und Kapsel-Sequester nicht ganz ausgefüllt, und die Lichtstrahlen können seitlich neben ihm noch in die Tiefe der hintern Augenkammer eindringen. Bei dem trockenhülsigen Staare hängt der Linsensequester mit beiden Kapselwänden fest zusammen, er ist durch die hintere an die Glashaut befestiget, daher unbeweglich, niemals zitternd oder schwimmend, wie ihn *Chelius* beschreibt. Dies verhält sich auch dann so, wenn der Entstehung dieser Cataract partielle Lostrennungen von andern benachbarten Gebilden vorausgingen.

§ 1673.

Der Morgagnische Staar, als dritte Grundform der Cataract, ist das Product einer quantitativ vermehrten und qualitativ veränderten Secretion der Kapsel, somit ein hydropischer Zustand derselben; er möchte daher unter allen Cataracten am ehesten den Namen Phacohydropsia verdienen. Dass dabei ein sulziger (?) Zustand der Interstitialflüssigkeit stattfinde, wie *Beer* und *Chelius* annehmen, lässt sich nicht behaupten; es ist nur molkige Trübheit zugegen.

§ 1674.

Dass eine solche krankhafte Secretionsveränderung der Kapsel als ursprünglicher Krankheitszustand möglich sei, kann durchaus nicht bezweifelt werden. Sowie der Begriff einer Secretionskrankheit früher gar nicht erfasst war, und auch gegenwärtig noch vielen Aerzten unklar ist, so konnte sich auch *J. A. Schmidt* von diesem Staare keine rechte

Vorstellung machen; er meinte: bei hydropischen Zuständen „sei zwar das Gleichgewicht zwischen Ausdünstung und Einsaugung gestört, und es komme zur Anhäufung flüssiger Stoffe, aber sie blieben doch mehr oder weniger sich (nämlich ihrem früheren normalen Zustande) ähnlich.“ Allein bei Hydropsieen ist niemals blos quantitative Vermehrung, sondern auch qualitative Veränderung des Secretionsproductes gegeben. Die getrübte milchähnliche Beschaffenheit der in grösserer Quantität erzeugten Interstitialflüssigkeit beweist daher durchaus nicht, dass der Morgagnische Staar etwas Anderes als eine Secretionskrankheit sei. Es ist sehr wahrscheinlich, dass Secretionsstörung der Kapsel bei vielen Kapsellinsenstaaren vorkomme, und dass somit der gemischte Staar meistens nicht blos ein Linsenkapselstaar, sondern zugleich auch eine Morgagnische Cataract sei. Die letztere ist wohl nicht eine seltene Krankheit, wofür sie gehalten zu werden pflegt und wofür sie noch *Chelius* erklärt, sondern vielmehr ein häufig vorkommendes Ereigniss, welches aber unter den andern auffallenderen Erscheinungen jenes gemischten Staares spurlos verschwindet und der Wahrnehmung entgeht. Da die genannte Interstitialflüssigkeit ein Secretionsproduct der Kapsel ist, da aber in absondernden Organen die Nutrition und Secretion in durchgängiger Beziehung aufeinander stehen, die erste nur eine nach innen gerichtete Secretion, die zweite eine überschüssige nach aussen gerichtete, den materiellen Bestand des Organes überschreitende Nutrition, beide durch Blutzersetzung bedingt, das Secret eben der Ueberschuss des zur Ernährung nicht verwendbaren Productes dieser Zersetzung ist: — so kann eine krankhafte Absonderung der Kapsel ohne bedeutende Störung ihres Ernährungsprocesses nicht stattfinden; die letztere aber wird immer mit Verdunklung derselben verbunden sein; der Morgagnische Staar wird daher den Kapselstaar theils voraussetzen, theils der letztere den ersteren als seine nothwendige, unausbleibliche Folge

nach sich ziehen. Die Interstitialflüssigkeit, welche einzig den frei in ihr schwebenden, jedoch durch Kernzellen in ihr festgehaltenen Linsenkörper umgibt, berührt, ihm das Bildungsmaterial zur stetigen Selbstreproduction zuführt, und zugleich das bei seinem Ernährungsprocesse ausgeschiedene Residuum der Stoffumsetzung wieder in sich aufnimmt, zugleich selbst aus noch weiter fortzubildender Linsensubstanz besteht, kann nicht entmischt sein, ohne dass die Nutrition der Linse selbst leidet, und ihre gestörte Ernährung hat nothwendig ihre Verdunklung zur Folge. Der Morgagnische Staar muss daher frühzeitig auch den Linsenstaar nach sich ziehen. Es ist nicht unwahrscheinlich, dass selbst bei dem reinen, atrophischen, harten Linsenstaare, z. B. bei dem Greisenstaare, die Secretion der zur Ernährung der Linse dienenden Interstitialflüssigkeit beschränkt, oder auch ganz aufgehoben, und ihr Mangel eine Mitursache der Atrophie der Linse selbst sei. Man kann bei solchen Linsenstaaren von der angegebenen Beschaffenheit diese gänzliche Abwesenheit der Interstitialflüssigkeit auch daraus erschliessen, dass sich bei ihnen, wie *J. A. Schmidt* bemerkt hat, zuweilen durchaus kein Abstand mehr zwischen der Linse und Kapsel findet, und die letztere der ersteren genau in allen Puncten anliegt.

§ 1675.

Der Morgagnische Staar, wenn und so lange er rein für sich besteht, soll sich als eine wolkige, ungleich verbreitete, veränderliche Trübung hinter der Pupille von milchweisser Farbe zeigen. In der Ruhe soll sich die Flüssigkeit in zwei Zonen von verschiedener Dicke und Färbung, eine untere und obere, scheiden, bei Bewegung dagegen finde Aufschwemmung und Vermischung beider Flüssigkeiten statt; daher wechsle der Grad des noch vorhandenen Sehvermögens; zuweilen könne der Kranke über die an den Boden des innern Kapselhöhlenraumes präcipitirte trübe Flüssigkeit durch das obere und mittlere klare und ungetrübte Feld der

Pupille hinwegsehen u. s. f. Es leuchtet schon bei dem ersten Blicke ein, dass diese ganze Semiologie des Morgagnischen Staares eine rein theoretische, lediglich nach Probabilitäten gemachte Erfindung, und dass sie nicht aus positiven Beobachtungen an Cataractösen hervorgegangen sei. Sed non fingendum et excogitandum, potius observandum et inveniendum, quid natura ferat et faciat. Zuerst ist die Coincidenz dieser Diagnostik mit jener des Milchstaares auffallend, welcher in seiner nicht seltenen Erscheinung gewiss kein reiner Morgagnischer, sondern eine der complicirtesten Cataracten, ein sehr gemischter Kapsellinsenstaar ist. In beiden Fällen soll dieselbe milchweise Färbung, dieselbe Präcipitation der trüben Flüssigkeit im Höhlenraume der Kapsel, derselbe Wechsel im Grade des noch übrigen Sehvermögens sich zeigen. *Chelius* spricht zwar von einiger Nüancirung der Symptome, von einer dünnen, zarten (?) Beschaffenheit der Trübung u. s. f. Mit dieser Feinheit und Zartheit aber lässt sich die von ihm angegebene sulzige Beschaffenheit schwer vereinigen. Anders als unklar und unbestimmt kann seine Zeichnung dieses Staares, welche übrigens nur eine Copie des von *Beer* entworfenen Bildes desselben ist, darum nicht sein, da er ihn als den Anfang des Linsenstaares, und zwar des milchigen betrachtet, was in einem andern Sinne, als dem oben angegebenen und ohne die dortige Beschränkung nicht behauptet werden kann. Gemäss des Bisherigen gibt es vor der Operation durchaus keine sichere und giltige Signatur der Morgagnischen Cataract an Lebenden. Es bleiben daher, ausser einem hier und da geltend gemachten ätiologischen Beweisgrunde, nur die Ergebnisse während der Operation und jene bei der Necropsie zur bejahenden Entscheidung der controversen Frage über die selbständige und permanente Existenz dieser Cataract übrig. *G. Beer* hatte nämlich die Entstehung derselben von der directen Einwirkung verflüchtigter Mineralsäuren und metallischer Dämpfe auf das Auge hergeleitet.

Erst unten in der Aetiologie kann ich dieses Theorem und seine hierher bezügliche Beweiskraft näher beleuchten. Hier genügt es vorläufig zu bemerken, dass bei einer solchen chemischen Einwirkung, welche doch in keinem Falle eine directe auf das Linsensystem und ausschliessliche auf seine Interstitialflüssigkeit ist, ebenso gut auch die Linse selbst als diese Flüssigkeit zersetzt werden, und ein Milchstaar eben so leicht als ein Morgagnischer Staar entstehen kann. Wenn aber bei der Staaroperation durch die angelegte Kapselwunde eine sehr geringe Quantität einer milchweissen Flüssigkeit sich entleert, und darnach sogleich (ohne Entfernung der Linse und vorderen Kapselwand) die Pupille rein und schwarz erscheint, so glaubt man einen Morgagnischen Staar operirt zu haben. *J. A. Schmidt* lässt auch diesen Beweis nicht gelten, weil „bei jungen Leuten die Linse bis zu dem Residuum eines einzigen milchähnlichen Tropfens entmischt und aufgesaugt sein kann.“ Misslich sind gewiss alle hierher bezüglichen Folgerungen aus den Ergebnissen bei Staaroperationen. Aus jenen bei Depression, Reclination und Keratonyxis lässt sich nichts auch nur mit einiger Zuverlässigkeit schliessen, und auf diese bezieht sich wohl zunächst die Einrede von *J. A. Schmidt*. Nach der Extraction wäre sie unzulässig, wenn nämlich nach ausgelaufener getrübter Morgagnischer Flüssigkeit eine helle, vollkommen durchsichtige Linse unversehrt und ohne Substanzverlust zum Vorschein gekommen wäre. Allein wo ist dies jemals geschehen? wohlgemerkt: eine helle, vollkommen durchsichtige Linse unversehrt und ohne Substanzverlust! Mit Recht entgegnet *J. A. Schmidt*, „dass eine leichte Schicht an der äussern Fläche der Linse sich in eine milchähnliche Flüssigkeit verwandeln könne, wobei die Linse selbst nicht viel an ihrer Integrität verliert.“ Es ist auch nach der Extraction Irrthum und Selbsttäuschung möglich, und was ist daher von den anmasslichen Aeusserungen einiger Schriftsteller zu halten, welche von dem

Morgagnischen Staare sprechen, als wenn sie ihn zu Dutzenden (warum nicht zu Hunderten?) operirt hätten? *J. A. Schmidt* verwirft den operativen, und fordert einen andern directen pathologisch-anatomischen Beweis, die necroptische Nachweisung eines Morgagnischen Staares, nämlich einer durchsichtigen Linse in getrübter Interstitialflüssigkeit in der Leiche. Er sagt: „dieser Beweis ist noch nicht gegeben.“ So verhielt es sich zu seiner Zeit, vor 44 Jahren, und so verhält es sich noch gegenwärtig. Niemand hat in der Leiche einen Morgagnischen Staar nachgewiesen. Auch wenn dies geschähe, würde es noch zweifelhaft bleiben, ob nicht die Trübung der Morgagnischen Flüssigkeit eine blos cadaverische Erscheinung, nach dem Tode entstanden, sei. Es ist daher für jetzt noch unmöglich, die controverse Frage zu entscheiden; und so einleuchtend die Möglichkeit, und so wahrscheinlich die Gegenwart des Morgagnischen Staares bei vielen gemischten Cataracten ist: ebenso zweifelhaft ist seine jemalige Existenz als reine und rein bleibende Staarform. Die Actenlage ist noch ganz dieselbe wie vor 44 Jahren, und ohngeachtet vielen Geredes und Nachredens ist die Controverse seit *J. A. Schmidt* um keinen Schritt weiter geführt und dem Ziele der Entscheidung näher gebracht worden. Das Verhältniss des Morgagnischen Staares zu dem Milchstaare ist noch immer unklar und zweifelhaft, und die Annahme, dass der erste der Anfang des zweiten, und dieser die Vollendung von jenem sei, ist ganz unbefriedigend. *Carron du Villards* will in einigen Choleraleichen eine helle Linse in trüber Interstitialflüssigkeit gefunden haben. Wenn sich dies wirklich so verhält, so dient dies Vorkommniss zur Bestätigung des oben über den cadaverischen Ursprung Gesagten. Denn Niemand wird denken, dass bei diesen an der Cholera verstorbenen Individuen ein Morgagnischer Staar vor dem Eintritte dieser Krankheit und unabhängig von derselben stattgefunden habe. Wäre die Cholera wirklich im Stande,

eine Zersetzung der Morgagnischen Flüssigkeit noch während des Lebens hervorzubringen, so würde dies nur beweisen, dass bei ihr cadaverische Veränderungen schon während des Krankheitsverlaufes eintreten, und dass die Cholerakranken schon lebende Todte seien.

§ 1676.

Bei Cataracten bestehen in der Regel und in der Mehrzahl der Fälle die normalen Verbindungen der Kapsel mit den adjacirenden Organen unverändert und in der gewöhnlichen Weise fort. Es gibt aber Cataracten, bei welchen die Kapsel ausserdem noch mit der Linse oder mit der Traubenhaut krankhafte Verbindungen eingegangen ist, und diese werden angewachsene Staare, Cataractae accretae genannt. Es bestehen daher zwei Arten des angewachsenen Staares. Bei der ersten cohärirt die Kapsel mit der Linse, bei der zweiten mit der Uvea. Eine dritte Art des angewachsenen Staares, bei welcher die hintere Kapselwand mit der Glashaut in der tellerförmigen Grube verwachsen sein soll, ist chimärisch, und wohl nur der Vollständigkeit der Eintheilung wegen ersonnen. Denn wenn beide Häute anatomisch gesondert wirklich neben einander bestehen, was noch bezweifelt werden kann, so sind sie schon im gesunden Zustande wenigstens innig unter sich und auf untrennbare Weise verwachsen. Eine jemalige krankhafte Vermehrung der Festigkeit dieses Zusammenhanges wird wohl nur irrthümlich vorausgesetzt. Ebenso verhält es sich mit der behaupteten Verwachsung der verdunkelten vorderen Kapselwand mit der Ciliarkrone, mit welcher dieselbe in ihrer ganzen Ausdehnung, so weit sie nämlich nach vorn und innen reicht, innig zusammenhängt. Die von *J. A. Schmidt* angenommene Verwachsung dieser Kapselwand mit dem Ciliarkörper halte ich darum für unmöglich, weil beide Gebilde sich nirgends berühren, sondern überall durch die dazwischen liegende Ciliarkrone getrennt sind. Höchstens könnte diese Synechie eine mittelbare, nämlich durch An-

wachsung der Ciliarkrone an den Ciliarkörper vermittelte sein.

§ 1677.

Auch die Verwachsung der Linse mit der Kapsel ist ein selten vorkommendes, und, wenn man nicht ihr gegenseitiges Verhalten bei dem trockenhülsigen Staare dafür gelten lassen will, ein noch nicht genugsam an Lebenden beobachtetes, etwas besser aus der pathologischen Anatomie bekanntes Ereigniss.

§ 1678.

Unter dem angewachsenen Staare versteht man daher insgemein und vorzugsweise den an die Traubenhaut adhärirenden vorderen Kapselstaar. — Eine solche Anwachsung ist immer das Product ausgeschwitzten Faserstoffes, welcher coagulirt zwischen jenen Membranen ein sie connectirendes Pseudoligament bildet, ähnlich den Pseudoligamenten zwischen Lunge und Pleura, Herz und Herzbeutel, Leber und Bauchfell, zwischen einem herniös dislocirten Darme und dem Bruchsacke u. s. f. Diese Ausschwitzung ist das Product einer acuten Iritis oder chronischen Traubenhautentzündung, Staphylitis. *J. A. Schmidt* gibt als die producirende Ursache auch einen krankhaften Zustand des Augapfels während des Verlaufes der Staarbildung an, welchen er die Iridalgie, im Gegensatze von Iritis, benennt. Dieser eigenthümliche Zustand, bei welchen durch spastische Contractionen der bewegenden Muskeln des Augapfels der Glaskörper und die Linse mehr nach vorn gedrängt und bei aufgehobener hinterer Augenkammer mit der Traubenhaut in andauernde Berührung gebracht werden, coincidirt mit der vor 44 Jahren noch nicht bekannt gewesenen Staphylitis, um so mehr, als *J. A. Schmidt* auch hier „Faserstoffausschwitzung, aber nur in äusserst geringer Menge" annimmt. Der Name: Iridalgie ist übrigens der Rheumatalgie nachgebildet, durch den die Brown'sche Schule, welcher

J. A. Schmidt zugethan war, den für asthenisch gehaltenen aphlogistischen Rheumatismus bezeichnete.

§ 1679.

Wie bei den obenbenannten Pseudoligamenten der Lunge, Leber, des Darmes, befindet sich das plastische Exsudat auch hier anfangs im noch halbflüssigen, gallertartig weichen und zitternden Zustande, später wird dasselbe organisirt, pseudomembranös gestaltet, streifig, fibrös, auch mit Blutgefässen durchzogen. Anfangs ist nur Agglutination, später erst wirkliche Anwachsung, organische Verbindung und Gefässübergang vorhanden. Die durch acute, exsudative Iritis erzeugte Adhäsion ist von der durch schleichende chronische Staphylitis und Periphakitis entstandenen in so fern verschieden, als die erste durch eine feine, streifige Pseudomembran vermittelt wird, welche rasch entsteht und sich der vordern Kapselwand zu einer Zeit anlegt, wo diese noch klar und durchsichtig ist, indem sie sich erst später consecutiv verdunkelt; bei der zweiten geht die Kapselverdunklung der Anwachsung vielmehr etwas voraus, oder wenigstens verlaufen beide gleichmässig und gleichzeitig; die Kapsel ist nicht wie dort durch eine Pseudomembran verdeckt, aber sie ist trocken, schuppig und wie marmorirt.

§ 1680.

Die Verwachsung findet partiell, circumscript, in geringerer oder grösserer Flächenausdehnung, oder sie findet (seltener) total, im ganzen Umfange der einander zugekehrten Oberflächen beider Membranen statt. — Bei der partiellen Synechie adhärirt selten der Pupillarrand der Iris selbst an die vordere Kapselwand. Meistens besteht jene in einiger, jedoch geringer Entfernung von ihm. Zuweilen ist diese Entfernung verhältnissmässig sehr gross, und das circumscripte Pseudoligament kann nicht blos hinter der kleineren innern, sondern auch hinter der grösseren äussern Zone der Regenbogenhaut angelegt sein.

§ 1681.

Sichtbar, durch Autopsie wahrnehmbar, ist die Adhäsion selbst nur alsdann, wann sie nahe am Pupillarrande besteht. Aber auch bei jeder andern Localisirung ist die Pupille verengert, entrundet, winkelig verzogen, dreieckig, viereckig, vieleckig gestaltet. Immer sind die Irisbewegungen unfrei, mehr oder weniger gehindert, und bei ihnen, wenn sie auf Pupillenerweiterung hinwirken, treten die Unregelmässigkeiten in der Configuration der Pupille noch deutlicher, bestimmter und schärfer gezeichnet hervor. Für die Irisbewegungen ist die Stelle der Anheftung ein ruhendes Centrum der Bewegung, gegen welches hin sie gerichtet sind, und die Regenbogenhaut selbst wird dabei gefaltet und ungleich verzogen. Die adhärirende Cataract ist durch die Pseudoligamente der Kapsel mehr nach vorn gezogen, und sie liegt der Traubenhaut näher, als die nicht angewachsene. Bei der totalen Synechie ist die hintere Augenkammer ganz aufgehoben, bei der circumscripten ist ihre Geräumigkeit mehr beschränkt. Auch bei dieser letzten ist die Cataract nicht blos an der Insertionsstelle des Pseudoligamentes, sondern in grösserer Flächenausdehnung der Traubenhaut mehr genähert. Die Iris ist bei jeder Synechie, besonders bei der totalen, aus ihrer senkrechten Hängelage convex nach vorn gedrängt und ihre Farbe etwas verändert.

§ 1682.

Bei einer sehr ausgebreiteten Verwachsung ist das Sehvermögen immer ungemein beschränkt, in weit höherem Grade, als bei einem gewöhnlichen von Adhäsion freien Kapsellinsenstaare. Bei der totalen ist der Kranke, wegen des ganz gesperrten, seitlich neben der Cataract in andern Fällen noch übrigen, Raumes zum Durchgange der Lichtstrahlen, zuweilen ganz erblindet, und selbst das Vermögen der Lichtempfindung, der Unterscheidung von Licht und Dunkelheit, kann erloschen sein.

§ 1683.

Bei der partiellen Adhäsion wird die deprimirte oder reclinirte Cataract, wenn das Pseudoligament nicht zerschnitten oder zerrissen worden ist, sobald die directe Einwirkung der Nadel auf sie aufhört, durch dasselbe wegen seiner erlittenen Dehnung und Spannung immer wieder in die Höhe gegen ihren früheren Standort hingezogen. Man nennt sie wegen dieser sich öfters wiederholenden Ascensionsbewegungen den elastischen Staar, Cataracta elastica.

§ 1684.

Eine etwas ausgebreitete partielle Adhäsion im oberen Felde der Traubenhaut in einiger Entfernung oberhalb der Pupille gibt, wenn gleichzeitig der atrophirte, theilweise resorbirte Glaskörper nicht mehr von hinten den gehörigen Widerstand leistet, Veranlassung zu zitternden Bewegungen, eigentlich Pendelschwingungen der an der adhärirenden Stelle aufgehängten Cataract, wobei ihr unterer Rand bei Bewegungen und Erschütterungen des Kopfes oder Augapfels, auch wenn diese in geringer Ausdehnung stattfinden, abwechselnd nach hinten und nach vorn tritt, und sich in einem kleinen Segment eines Kreises bewegt, dessen Mittelpunct die Adhäsionsstelle ist. Dieser Staar wird der Zitterstaar, Cataracta tremula, genannt. Der Zitterstaar ist daher jedesmal eine mit Atrophie des Glaskörpers verbundene adhärirende Cataract.

§ 1685.

Den Gegensatz gegen den angewachsenen Staar, bei welchem sich ausser den fortbestehenden natürlichen Verbindungen der Kapsel mit den adjacirenden Organen noch neue krankhaft erzeugt haben, bilden jene Cataracten, bei welchen solche Neubildungen nicht vorhanden, vielmehr selbst die natürlichen Befestigungsmittel gelöst, getrennt, oder auch nur in dem Grade erschlafft und ausdehnbar sind, dass sie die Cataract nicht an ihrem natürlichen Standorte zurück-

zuhalten vermögen, vielmehr derselben widernatürliche Ortsbewegungen und Lageänderungen gestatten. Diese freibeweglichen Cataracten haben immer einen traumatischen Ursprung, hängen mit vorausgegangenen mechanischen Verletzungen des Augapfels ursächlich zusammen, — sind daher bereits in der Lehre von den Verletzungen des Linsensystemes (§ 929 bis 932) in Betrachtung gezogen worden.

§ 1686.

Zur wissenschaftlichen Begründung der Aetiologie der Cataract ist die Unterscheidung des Fötusstaares, des Greisenstaares und des Staares bei Menschen und Thieren in den zwischen diesen beiden extremen Stadien, dem natürlichen Anfange und Ende des Lebens, zwischenliegenden Lebensperioden erforderlich. Denn die pathogenetischen Verhältnisse der Staarbildung sind in diesen drei Zuständen und Lebensaltern sehr verschieden.

§ 1687.

Der Fötusstaar ist der wahre angeborne Staar, Cataracta vere congenita, welchen das neugeborne Kind wirklich mit auf die Welt gebracht hat, und welcher nicht erst nach der Geburt, etwa in den ersten Wochen des Lebens entstanden ist. Gerade diese früheste Lebensperiode bald nach der Geburt begünstiget sehr die Staarbildung, besonders durch die neue, ungewohnte und daher relativ äusserst heftige Einwirkung der Luft und des Lichtes auf das Auge und durch die zum Theil hievon abhängige Augenentzündung der Neugebornen. Manche unter dem Verlaufe derselben entstandene Cataracten werden irriger Weise für angeborne gehalten, weil eine frühere genauere Untersuchung der Augen unmittelbar nach der Geburt nicht stattfand, und während des Verlaufes der Ophthalmopyorrhöe wegen der Palpebralgeschwulst und wegen der Eiterüberschwemmung des Auges nicht bis zur klaren, vollkommen genügenden Einsicht stattfinden konnte. Die Verwechslung dieser in der frühesten Zeit nach der Geburt entstandenen Cataract mit dem wahren

Fötusstaare hat zu manchen irrigen Angaben über diesen letzteren die Veranlassung gegeben. So lange einige bei jener nicht wirklich angebornen Cataract vorkommende Zustände des Linsensystemes als wirklich in der Natur bestehende Formen des Fötnstaares betrachtet werden, ist eine richtige Einsicht in die Pathogenese desselben unmöglich. Wie wenig genau aber in dieser Beziehung noch gegenwärtig öfters unterschieden wird, zeigt sich darin, wenn *Jüngken* sagt: „die meisten angebornen Staare sind (durch die Ophthalmia neonatorum) in den ersten Lebenstagen entstanden“ *. Wie konnte ihm der innere Widerspruch entgehen, welcher darin liegt, dass er eine in den ersten Lebenstagen (nach der Geburt) entstandene Cataract unter die angebornen (vor der Geburt schon gebildeten) rechnet?

§ 1688.

Die Pathogenese des Fötusstaares muss auf die Entwicklungsgeschichte des Augapfels überhaupt und des Linsensystemes insbesondere gegründet werden. Denn diese Cataracten sind Hemmungsbildungen, oder, wie man richtiger sagen sollte, Bildungshemmungen, d. h. nach der Geburt befindet sich das Linsensystem noch in jenem Bildungszustande, welcher früher der normale war, welcher aber bei fortschreitender Metamorphose höheren und edleren Formen hätte weichen sollen. Auf diesen Stillstand der organischen Entwicklung haben Fötalkrankheiten einen wichtigen ursächlichen Einfluss, und manche der unten näher zu beschreibenden Krankheiten des Linsensystemes kommen ohne Zweifel nicht blos bei Erwachsenen, sondern schon bei dem Fötus vor. Solche Krankheiten bewirken nicht allein einen Stillstand in der Entwicklung, sondern sie können auch eine Entwicklung in einer fehlerhaften Richtung und die Entstehung von mancherlei krankhaften Erzeugnissen hervorbringen.

* Die Lehre von den Augenkrankheiten. Berlin, 1832.

§ 1689.

Folgende historische Momente aus der Entwicklungsgeschichte sind bezüglich auf den Fötalstaar von erheblichem Einflusse:

a) die Linse ist ursprünglich im Embryonenauge flüssig;

b) die ihrer Bildung zum Grunde liegende Flüssigkeit ist Anfangs nicht klar, hell, farblos und vollkommen durchsichtig;

c) auch die Linse selbst, sowie sie zuerst als fester, oder fest-weicher Körper erscheint, ist noch nicht ganz klar, hell, farblos und vollkommen durchsichtig;

d) ihre Aufklärung zur vollkommenen Farblosigkeit und Durchsichtigkeit erfolgt nur allmälig durch fortschreitende organische Metamorphose;

e) diese Aufklärung geschieht nicht gleichzeitig im ganzen Umfange des Linsenkörpers, sondern es findet in jener Metamorphose eine Progression von den Randschichten gegen den Kern statt.

§ 1690.

Dass die Linse ursprünglich im Embryonenauge flüssig sei, ist nur die Inversion des identischen, unbestreitbaren physiologischen Lehrsatzes, dass sie, sowie alles organisch gebildete, aus einer Flüssigkeit, eigentlich aus einem thierischen Saft, ihrem Zeugungssaft entstehe und sich entwickle: es ist hergebracht, wenn man von thierischen Flüssigkeiten spricht, dass man darunter Säfte verstehe, welche in streng physicalischem Sinne niemals rein flüssig sind. Der ganze Embryonenleib und alle Organe desselben entstehen ursprünglich auf diese Weise aus dem Zeugungssafte, oder aus dem Gemische der Zeugungssäfte, des männlichen und des weiblichen; der erste Organisirungsprocess ist ein Gestaltungsprocess des Festen aus dem Flüssigen und in der Folge ist die Ernährung jedes Organes eine sich stetig wiederholende Selbsterzeugung aus dem Flüssigen, dem Blute.

§ 1691.

Der ganze Augapfel ist ursprünglich eine mit Flüssigkeit angefüllte Blase, und zwar nach *v. Bär* eine Hirnblase. Er liegt in der Schädelhöhle, d. h. in dem zur Bildung des Schädelgewölbes bestimmten Theile der Rückenplatten. An diesen entsteht sehr bald eine Einsenkung, in welche die zur Bildung des Augapfels bestimmte Zellenmasse hineintritt. Die innere Höhle des Augapfels ist eine Verlängerung, Ausstülpung der vorderen seitlichen Hirnhöhle; die Netzhaut ist die verlängerte Markwand derselben; diese Markwand ist, wie die Hirnmasse selbst an anderen Stellen, mit der Gefässhaut, weichen Hirnhaut, welche hier zur Aderhaut, Choroidea, und mit der harten Hirnhaut, welche zur Sclerotica etc. wird, überzogen. Diese drei Häute sind die eigenthümlichen constituirenden Membranen des Augapfels. Die Bindehaut etc. ist nur eine accessorische, vom äussern dermatischen Systeme nach seinem Austritt aus der Schädelhöhle ihm hinzukommende Haut. Jener Austritt in die Orbita ist dem Hinabsteigen des Hoden aus der Bauchhöhle, seiner ursprünglichen Bildungsstätte, in das Scrotum zu vergleichen, nur mit dem Unterschiede, dass der Austritt des Hoden erst nach seiner schon ziemlich vollständigen Entwicklung, jener des Augapfels in einem weit früheren Bildungsstadio, wo er noch eine rohe Zellenmasse ist, erfolgt. Wie jener das Bauchfell, so nimmt der Augapfel die beiden Hirnhäute mit; wie dem herabgestiegenen Hoden das Scrotum, die Tunica dartos und vaginalis communis, so legen sich dem ausgetretenen Augapfel Verlängerungen des äussern dermatischen Systemes, und von diesem ausgehende Gebilde in der Bindehaut, den Orbital-, Palpebral- und Lacrymalorganen an. Der Sehnerve ist die zu dem ausgetretenen Augapfel verlängerte und zusammengezogene Hirnmarkmasse und er stellt zu dieser Zeit einen hohlen Canal dar, durch welchen die innere Höhle des Augapfels mit der entsprechenden Hirnhöhle noch fortwährend communicirt. In diesem Bildungsstadio enthält

die Hirnhöhle selbst noch viele Flüssigkeit, und diese bildet durch den offenen Canal des Sehnerven hindurch mit der in der innern Höhle des Augapfels enthaltenen eine continuirliche, ununterbrochene Wassersäule.

§ 1692.

Aus der plastischen Flüssigkeit, welche die innere, noch ungetheilte Höhle des Augapfels erfüllt, bilden sich im Gegensatze des sehr frühe, gleichzeitig mit ihnen, schon am dritten Tage erzeugten Pigmentes der Aderhaut die durchsichtigen Medien desselben, unter diesen zuerst und am frühesten das Linsensystem, — im Vogelauge schon am dritten oder zweiten Tage der Bebrütung des Eies; — dasselbe erfüllt zu dieser Zeit die ganze Höhle des Augapfels, liegt nach vorn genau der Hornhaut an, die Kapsel ist nach *Huschke* selbst eine von dieser ausgehende Entwicklung. Die Linse aber stellt den Kern, Nucleus, zur peripherischen Anlegung aller späteren Formationen dar. Bald nachher scheidet sich von der Linse im grössten Theile ihres Umfanges, besonders aber nach hinten, der Glaskörper, welcher Anfangs sehr klein und wenig umfangreich, nur ein Nebenorgan der Crystalllinse (wie Milz, Nebennieren, Cerebellum) ist, später in demselben Verhältnisse an Volumen zunimmt, als die Linse kleiner wird. Die Ursache, warum der Glaskörper sich nicht auch an der vordern Linsenkapselwand bildet, liegt eben in deren Abkunft von der Hornhaut und in ihrem auch nach der Trennung noch fortbestehenden genetischen Verhältnisse zu derselben. Die in eine häutige Kapsel eingeschlossene wässerige Flüssigkeit wird erst in einer weit späteren Periode, — nach der Entstehung der durch sie angefüllten beiden Augenkammern, welche von dem Zurückweichen der Linse von der Hornhaut abhängt, — gebildet. Die Linse behauptet somit den Primat und die Priorität der Erzeugung vor den beiden andern durchsichtigen Medien; weswegen sie nicht nur das wichtigste strahlenbrechende Gebilde, sondern zugleich der Kern der ganzen Formation, der Centralkörper im optischen

Systeme ist und den mächtigsten physiologischen Einfluss auf alle Theilorgane desselben ausübt. Sie ist zuerst eine mit Flüssigkeit angefüllte Blase, welche, wie jede primitive organische Bildung, eine vollkommene Kugelgestalt zeigt, und zwar mit gleicher Convexität ihrer beiden Oberflächen, der vorderen und hinteren, zwischen denen erst später in dieser Beziehung sich eine Verschiedenheit zeigt, indem die letzte stärker convex bleibt, die vordere dagegen sich etwas mehr abflacht; was sich auch nach der Geburt durch die ganze Lebenszeit in stetig zunehmender Progression fortsetzt, bis sie im Greisenalter den relativ höchsten Grad der Abplattung erreicht.

§ 1693.

Die Flüssigkeit, aus welcher die Linse entsteht, ihr Zeugungssaft, kann nicht klar und wasserhell sein, denn kein thierischer Saft, welcher sich als Keimstoff, Cytoblastem fester organischer Massen verhält, ist klar und wasserhell; keiner kann dies sein, eben weil er körnigen Bildungsstoff enthält, welcher in wässerigen Vehikeln nie im Zustande vollkommener chemischer Solution vorkommt, da er eine organische, mehr als ternäre Verbindung, klares chemisch reines Wasser dagegen eine binäre, unorganische Verbindung und kein vollkommenes chemisches Lösungsmittel für den Thierstoff ist. In der Elementarflüssigkeit, wenn sie auch dem freien Auge ganz limpid und homolog erscheint, schwimmen microscopische Körner und bei einer gewissen Zähigkeit derselben sind sie darin eingebettet. Die körnige Beschaffenheit des elementaren Saftes, aus welchem die Linse hervorgeht, kann nicht in Zweifel gezogen werden. Sie widerspricht aber dem Begriffe der vollen Klarheit.

§ 1694.

Aus der elementaren Flüssigkeit bildet sich die festweiche Linse hervor; auch diese, die Primitivlinse, ist Anfangs nicht hell und vollkommen durchsichtig. Aeltere und neuere Beobachter fanden sie mehr oder weniger unklar und getrübt.

J. L. Petit sagt: die Linse sei bei dem Fötus undurchsichtig. *A. Haller*: sie sei bei dem menschlichen Fötus und bei neugebornen Thieren röthlich. *Arnold* fand sie trübe und undurchsichtig, *Pauli* breiartig, trübe, zuweilen ins röthliche schimmernd; — er setzt hinzu, dass sie erst nach der Geburt härter, farblos und vollkommen durchsichtig werde. Somit kann es sogar bezweifelt werden, ob die Linse schon zur Zeit der Geburt ihre vollkommene Ausbildung erreicht habe. Gewiss ist es, dass diese die Primitivlinse nicht besitze, und dass sie, um zu ihr zu gelangen, erst eine ganze Reihenfolge von Fötalmetamorphosen durchlaufen müsse.

§ 1695.

Den in dieser vorkommenden einzelnen Bildungsstufen entsprechen die verschiedenen Arten des Fötusstaares, der angebornen Cataract.

§ 1696.

Aus eigener Erfahrung kenne ich nur folgende Arten des Fötusstaares und diese drei Staarformen entsprechen genau den einzelnen Stadien der progressiven Fötalmetamorphose des Linsensystemes. Sie sind 1) ein Milchstaar (Cataracta lenticulo-capsularis lactea); 2) ein stationärer, nie reifender vogelleimartiger Staar mit hartem Kerne (Cataracta lenticulo-capsularis viscosa cum nucleo duro); 3) ein centraler Linsenstaar.

§ 1697.

Wenn einige Schriftsteller ausser den genannten noch andere Staarformen, z. B. einen angebornen totalen harten Linsenstaar, einen céntralen, oder auch totalen vorderen Kapselstaar, einen hinteren Kapselstaar, einen trockenhülsigen und einen Pyramidalstaar als Fötalcataracten beobachtet, wenn einige sogar alle Staarformen, so viele es deren überhaupt und im Allgemeinen gibt, auch als Fötusstaare wahrgenommen haben wollen, so bleiben mir, den allerdings grossen Auctoritäten gegenüber, bescheidene, aber nicht ungegründete Zweifel, ob nicht mehrere Male frühzeitig nach der

Geburt entstandene Cataracten für wahre Fötusstaare gehalten worden sind. *v. Ammon** lässt auf der reich ausgestatteten vierzehnten Kupfertafel, welche: morbi congeniti lentis et capsulae überschrieben ist, unter sechszehn Fällen fünf abbilden, von welchen er selbst theils mit Bestimmtheit verneint, theils bezweifelt, ob sie wirkliche Fötusstaare seien. Ich bezweifle dies noch bei mehreren andern. *Jüngken* rechnet die bald nach der Geburt entstandenen Cataracten zu den angebornen. Auch sind wirkliche Fötusstaare nach der Geburt im Laufe von Decennien weiter fortschreitenden Metamorphosen unterworfen, wodurch secundär solche von den ursprünglichen sehr abweichende Staarbildungen entstehen können. So verwandelt sich, wie *Saunders* gezeigt hat, der angeborne Milchstaar, wenn er nicht frühzeitig auf passende Weise operirt wird, mit der Zeit in eine Cataracta arida siliquata. Diese letzte möchte wohl nie als solche angeboren, sondern immer erst secundär auf die eben bemerkte Weise aus einem andern Fötusstaare, z. B. eben aus dem milchigen, entstanden sein. Indessen ist es auch denkbar, dass bei gänzlich gehemmter progressiver organischer Metamorphose eine Art Rückbildung des Keimstoffes der Linse bis zu totaler Verkrüppelung und Sequestration, necrotischem Absterben, noch während des Fötuslebens stattfinden könne.

§ 1698.

Wenn einige Schriftsteller die Arten des Fötusstaares, wie mir scheint, zu sehr vervielfachen, so beschränken sie andere zu sehr. So z. B. sagt *Pauli***: „der angeborne Staar sei immer nur ein Centralstaar, sei es der Linse oder der Kapsel.“ Kein erfahrener Arzt wird ihm hierin beistimmen, und gewiss gibt es Fötusstaare, welche mehr als

* Clinische Darstellung der angebornen Augenkrankheiten. Berlin, 1841.

** Ueber den grauen Staar und die Verkrümmungen. Stuttgart, 1838.

Centralstaare sind. Ebenso will *Lusardi* nur Kapselstaare als angeborne Cataracten gelten lassen. Oft genug ist bei ihnen auch die Linsensubstanz ganz oder theilweise getrübt.

§ 1699.

Dies ist zuerst bei dem angebornen Milchstaare der Fall, welchen aber *Pauli* nicht als Fötusstaar gelten lässt, sondern immer als Product der Augenentzündung der Neugebornen erklärt. Dieser Behauptung stehen die gewichtigsten Auctoritäten entgegen, unter welchen ich hier nur jene von *G. Beer*, *J. A. Schmidt*, *v. Ammon*, *Jüngken*, *Chelius* und *v. Saunders* anführen will. Ich selbst habe mehrere Milchstaare bei Kindern gesehen und operirt, welche niemals an jener Augenentzündung gelitten haben, und in einigen andern Fällen, wo diese wirklich stattgefunden hatte, war sie nur als leichte Lippitudo, als ein sehr geringer Grad von Blepharo-Blenorrhöe von kurzer Andauer zugegen gewesen. Diese aber kann keine Cataract von irgend einer Art, am wenigsten einen Milchstaar hervorbringen. Sie ist nur eine leichte Augenlidbindehautentzündung, ohne Ausdehnung auf die Augapfelbindehaut. Selbst nach heftigen Ophthalmoblenorrhöen in diesem Lebensalter, bei welchen die destructive Phlogose, ursprünglich in der Augapfelbindehaut entsprungen, sich auch den übrigen Membranen des Bulbus mittheilt, und als secundäre Keratitis, Iritis, Pheriphakitis auftritt, bleibt, wenigstens nach meinen Erfahrungen, nur ganz selten ein Milchstaar zurück, welcher in diesem Falle eine Cataracta purulenta sein möchte. Dagegen producirt diese Ophthalmie öfters einen Centralkapselstaar, welchen *Pauli* als wahren Fötusstaar vindicirt, den ich aber als solchen in der reinen Form, d. h. ohne gleichzeitigen Centrallinsenstaar, nie angetroffen habe.

§ 1700.

Bei dem angebornen Milchstaare ist immer die Kapsel in ihrer ganzen vorderen Wand, jedoch nur im ersten gering-

sten Grade, suffundirt, nicht verdickt, eine Cyste bildend; dadurch unterscheidet sich eben der wirklich angeborne Milchstaar von dem später entstandenen, bei welchem die Kapsel gewöhnlich verdickt ist. Bei dem Fötusstaare ist sie nicht krankhaft verändert; sie und die Linse sind geblieben, wie sie ursprünglich waren, jene getrübt und diese flüssig. Nämlich die Linse selbst befindet sich noch in ihrem frühesten elementaren Zustande; an ihrer Stelle zeigt sich eine getrübte, weissliche, selbst milchweisse Flüssigkeit, in welcher sich keine Kernzellen gebildet haben. Es ist wohl nicht zu bezweifeln, dass diese Flüssigkeit der natürliche Zeugungssaft der (hier fehlenden, nicht entwickelten) Linse selbst sei, wenn gleich entmischt und, weil sie nicht zur gehörigen Zeit in die organische Entwicklung einging, krankhaft verändert. Ja der Grund dieser mangelnden Entwicklung kann in einer schon ursprünglichen abnormen Mischung derselben gesucht werden.

§ 1701.

Wenn bei dem angebornen Milchstaare das Linsensystem auf der untersten, niedersten, elementaren, primitiven Bildungsstufe stehen geblieben ist, so zeigt sich eine etwas mehr fortgeschrittene, aber noch immer sehr gehemmte Metamorphose desselben bei der zweiten Art des Fötusstaares, nämlich bei dem vogelleimartigen Kapsellinsenstaare. Diese ist, wenigstens nach meinen Erfahrungen, die gewöhnlichste, bei weitem am öftersten vorkommende Art des Fötusstaares. Mich wundert es sehr, dass *Pauli* dieselbe nicht kennt. Mir ist dieselbe niemals als Folgekrankheit der Ophthalmie der Neugebornen vorgekommen.

§ 1702.

Bei dieser Cataract ist die Kapsel immer verdunkelt, auch etwas verdickt. Die Linsensubstanz ist sehr weich, zähe und dehnbar, so dass sie sich um die lanzenförmige Spitze einer eingestochenen Staarnadel oder Staarlanze herumwickelt, derselben anklebt und nur schwer von ihr abgestreift

werden kann. Sie ist amorph, structurlos. Die Bildung von Lamellen, concentrisch übereinanderliegender Blättchen, und von strahligen Fasern hat nicht begonnen. Bei dem Uebergange aus dem flüssigen in den fest-weichen Zustand ist die Linsensubstanz nicht in eine organische Entwicklung, sondern in den Amorphismus hinübergetreten, welcher nicht crystallisirten unorganischen Körpern eigen ist. Die Linse ist bei diesem Staare nicht ganz undurchsichtig, und der Kranke besitzt bedeutende, zuweilen sogar zum Lesen grösserer Typen hinreichende Reste von Sehvermögen. Unter allen pathologen humoralen Zuständen, so wie sie in andern Organen vorkommen, kenne ich keinen, welcher dieser viscösen Cataract so sehr äquivalent wäre, als der Blasencatarrh, bei welchem sich dieselbe ductile, vogelleimartige Substanz in profuser Menge in der Urinblase erzeugt. Die zum äussersten gediehenen Schleim-Infarcten des Dickdarmes können nicht in Vergleich gestellt werden. Dass diese Cataract eine Hemmungsbildung des Linsensystemes sei, zeigt sich auch in ihrer stationären Beschaffenheit nach der Geburt und durch die ganze Lebenszeit hindurch. Die zähe, dem Vogelleime ähnliche Masse bleibt unverändert dieselbe; sie ist immer weich, wird nie fest oder hart, und der vorhandene Grad der Verdunklung vermehrt sich nicht, d. h. der Staar wird nie reif, und der Kranke erblindet nie vollständig. *v. Ammon* erklärt den weichen Fötusstaar für eine scrophulöse Ablagerung auf die Linse. Eigentliche Scrophulosis ist eine an ein bestimmtes Lebensalter (das kindliche) gebundene Entwicklungskrankheit, und sie kann bei dem Fötus, bei welchem die vorherrschende Weissblütigkeit der natürliche Zustand ist, nicht wohl statuirt werden; eher Tuberculosis. Aber Scrophulosis und Tuberculosis kommen nicht leicht als ruhende und fixirte, sie kommen, jene als sich rückbildende, diese als progressive, Pseudometamorphosen vor; die stationäre Beschaffenheit der angebornen weichen (nicht käsigen oder scrophulösen, sondern viscösen) Cataract spricht

eher für eine Hemmungsbildung, indem eben die stationäre Beschaffenheit der eigenthümlich typische Charakter der Hemmungsbildungen zu sein pflegt.

§ 1703.

Dieselbe stationäre Beschaffenheit zeigt sich auch bei dem angebornen Centrallinsenstaare, bei welchem die Fötalmetamorphose des Linsensystemes in allen seinen Theilen bis auf die Centralmasse der Linse vollendet ist. Die Kapsel, die Randschichten und die Mittelschichten des Linsenkörpers sind hell und durchsichtig, nur der Kern ist verdunkelt. Unverkennbar ist diese Cataract eine Hemmungsbildung des Augapfels: denn sie ist immer mit einem höheren oder geringeren Grade von Microphthalmos verbunden; der Augapfel ist klein, in allen seinen Theilorganen unvollkommen entwickelt; die Sclerotica ist dünn, die Cornea von geringem Umfange, die Iris ebenfalls dünn, mit wenig Pigment versehen, überhaupt verkümmert, ihre beiden Zonen nicht gehörig unterschieden, die kreisigen Fasern nicht angedeutet, die länglichen allein roh und strotzend hervortretend. Das durch die Cataract selbst eigentlich wenig beschränkte Sehvermögen ist wegen der mangelhaften Ausbildung anderer edler Theilorgane doch sehr unvollkommen. Es ist Schwachsichtigkeit und meistens Myopie vorhanden. Nicht selten finden die charakteristischen, stetigen, unwillkührlichen Bewegungen des Augapfels in horizontaler Richtung statt, welche ein Zeichen vom gehemmten beherrschenden Einflusse des Willens über die nun andern, somatisch-organischen, nicht mehr den psychischen Impulsen folgenden Muskeln des Augapfels, und daher von unvollkommener Entwicklung des Systems seiner motiven Nerven und der diese angehenden Hirntheile sind. Aehnliche Hemmungsbildungen kommen auch bei andern Arten des Föttusstaares vor, und *Seiler* und *v. Ammon* haben auf eine eigenthümliche Conformation des Schädels bei cataractös Blindgebornen aufmerksam gemacht, so wie mit angebornen Cataracten auch Hemmungsbildungen

in andern Körpertheilen: Hasenscharten, Gaumenspalten, Klumpfüsse etc. gleichzeitig erscheinen. Einen Centrallinsenstaar und nichts mehr glaube ich auch in derjenigen Cataract zu erkennen, welche bei *v. Ammon* Tab. XIV. Fig. 3 abgebildet ist, und welche derselbe als Cataracta congenita dura bezeichnet. Die Opacität nimmt wenigstens in der Abbildung nur das Centralfeld ein und erreicht keineswegs den Rand der Pupille. Die weissen Puncte in der Iris, welche an der Grenze ihrer beiden Zonen ringförmig gestellt sich zeigen, sind Naevi materni iridis, welche auch im äussern dermatischen Systeme, als angeborne Bildungsfehler erscheinend, Hemmungsbildungen sind.

§ 1704.

Der Centralkapselstaar ist gewöhnlich nicht angeboren, sondern ein häufig vorkommender Nachlass der Ophthalmie der Neugebornen. Als solchen habe ich ihn in einer grossen Anzahl von Fällen beobachtet. Wenn er wirklich als Fötusstaar vorkommt, wie *v. Ammon* behauptet, aber doch nicht, wie mir scheint, von dem reinen Centralkapselstaare, sondern nur von dem mit einem Centrallinsenstaare complicirten thatsächlich nachweist; so verdient desselben auf der Entwicklungsgeschichte des Linsensystemes beruhende Ansicht seiner Pathogenese alle Aufmerksamkeit. Nämlich der mittlere Theil der vordern Kapselwand ist bei dem Fötus, wie *Huschke* gezeigt hat, perforirt und bleibt lange Zeit offen; die Spalte schliesst sich später nur durch eine verhältnissmässig dünnere Membran, wie auch das Grübchen in der Medianlinie der Oberlippe eine atrophirte, eingezogene Narbe zwischen den beiden hier aneinander gewachsenen, ursprünglich aber getrennt gewesenen seitlichen Lappen der Oberlippe ist. Die vordere Kapselwand steht zu der Pupillarmembran nicht blos durch Contiguität und Berührung, sondern auch durch Gefässgemeinschaft in der nächsten Beziehung. Der Centralkapselstaar könnte darnach die Folge einer üblen undurchsichtigen Vernarbung der Spalte und des zuletzt von dieser

übrig gebliebenen Centralloches in der vordern Kapselwand sein, und es wäre nicht nöthig, mit *v. Ammon* die Ablagerung eines krankhaften heterogenen Stoffes auf den mittleren Theil derselben anzunehmen. Es ist wohl ganz unwahrscheinlich, dass ein solcher trüber Stoff, welcher in die noch offen gebliebene Medianspalte eindringen soll, aus der wässerigen Feuchtigkeit herkomme. Soll dies durch Präcipitation geschehen? und enthält der Humor aqueus einen solchen zur Präcipitation geneigten suffundirenden Stoff? Es ist ebenso wenig einzusehen, warum eine schlecht gebildete Narbe in der vorderen Kapselwand hervorstehen, eine pyramidale Hervorragung bilden solle, wie *Höring** angibt. Hat derselbe vielleicht an den Callus luxurians gedacht? Zweifel gegen das ganze Theorem erregt überdies der Umstand, dass der punctirte Staar der vorderen Kapselwand nicht gerade nothwendig und alle Zeit im Centralfelde und in der Medianlinie derselben, sondern öfters auch an andern Stellen, selbst in bedeutender Entfernung von jenem vorkommt, was auf einen mehr zufälligen secundären, z. B. entzündlichen, und nicht auf einen primär genetischen Ursprung desselben hinweist. Wirklich ist der partielle Staar der vorderen Kapselwand als Folge und Ausgangskrankheit der Ophthalmie der Neugebornen leicht zu begreifen.

§ 1705.

Es ist schwer, sich von einem pyramidalen Fötalstaare, wie ihn *Arnold* aufstellt, eine Vorstellung zu machen. *v. Ammons* Erklärung, dass die pyramidale Hervorragung von einem Theile der Linsensubstanz herrühre, welche nach vorn gedrängt durch das noch offene Centralloch in der vorderen Kapselwand etc. hervortrete, ist sehr unwahrscheinlich und sie widerspricht den pathogenetischen Verhältnissen des Pyramidalstaares bei Erwachsenen. Wenn er aber wirklich als

* Ueber den Sitz und die Natur des grauen Staares. Heilbronn, 1844.

Fötalstaar in der Natur vorkommt, so muss hier eher die von ihm gleichfalls angegebene Ablagerung eines krankhaften, heterogenen Stoffes, — etwa Tuberkelstoff nach *Höring*, — auf oder unter der vorderen Kapselwand, als bei dem Centralstaare angenommen werden. Von diesem Pyramidalstaare gibt *v. Ammon* auf der XIV. Tafel drei Abbildungen. Fig. 11 scheint mir wenig zu beweisen, da das Präparat längere Zeit in Weingeist gelegen hat, weswegen der Glaskörper und die Linse sehr verschrumpft sind. Vielleicht war dasselbe im frischen Zustande belehrender. Aber unmöglich kann in diesem die hier ganz conisch zugespitzte Linse so, wie sie abgebildet ist, ausgesehen haben. Fig. 1 stellt zwei Pyramidalcataracten bei einem wenige Wochen alten Kinde dar. In der Abbildung selbst kann wenigstens ich die conische Hervorragung nicht erkennen. Deutlicher ist diese in Fig. 2, in welcher die Cataracten bei demselben Kinde später wieder abgebildet sind. In der Erklärung dieser Figur selbst heisst es: das Kind sei damals sechs Monate alt gewesen, in den einleitenden Betrachtungen aber: dasselbe habe das zweite Lebensjahr erreicht gehabt. Diese Ungenauigkeit ist hier störend und schwächt die Beweiskraft. Der Unterschied von sechs und vierundzwanzig Lebensmonaten ist darum sehr relevant, weil *v. Ammon* selbst sagt: „mit dem Wachsthum des Kindes habe sich die Pyramide mehr erhoben.“ Man könnte daher bezweifeln, ob sie zur Zeit der Geburt überhaupt schon vorhanden war, und ob die Excrescenz nicht als eine erst nach dieser eingetretene secundäre Metamorphose zu betrachten sei.

§ 1706.

Sehr scharfsinnig erklärt dieser Schriftsteller die Verdunklung der hintern Kapselwand aus der Obliteration der Centralarterie, welche er in dem staarblinden Auge eines Kaninchens vorfand. Ganz richtig ist seine Bemerkung, dass Zweige dieser Arterie sich nur in der hinteren Kapselwand verbreiten, und die vordere ihre eigenen ernährenden Gefäss-

stämmchen habe. Aber nicht beistimmen kann ich seinen Behauptungen, dass die Centralarterie nur in den ersten fünf Fötusmonaten rothes Blut, später nur weissen Saft führe; dass dieselbe keine ihr entsprechende, sie begleitende Vene habe; dass eine solche auch nicht nöthig sei, da alles durch diese Arterie im Fötusauge dem Linsensysteme zugeführte Blut zu dem Bildungsprocesse verbraucht werde; dass die sehr venenreiche Pupillarmembran die Stelle einer solchen fehlenden Centralvene vertrete, und dass die hintere Kapselwand sich überhaupt mehr arteriell, die vordere mehr venös verhalte. Den letzten Satz könnte man wegen der offenbar höheren Entwicklung der vorderen Kapselwand eher umkehren, wenn überhaupt die Unterscheidung einer mehr arteriellen oder mehr venösen Natur einzelner Organe zulässig, und nicht zu unbestimmt hypothetisch und vieldeutig wäre. Dass es irgend eine Arterie ohne eine ihr entsprechende Vene gebe, streitet gegen das oberste und fundamentale Bildungsgesetz des rothblütigen Gefässsystemes, welches sich nur in der Antithese (zweier entgegengesetzter Bewegungsrichtungen der Blutströmung) entwickeln kann. Ebenso streitet die Annahme, dass in einem Organe die ganze Masse des arteriellen Blutes zu seiner Bildung und Ernährung consummirt werde, gegen den physiologischen Begriff der Ernährung, welche nothwendig mit Blutzersetzung und daher mit einem (venösen) Rückstande von dieser verbunden ist. Würde die ganze Masse des durch die Centralarterie zugeführten Blutes ohne Zersetzung und Rückstand zur Bildung von Linsensubstanz verwendet, so könnte diese nur aus unverändertem Blute bestehen. Könnte auch die Pupillarmembran die Stelle einer fehlenden (eigentlich nur noch nicht entdeckten, weil bisher uneinspritzbaren) Centralvene vertreten, so wäre diese Stellvertretung doch nur so lange möglich, als jene Membran besteht; was sollte aber, nachdem sie verschwunden ist, die Stelle jener Vene und ihre eigene vertreten? Die Centralarterie und selbst ihre in der hintern

Kapselwand verlaufenden Zweige sind übrigens auch nach der Geburt und sogar bei Erwachsenen öfters noch mit rothem Blute gefüllt. Was den bei *v. Ammon* Tab. XIV, Fig. 5 abgebildeten Fall von hinterem Kapselstaare betrifft, so bezweifelt er selbst, ob er wirklich ein Fötalstaar war. Ich aber kann in dieser Figur überhaupt nicht erkennen, dass der Sitz des viereckigen dunklen Flecks wirklich in der hintern Kapselwand sei. In dieser Form, als ein circumscripter viereckiger Fleck, kommt bei Erwachsenen der hintere Kapselstaar niemals vor. Bei dem allegirten Kaninchen war die Staarblindheit wahrscheinlich nicht angeboren, und die durch *v. Ammon* entdeckte Obliteration der Centralarterie dürfte daher wohl für den hintern Kapselstaar überhaupt sehr relevant, aber ohne nähere Beziehung auf ihn als Fötusstaar sein.

§ 1707.

Wenn, gemäss dem Bisherigen, Fötalstaare, wenigstens die mir bekannten und sicher constatirten Arten derselben, Hemmungsbildungen sind, so wird hierdurch, wie schon oben bemerkt wurde, der Einfluss von Fötalkrankheiten überhaupt und von solchen Krankheiten des Linsensystemes insbesondere auf ihre Entstehung nicht ausgeschlossen. Denn es bleibt eben die wichtige Frage, wodurch denn eigentlich die weitere Ausbildung des Linsenkeimes und seine fortschreitende organische Metamorphose gehemmt, aufgehalten, zum Stillstande, oder auch zu abweichenden fehlerhaften Richtungen bestimmt wurde? Es ist leicht einzusehen, dass nicht blos Schwäche und zu geringe Energie der Wirksamkeit des bildenden Triebes hier anzuklagen ist, und dass positive Hindernisse ihr in den Weg treten müssen, sowie denn überhaupt aus blosser Asthenie so sehr positiv begabte Zustände, wie krankhafte Processe sind, nicht leicht entstehen können. Möchte man ein einzelnes Organ durch alle Grade der Schwäche in einer gradnirten Scale derselben hindurchführen, auf keinem dieser Schwächungsgrade würde

eine bestimmte articulirte Krankheit zum Vorschein kommen, — *v. Ammon* hat über hierher bezügliche krankhafte Zustände des Linsensystemes während des Fötallebens wichtige Andeutungen gegeben, wohin die Obliteration der Centralarterie, das Offenbleiben der Spalte in der vorderen Kapselwand, die Deposition von krankhaften Stoffen auf das Linsengewebe, und gegenseitig nachtheilige Einwirkung der Kapsel auf die Linse und umgekehrt etc. gehören. Mehrere dieser Momente habe ich schon oben besprochen, und weiter unten in der Lehre von den Krankheiten des Linsensystemes in den mittleren Lebensjahren werde ich auf eine weiter ausgeführte Erörterung zurückkommen. *Geofroy St. Hilaire, Ertl* u. A. haben Mittel gefunden, an dem Hühnchen-Embryo des bebrüteten Eies durch mechanische störende Einwirkungen beliebige Missbildungen einzelner Körpertheile hervorzubringen, und zwar am Kopfe nur in der frühesten ersten Zeit, am Rumpfe noch in einer etwas mehr vorgerückten Periode, zuletzt und in der spätesten Zeit nur noch an den Extremitäten.

§ 1708.

Den contradictorischen Gegensatz gegen den Fötusstaar bildet in jeder Beziehung der Greisenstaar, Cataracta senilis. Wenn von jenem mehrere Arten (wenn auch nicht in so sehr grosser Anzahl) vorkommen, so gibt es von diesem immer nur Eine und stets die gleiche Species, nämlich die atrophische senile Cataract. Man muss aber, sowie den wirklichen Fötusstaar von dem nach der Geburt in der ersten Zeit des selbständigen Lebens entstandenen, so auch den wahren Greisenstaar von dem scheinbaren unterscheiden. Nicht jede Cataract bei einem in den Jahren vorgerückten Menschen oder Thiere ist ein Greisenstaar. Auch in den höheren Lebensjahren können noch unabhängig von diesen selbst Cataracten aus andern Ursachen, und zwar aus denselben, wie bei jüngeren Menschen, entstehen. Den Namen Greisenstaar verdient nur jene Cataract, welche

wirklich und allein die Wirkung des decrepiden Alters ist. Dagegen kommt der Greisenstaar auch bei verhältnissmässig noch jüngeren und durch die Bürde der Jahre nicht sehr gedrückten Individuen vor, welche frühzeitig gealtert und prämature Greise sind.

§ 1709.

Ja das Linsensystem für sich allein, vor andern Organen und ohne diese, kann sich nach zu rascher Consumption seiner Lebenskräfte und bei widernatürlich beschleunigter organischer Metamorphose im Zustande der senilen Decrepidität, bei noch andauernder Lebenskräftigkeit anderer Theile des Leibes, befinden. Daher kommen senile atrophische Cataracten bei Menschen von jedem Lebensalter (abgesehen von dem frühesten), mit oder ohne Zeichen von senilem Marasmus in den übrigen Körpertheilen, vor.

§ 1710.

Wie die richtige Deutung des Fötusstaares von der Entwicklungsgeschichte, so muss jene des Greisenstaares von der Anatomia corporis senilis ausgehen, und derselbe muss in durchgängigem Zusammenhange mit jenen Veränderungen betrachtet werden, welche Senium und Grandävitas auch in andern Organen und Körpertheilen hervorbringt.

§ 1711.

Wie diese nicht als Krankheiten, sondern als natürliche Vorgänge im Verlaufe des menschlichen und thierischen Lebens nahe am Schlussacte desselben zu betrachten sind, so ist auch der Greisenstaar eigentlich keine Krankheit, sondern die vollkommen naturgemässe, letzte Metamorphose des Linsensystemes. Jedermann bekommt zuletzt den grauen Staar, manche schon in den fünfziger, mehrere in den sechziger oder siebenziger, auch erst in den achziger und neunziger Jahren, und wenn es hundertjährige Greise und darüber gibt, welche noch ganz gut sehen, so ist bei ihnen das Linsensystem noch nicht decrepid, wie gross auch die Entkräftung und Atrophie anderer Körpertheile sein mag. Die Staar-

blindheit erfolgt bei ihnen zuletzt doch noch bei längerer Lebensdauer, und nur durch einen verhältnissmässig noch immer prämaturen Tod kann ein Mensch dem endlichen Schicksale derselben entgehen. Das Alter ist daher für sich eine hinreichende Ursache (Causa sufficiens) der cataractösen Erblindung, und nicht, wie *G. Beer* angibt, blos ein causales Moment, welches nur in Verbindung mit andern coefficirenden causalen Momenten dieselbe hervorzubringen vermag.

§ 1712.

Pauli geht offenbar zu weit, wenn er nur den Greisenstaar als Cataracta dura (Phacoscleroma) gelten lässt. Jeder erfahrene Arzt weiss, dass auch bei jüngern Individuen, welche sich keineswegs im Zustande der senilen Decrepidität befinden, harte Cataracten vorkommen, und es gibt harte Staare, welche eine ganz andere Pathogenese als den auch nur localen senilen Marasmus des Linsensystemes anerkennen.

§ 1713.

Der senile Marasmus des Linsensystemes als producirende Ursache des Greisenstaares wird gegenwärtig beinahe allgemein anerkannt. Diese causale Dependenz ist auch so augenfällig und war so leicht wahrzunehmen, dass schon frühere Schriftsteller sie mannigfach andeuteten. Aber die betreffenden Angaben derselben waren fragmentarisch, vag gehalten, ohne Präcision und Schärfe, des wissenschaftlichen Zusammenhanges mit der gesammten Cataractologie entbehrend. Diesen letzteren hergestellt, dadurch eine gewisse Bestimmtheit und Sicherheit in die Lehre gebracht, und dieselbe wissenschaftlich begründet zu haben, dürfte mein, wie auch immer geringes, Verdienst sein.

§ 1714.

Ausser dem senilen Marasmus hat aber der Greisenstaar noch ein anderes physiologisches Element. Ein solches ist der Niederschlag und Absatz eines Pigments in den Interlamel-

larräumen des Linsenkörpers. Diesen, und zwar die gelbe Färbung, Xanthosis, habe ich schon oben besprochen. Sie ist, wie dort bemerkt, die natürliche Färbung der Linse bei alten Leuten. Sie hebt das Sehvermögen nicht geradezu auf, kommt daher auch ohne Cataract bei ihnen vor. Sie ist aber immer mit verminderter strahlenbrechender Kraft der Linse, daher mit seniler Presbyopie verbunden, und von den zwei Functionen derselben, Durchlassung und Refraction der Lichtstrahlen, ist wenigstens die eine und zwar die letzte, bedeutend gestört.

§ 1715.

Bei seniler Cataract ist Xanthosis immer vorhanden, nie Melanosis. Die Cataracta nigra ist kein Greisenstaar, kommt bei Individuen aus allen Altersclassen vor. Der schwarze Ring, welchen man am Rande der senilen Cataract, wie bei jedem harten reinen Linsenstaare bemerkt, hat mit Melanose nichts zu schaffen. Bei seniler Cataract ist die Kapsel niemals getrübt; ein Kapsellinsenstaar, auch bei einem Greise, ist nie ein wirklicher, wenigstens kein reiner Greisenstaar. Die Secretion der Morgagnischen Flüssigkeit mag beschränkt, auch ganz aufgehoben, und daher zum Theil die Volumsverminderung des Linsensystems und die Abflachung der vordern Hemisphäre, auch die Atrophie der Linse bedingt sein. Diese letztere ist immer in bedeutendem Grade vorhanden, und es zeigen sich alle Gewebsveränderungen, welche ich oben bei der allgemeinen Betrachtung des harten Linsenstaares angegeben habe: fibröse, cartilaginöse Beschaffenheit, selbst Ossescenz. Diese letztere wird zwar, wie schon oben bemerkt, von *J. A. Schmidt* in Zweifel gezogen. Allein die Existenz derselben speciell bei der senilen Cataract ist durch die glaubwürdigsten Auctoritäten bestätiget, welche ich angeführt, und zu welchen *Pauli* einige neuere, seitdem hinzugekommene, *Saunders*, *Adams* und *Klein*, beigefügt hat. Ich selbst besitze die verknöcherte Linse aus dem Auge eines alten, staarblinden Hundes.

§ 1716.

Ausser der Fötalperiode und dem Greisenalter entsteht die Cataract auch öfters bei Menschen und Thieren in den zwischen diesen beiden mitten inne liegenden Lebensepochen, und zwar entweder durch mechanische Verletzung oder durch zufällige Erkrankung des Linsensystemes. Man kann diese Cataracten, welche nicht von der natürlichen und nothwendigen (fötalen und senilen) Metamorphose des Linsensystemes, sondern von beziehungsweise auf dasselbe zufälligen Ereignissen abhängen, accidentelle Cataracten nennen.

§ 1717.

Mechanische Verletzungen bringen zuweilen Verdunklungen im Linsensysteme hervor; der auf diese Weise entstandene graue Staar wird der traumatische, Cataracta traumatica, genannt. Die traumatische Cataract in ihren zahlreichen Formen und Modalitäten ist in der Lehre von den Verletzungen der Crystalllinse und ihrer Kapsel (Cap. 51) erläutert worden.

§ 1718.

Unter den zufälligen Erkrankungsformen des Linsensystemes, welche in ihm die Verdunklung und die cataractöse Metamorphose hervorzubringen vermögen, steht seine Entzündung, die Periphakitis und Phakitis oben an. Diese entzündlichen Zustände, sowie die Art ihrer Entstehung, sind §§ 166—183 beschrieben, auch ihr Einfluss auf die Verdunklung und Staarerzeugung angedeutet worden.

§ 1719.

Es ist leicht einzusehen, dass die Periphakitis auf die Staarbildung einen wesentlichen ursächlichen Einfluss ausübe, und solches wird gegenwärtig auch von den eifrigsten Gegnern meiner Theorie, z. B. *Pauli*, zugestanden. Es ist jetzt kaum mehr nöthig, Beweisgründe für jene Assertion anzuführen. Ich will daher auch nur Weiniges enige kurz angeben.

1) Die Entzündung bringt auch in andern durchsichtigen und durchscheinenden Gebilden Verdunklung hervor, z. B. was die ersten betrifft, in der Cornea, in welcher Suffusion das erste, die Priorität vor jedem andern behauptende Symptom der Keratitis, und der Hornhautfleck eine häufig vorkommende Nachkrankheit derselben ist. Auch die Glashaut könnte in gleicher Beziehung genannt werden. Als Beispiel der zweiten führe ich die serösen Membranen an, welche durch Entzündung ihre durchscheinende Beschaffenheit verlieren, sich verdicken u. s. f.

2) Mehrere Ophthalmieen produciren während ihres Verlaufes, wenn sie sich bis zum Linsensysteme ausdehnen und in dieses hinein verbreiten, wirklich nach allgemeinem Zugeständnisse den grauen Staar. Dies ist der Fall bei der Opthalmie der Neugebornen, bei der traumatischen Ophthalmitis, wie oben vielfach gezeigt wurde; auch bei der arthritischen und syphilitischen Ophthalmie. Frühere Schriftsteller haben angemerkt, dass bei langwierigen, heftigen innern Augapfelentzündungen sehr oft der graue Staar entstehe. Man wollte hieraus folgern, dass meine Entdeckung der Entzündung im Linsensysteme nicht neu sei. Aber jene Schriftsteller, z. B. *Heister*, sprachen nicht von einer Entzündung im Linsensysteme selbst, sondern von einer Augapfelentzündung im Allgemeinen.

3) Die Aetiologie der Cataract coincidirt bis zu einem gewissen Grade mit jener der Ophthalmie. Die causalen Momente der Staarbildung sind von zweifacher Art: erstens privative, den Stoffwechsel und die Ernährung im Linsensysteme, welche zur Erhaltung seiner Durchsichtigkeit durchaus erforderlich ist, beschränkende oder ganz aufhebende: zweitens positive, nämlich directe oder indirecte, congestive und phlogistische Reizungen jeder Art. Zu den ersten gehören die senile Decrepidität, die Obliteration der Bildungsstoff zuführenden Kapselgefässe, ihre Zerreissung bei mechanischen Verletzungen, convulsivischen Erschütterungen des

Augapfels u. s. f. Die Reihenfolge der zweiten begreift in sich alle jene Schädlichkeiten, welche nach allgemein übereinstimmendem Eingeständnisse auch Ophthalmieen überhaupt hervorzubringen vermögen. Mechanische Verletzungen erzeugen auf diese doppelte Weise den Staar, und die traumatische Cataract ist, wie oben gezeigt wurde, bald von der gestörten Nutrition und Secretion, bald von Entzündung abhängig. Eine auf das Linsensystem direct einwirkende phlogistische Potenz ist die absolut oder relativ zu heftige Einwirkung des Lichtes (besonders des reflectirten) auf die Augen selbst, oder auf den nicht bedeckten Kopf (Insolation). Alle in der Aetiologie der Augenentzündung aufgeführten causalen Momente (§§ 74—91) üben auch auf die Staarbildung durch phlogistische Erregung des Linsensystemes einen ursächlichen Einfluss aus: die unangemessene zu heftige Einwirkung des Lichtes in ihren verschiedenen Modalitäten, so wie die atmosphärischen Schädlichkeiten stehen auch hier in erster Reihe.

§ 1720.

Schon das während der ganzen Lebenszeit mit weniger Unterbrechung beständig durch sie hindurchgehende Licht bringt ohne Zweifel langsam und allmählig in der Substanz der Linse, so wie in andern durchsichtigen Körpern eine chemische Veränderung, welche mit Verlust der Durchsichtigkeit verbunden ist, hervor. Abgesehen von der Erzeugung des senilen und anderer Pigmente, scheint diese besonders in der Coagulation des Eiweissstoffes zu bestehen, welcher einen Hauptbestandtheil der Linse ausmacht. Dies ist durch die Resultate der directen und unmittelbaren Einwirkung des Galvanismus auf die Linse erwiesen. Ich habe 1803 bei galvanischen Experimenten, welche ich in Mainz in Gemeinschaft mit *Ackermann*, den beiden *Wenzel* und *Leidig* an mehreren Enthaupteten anstellte, die Entdeckung gemacht, dass die Einführung des vorn zugespitzten Leitungsdrahtes des positiv-electrischen Poles einer starken Volta'schen Säule

durch eine angelegte Hornhautwunde, durch die Pupille und durch eine Wunde in der vorderen Kapselwand in die Substanz der Linse selbst sogleich im Momente der Schliessung der Kette, unter bedeutendem Aufbrausen und mit Entwicklung vieler Luftbläschen, eine mit Auflösung verbundene totale Trübung der Crystalllinse, somit einen weichen Staar hervorbringt. Wahrscheinlich ist die in jenen schäumigen Bläschen enthaltene Luft Wasserstoffgas. Die gleiche Einführung des Conductors des negativ-electrischen Poles bringt ebenfalls eine vollkommene Trübung des Linsenkörpers, aber ohne Auflösung und ohne Gasentbindung, hervor, vielmehr vermehrt sich dabei seine Consistenz, es entsteht eine Art von hartem Linsenstaare. Hatte die Einwirkung des einen Poles nicht zu lange Zeit fortgedauert, und war erst nur ein geringerer Grad von Verdunklung der Linse und noch keine totale Gewebsveränderung derselben entstanden, so konnte in einigen Fällen der rasche Polwechsel die Wiederaufhellung der schon vorhandenen Trübung bewirken. Einen Bericht über dieses wichtige Experiment und seinen überraschend schönen Erfolg habe ich damals sogleich in *Hartenkeils Med. Chir. Zeitung** veröffentlicht. Demgemäss bringt die energische und directe Einwirkung der negativen Electricität, so wie in andern organischen Mischungen, die Coagulation des Eiweissstoffes der Linse hervor, welcher nach *Berzelius* nächst dem Wasser ihren quantitativ vorherrschenden Bestandtheil ausmacht. Dieser grosse Chemiker fand auch bei der chemischen Analyse einer (wahrscheinlich harten) Staarlinse wirklich geronnenen Eiweissstoff in derselben. Eine heftige Entzündung macht nun jederzeit in einer animalischen Mischung, z. B. in dem serösen pleuritischen Exsudate (vielleicht durch eine in Folge der Entzündung darin gebildete Säure) den Eiweissstoff gerinnen. Bei der höheren Gerinnbarkeit des Faserstoffes, zu dessen

* Jahrgang 1803. Bd. III. Nro. 97.

Coagulation keine so sehr bedeutende Temperaturerhöhung oder gewaltsame chemische Einwirkung erforderlich ist, wird auch eine schwache, chronische, schleichende Entzündung, wie jene bei Phakitis und Periphakitis zu sein pflegt, hinreichend sein, um seine Coagulation hervorzubringen. Indem nun aber Albumin so leicht und nur durch eine geringe Veränderung im relativen Atomengewichte in Fibrin umgesetzt werden kann, und da ohne Zweifel im phlogistischen Blute ein Theil seines Eiweissstoffes sich wirklich in Faserstoff verwandelt, und hierdurch die so bedeutende entzündliche Faserstoffvermehrung hauptsächlich entsteht, so kann leicht bei Periphakitis der Eiweissstoff der Linse in Fibrine verwandelt, und diese langsam und allmälig zur Gerinnung gebracht werden. Dabei scheiden sich die wenigen in der Linsensubstanz enthaltenen Phosphate und andere Salze aus, und bilden crystallinische oder auch amorphe Niederschläge, wie wir sie in dem Gypsstaare und in andern Staarformen antreffen. Es können sich, wie *Frerich* gefunden hat, auch Fett und Cholestearincrystalle darin bilden. Diesen ätiologischen Gesichtspunct hat *Chelius* zu einseitig aufgefasst, indem er, von meiner Entdeckung ausgehend,* die Entstehung des weichen Staares für einen Hydrogenirungsprocess und jene des harten für Oxydation der Linsensubstanz erklärte, und die hierher bezüglichen pathogenetischen Schädlichkeiten in hydrogenirende und oxydirende eintheilte.

§ 1721.

Die oben betrachteten pathogenetischen Schädlichkeiten sind phlogistische Reize, welche local und direct auf das Linsensystem einwirken und in demselben Entzündung hervorzubringen wohl geeignet sind. Obgleich dieses organische System das isolirteste im ganzen thierischen Körper, die Linse selbst sogar ausser allen organischen Zusammenhang mit andern Körpertheilen gesetzt ist, so sind doch zwischen

* Ueber die durchsichtige Hornhaut. Karlsruhe, 1818.

diesen und dem Auge wichtige connectirende Medien der Leitung und Halbleitung angelegt, und auch das Linsensystem steht in Lebensgemeinschaft mit anderen Organen und organischen Systemen; dasselbe participirt demgemäss symptomatisch an allgemein verbreiteten constitutionellen Krankheiten und deuteropathisch an den Krankheiten und krankhaften Verfassungen anderer Organe. So äussern Störungen und Abnormitäten des allgemeinen Blutumlaufes einen directen, höchst wichtigen Einfluss auf die Staarbildung. Der Missbrauch alcoholischer Getränke, sehr starker feuriger Weine, eines an Alcohol reichen Bieres, besonders aber des Branntweins selbst, guter und schlechter Sorten, der Liqueure, versetzt das Blutgefässsystem in einen habituell überreizten Zustand; dadurch, sowie gleichzeitig durch die chemischen Wirkungen des die Gewebe durchdringenden Alcohols, wird die Staarerzeugung sehr begünstigt, prämatur herbeigeführt, sogar bei schon begonnenen Cataracten, wenn sie sehr langsam sich ausbilden, ihre Zeitigung bedeutend beschleunigt. Heftige, erschütternde Gemüthsbewegungen, gewaltsame Ausbrüche des Zornes, plötzlicher Schrecken, forcirte Märsche bei Soldaten in grosser Sonnenhitze, anstrengende Reisen zu Fuss und Pferd bringen zuweilen sehr rasch die cataractöse Erblindung hervor. Obgleich diese und andere schädliche Potenzen, welche Kreislauf-Beschleunigungen und Perturbationen veranlassen, immer zugleich auch heftig ergreifend auf das Nervensystem einwirken, so ist doch ihr ursächlicher Einfluss auf die Cataractogenese mehr vom Gefässsysteme als vom Nervensysteme abzuleiten, weil das Linsensystem keine Nerven, wenigstens keine andern als trophische Nerven besitzt. — Wenn einer wahren, naturgemässen Aetiologie der Cataract besonders die Betrachtung der acutesten, rapidesten Fälle, wo graue Staare sehr rasch, nach der Angabe einiger Schriftsteller über Nacht entstanden sind, wegen der grössern Evidenz der Causalität zum Grunde gelegt werden müssen, so zeigt sich doch auch bei ihrer lang-

samen Heranbildung und bei mehr chronischem Verlaufe eine grosse und nicht zu verkennende Abhängigkeit von Unregelmässigkeiten der Blutbewegung und Blutvertheilung, daher von gegen den Kopf und die Augen gerichteten Congestionen, von habitueller Blutüberfüllung der Zweige des äusseren und inneren Caroditensystemes, von Unfreiheit des Blutlaufes in den Abdominalgefässen, besonders im Pfortadersysteme u. s. w.

§ 1722.

Die Unregelmässigkeiten des Blutlaufes verhalten sich theils als excitirende, theils aber auch als disponirende Ursachen der Staarbildung. Jeder Mensch besitzt eine Disposition zu derselben, er besass sie schon während des Fötuslebens, und wenn sie in den mittleren Lebensjahren einigermaassen zurückgetreten war, so erwirbt er sie zum zweiten Male bei dem Uebergange in das höhere Alter. Das Senium und die Grandävitas sind daher als natürliche Staaranlagen zu betrachten. Aber die Disposition zur Cataractogenese, auch zur senilen, und besonders zur prämaturen, ist bei einzelnen Menschen, nach Verschiedenheit der Constitution, des Temperaments, der Leibesbeschaffenheit etc., eine verschiedene und ungleich vertheilte. Sie ist zum Theil durch die eben bemerkten Unregelmässigkeiten des Blutlaufes und der Blutvertheilung an die einzelnen Organe bedingt; sie hängt mit der durch climatische und geographische Verhältnisse bedingten und modificirten allgemeinen Krankheitsanlage einzelner Länder, dann mit der particulären Familienanlage ect. zusammen. Da aber die vorwaltende Disposition zu bestimmten Krankheiten nicht auf dem Vermögen, diese spontan in sich selbst zu erzeugen, sondern auf der grössern Susceptibilität für die sie gelegenheitlich excitirenden Ursachen beruht, so muss auch die Staaranlage im Verhältnisse der oben exponirten Doppelseitigkeit der excitirenden Ursachen eine zweifache sein. Die senile Cataractanlage ist wohl ohne Zweifel von der ersten, privativen Art. Von der gleichen Beschaffenheit

scheint auch meistens die Familienanlage zu sein, bei welcher die Cataract erblich vom Vater oder der Mutter auf die Söhne oder Töchter, zuweilen in einer Art von sexualer Kreuzung, oder auf die Enkel mit Uebersprungung Einer Generation, auch mit Auslassung einzelner Familienglieder übergeht: nach gleichen Gesetzen, wie auch andere erbliche Krankheiten sich auf solche Weise fortpflanzen. In diesen Fällen scheint die fötale Ausbildung des Linsensystemes mangelhaft zu sein, und dasselbe sich in der Fötalmetamorphose nur in so weit zu entwickeln, dass zwar seine Durchsichtigkeit zu Stande kommt, aber doch nur für eine kürzere Zeit bestehen kann, und daher sehr prämatur der senile Marasmus eintritt. Die Familiencataracten sind daher in einem gewissen Sinne Fötalcataracten, wenn sie auch nicht angeboren sind, sondern sich erst in gewissen Lebensjahren, dem siebenten, zehnten, zwanzigsten, nach früher bestandenem ziemlich gutem Sehvermögen, entwickeln, wie das Gleiche auch bei anderen anerzeugten Krankheitskeimen geschieht. Daher zeigen sich bei Familiencataracten vielfach die bei andern Fötalstaaren vorkommenden Hemmungsbildungen in andern Theilen des Augapfels, selbst ein gewisser Grad von Microphthalmos. Hier und da ist auch bei der bestehenden Familienanlage zwischen den annoch sehend gebornen, aber später zu bestimmter Zeit erblindenden Familiengliedern ein wirklich schon blindgebornes Kind eingeschoben. Nichts destoweniger kann auch die Familienanlage auf einer vorherrschenden Disposition zu entzündlichen Affectionen des Linsensystemes beruhen, sowie es eine Familienanlage zu Entzündungen anderer Organe, der Hirnhäute, des Herzbeutels, der Leber etc. und selbst, was näher liegt, zu Augenentzündungen gibt. Beide Familienstaaranlagen, die privative und die phlogistische, können sogar zugleich stattfinden, nämlich die unvollkommene Ausbildung des Linsensystemes kann eine erhöhte Entzündlichkeit desselben nach sich ziehen. Anders, denke ich, verhält es sich mit der von

climatischen und geographischen Verhältnissen abhängigen Staaranlage. Diese ist wohl nie privativ von unvollkommener Entwicklung des Linsensystemes abhängig, sondern phlogistisch, sowie überhaupt die Anlage zu Entzündungen einzelner Organe in verschiedenen Ländern und Himmelsstrichen eine verschiedene ist. Wenn wirklich die Staarblindheit einerseits in dem Lande der Eskimos, und andererseits in Egypten so häufig vorkommt, als berichtet wird, so muss in diesen Ländern dieselbe entzündliche Disposition des Linsensystemes, wie jene der Leber in Ost- und Westindien, bestehen, wobei jedoch die grössere Heftigkeit der einwirkenden Schädlichkeiten, z. B. der Lichtreflexe in den mit ewigem Eise und Schnee bedeckten Polarländern mit in Anschlag zu bringen ist. Unter den verschiedenen Staaranlagen ist zuletzt noch die natürliche grössere in hellgefärbten als in dunklen Augen zu betrachten. Es ist erfahrungsmässig dargethan, dass die Cataract öfter in blauen, blaugrünlichen und grauen, als in schwarzen, braunen und schwarzbraunen Augen vorkommt; dass in den ersteren mehr atrophische und harte, in den letzteren mehr hypertrophische und weiche Staare erscheinen. Bekanntlich hängt jene scheinbare Farbenverschiedenheit der Augen von den verschiedenen Graden der Entwicklung des Gefässsystemes im Körper überhaupt und im Augapfel insbesondere ab, und sie hängt hierdurch mit der Temperamentsverschiedenheit der einzelnen Menschen zusammen, so dass man aus ihr sogar besondere Augentemperamente abzuleiten versuchte. Die geringere Gefässentwicklung in hellgefärbten Augen, auch in den ernährenden, Stoff zuführenden Gefässen der Kapsel, bedingt bei diesen die entschiednere Anlage zur Entstehung atrophischer Cataracten und zu ihrer frühzeitigern Bildung, so wie in dem umgekehrten Verhältnisse die grössere Disposition dunkelgefärbter Augen zu phlogistischen, hypertrophisch wuchernden Cataracten begründet ist.

§ 1723.

4) Bei vielen Cataracten kommen, besonders im Beginne ihres Evolutionsstadii (entzündliche) Reizungssymptome, freilich in einem geringeren Grade der Heftigkeit, vor, welcher eben der niederen Vitalitätsstufe des Linsensystemes entspricht. Solche sind dumpfer Kopfschmerz, Gefühl von Spannung im Augapfel, lästige Trockenheit desselben, grössere Empfindlichkeit für das Licht, vermehrte Scharfsichtigkeit, zuweilen auch Myopie von vermehrter Dichtigkeit und von Volumsvergrösserung der Linse. Bei alten Leuten werden diese sehr vorübergehenden Reizungssymptome wegen der Unempfindlichkeit, Gleichgültigkeit und Schweigsamkeit derselben häufig nicht bemerkt; und da die senile Cataract die im numerischen Verhältnisse frequentere ist, so mag hierdurch die Cataract überhaupt in den Ruf eines rein torpiden Zustandes und der gänzlichen, sogleich anfänglichen Abwesenheit aller Reizungssymptome gekommen sein.

§ 1724.

5) Die einzelnen Staarformen entsprechen bis zu einem gewissen Grade den Entzündungsausgängen. Der erste und gewöhnlichste Ausgang jeder nicht zertheilten heftigen Entzündung ist die Ausschwitzung. Wer wollte läugnen, dass in getrübten Linsen und Kapseln Exsudatmassen der verschiedensten Art vorkommen? Besonders die partiellen Trübungen sind meistens, wenn nicht immer, durch entzündliche Ausschwitzung gebildet. Ein zweiter, der Exsudation verwandter, wohl nur durch graduale Steigerung und durch die Vollendung des von der Natur intendirten Processes von ihr verschiedener Entzündungsausgang ist die Eiterung. Der Name Eiterstaar ist seit langer Zeit in der Cataractologie eingebürgert. Aber *Pauli* erklärt ihn für falsch, die früheren auf Pyose, Oncose und Helcose der Linse bezüglichen Beobachtungen von *St. Yves*, *Guerin*, *Gendron* und Anderen für ungenau. Ich gestehe, dass ich die Auctorität dieser Männer hoch anschlage und ihre Mittheilungen für sehr

glaubwürdig erachte. Auch neuere Schriftsteller haben den Uebergang der Phakitis in Eiterung beobachtet. *Carron du Villard* * hat an lebenden Thieren künstlich durch Verletzung Periphakitis hervorgebracht. Er fand, dass die Entzündung sich sehr schnell von der Kapsel auf die Linse selbst ausbreite, und diese nun, bald ganz, bald nur theilweise in Vereiterung übergehe. Dieser Schriftsteller sagt: er sei überzeugt, dass Phakitis die Ursache beinahe aller Cataracten sei; dass von ihr Alles gelte, was von der Periphakitis gilt, und dass beide in der Betrachtung gar nicht von einander getrennt werden können. *Pauli* ist ganz der entgegengesetzten Meinung. Nach ihm besteht zwischen Linse und Kapsel eine unausfüllbare Kluft, und er nimmt an, bei Cataracta purulenta erzeuge sich der Eiter durch die Exsudation der Kapsel, bei der bursata zwischen den beiden Kapsellamellen. Wenn dies auch theilweise richtig sein kann, so bleibt doch die Frage: wohin kommt denn im ersten Falle die ganze Linse, von welcher oft keine Spur mehr anzutreffen ist, im zweiten das fehlende triangulare Segment derselben? Er erklärt den Eiterstaar für einen dunkler gefärbten Milchstaar; aber was ist denn dieser? Heisst dies nicht: obscurum per obscurius illustrare? Am auffallendsten ist seine Behauptung: der Eiterstaar sei wohl öfter ein verkanntes Hypopyon der hintern Augenkammer gewesen. Cataracta arida siliquata lässt *Pauli* nicht für Necrose. Cataracta dura nicht für Induration, die Cataracta putrida Jugleri lässt er überhaupt für gar nichts gelten. Gründe sind keine erheblichen angeführt, ausgenommen, dass *J. A. Schmidt* den trockenhülsigen Staar aus der Resorption der Flüssigkeiten und Verschrumpfung der Weichgebilde erklärt habe: eine Erklärung, welche mit dem Processe der Sequestration, Necrose und Mumification nicht im Widerspruche steht.

* Guide pratique pour l'étude et le traitement des maladies des yeux. Paris, 1838. Tom. 2. Pag. 224 u. d. f.

eide schliessen sich keineswegs aus. Bei Necrosen oberflächlich liegender Körpertheile können die Säfte durch Verdünstung entfernt werden. Bei der Necrose der Linse ist dies natürlich unmöglich, und der Weg der Resorption ist der einzig practicable zu ihrer Entfernung.

§ 1725.

Wird unter Induration ein Entzündungsausgang verstanden, so bedarf es gemäss des Obigen keiner weiteren und neuen Erklärung, dass der harte atrophische und ganz aphlogistische Greisenstaar keine Induration in diesem Sinne des Wortes sei. Aber die seltener vorkommenden harten Linsenstaare bei jüngern Individuen könnten wohl von entzündlicher Exsudation in den Interlamellarräumen, von der Gerinnung dieses Exsudates, und somit von Induration abhängen. Durchaus keinem Zweifel unterliegt dies bei vielen partiellen Trübungen der Linse und der Kapsel, welche offenbar von geronnenen Exsudatmassen abhängen. Bei richtiger und nicht zu enger, beschränkter Auffassung des Begriffes der Induration ist dies ganz einleuchtend. Wenn unter dem Verlaufe einer innern Augapfelentzündung die der Kapsel Ernährungsstoff zuführenden Gefässe verwachsen und obliteriren oder wenn Exsudate an ihrer innern Oberfläche sich organisiren, und die Stoffzufuhr zur Linse hindern, kann diese atrophiren, verschrumpfen und in einen verhärteten Zustand übergehen.

§ 1726.

Schwer zu bestimmen ist es, ob die weichen Staare gewöhnlich von Phakitis und Periphakitis, oder ob sie von Dyscrasien abhängen, welche die hier immer zum Grunde liegenden Störungen der Ernährung und Secretion auch ohne entzündliche Reizung, wie behauptet wird, veranlassen können. Die Malacie in andern Organen, im Hirne, in der Milz, ist nicht selten eine Ausgangskrankheit der Encephalitis, Splenitis; sie soll aber auch ohne diese vorkommen. Darüber fehlt es jedoch zur Zeit noch an festen pathologischen

Begriffen, und die ganze Untersuchung verliert sich überhaupt in die der Controverse unterliegende Frage über die grössere Ausdehnung oder engere Circumscription des Gebietes der Entzündung. In neuester Zeit, nachdem über die letzte einige Decennien hindurch mit Emphase und Vornehmthuerei abgesprochen worden war, hat sich die Ansicht geltend gemacht, dass die Malacie, welche nur die in Höhlen des Körpers liegenden, der atmosphärischen Luft unzugänglichen Eingeweide befällt, in diesen ein Aequivalent des Sphacelus der peripherischen, mehr oberflächlich gelagerten Organe ist, in welchem bei sphacelöser Mortification die Sepsis (so wie in der Leiche) offenbar von dem dort ausgeschlossenen Zutritte der Luft abhängt. Abgesehen von der Sepsis sind bei Malacie alle anderen sphacelösen Prädicate vorhanden: Cohärenzlosigkeit, Colliquation der Substanz, Verlust der organischen Textur und Structur u. s. f. Sobald ein erweichtes Organ dem Luftzutritte ausgesetzt wird, holt die Natur rasch den früher verabsäumten Process nach, und das erweichte Organ fault ungewöhnlich schnell. Ohne Zweifel würde die erweichte, ihrer organischen Textur und Structur ganz beraubte Staarlinse wirklich putresciren, wenn sie dem Zutritte der atmosphärischen Luft ausgesetzt wäre. Es gibt daher nicht nur eine Necrose, sondern auch einen Sphacelus der Linse, wodurch aber nicht der sphacelöse Zustand jeder weichen Cataract behauptet werden soll.

§ 1727.

Dyscratische Krankheitszustände, welche im Gesammtorganismus bestehen, können auf mehrfache Weise Cataractogenesen veranlassen, 1) durch Entzündung, welche sie häufig auch in andern Organen hervorbringen, wie die scrophulösen Entzündungen der Drüsen und Schleimhäute, die arthritischen der Articulargebilde, die Syphiliden im äussern dermatischen Systeme, in den fibrösen Membranen, im Knochengewebe u. s. f. beweisen. Wenn sie in das Auge treten, pflegen sie in der Regel andere Theilorgane desselben, zu denen sie

eine nähere mehr directe Beziehung haben, in den phlogistischen Zustand zu versetzen. Aber unter gegebenen particulären Bedingungen und bei bereits bestehender Prädisposition können sie ihn auch im Linsensystem hervorbringen; 2) durch directe, nicht von entzündlicher Reizung abhängige Störung der Nutrition und Secretion in demselben, so wie aus Dyscrasieen auch in andern Organen aphlogistische krankhafte Veränderungen der Ernährung und Absonderung entstehen; 3) durch directe Ablagerung pathologisch erzeugter dyscrasischer Stoffe, z. B. des käsigen Scrophel- oder Tuberkelstoffes, der arthritischen Producte, Phosphate und harnsaurer Verbindungen (?) auf das Linsensystem. In wie weit bei solchen krankhaften Vorgängen die entzündliche Reizung, ob sie ganz ausgeschlossen sei, ist schwer zu bestimmen, und möchte wohl zu bezweifeln sein.

§ 1728.

Aber nicht jede Cataract bei einem dyscrasischen Menschen ist darum gerade eine dyscrasische, von der ihm beiwohnenden Dyscrasie allein zunächst und unmittelbar causal abhängige, wenngleich derselben immer einiger, wenigstens ein disponirender Einfluss auf ihre Entstehung zugeschrieben werden muss. Zur Exemplification diene das eigenthümliche Verhältniss des Gichtstaares. Die Cataract kommt sehr häufig bei Arthritikern vor; die wenigsten älteren Staarblinden sind von Gichtschmerzen im Kopf und in den Gliedern ganz frei. Diese arthritische Körperbeschaffenheit ist eine wichtige Complication der Cataract, welche vor, bei und nach der Staaroperation die sorgfältigste Berücksichtigung erfordert. Allein eine solche Cataract bei einem Arthritiker kann doch gut beschaffen und operationsfähig sein, wenn die übrigen Theilorgane des Augapfels gesund und von Gichtmetamorphosen frei geblieben sind. Ich habe die Staaroperation selbst bei alten Männern, welche mit inveterirten arthritischen Fussgeschwüren behaftet waren, mit günstigem Erfolge verrichtet. Es ist aber hier die sorg-

fältigste Ueberwachung der krankhaften Secretion in den Geschwürflächen nach der Operation dringend erforderlich. Ganz anders verhält es sich mit der wirklich arthritischen Cataract, welche unter dem Verlaufe einer acuten oder chronischen arthritischen Augenentzündung (Sclerotitis, Choroideitis. Hyalitis etc.) entstanden, mit dem vollständigen Complexe aller glaucomatösen Erscheinungen, mit dem höchsten Grade der Mydriasis in eigenthümlicher Form, mit Verdünnung der Sclerotica (nicht selten bis zur Entstehung einzelner staphylomatöser Hervorragungen), mit allgemeiner, besonders innerer Cirsophthalmie, mit vollkommener amaurotischer Erblindung etc. verbunden, niemals operationsfähig, und ein wahres Noli me tangere ist. Der Unterschied zwischen der Cataract bei einem Arthritiker und der arthritischen Cataract ist jedem practischen Arzte wenigstens insoweit, als er auf die Prognose und operative Behandlung Einfluss hat, hinreichend bekannt. Das wahre pathogenetische Verhältniss beider ist aber das folgende: Die eigentliche arthritische Cataract ist das Product der Ablagerung von Gichtstoff auf das Linsensystem, sowie auf andere Centraltheile des Augapfels, mit welcher Deposition die Durchsichtigkeit desselben nicht fortbestehen kann; die Cataract bei einem Arthritiker dagegen ist nur eine prämature senile Cataract von übrigens gewöhnlicher Beschaffenheit. Nämlich bei Arthritikern tritt die Linse früher als bei andern Menschen in das Stadium des senilen Marasmus ein, sowie auch in andern Organen die Gicht frühzeitig jene Metamorphosen herbeiführt, welche bei andern Menschen später langsam und allmälig als Folgen und Wirkungen der höheren Lebensjahre erfolgen.

§ 1729.

Als Gichtstaar bezeichnet *Werneck* eine von ihm für eine eigenthümliche gehaltene Cataract, welche sich durch besondere pathogenetische, anamnestische Momente, und durch eine specifische Form etc. von andern Cataracten unter-

scheiden soll. Seine Beschreibung ist besonders darum etwas dunkel und schwer zu verstehen, weil die Erscheinungen am Lebenden, und die Ergebnisse der pathologischen Anatomie, die cadaverischen, vermischt, nicht streng unterschieden und auseinander gehalten sind. Das Eigenthümliche der Form bilden gestreifte, pyramidenförmige Kegel von einer gewissen Anzahl, welche in der Linse selbst ihren Sitz haben müssen, da sie bei später hinzukommender, stärkerer Kapselverdunklung unsichtbar werden. Diese streifigen, conisch zusammengedrängten Massen kommen aber auch bei andern Cataracten vielfach vor. In der Entstehungsperiode sind deutlich sich aussprechende Reizungssymptome, etwas mehr als bei andern Cataracten, zugegen; später prävaliren ganz die paralytischen Erscheinungen. *Werneck's* Angaben sind bisher ohne weitere Bestätigung geblieben. *Sichel* hat constante Phänomene dieser Art nicht bemerkt. Ich befinde mich mit ihm in dem gleichen Falle. Es mag sein, dass sich bei Arthritikern hie und da die bei ihnen verhältnissmässig häufiger vorkommende Cataract unter den angegebenen Erscheinungen und in dieser bestimmten Form entwickelt. Aber bei der jetzigen Actenlage kann nicht behauptet werden, dass dies nothwendig und allgemein geschehe, und dass das von *Werneck* aufgestellte Bild der constante und unveränderliche Typus der arthritischen Cataract sei.

§ 1730.

Ebenso verhält es sich mit der von ihm als besondere, specifische Staarform aufgestellten scrophulösen Cataract. Schon sogleich von vorn herein erregt seine Angabe, dass dieser Staar bei Kindern vom dritten bis siebenten Jahre entstehe, gegründete Zweifel. Denn in dieser Lebensperiode möchte eine Cataract wohl am seltensten ursprünglich entstehen, und gerade die (nicht früheste) Kindheit eine gewisse Immunität von der cataractösen Erblindung besitzen. Ich wenigstens sah nie bei Kindern dieses Lebensalters eine Cataract, welche nicht früher schon dagewesen

wäre. Es geschieht aber wohl zuweilen, dass eine früher unbemerkt gebliebene Cataract (eine angeborne oder als Product der Augenentzündung der Neugebornen bestehende) zufällig zuerst zu der Zeit bemerkt wird, wo die nur halbblinden Augen eines Kindes durch die Anstrengung zum Lernen, Lesen, Schreiben mehr in Anspruch genommen, und jetzt als unzureichend und fehlerhaft befunden werden, was früher bei geringerer Anforderung nicht der Fall war. Es verhält sich dies auf gleiche Weise, wie mit der Taubstummheit, welche selten wirklich angeboren, meistens erst nach der Geburt durch Krankheiten, die das Hirn oder die Hörorgane betreffen, entsteht, aber leicht bis zu jener Zeit unbemerkt bleibt, wo das Kind sprechen lernen sollte und hiezu keine Anstalten trifft. Jedenfalls würde die ungemein grosse Seltenheit einer scrophulösen Cataract gegen die übergrosse Verbreitung der Scrophulosis bei Kindern, und (ich setze hinzu) der scrophulösen Ophthalmieen, welche die frequentesten, häufigst vorkommenden unter allen Augenentzündungen sind, in auffallender Weise contrastiren. Die scrophulöse Ophthalmie, auch wenn sie nicht, wie gewöhnlich, sich auf blosse Bindehautentzündung beschränkt, selbst wenn sie als Keratitis und Iritis etc. auftritt, producirt keine Cataract. Es gibt wohl Cataracten bei scrophulösen Kindern, aber sind diese darum scrophulöse Cataracten? Die Aerzte sind nur allzusehr gewöhnt, alle bei Kindern zum Vorschein kommenden Krankheitsformen sogleich für scrophulös zu erklären, und sie gerathen hierdurch mit den Eltern, welche nicht anerkennen wollen, dass ihre Kinder scrophulös seien, öfters possirlicher Weise in Zank und Streit. Die Ableitung aller krankhaften Affectionen der Kinder von Scropheln war bisher noch nicht, und ist jetzt zum ersten Male auf den grauen Staar ausgedehnt worden. Nach *Verneck* soll die scrophulöse Cataract primär ein Kapselstaar mit graulichen, wie eingesprengten, etwas hervorragenden Puncten, welche das Ansehen von Pusteln haben, in der

vordern Kapselwand sein, bei ihr immer ein bedeutender Grad von Photophobie bestehen und die cataractöse Metamorphose häufig zuletzt einen atrophischen Charakter annehmen. Ich kann mir unter Pusteln an der vordern Kapselwand nichts recht Bestimmtes vorstellen, und jedenfalls sind diese ein mir ganz unbekanntes pathologisches Erzeugniss. Der Umstand, dass Lichtscheu und Pustelbildung vorherrschende Symptome bei scrophulösen Ophthalmieen überhaupt sind, mag auf *Werneck's* Theorie einen zu starken Einfluss gehabt haben. Ein punctirtes Ansehen haben viele vordere Kapselstaare, die nicht scrophulösen Ursprunges sind, und welche nicht blos bei Kindern, sondern auch bei Erwachsenen vorkommen.

§ 1731.

Sichel ist geneigt, einigen Cataracten, welche mit Hypertrophie, mit Excrescenzen der vordern Kapselwand verbunden sind, vorzugsweise einen rheumatischen und in andern Fällen, welche er nicht genauer unterscheidet und näher bestimmt, einen syphilitischen oder psorischen Ursprung zuzuschreiben. Es sind dies aber nur unbestimmte allgemeine Andeutungen. Es ist schwer, sich von einem im Linsensysteme verlaufenden und in diesem fixirten rheumatischen Processe, bei dessen sonstiger grossen Wandelbarkeit und fliessenden Beschaffenheit, eine bestimmte Vorstellung zu machen. Vielleicht hat die Meinung, dass der Rheumatismus gern und häufig fibrinöse Exsudate hervorbringe, hierzu die Veranlassung gegeben. Eher kann man sich denken, dass Syphiliden, wenn sie im Linsensysteme Wurzel schlagen, aus der vordern Kapselwand, wie aus dem äussern dermatischen Systeme unter der Form von Excrescenzen, Dendriten etc. hervorwuchern werden. Die Lehre von den psorischen Krankheiten bedarf jetzt, nachdem das Dasein der Krätzmilbe zur Evidenz dargethan ist, einer Revision und neuen Bearbeitung; vorläufig, ehe diese fest begründet und critisch festgestellt ist, möchte die Uebertragung des Begriffes einer

psorischen Krankheit auf das Linsensystem kaum zulässig sein.

§ 1732.

Manche hectische, atrophische und Consumtionskrankheiten, deren öfters vorkommende Coexistenz mit Cataracten erfahrungsmässig dargethan ist, scheinen auf den Nutritionsprocess im Linsensysteme einen zunächst bestimmenden, störenden, hemmenden Einfluss auszuüben, ohne dass zur Zeit noch über die Art und Weise, wie er vermittelt sein mag, sich etwas Näheres feststellen lässt. Cataracten dieser Art scheinen mir immer unter die atrophischen, privativen zu gehören. Ein solcher Einfluss ist ohne Zweifel der tuberculösen Lungenschwindsucht zuzuschreiben, da Phthisiker in allen, auch in den schon mehr vorgerückten Stadien der Krankheit so oft staarblind werden, zu ihren übrigen zahlreichen und mannigfaltigen Leiden auch noch diese Sinnesberaubung hinzukommt, und sie auf eigenthümliche dringende Weise, schon dem Tode und der gänzlichen Auflösung nahe, gewöhnlich noch die Operation verlangen, sowie es überhaupt zu den psychischen Symptomen ihrer Krankheit gehört, dass sie ihre Anstalten für die Zukunft in einer Art und Weise treffen, welche nicht auf die Voraussetzung des baldigen Absterbens, sondern einer noch langen Lebensdauer sich basirt. Unter diese atrophischen Krankheiten gehört nach meinen Erfahrungen auch die Harnruhr. Ich habe drei diabetische Männer in mittleren Lebensjahren am grauen Staare operirt. Sie wurden nicht nur alle drei sehend, sondern die Reactionserscheinungen nach der operativen Verletzung waren auch bei ihnen auffallend gering, kaum wahrnehmbar und eben nur zur Heilung der Hornhautwunde hinreichend, so dass ich bei der Complication der Cataract mit Diabetes eine beinahe unbedingt günstige Prognose für die Staaroperation zu stellen veranlasst worden bin. Da bei Diabetes mellitus Zuckerstoff als (kein Proteïn enthaltendes) Product einer unvollkommenen Animalisation nicht nur im Harne, sondern

auch in andern Secretionsflüssigkeiten, z. B. im Ohrenschmalz, abgesetzt wird; so wäre es möglich, dass bei dieser Krankheit die Deposition einer kein Proteïn enthaltenden Substanz statt des Eiweissstoffes auch in dem Morgagnischen Safte und in der Substanz der Linse stattfinden und hierdurch ihre Durchsichtigkeit aufgehoben werden könnte.

§ 1733.

Bisher hat man allgemein constitutionelle dyscrasische und atrophische Krankheiten bei Staarblinden als Complicationen der Cataract, d. h. zu ihr selbst nur in einem äusseren zufälligen Verhältnisse der Coexistenz, Combination etc. stehend, betrachtet. Man wird sie künftig als ihrem Wesen und ihrer Entstehungsweise innerlich und nothwendig verbunden, man wird die einzelnen Staarformen als locale Manifestationen jener allgemein verbreiteten Krankheitszustände ansehen und speciell erforschen müssen. Vorläufig kann man sie als disponirende Momente der Staarbildung bezeichnen.

§ 1734.

Die Diagnose der vollkommen ausgebildeten Cataract und ihre Unterscheidung von andern mit Erblindung verbundenen Augenkrankheiten ist leicht und ohne Schwierigkeit. Sie beruht auf zweien nicht wohl zu übersehenden Momenten. Das erste ist eine sichtbare Opacität in der hintern Augenkammer, hinter der Pupille, in der Gegend der Crystalllinse, und das zweite eine mit dieser in adäquatem Verhältniss stehende Gesichtsverdunklung, — Beschränkung, auch gänzliche Abolition des Sehvermögens. Bei keiner andern Augenkrankheit stehen diese beiden Momente, die sichtbare wahre, oder auch nur scheinbare Opacität in der hintern Augenkammer und die Gesichtsverdunklung in einem solchen proportionalen Verhältniss, wie bei der Cataract, so dass die letzte, ein subjectives Symptom, als das Product der ersten, der objectiven Erscheinung, unbedingt betrachtet werden kann und muss. Bei amaurotischen und glaucoma-

tösen Zuständen ist der Kranke schon ganz oder grösstentheils erblindet, und eine Verdunklung in der hintern Augenkammer ist nur in geringerem Grade bemerkbar, so dass diese bei richtiger Werthschätzung keineswegs als die materielle Ursache der ersten betrachtet werden kann. Vermöge dieses bestimmten causalen Verhältnisses verursacht die Cataract, selbst bis zu einem gewissen Grade ihrer relativen Ausbildung fortgeschritten, in vielen Fällen keine gänzliche Erblindung, in mehreren Fällen nur eine gewisse, mit der Verdunklung in angemessenem Grade stehende Beschränkung des Sehvermögens: z. B. der Centralstaar, die viscöse Cataract. Ist die Cataract von gutartiger, nicht complicirter Beschaffenheit, so behält der Kranke immer wenigstens Lichtempfindung.

§ 1735.

Der Sitz der wahrnehmbaren Opacität bei der Cataract ist genau in jener Gegend, wo die Linse und ihre Kapsel ihren Sitz haben, nicht wie bei Hornhautflecken, pseudomembranösen Bildungen weiter nach vorne, oder wie bei glaucomatösen Zuständen weiter nach hinten, im tiefen Augengrunde.

§ 1736.

Es ist nicht schwer, die ausgebildete Cataract richtig zu erkennen, wohl aber ist dies nicht selten bezüglich auf die beginnende und erst im Entstehen begriffene der Fall. Doch entscheidet auch hier schon die Uebereinstimmung zwischen den obengenannten subjectiven und objectiven Symptomen.

§ 1737.

Bei anfangendem grauem Staare wird das Sehen trübe, nebelig, besonders für entferntere Gegenstände, weswegen sie der Kranke, um sie deutlicher zu unterscheiden, dem Auge zu nähern pflegt. Ihm scheint es, als befinde sich ein Nebel vor demselben, oder als sei ein Schleier, ein Flor, zwischen ihm und dem sichtbaren Gegenstande ausgespannt.

Er unterscheidet nicht selten ganz genau und richtig, dass der Sitz der Trübheit innerhalb des Auges und nicht vor demselben zwischen ihm und dem sichtbaren Objecte sei. Ebenso unterscheidet er die hierdurch hervorgebrachte Undeutlichkeit des Sehens sehr bestimmt von einer anfangenden Schwäche der Sehkraft. Man darf durch Belehrung die Aufmerksamkeit des Kranken auf solche Unterschiede hinlenken, man kann aber nicht sogleich richtige und bestimmte Erklärungen darüber erwarten, sondern man erhält dieselben erst später und ohne neue Befragung, nachdem man ihm Zeit zum Nachdenken und zur Selbstbeobachtung gelassen hat.

§ 1738.

Unter den verschiedenen Sinnestäuschungen ist die Crupsie, das Nebelsehen bei dem beginnenden grauen Staar die bei weitem gewöhnlichste. Sie ist sogar eigentlich keine Täuschung, denn der Kranke sieht ja wirklich durch ein getrübtes Medium, die schon etwas verdunkelte Linse, hindurch. Intelligente Kranke pflegen auch nicht zu sagen, dass sie einen Nebel vor dem Auge sehen, sondern dass sie die Gegenstände wie durch einen Nebel sehen. Weniger constant und mehr unzuverlässig sind partielle Trübungen, schon das Wolkensehen, visus nubeculosus. Selten klagt der Kranke darüber, dass ihm eine Wolke in seinem innern Sehkreise vorschwebe, und die sichtbaren Gegenstände theilweise verdecke, — was mehr bei amaurotischen und andern nicht cataractösen Zuständen vorkommt. — Unter diese partiellen Trübungen gehört das Sehen von schwarzen Puncten, von grauen Faden und verschlungenen Linien, Netzen, Schlangen, Balken, von Gitterwerk und Mücken. Bei anfangenden Cataracten werden dergleichen Figuren um so weniger gesehen, je genauer bestimmt und umschrieben sie in ihren Umrissen sind, und je weniger sie sich in eine allgemeine und mehr ausgebreitete Trübheit auflösen. Ihre Erscheinung kann von wirklich in der Substanz der Linse vorhandenen begrenzten

und regelmässig geformten Opacitäten um so weniger abhängen, als diese jedenfalls der Netzhaut zu nahe liegen würden, um deutlich gesehen werden zu können. Was nun speciell die Myodesopsie, das Mückensehen, betrifft, so könnte dasselbe höchstens, wenn es mit Crupsie verbunden ist, als ein Symptoma prodromum der beginnenden Staarbildung betrachtet werden. Für sich selbst aber und als isolirte Erscheinung hat es keineswegs diese prognostische Bedeutung. Die wenigsten Cataractösen haben früher an Myodesopsie gelitten, und manche Menschen sind dreissig und vierzig Jahre mit derselben behaftet gewesen, ohne am grauen Staar zu erblinden. Zeigt sie sich jemals in Verbindung mit der anfangenden Staarbildung, so unterscheiden sich die vorschwebenden Mücken von andern gewöhnlichen nicht cataractösen dadurch, dass sie keineswegs die diesen eigenthümliche aufsteigende Bewegung zeigen und dass sie constant sind, zu jeder Zeit gesehen werden, und ihre Erscheinung, sowie ihr Verschwinden nicht von zufälligen Umständen und Verhältnissen, z. B. von der Betrachtung einer weissen und glänzenden Fläche, von einem plözlichen grellen Lichteindruck, von körperlicher oder geistiger Stimmung abhängt.

§ 1739.

Eine eigenthümliche Erscheinung bei beginnender Cataract ist die Chromatopsie, das Sehen der prismatischen Farben in der Umgebung eines leuchtenden und glänzenden Gegenstandes. Dem Kranken erscheint der Flammenkegel einer brennenden Kerze mit den Farben des Regenbogens umgeben, auch sieht er ihn vergrössert und zuweilen vervielfacht. Oefters zeigt sich ein Farbenspiel an den Ecken, Kanten und Rändern einzelner Gegenstände. Diese chromatischen Erscheinungen rühren von der veränderten Strahlenbrechung bei ihrem Durchgang durch das getrübte lichtleitende Medium her.

§ 1740.

Obgleich die directe Lichtleitung durch diese Trübung eigentlich im Verhältniss ihrer progressiven Zunahme immer

mehr geschwächt und die Lichteinwirkung auf die Netzhaut gemässiget wird, so bleiben die Kranken gegen dieselbe doch oft lange Zeit sehr empfindlich, und sie sind zu einer Zeit, wo sie schon sehr undeutlich sehen, noch in hohem Grade lichtscheu.

§ 1741.

In dem Anfange der Krankheit entdeckt nur ein scharfes und gut eingeübtes Auge in der Gegend des Linsensystemes eine zuerst sehr geringe, kaum wahrnehmbare Trübheit. Sie ist von nebeligem, nicht von rauchigem Ansehen. Meistens ist sie in der Mitte am deutlichsten zu erkennen, und gegen die Ränder hin ist sie mehr verwischt. Sie hat ganz nahe hinter der Pupille, keineswegs tief im Hintergrund der hintern Augenkammer ihren Sitz, keine wirkliche oder scheinbare concave Gestalt. Der Blick des Kranken ist etwas matt und wie stumpf, seine Schärfe und durchdringende Beschaffenheit gebrochen, das Geistige und Seelenvolle desselben verloren. Das abgespiegelte Bild eines vorgehaltenen Gegenstandes fällt weniger weit als im gesunden Zustand nach hinten, das Kindlein ist der Iris mehr genähert, denn die Folie des Augenspiegels liegt mehr nach vorne. Wegen der schwächeren Einwirkung der in dem getrübten Medium zurückgehaltenen Lichtstrahlen auf die Netzhaut sind die Irisbewegungen etwas, jedoch nur wenig, träger.

§ 1742.

Alle diese Symptome sind im ersten Anfange noch ziemlich undeutlich; sie treten im Verhältnisse, als die Krankheit Fortschritte macht, und die Verdunklung im Linsensysteme zunimmt, deutlicher und bestimmter hervor. Zu jeder Zeit aber und durch den ganzen Krankheitsverlauf hindurch bewährt sich die obenbemerkte Uebereinstimmung im Grade der Entwicklung zwischen den subjectiven und objectiven Symptomen. Anfangs, wo eine Opacität noch kaum zu entdecken, zweifelhaft und schwach angedeutet ist, findet auch

die geringste Beschränkung des Sehvermögens statt, und später nehmen beide progressiv in gleichem Verhältnisse zu.

§ 1743.

Selten entsteht die Cataract zugleich auf beiden Augen; meistens ist ihr Anfang unilateral, und zwar findet er öfters zuerst auf dem linken als auf dem rechten Auge statt. Die Vergleichung des Zustandes beider Augen und des sich dabei ergebenden Contrastes erleichtert die Diagnose. Oefters, jedoch nicht immer, ist auf dem cataractösen Auge die Pupille etwas mehr als auf dem noch gesunden erweitert, und alsdann ist der Einfluss des Wechsels der Beleuchtung und Beschattung des einen auf die Irisbewegungen in dem andern Auge nicht gegenseitig gleich gross. Die Pupillenverengerung des cataractösen Auges wird weniger durch die verstärkte directe Lichteinwirkung auf dasselbe, vielmehr durch jene auf das gesunde Auge hervorgebracht. Dagegen reagirt die Iris auf diesem weniger, wenn jenes abwechselnd verschiedenen Graden der Lichteinwirkung ausgesetzt wird. Am Rand der Pupille wird ein schwarzer Ring wahrgenommen, welcher bei erweiterter Pupille deutlicher, weniger deutlich bei ihrer Verengung wahrnehmbar ist.

§ 1744.

Gerade vor das Auge gehaltene Gegenstände sehen die Kranken am schlechtesten, da sie hingegen von oben oder von unten, oder seitlich ihm genähert, deutlicher von ihnen wahrgenommen werden. — Der Grad des Sehvermögens ist veränderlich, und hängt wesentlich vom Grade der Erweiterung der Pupille ab. Daher sieht der Kranke besser in der Morgen- und Abenddämmerung als im vollen Tageslicht, er sieht besser an weniger hell beleuchteten Orten, bei von der Fensteröffnung des Zimmers abgekehrtem Angesicht, wenn sich nämlich jene hinter ihm und der Gegenstand vor ihm befindet — am schlechtesten sieht er auf offener Strasse, im vollen Glanz der Mittagssonne, bei Blendlicht, nach seinem

Eintritt in ein hellbeleuchtetes Zimmer, — am wenigsten erkennt er spiegelnde, glänzende und hell gefärbte Gegenstände u. s. f. — Eine Zeitlang sieht er besser durch convexe Brillengläser, welche stark vergrössern.

§ 1745.

Das erste Stadium dauert zuweilen ein Vierteljahr und noch längere Zeit. Die Opacität im Hinterpupillarraum macht sehr langsame und allmälige Fortschritte, z. B. bei der beginnenden senilen Cataract. Zuweilen wird dies Stadium mit äusserster Geschwindigkeit durchlaufen: der graue Staar, z. B. der durch phlogistische Exsudation bedingte, gelangt in äusserst kurzer Zeit zu einem gewissen Grad von Reife. Zuweilen wird dasselbe von dem Kranken ganz übersehen. Es gibt Menschen, welche Jahre lang auf einem Auge staarblind sind, ohne es zu wissen, oder auch nur zu ahnen und welche den Mangel des Sehvermögens auf diesem Auge zufällig erst dann entdecken, wenn sie das gesunde Auge einmal gelegenheitlich schliessen.

§ 1746.

Es gibt ein physicalisches Zeichen, um Trübungen im Linsensystem zu entdecken. *Sanson* machte auf die Abspiegelung des Flammenkegels einer vorgehaltenen brennenden Kerze im Augapfel aufmerksam. In demselben befinden sich bei normaler und ungetrübter Beschaffenheit seiner Medien zwei convexe und ein concaver Spiegel. Die beiden ersten stellen die Hornhaut und die Linse nebst der vordern Kapselwand dar. Die hintere Kapselwand wirkt wie ein Hohlspiegel. Die in der tellerförmigen Grube concav gestaltete Glashaut soll kein Spiegelbild, wenigstens kein leicht sichtbares erzeugen. Ich denke, dass dieselbe vereint mit der hintern Kapselwand bei dieser Spiegelung gemeinschaftlich wirkt, und dass die Erzeugung des dritten Bildes von beiden zugleich abhängt. Die zwei convexen Spiegel werfen ihr Bild nach hinten, und dasselbe steht aufrecht; jenes des Hohlspiegels ist verkehrt und tritt mehr nach vorne hervor, so dass dasselbe zwischen den

beiden ersten erscheint. Bewegt man die brennende Kerze vor dem Augapfel, so folgen die aufrecht stehenden Spiegelbilder den Bewegungen des Flammenkegels in der ihnen entsprechenden Richtung; das verkehrte Bild aber bewegt sich in der entgegengesetzten Direction. Sind nun alle Theilorgane des Linsensystemes durchsichtig und normal beschaffen, so zeigen sich auch in amaurotischen und subamaurotischen Zuständen die drei Bilder auf die bisher bemerkte Weise. Dagegen sieht man in einem cataractösen Auge nur zwei oder selbst nur eines. Dieses letzte, immer vorhandene, vorderste, ist das Spiegelbild der Cornea. Ist die ganze Linse verdunkelt, so zeigt sich kein weiteres Bild. Findet die Opacität in der hintern Kapselwand etc. statt, so fehlt das zweite mittlere verkehrte, bei Verdunklung der vorderen Kapselwand und der vorderen Hälfte der Linse fehlt das hinterste, gerade aufrechtstehende Bild. — Auf solche Weise kann das Sanson'sche Experiment nicht nur zur Unterscheidung der Cataract von andern mit Beschränkung des Sehvermögens verbundenen Augenkrankheiten, sondern auch ihrer einzelnen, nach dem Sitz der Opacität in den Organtheilen des Linsensystemes verschiedenen Arten dienen. Die einzelnen Bestimmungen dieses Experimentes scheinen aber noch näherer Untersuchungen und fernerer Ermittelungen zu bedürfen.

§ 1747.

Die beginnende und noch in der Entwicklung begriffene Cataract könnte verwechselt werden mit beginnender Amaurose. Ihre richtige Unterscheidung von dieser beruht auf folgenden diagnostischen Zeichen. Die Amaurose ist, wie sich später bei ihrer speciellen Betrachtung ergeben wird, eine weit mehr mit der allgemeinen Constitutionsbeschaffenheit und deren speciellen Affectionen zusammenhängende Krankheitsform: bei der Cataract ist die krankhafte Metamorphose meistens auf das Auge und wenigstens bei der gutartigen, mit Ausschluss anderer Theilorgane desselben, auf das Linsensystem beschränkt. Wenige Amaurotische sind

frei von Kopfschmerzen und von zahlreichen andern körperlichen Leiden; die Cataractösen sind dies meistens in den nicht complicirten Fällen. Der graue Staar kommt vorzüglich bei alten, übrigens gesunden Menschen, der schwarze in den früheren Jahren nach vorausgegangenen andern zahlreichen Erkrankungen vor. Schwarzäugige sind mehr zur Amaurose, Blauäugige zur Cataract disponirt. Bei dem schwarzen Staar klagt der Kranke über Schwäche der Sehkraft, bei dem grauen über ihre Beschränkung durch ein mechanisches Hinderniss. Ein solches gewahrt der Arzt wirklich im Auge des Kranken, und dieses objective Zeichen steht in genauer Uebereinstimmung mit dem ihm entsprechenden, subjectiven der Undeutlichkeit des Sehens. Bei Amaurose ist keine wirkliche, sondern nur eine scheinbare Trübheit im Auge sichtbar. Diese ist nicht von graulicher, mehr von rauchiger Beschaffenheit. Sie zeigt sich nicht unmittelbar hinter der Pupille in der Gegend des Linsensystemes, sondern weiter nach hinten im tiefen Augengrunde. Sie hat eine mehr concave, nicht wie meistens bei Cataract eine convexe Gestalt; — sie ist immer gleichmässig verbreitet, nicht wie bei Cataract stellenweise stärker aufgetragen, — und sie steht durchaus in keinem adaequaten Verhältnisse zu der vorhandenen Beschränkung des Sehvermögens. Wenn dies dem gänzlichen Erlöschen schon sehr nahe steht, ist die sichtbare Trübheit verhältnissmässig noch sehr gering und wenig scheinbar. — Bei Amaurose zeigen sich bedeutendere Irissymptome, welche bei Cataract ganz fehlen können, oder nur in geringem Grade hervortreten. Die Phasen und Alterationen des zeitweise besseren und schlechteren Sehens richten sich nicht nach den oben bemerkten Verhältnissen der grösseren oder geringeren Pupillenerweiterung, sondern sie hängen von dem Wechsel des körperlichen Befindens und der Vitalitätsstimmung ab — Einige Symptome, Photopsie, Megalopsie, Visus defiguratus etc. kommen nur in amaurotischen, andere, prismatisches

Farbensehen, Visus reticulatus, nur in cataractösen Zuständen vor. Bei jenen ist der Blick des Kranken starr, bei diesen scheu und ängstlich suchend. Dort schreitet der Blinde beherzt, keck, mit weit geöffneter Augenlidspalte, hier scheu und ängstlich mit halb verkliffenen Lidern und mit halb gebogenen schlotternden Knieen einher. In zweifelhaften Fällen kann das Sanson'sche Experiment Aufschlüsse geben.

§ 1748.

Eine besondere diagnostische Schwierigkeit würde die schwarze Cataract im Falle ihres Vorkommens verursachen. Von Amaurose aber müsste sie sich doch kenntlich genug durch folgende Zeichen und Verhältnisse unterscheiden. Diese haben bei ihr im Ganzen mehr den cataractösen, nicht den amaurotischen Charakter. Sie sind nur durch die eigenthümliche Färbung der opaken Linse nüancirt. Die schwarze Cataract entsteht sehr langsam und allmälig, wie dies bei atrophischen Cataracten der Fall zu sein pflegt, — ohne Kopfschmerzen, ohne Symptome einer allgemeinen Affection des Gesammtorganismus und ohne wahrnehmbare krankhafte Metamorphose anderer, ausserhalb des Linsensystemes liegender integrirender Theilorgane des Augapfels. Der wirklich vorhandene opake Körper im Hinterpupillarraume ist von grossem Umfange, liegt der Regenbogenhaut nahe und wirkt daher etwas störend auf ihre Bewegungen ein, jedoch ohne dass sie so wie in amaurotischen Zuständen ganz aufgehoben oder wesentlich alterirt sind. Die sichtbare Trübheit ist von eigenthümlicher Beschaffenheit; sie ist nicht rauchig, sondern braunschwarz, bis eisenschwarz mit etwas mattem Anstrich. Sie zeigt sich zunächst hinter der Pupille, nicht wie die scheinbare amaurotische tief im Hintergrund der hintern Augenkammer. Man sieht kein Kindlein im Auge, weil der dunkle Körper im Augapfel alle Lichtstrahlen einsaugt und keine in das Auge des Beobachters spiegelnd reflectirt. Bei dem Sanson'schen Experiment zeigt sich nur Ein Bild des Flammenkegels, nämlich das vordere, aufrechtstehende. Das

Sehvermögen verhält sich wie bei andern Cataracten. Der Kranke unterscheidet Licht und Dunkelheit, auch bei weniger grellen Abstufungen, er sieht sogar grössere Gegenstände. Das Kerzenlicht erscheint ihm roth gefärbt, der Flammenkegel vergrössert. Die wahrnehmbare, mahagonibraune Verdunklung ist im Kern am meisten saturirt, schon weniger in den Mittelschichten; die Randschichten sind längere Zeit noch hell oder wenig verdunkelt. — *Edwards* beschreibt eine Cataracta capsularis nigricans, bei welcher sich nur einzelne schwarze Streifen hinter der Pupille zeigen. — Die schwarze Cataract kommt mehr im südwestlichen Europa, bei cholerischem Temperamente, bei Menschen von straffer und überwiegend venöser Constitution vor.

§ 1749.

Bei der glaucomatösen Form der Amaurose zeigt sich eine scheinbare Verdunklung im tiefen Hintergrunde des Auges, welche möglicher Weise für eine Cataract gehalten werden könnte. Allein der ganze Habitus und schon das äussere Ansehen des Augapfels ist in beiden Fällen verschieden. Bei dem Glaucom hat die Opacität eine bläulich meergrüne Farbe, eine concave Gestalt; sie ist weit von der Pupille entfernt, tief in der hintern Augenkammer und verhältnissmässig zu dem hohen Grade von Beschränkung des Sehvermögens nur wenig saturirt. Constant ist die Pupille sehr erweitert, und sie bildet gewöhnlich ein horizontal gelagertes Oval. Die glaucomatöse Trübung entsteht sehr rasch, unter heftigen Kopfschmerzen, meistens während des Verlaufes der arthritischen oder einer andern dyscrasischen Ophthalmie. Sie ist immer mit Cirsophthalmie, öfters mit Ectropium uveæ verbunden.

§ 1750.

Cataracten sind in der Regel unschwer von Hornhautflecken im Centralfelde der Cornea zu unterscheiden, und zwar der ausgebildete graue Staar von Albugo, der beginnende von Nephelium, der partielle, centrale, von Achlis. Ausser

den anamnestischen Momenten, welche in beiden Fällen sehr verschiedene sind, entscheidet der bei der Profilansicht deutlich erkennbare Sitz der Opacität vorderhalb oder hinter der Pupille. Bei ausgebreiteter Verdunklung bleibt der Hornhautfleck im stärksten und schwächsten Licht, somit bei jedem Durchmesser der Pupille, immer von einer und derselben Grösse und Form, indess ein um so grösserer Theil der Cataract von der Iris überdeckt wird, je mehr sich die Pupille verengt, wesswegen sie in bald grösserem, bald kleinerem Umfange erscheint. Kein Hornhautfleck hat eine regelmässige Begrenzung, ist am äussersten Rande gerundet, zeigt die schwarze, ringförmige Einfassung wie die Cataract. — Sollte jemals ein Zweifel übrig bleiben, so würden nach künstlicher Erweiterung der Pupille durch Belladonna diese Unterschiede noch deutlicher und bestimmter hervortreten. Das Angeführte reicht hin zur Feststellung der Diagnose. Ausführlicher ist hievon oben in der Lehre von den Hornhautflecken gehandelt worden.

§ 1751.

Solches ist auch dann der Fall, wenn ein Centralleucom von nicht gar zu grosser Ausbreitung eine gleichzeitig vorhandene Cataract zum grössten Theile verdeckt, so dass man bei enger Pupille wenig von ihr sehen kann. Nach der künstlichen Erweiterung wird sie seitlich neben dem Leucom besser sichtbar und hierdurch die Diagnose erleichtert.

§ 1752.

Von einer Pseudomembran in oder hinter der Pupille, einem sogenannten unächten grauen Staar, unterscheidet sich der wahre, die wirkliche Linsenverdunklung, durch die Art der Entstehung, da jene immer von vorausgegangener Iritis zurück geblieben ist, — durch den Sitz der Pseudomembran in der Pupille selbst oder sogleich hinter ihr, — durch die bei ihr constante Engheit, winklige Verziehung, Entrundung der Pupille, die Unbeweglichkeit der Iris und ihre sichtbare Anheftung an die Traubenhaut. Die Verdunklung ist niemals

gleichmässig über den ganzen Hinterpupillarraum verbreitet; die Membran ist an verschiedenen Stellen von ungleicher Dicke, fadig, gespinstartig. Auch hier gibt der Erfolg der Instillation des Belladonnenextractes diagnostische Aufschlüsse.

§ 1753.

Es kann hinter einer solchen Pseudomembran eine wahre Cataract bestehen, welche immer ein mit ihr verwachsener Kapsellinsenstaar sein wird. In diesem Fall ist die Blindheit vollkommen: es besteht selbst keine Lichtperception mehr: meistens ist der Augapfel etwas atrophisch. Die durch die Pseudomembran ganz überdeckte Cataract kann man nicht sehen, und daher auch nicht mit Sicherheit diagnosticiren.

§ 1754.

Schwierig ist in vielen Fällen die Unterscheidung der so zahlreichen einzelnen Staarformen unter sich, und es ist nicht selten vor der Operation in dieser Beziehung nur eine Conjecturaldiagnose möglich. Unterdessen sind doch folgende Momente berücksichtigungswürdig.

§ 1755.

Der reine Linsenstaar ohne gleichzeitige Kapselverdunklung ist klein, von geringerem Umfang, weiter von der Traubenhaut entfernt, mit dem schwarzen Ring umgeben. Die Opacität ist mehr gleichförmig verbreitet, nur etwa im Kern stärker und gegen den äussern Umfang schwächer, — er zeigt überall dieselbe Farbe und keine besonders auffallende Configuration. Er verursacht keine Störung der Irisbewegungen, ist nie angewachsen, und es sind bedeutendere Reste des Sehvermögens, mehr als bei jeder andern Staarform, vorhanden.

§ 1756.

Ist mit der Linse zugleich die vordere Kapselwand verdunkelt, so ist die Opacität von grösserem Umfange, mehr convex hervorstehend, der Uvea mehr genähert, derselben zuweilen direct anliegend, — es fehlt die schwarze ringförmige Einfassung. Die Irisbewegungen sind öfters sehr

gestört und auffallend träge, das Sehvermögen in höherem Grade beschränkt, oft ganz aufgehoben.

§ 1757.

Den ersten, geringsten Grad der Verdunklung der vordern Kapselwand kann man bei gleichzeitiger Linsenverdunklung nicht wahrnehmen. Erst nachdem die Linse entfernt ist, zeigt sich ein dünnes, flockiges, getrübtes, collabirtes Häutchen nicht ganz nahe hinter der Pupille, und der Operirte sieht mehr oder weniger unvollkommen. Den zweiten höheren Suffusionsgrad der Kapsel kann man in der Bildungsperiode der Cataract deutlich erkennen, so lange die Linse noch einige Durchsichtigkeit besitzt. Die Kapsel hat hier ein schmutzig graues, matt glänzendes Ansehen. Mehr oder weniger bleibt diese Färbung auch später noch bemerkbar. Bei dem dritten, höchsten, hypertrophischen Suffusionsgrade erscheinen die eigenthümlichen Configurationen, nach welchen diese Staarformen benannt sind, in der Gestalt eines Balkens, Sternes, Fensterrahmens, Bäumchens, einer Pyramide u. s. f. Alle diese Cataracten sind Kapsellinsenstaare. Ebenso auch alle an die Uvea adhärirende Cataracten.

§ 1758.

Bei der Verdunklung der hintern Kapselwand zeigt sich, wenn die vordere und die Linse selbst noch durchsichtig ist, im Hintergrunde des Augapfels, weit von der Pupille entfernt, eine getrübte, dünne, gespinstartige Membran von concaver Gestalt. Das Sehvermögen ist unvollkommen, aber nicht ganz aufgehoben, wenn nicht gleichzeitig ein amaurotischer, glaucomatöser Zustand vorhanden ist.

§ 1759.

Besteht auch eine Verdunklung in der Linse und vordern Kapselwand, so kann erst nach der Entfernung dieser undurchsichtigen Körper aus der Sehaxe die suffundirte hintere Kapselwand entdeckt werden, wo sie alsdann gleichfalls unter der oben bemerkten Form sich zeigt.

§ 1760.

Ueber die verschiedenen Grade der Consistenz der Staarlinse kann man nach folgenden Indicien ein muthmassliches Urtheil fällen. Der harte Linsenstaar besteht gewöhnlich ohne Kapselverdunklung, er ist von geringem Umfang, graugelblich, kömmt bei Greisen und bei hageren, zur Atrophie geneigten Personen mit hellgefärbten Augen, bei sonst guter Gesundheit vor, macht langsame Fortschritte und gelangt erst späte zu einem gewissen Grade von Reife. Die Verdunklung beginnt im Linsenkern und schreitet erst von da ausgehend allmälig in die Mittel- und Randschichten fort. Der schwarze Ring ist hier am deutlichsten, die Reste des Sehvermögens am bedeutendsten. Er entsteht ohne Kopfschmerzen und ohne Lichtscheue. Die Irisbewegungen sind ungestört. Er allein kann als Centralstaar, aber niemals in andern eigenthümlichen Configurationen, niemals als Cataracta arida siliquata oder C. natatilis vorkommen. Die Cornea zeigt bei ihm ihre natürliche Härte und Festigkeit der Textur. — Er beginnt immer unilateral, entwickelt sich aber später unvermeidlich auch auf dem zweiten Auge.

§ 1761.

Bei dem weichen Linsenstaar ist meistens auch die Kapsel, wenigstens im ersten, geringsten Grade suffundirt. Er ist von grösserem Umfang, erscheint zuweilen als Cataracta ingens, von graulich-weisser Farbe. Er kömmt bei jüngeren Personen von dyscrasischer, scrophuloser, pastoser, leucophlegmatischer Körperbeschaffenheit vor, macht raschere Fortschritte in seiner Entwicklung, kann aber auch stationär bleiben. Er bildet sich meistens gleichzeitig auf beiden Augen aus. Schwarz- und Braunäugige haben dazu eine grössere Disposition. Er ist nie partiell und central. Die Hornhaut ist etwas erweicht.

§ 1762.

Der flüssige, purulente oder Milchstaar ist nie ein reiner Linsen-, immer zugleich ein Kapselstaar. Er zeigt eine

milchweise Farbe, hat den grössten Umfang, verdeckt die ganze Pupille, zeigt keinen schwarzen Ring; die Erblindung ist die vollkommenste. Er kommt nur bei dyscrasischen Menschen vor. Die Hornhaut ist in höherem Grade erweicht. Er ist und bleibt stets unifateral. Es kann wohl auf dem zweiten Auge sich gleichfalls eine Cataract entwickeln. Aber diese ist alsdann nicht von der gleichen flüssigen Beschaffenheit. — In der jedesmal verdunkelten Kapsel besteht wenigstens der zweite Suffusionsgrad; sie ist lederartig verdickt, öfters hypertrophirt. Die Verdunklung ist ungleich verbreitet, zeigt in der Ruhe, nach Aufschwemmung und Erschütterung des Kopfes etc. eine verschiedene Form und Färbung. In der Ruhe scheidet sich die in der Kapsel enthaltene Flüssigkeit nicht selten in zwei Zonen von ungleicher Dichtigkeit und etwas verschiedener Färbung. Der Kranke ist gewöhnlich ganz blind. Er sieht aber nicht selten den Flammenkegel der brennenden Kerze vergrössert, als einen Feuerballen — verdoppelt oder vervielfacht. Die Vulnerabilität des leidenden Auges ist immer ungemein gross und die entzündlichen Reactionserscheinungen nach einer auch geringen operativen Verletzung pflegen sehr bedeutend zu sein.

§ 1763.

Die diagnostischen Zeichen einiger besonderer eigenthümlich gearteter Staarformen — der Cataracta bursata, bei welcher in einem genau begrenzten dreieckigen Ausschnitt eine eigenthümliche, gegen jene ihres übrigen Umfanges auffallend contrastirende gelbe Färbung sich zeigt, — der Cataracta siliquata, bei welcher ein schmutzig gelbes, citronenfarbiges, strahlig angeheftetes Concrement hinter der Pupille mit Beschränkung, aber ohne gänzliche Abolition der Sehkraft und mit einiger Retrocedenz der Regenbogenhaut wahrgenommen wird, — ferner der Cataracta Morgagniana, elastica, tremula, natatilis — soweit sie erfahrungsmässig ermittelt sind, wurden schon oben in der Morphologie

des grauen Staares angegeben. Eben daselbst wurden auch bereits die verschiedenen Arten der Anwachsung und die Zeichen, woraus sie erkennbar sind, näher besprochen.

§ 1764.

Indem die Cataract das Product zahlreicher und unter sich äusserst verschiedener Krankheiten des Linsensystemes ist, kann eine rationale und irgend erfolgreiche Behandlung derselben nicht überall die gleiche, — sondern sie müsste selbst eine sehr verschiedene und der jedesmaligen Natur der Krankheit angemessene sein. Insofern irgend ein solcher Krankheitszustand des Linsensystemes sogleich anfänglich noch nicht mit Verdunklung desselben verbunden ist, sondern diese erst später als seine Folge und Wirkung sich entwickelt, wird die ärztliche Behandlung zwar auch therapeutisch gegen die ursprüngliche Krankheit gerichtet sein können, insofern aber doch die Hauptaufgabe diese ist, die Entstehung einer Opacität und die davon abhängige Erblindung zu verhindern, wird dieselbe wesentlich prophylactisch sein.

§ 1765.

Dass eine schon bis zu einem gewissen Grade verdunkelte Linse sich wieder aufklären und durchsichtig werden könne, — ist vermöge des Stoffwechsels, welcher während des Lebens beständig in allen Organen stattfindet, wohl möglich, aber kaum jemals wahrscheinlich. Bei dem so sehr isolirten Zusand der Linse, welche mit dem übrigen Körper weder durch Nerven noch Blutgefässe in Verbindung und Zusammenhang steht, ist es auch beinahe unmöglich, durch innerlich gereichte oder äusserlich angewendete Arzneimittel auf den Stoffwechsel in ihr heilsam förderlich einzuwirken. Bei den meisten Cataracten bestehen nicht blos Mischungsveränderungen in der Linse, sondern selbst Gewebsdegenerationen, und diese können hier eben so wenig oder noch weit schwieriger als in andern Organen durch arzneiliche Einwirkung wieder rückgängig gemacht werden.

§ 1766.

Gerechtfertiget ist daher das Misstrauen in alle behauptete Heilungen der bereits ausgebildeten oder selbst der in ihrer Entwicklung schon etwas mehr vorgeschrittenen Cataracten. Den darauf bezüglichen Erzählungen lag in vielen Fällen gröbliche und gewinnsüchtige Betrügerei, in andern Selbsttäuschung des Kranken oder des ihn behandelnden Arztes zum Grund. Meistens war die Diagnose ungenau, oder ganz unrichtig; — bei wirklich vorhandener Cataract wurde eine geringe, oft nur scheinbare und vermeintliche Verbesserung des Sehvermögens für eine Staarheilung irrthümlich gehalten. Eine solche Verbesserung hängt zuweilen bloss von einer zufällig eine Zeitlang andauernden Pupillenerweiterung ab. Dadurch, dass man diese künstlich durch Belladonna herbeiführt, kann man zuweilen bei noch unreifen Cataracten einigen Kranken für längere Zeit einen wesentlichen Dienst leisten. Ein Pariser Charletan hat dies gethan und decantirt, er habe den grauen Staar ohne Operation geheilt.

§ 1767.

Da wo wirklich Cataracten durch Resorption verschwanden, fand wohl immer Einsaugung nicht blos des trüben, verdunkelnden Stoffes, sondern der getrübten Linsensubstanz selbst statt. Sie waren entweder schon ursprünglich Cataractae evanidae, oder sie sind in diesen Zusand, wenn sie es früher nicht waren, durch irgend ein zufälliges Ereigniss, oder auch durch eine Kunsteinwirkung versetzt worden. Es ist aber mit Recht zu bezweifeln, ob die letzte irgend eine andere als die operative sein könne.

§ 1768.

Ganz ausserhalb des Gebietes eines solchen nicht operativen Kunstwirkens liegen alle Fötusstaare. Angeborne Cataracten gehören unter diejenigen Bildungsfehler, bei welchen die Natur den während des Fötuslebens versäumten Entwicklungsprocess nach der Geburt nicht mehr nachholt, wie

Hasenscharten, Gaumenspalten, Hermaphroditismus und andere. Entweder das Linsensystem verbleibt die ganze Lebenszeit hindurch in demjenigen Zustande von Unvollkommenheit, in welchem es sich am Ende der Schwangerschaft befand, z. B. bei Cataracta centralis oder viscida, oder es erfolgen andere, noch weit ungünstigere Metamorphosen, z. B. die Cataract wird trockenhülsig. Durch arzneiliche Einwirkung lässt sich hier keine günstige Veränderung hervorbringen.

§ 1769.

Ebenso wenig ist dies bei dem Greisenstaar der Fall. Sowie senile Metamorphosen von marasmusartiger Beschaffenheit in andern Organen, wenn sie einmal eingetreten sind, kaum jemals wieder rückgängig gemacht und das gähe bergabrollende Rad des Lebens in seinem Laufe angehalten werden kann, so wenig lässt sich gegen den bereits eingetretenen, wenn auch prämaturen Marasmus des Linsensystemes etwas Fruchtbringendes unternehmen. Unterdessen ist eine Lebensart, welche die Fortschritte der senilen Atrophie im ganzen Körper weniger begünstiget und etwas mehr retardirt, — gute hinreichende Ernährung, fortgesetzte Uebung und mässiger Gebrauch des betreffenden Organes, Veränderung des Clima's, die Peregrination etc. auch hier zu empfehlen. Der Greisenstaar bildet sich bald schneller, bald langsamer aus. Das letzte ist manchen alternden Kranken sehr erwünscht, welche auf solche Weise für die noch übrige kurze Zeit ihres Lebens bedeutende und ihnen genügende Reste der Sehkraft behalten.

§ 1770.

Den eigentlichen Gegenstand einer wirksam eingreifenden, theils prophylactischen, theils therapeutischen, ärztlichen Behandlung bilden daher die Cataracten in den mittleren Lebensjahren.

§ 1771.

Unter diese gehören zuerst die traumatischen Cataracten. Was jedoch jene betrifft, welche durch die auf gewaltsame

Weise hervorgebrachte Störung der Ernährung und des Stoffwechsels der Linse, z. B. durch Zerreissung der Gefässe der Kapsel und ihrer organischen Verbindungen hervorgebracht wurden, so ist leicht einzusehen, dass bei diesen nützliche medicamentöse Einwirkungen auf sie weniger als in andern Fällen stattfinden können. Bei dem schwimmenden Staar und bei dem in der Pupille steckenden Gypsstaar wäre es lächerlich, irgend etwas solcher Art zu unternehmen. Ist die traumatische Cataract eine evanida, so bedarf es der arzneilichen Einwirkung nicht. Die Resorption beginnt zu der gehörigen Zeit, und macht auch ohne dieselbe stätige, wenn gleich langsame und nur in längerer Zeit bemerkbare angemessene Fortschritte.

§ 1772.

Sehr thätig aber muss das Kunstverfahren sein, um dem entzündlichen traumatischen Staar vorzubeugen und seine Entwicklung zu verhindern. Der innern traumatischen Ophthalmitis werde energisch entgegen getreten, ihr Progress bis zum Linsensystem gehindert, ihr Uebergang in Exsudation daselbst abgewehrt. Solches kann nur durch etwas heroische Antiphlogose geschehen, und die schon anderwärts gegebene Indication derselben wird durch diese Rücksicht noch in höherem Grade verstärkt. Indem der entzündliche traumatische Staar leicht ein angewachsener von zweifelhafter Prognose wird, ist es besonders nöthig, durch frühzeitige und öfters wiederholte Instilation der Atropinauflösung die Pupille in einen erweiterten Zustand zu versetzen und darin zu erhalten, um die entzündeten Membranen (Traubenhaut und vordere Kapselwand) ausser Berührung zu versetzen und die Entstehung von Adhäsionen zwischen ihnen zu verhindern.

§ 1773.

Die traumatische Periphakitis tritt als acute Entzündung mit heftigem Schmerz etc. und rein phlogistischem Charakter auf. Bei ihr sind daher Blutentziehungen und andere

wirksamere antiphlogistische Heilmittel besonders angezeigt. Weniger ist dies bei andern Arten der nicht durch traumatische Verletzung bedingten Periphakitis der Fall, welche als chronische Krankheiten, schleichende Entzündungen auftreten, mit Störungen des Blutumlaufes im Unterleib ursächlich zusammenhängen, durch fortgesetzte zu heftige Anstrengungen der Augen entstehen, und andere noch mehr zusammengesetzte und verwickelte Causalitäten der verschiedensten Art anerkennen. Doch ist auch bei ihnen ein gelind antiphlogistisches und derivatorisches Curverfahren, die öftere Anlegung von Blutegeln in der Hinterohrgegend, der blutigen Schröpfköpfe am Nacken und längs des Rückgrathes, bei gleichzeitigem innerlichem Gebrauche auflösender, gelind eröffnender Salien mit Schwefel etc. angezeigt. Man unterlasse es nicht, die graue Mercurialsalbe mit Belladonnenextract in die Umgebungen des Auges einzureiben. Besonders aber hüte man sich vor der localen Anwendung aller reitzender Mittel, welche hier meistens aus Unkenntniss der vorhandenen Periphakitis und in der unrichtigen Voraussetzung eines auf geschwächter Energie des Sehnerven und der Netzhaut beruhenden amaurotischen Zustandes in Gebrauch gezogen werden.

§ 1774.

Wenn es bisher vielleicht noch nie gelungen ist, bei einfacher, nicht mit Staphylitis complicirter vorderer Periphakitis die bereits vorhandene Vascularität und Exsudation wieder zur Rückbildung und Extinction zu bringen; so ist dies doch keine für alle Zeiten ausgesprochene Unmöglichkeit, und bei frühzeitiger richtiger Diagnose und entschiedenem, von allen Missgriffen freiem Handeln lässt sich in der Folge mancher günstige Erfolg erwarten. Es ist bis jetzt schon gelungen, in vielen Fällen die krankhafte Metamorphose wenigstens anzuhalten, ihre ferneren Fortschritte zu hemmen, den Kranken vor völliger Erblindung zu bewahren und ihm einen zum gewöhnlichen Gebrauche des

Lebens, wenn auch nicht zu den die Augen mehr anstrengenden Beschäftigungen zureichenden Grad des Sehvermögens zu erhalten. Ehemals blieb bei schon begonnener Staarbildung nichts übrig, als dem hilfesuchenden Kranken den leidigen Trost zu ertheilen, er müsse erst ganz erblinden, dann erst könne ihm durch die Staaroperation wieder einiges Sehvermögen verschafft werden. Gegenwärtig verhält sich dies schon in manchen Fällen auf günstigere und vortheilhaftere Weise.

§ 1775.

Da es nicht geleugnet werden kann, dass vorhandene Dyscrasieen auf die Cataractogenese einen ursächlich bestimmenden Einfluss auszuüben vermögen, indem sie Störungen der Nutrition und Secretion im Linsensystem wie in andern Organen, oder auch die Ablagerung der anderweitig durch sie erzeugten pathologischen Stoffe in ihm veranlassen, so können auch in diesen Richtungen prophylactische Curen gegen die Staarbildung unternommen werden, und nach der Versicherung glaubwürdiger Schriftsteller ist dies bereits öfters mit Erfolg geschehen.

§ 1776.

Früher verfuhr man hierbei ohne genauere Unterscheidung der Krankheitsfälle und ihrer Causalitäten lediglich empirisch und glaubte, beginnende und in ihrer Entwicklung begriffene Cataracten durch resolvirende, die Stockungen lösende Arzneimittel heilen zu können. Als solche wurden besonders Taraxacum, die ihm verwandten vegetabilischen Arzneikörper, ferner die Gummiferulacea, einige scharfe und Giftpflanzen, Chelidonium, Conium maculatum, Hyosciamus, Belladonna, Pulsatilla nigricans empfohlen. *Schmucker* verordnete für sie, wie für andere Krankheiten, welchen ein abdominaler Ursprung zugeschrieben wurde, Pillen aus gleichen Theilen von Gummi galbanum, Tartarus stibiatus und Seife. Häufig wurden die Schmucker'schen Pillen von den Staarkranken bis zur gänzlichen dauernden Zerrüttung ihrer

Verdauungsorgane gebracht. Sogar schon ganz ausgebildete und zur Operation herangereifte Cataracten glaubte man noch durch solche Pillen beseitigen zu können. Bei ihrem längere Zeit fortgesetzten Gebrauche entsteht gewöhnlich Verlust des Appetites, Dyspepsie, Anorexie, und ein sehr leidender Zustand mit Eckel und Abscheu vor dem Genuss aller Nahrungsmittel. Diesen Zustand absichtlich hervorzubringen und längere Zeit zu unterhalten, ist die sogenannte Eckelcur bestimmt, bei welcher wieder der Tartarus stibiatus in gebrochenen Gaben die Hauptrolle spielt. Obgleich in diesem trübseligen Zustande von grosser geistiger und körperlicher Verstimmung und einer damit verbundenen gewissen Aufregung des Gangliensystemes nicht ganz selten, so wie in jenem der Vita minima die auffallendsten Naturheilungen mancher ganz tief eingewurzelter Krankheiten erfolgen, so scheinen doch die cataractösen Affectionen des Linsensystemes nicht unter diejenigen zu gehören, bei welchen die Eckelcur von besonderem Nutzen ist.

§ 1777.

So wie schon früher andauernder und lange Zeit fortgesetzter Blasenzug, das im Nacken eingezogene Haarseil vielfach in Anwendung gebracht worden ist, so behauptete *Gondret* in neuerer Zeit durch die Cauterisation der Stirn- und Sincipitalgegend, bei gleichzeitiger Anwendung von Ammonium haltigen Collyrien Cataractan geheilt zu haben, und *Magendie* erklärte sinnreich diese behaupteten Heilerfolge aus dem Einfluss, welchen der hiebei stark in Anspruch genommene fünfte Hirnnerve auf die Ernährung des Augapfels ausübt. Diese Erklärung würde schon einigermassen zulässig sein, wäre nur die Thatsache selbst sicher gestellt und entbehrte sie nicht jeder erfahrungsmässigen Begründung.

§ 1778.

Weinhold und Andere wollen durch die Electricität, den Galvanismus und den Electromagnetismus Cataracten geheilt haben. Ich sah sie bei solcher Behandlung auf das schönste

heranreifen und in ihrer Entwicklung rasche Fortschritte machen. Das Crussel'sche Verfahren, welches in einer sehr verletzenden Operation besteht, obgleich es als ein nicht operatives angegeben wurde, kann erst weiter unten in der Lehre von der Staaroperation in Betrachtung gezogen werden.

§ 1779.

Ohne Zweifel würde die rücksichtslose Anwendung so heftig eingreifender und zum Theil gewaltsamer Mittel gegen Cataracten in keinem Falle zu rechtfertigen, und z. B. bei dem Greisenstaar die Eckelcur, die Sincipitalcauterisation etwas ganz Absurdes sein. Aber bei erforschtem, genauerem, ursächlichem Zusammenhange einer beginnenden und erst in ihrer Entwicklung begriffenen Cataract kann ein gegen die bestimmte, zum Grunde liegende, Dyscrasie gerichtetes Curverfahren wohl zulässig erscheinen.

§ 1780.

Chelius versichert, syphilitische (?) Cataracten durch die Inunctions- und Hungercur geheilt zu haben. *Jüngken* empfiehlt gegen den rheumatischen (?) grauen Staar das Haarseil am Nacken, die Einreibung der Brechweinsteinsalbe in der Hinterohrgegend, die Sincipitalcauterisation, innerlich antirheumatische mit resolvirenden Mitteln und mit öfters interpolirten Purganzen: — die Einreibung von Mercurialsalbe mit Opium in die Umgebung des Auges, Fettwolle zur Einhüllung der Füsse — bei arthritischer Cataract (unter welcher wohl nicht die glaucomatös-amaurotische, cirsophthalmische zu verstehen sein wird) dieselben innern und topischen Mittel, ausserdem antarthritica, Chlorquecksilber, die Zittmann'sche Cur, Calomel und Opium mit dem Speichel des Kranken contriturirt, — in der Supra-Orbitalgegend eingerieben, — bei metastatischen Cataracten die Wiederherstellung der früheren ursprünglichen Krankheit, oder wenn diese nicht gelingt, indem Krankheiten von bestimmter Form künstlich schwer hervorzubringen sind, die Erzeugung einer

andern, wenigstens einigermassen ähnlichen, stellvertretenden, — kräftige Derivation auf das äussere dermatische System, auf den Darmcanal u. s. f.

§ 1781.

Kann man auch in dem Angeführten nur die ersten noch sehr unvollkommenen Anfänge einer rationalen Therapie der Krankheiten des Linsensystemes erkennen, so stehen diese doch schon um eine bedeutende Stufe höher als die alte gedankenlose Empirie, und gründliche Forschungen in dem neu erschlossenen Krankheitsgebiet, welche jetzt in Aussicht stehen, werden unausbleiblich auch seiner Therapie sich förderlich erweisen.

§ 1782.

Wenn es nun aber bei einer solchen Krankheit des Linsensystemes zum endlichen Product gekommen, die Cataract ausgebildet und Blindheit eingetreten ist, so bleibt, um dem Kranken wieder zum Besitze des verlornen Sehvermögens zu verhelfen, nichts übrig, als die Beseitigung des mechanischen Hindernisses des Sehens, und dies kann nur durch die Staaroperation geschehen.

§ 1783.

Bei dieser ist der mechanische Operationszweck eben die Entfernung des undurchsichtigen Körpers aus der Richtung der Sehaxe. Es fehlt nachher das wichtigste und hauptsächliche strahlenbrechende Medium im Auge, und daher ist auch nach der glücklichst ausgeführten Staaroperation das Sehen immer etwas unvollkommen. Allein der Zustand des Kranken wird doch sehr wesentlich verbessert und der Mangel der Linse im Auge kann durch ein ihre Stelle vertretendes Staarglas ausserhalb desselben ersetzt werden.

§ 1784.

Die Staaroperation ist wie jede andere chirurgische Operation mit einer mechanischen Verletzung, Verwundung verbunden, und die Hauptaufgabe der heilenden Kunst ist nun eben die Erreichung des mechanischen Operationszweckes ohne

eine zu heftige, die Integrität des Augapfels und seiner Theilorgane zu sehr gefährdende Verletzung.

§ 1785.

In dieser doppelten Hinsicht, bezüglich auf die Räthlichkeit der Operation überhaupt und die Wahl der Methode ihrer kunstgemässen Ausführung, ergeben sich folgende Reflexionsmomente.

§ 1786.

Zur Operation wird eine gewisse Maturation, Reife der Cataract erfordert, ja der Begriff der Zeitigung hat zunächst nur in näherer Beziehung zur Operation seine Giltigkeit. Derselbe ist aber an und für sich schwer zu bestimmen. In der Regel und im Allgemeinen nennt man eine Cataract reif, welche die Pupille in ihrem ganzen Umfange überdeckt, und deren Trübheit eine in dem Grade gesättigte ist, dass sie den Lichtstrahlen keinen freien Durchgang mehr verstattet. Dieser Grad von Zeitigung gewährt nun bei der Operation den namhaften Vortheil, dass der Kranke die Annäherung des verletzenden Werkzeuges gegen sein Auge nicht wahrnimmt und daher demselben auch weniger scheu auszuweichen bestrebt ist. Mit der Reife des Staares sind auch gewisse Veränderungen desselben verbunden, welche den Erfolg der Operation mehr begünstigen und erleichtern, z. B. seine Consistenz ist grösser. Wenn auch die alte Lehre, dass alle Cataracten im Beginne weich seien und bei der Zeitigung fest werden, ungegründet ist, so wird doch eine reife Cataract bei der Extraction und Reclination weniger leicht zerbröckelt und besser in Masse bewegt, als eine unreife.

§ 1787.

Die Zeit, binnen welcher ein Staar zur Reife und Zeitigung gelangt, lässt sich nicht für die verschiedenen Fälle allgemein giltig bestimmen. Die Andauer der Maturationsperiode ist sehr verschieden. Die Behauptung, dass sie durchschnittlich ein Jahr betrage, ist unstatthaft. Dieses Zeitmass ist bald zu lang und bald wieder zu kurz. Manche Cataracten reifen sehr schnell, andere sehr langsam, und es

gibt solche, welche niemals zur Reife gelangen, z. B. der angeborne Centrallinsenstaar, die viscöse, vogelleimartige Cataract. Wenn bei der ersten, insofern bei ihr der Kranke Zeitlebens nothdürftig sieht, die Operation nicht angezeigt ist, so kann sie dagegen bei der zweiten, insofern sie immer auf dem gleichen Grade der Entwicklung stehen bleibt, auch ohne eingetretene Reife vorgenommen werden, — jedoch nicht leicht nach einer andern Methode als durch Keratonyxis. Bei weichen Cataracten ist ohnehin der Erfolg der Zerstückung günstiger, als bei harten.

§ 1788.

Operationsfähig bonæ notæ ist jede einfache, complicationsfreie Cataract. Complicirt kann dieselbe sein, entweder mit einer andern gleichzeitig vorhandenen Augenkrankheit, oder mit einem allgemeinen constitutionellen Leiden.

§ 1789.

Die wichtigste Complication von der ersten Art ist die amaurotische und glaucomatöse. Die Gegenwart amaurotischer Symptome, z. B. feuriger Augentäuschungen, heftiger Kopfschmerzen, der gänzliche Mangel aller Lichtperception und aller Irisbewegungen in Fällen, wo die Ursache dieses Mangels nicht in der Beschaffenheit der Cataract selbst liegt, — die schon früher stattgefundene Erblindung vor der Entstehung der Cataract — der Zustand des zweiten cataractfreien, wenn offenbar amaurotisch erblindeten Auges etc. bestimmen hier die Diagnose. Die amaurotische Complication contraindicirt jedesmal die Staaroperation, mit alleiniger Ausnahme des selten vorkommenden Falles, wo die rein torpide Amaurose selbst erst einzig die Folge und Wirkung einer seit langen Jahren bestehenden Cataract und des dadurch bedingten genügenden Lichteinflusses auf die Netzhaut ist, — in welchem Falle nach Entfernung der Cataract die der Lichteinwirkung ganz entwöhnte und der sensoriellen Receptivität für dieselbe beraubte Retina Anfangs gegen sie

reactionslos bleibt, später aber ihre Sinneskraft zuweilen allmälig wieder erwacht.

§ 1790.

Ebenso unbedingt ist die Contraindication durch die leicht zu erkennende glaucomatöse und cirsophthalmische Complication.

§ 1791.

Die sogenannte Synchisis des Glaskörpers spricht das Veto gegen jede andere Staaroperationsmethode, als die Zerstückung durch Keratonyxis, aus.

§ 1792.

Bei gleichzeitig vorhandener Trychiasis und Dystichiasis soll man acht Tage vor der zu unternehmenden Staaroperation die einwärts gekehrten Cilien extrahiren, um nach derselben bei geschlossen gehaltener Augenlidspalte ihre mechanisch reizende und anderweitig nachtheilige Einwirkung zu verhindern. — Ein Entropium soll aus derselben Ursache vorher operirt worden sein.

§ 1793.

Ich habe in mehreren Fällen bei gleichzeitig vorhandener Pyorrhöe des Thränensackes, und einmal bei einer wirklichen Thränensackfistel die Staaroperation mit gutem Erfolge vorgenommen. Die Gegenwart der egyptischen Ophthalmie geringeren Grades, welche ich mehreremal bei Staarblinden beobachtete, schien diesen Erfolg nicht zu gefährden, vielmehr zu begünstigen.

§ 1794.

Die gewöhnlichste Complication der Cataract von der zweiten Art ist jene mit Gicht. Bei den meisten Staarblinden besteht eine Gichtanlage und Neigung zur Kopfgicht. Ich pflege den damit Behafteten sechs Wochen vor der Operation eine Fontanelle am Arm zu setzen, und diese noch ein Vierteljahr lang nach derselben in wirksamer Eiterung zu erhalten. Ganz contraindicirt ist dieselbe bei Syphilitischen, bei welchen nach ihr unvermeidlich exsudative Iritis entsteht; — bedenklich ist sie bei bestehender erysipelatöser Dia-

these, bei Hämorrhoidalkrankheit, bei habituellen, ausgebreiteten, stark eiternden Fussgeschwüren, bei chronischen Hautausschlägen u. s. f. Es sind hier in dem Zeitraume vor und nach der Staaroperation die wirksamsten ableitenden Veranstaltungen zu treffen, um die Uebertragung des krankhaften Processes auf das operativ-verletzte Auge zu verhüten, und in dieser Beziehung ist jedesmal die mindest verletzende Operationsmethode zu wählen.

§ 1795.

Man unterlasse die Staaroperation bei solchen unheilbaren Krankheiten, welche ein nahes Lebensende in sichere Aussicht stellen, wie Phthisis pulmonalis, Wassersucht, Skirrhus ventriculi. Sie könnte hier dasselbe beschleunigen, nicht durch die mit ihr verbundene geringe Verletzung, vielmehr wegen der nach ihr unvermeidlichen Privationen, welche so sehr geschwächte Körper nicht mehr ertragen. Einige atrophische Zustände, wenn sie nicht zu weit vorgeschritten sind, ein gewisser Grad des senilen Marasmus, Diabetes, schliessen jedoch die Möglichkeit eines guten Erfolges der Staaroperation nicht aus, und sie kann solchen Menschen für ihre noch übrige, wenn gleich kurze Lebenszeit die Befriedigung und Freude des Sehens verschaffen.

§ 1796.

Sie kann auch bei Schwangeren, aber doch nur in den früheren Monaten, vor der ersten Hälfte der Schwangerschaft, verrichtet werden.

§ 1797.

Zur Entscheidung der Frage, ob es räthlich sei, die unilaterale Cataract zu operiren, so lange der Kranke auf dem andern Auge gut sieht, ist zu unterscheiden zwischen Staaren, welche in der Regel lange Zeit oder das ganze Leben hindurch unilateral zu bleiben, und solchen, welche einmal auf einem Auge ausgebildet, oder schon während ihrer Maturationszeit auch in dem zweiten Auge zu entstehen pflegen. Bei diesen letzten wird die gänzliche Erblindung des Kran-

ken verhütet, wenn der Kranke auf dem cataractösen Auge zu einer Zeit operirt wird, wo er noch mit dem andern Auge sieht. Ist dies mit Erfolg geschehen, so kann er nun mit Ruhe die Reife des Staares auch auf diesem Auge abwarten, und sich später auf diesem operiren lassen, oder nach eigenem Ermessen, wenn ihm das wieder sehend gewordene Auge genügt, die Operation des zweiten ganz unterlassen. Bei manchen Cataracten lässt sich mit grosser Bestimmtheit die stationäre, nicht progressive Beschaffenheit voraussetzen, z. B. bei traumatischen Cataracten oder bei solchen, welche durch eine innere constitutionelle Ursache erzeugt wurden, welche zu einer bestimmten Zeit nur auf Ein Auge eingewirkt, damals das andere frei gelassen hat, und später ausser Wirksamkeit versetzt worden ist. Hier ist es nicht nöthig, das staarblinde Auge zu operiren, weil der Kranke der Gefahr, auf dem andern zu erblinden, nicht unterworfen ist. Es ist auch öfters nicht räthlich, weil solche unilaterale Cataracten meistens von nicht ganz guter Beschaffenheit, z. B. adhärirende Kapselstaare und mit lange Zeit fortbestehender, übergrosser Entzündlichkeit der Iris und anderer innerer Gebilde des Augapfels verbunden sind. *Beer's* Hoffnung, dass durch die Operation Eines staarblinden Auges der Staarbildung auf dem zweiten vorgebeugt werden könne, scheint nicht in Erfüllung gegangen und durch seine Beobachtungen einiger von Natur aus unilateral stationärer Cataracten veranlasst worden zu sein.

§ 1798.

Leidet der Kranke am grauen Staar auf beiden Augen, so kann die Operation gleichzeitig auf beiden vorgenommen werden, wenn seine Vulnerabilität nicht zu gross ist, als dass er die doppelte Verletzung nicht gut zu ertragen vermöchte. Denn immer wirkt die Verwundung des Einen Auges auch auf das andere und so gegenseitig verstärkend ein. Auch ist meistens der Grad der Reife nicht auf beiden Augen gleich gross, und vielleicht auf dem Einen noch nicht zur leichten

und wenig verletzenden Vollbringung des operativen Manövers genügend. Obgleich nun die gleichzeitige Operation beider Augen manche wesentliche Vortheile hat, z. B. dass der Kranke sich der Operation und den Privationen nach derselben nur einmal unterwerfen muss, so wird man doch in vielen Fällen Gründe finden, von der gleichzeitigen Operation beider Augen abzustehen.

§ 1799.

Die Staaroperation kann in der Regel und in der bei weitem grössern Mehrzahl der Fälle zu jeder Jahreszeit vorgenommen werden. Aufschub ist, nachdem sich der Staarblinde einmal zur Operation entschlossen hat — und Zurücksendung desselben, wenn er aus grosser Entfernung herkommt, sehr unerwünscht und unbeliebig. Je länger derselbe warten muss, desto ängstlicher und mehr im Gemüthe beunruhigt wird er. Unterdessen ist es doch nöthig, bei Staarblinden, welche eine sehr grosse Afficirbarkeit für atmosphärische Einflüsse besitzen, die günstigere und von Schwankungen derselben freiere Jahreszeit, in Mitteleuropa die zweite Hälfte des Frühlings oder des Sommers, selbst noch den Spätsommer, oder die erste des Herbstes zu wählen. Durch die Vermeidung der ungünstigeren Jahreszeiten erlangt man auch den Vortheil, dass man den Kranken nach der Operation nicht zu lange Zeit in das Zimmer einschliessen muss und ihm früher auszugehen erlauben kann.

§ 1800.

Jedesmal nehme man zur Vornahme der Staaroperation Rücksicht auf die herrschende Krankheits-Constitution, und vermeide solche Jahreszeiten, wo erysipelatöse, catarrhalische und rheumatische Affectionen epidemisch verbreitet sind. Bei Menschen, welche jedes Jahr regelmässig in bestimmten Monaten erkranken, vermeide man diese Jahreszeiten.

§ 1801.

Was die Tageszeit betrifft, so ist eine nicht ganz frühe Morgenstunde die vorzüglichste. Der Kranke soll sein ge-

wöhnliches Frühstück genossen und verdaut, auch wo möglich Stuhlentleerung gehabt haben, damit diese nicht später eintrete. Störung verursache, und den Operirten aus der ihm gegebenen Lage zu versetzen nöthige.

§ 1802.

Die Cataractoperation kann in jedem Lebensalter vorgenommen werden. Gerade bei alten Leuten ist der Erfolg öfters weit günstiger wegen ihrer Gleichgiltigkeit, geringern Entzündlichkeit und ruhigerem Verhalten; — besonders aber weil die senile Cataract überhaupt die günstigste zur Extraction und Reclination, freilich aber auch am wenigsten resorptionsfähig nach ihrer Zerstückung ist.

§ 1803.

Bei Menschen von mittleren Lebensjahren sind die Cataracten meistens für ihre Entstehung dyscrasisch bedingt, — weich — keine reinen Linsenstaare. Die Cataracta congenita — und die infantilis überhaupt erachtete man ehmals in diesem Lebensalter für operationsunfähig. Gewiss kann bei Kindern weder die Extraction noch die Dislocation gemacht werden. Jch habe aber viele 3jährige bis 7jährige Kinder durch die Keratonyxis operirt. Die im kindlichen Alter so sehr thätige Resorption begünstiget ungemein den Erfolg der Keratonyxis mit blosser Discision. Man vermeide jedoch die Dentitions- und Pubertätsperiode. Es ist, wie *Saunders* gezeigt hat, nicht räthlich, die Operation bis zum zehnten Lebensjahre zu verschieben, sondern schon im zweiten oder dritten vorzunehmen, weil ausserdem eine Anfangs weiche Cataract durch die Resorption sich in eine trockenhülsige, nicht mehr leicht mit Erfolg zu operirende verwandelt. Zur progressiven weitern Ausbildung der innern Centraltheile des Augapfels im kindlichen Alter ist die freie Lichteinwirkung erforderlich, welche bei sehr verspäteter Operation so lange Zeit mangelt. Auch ist es nicht gleichgültig, wenn das Kind erst nach dem zehnten Lebensjahre einige Lern- und Erziehungsfähigkeit erhält.

§ 1804.

Eine eigentliche und lange Vorbereitung des Kranken zur Staaroperation ist in der Regel weder erforderlich noch räthlich. Die sog. Vorbereitungscuren durch Abführung, Aderlässe, Blutreinigung etc. nützen wenig und können nach Umständen viel schaden. Eine ausführliche Belehrung des Kranken einen oder einige Tage früher über die einzelnen Vorgänge der Operation und sein dabei nöthiges Verhalten ist unzweckmässig. Dem Kranken sind die ihm mitgetheilten goldenen Regeln bei der Operation nicht mehr gegenwärtig, oder er weiss sie jezt nicht anzuwenden. Es genügt, ihm unmittelbar vor der Operation zu sagen, er müsse seinen Kopf und sein Auge während der kurzen Dauer derselben vollkommen ruhig halten, und dies in ihrem Beginne nochmals in einem etwas streng gebietenden Tone zu wiederholen. — Man stelle ihm eine möglichst günstige Prognose, hüte sich aber davor, ihm zu versprechen, dass er sogleich nach beendigter Operation sehen werde. Nach der Discision ist dies ohnehin nicht der Fall; und auch bei der Extraction können Ereignisse eintreten, welche sogleich vorzunehmende Sehversuche verbieten, oder den genügenden Erfolg derselben verhindern. Hat nun diesen der Kranke mit Bestimmtheit erwartet, so entsteht Unruhe, trübselige Gemüthsstimmung, wohl gar macht derselbe in unbewachten Augenblicken für sich selbst Sehversuche, welche immer sehr nachtheilig sind.

§ 1805.

Mehrere französische Augenärzte legen unmittelbar vor der Operation ein Spanischfliegenpflaster in der Interscapulargegend an, damit gerade zu der Zeit, wo die traumatische Reaction im verwundeten Augapfel beginnt, die ableitende Hautreizung entstehe, und jene überbiete. Sie kann aber eben so gut auf jene, zu welcher sie hinzukömmt, verstärkend einwirken, und hiedurch mehr schaden als nützen.

§ 1806.

Bei jeder Staaroperation, welche durch Keratonyxis ausgeführt werden soll, ist es nöthig, vorher die Pupille durch die Instillation einer hinreichend gesättigten Auflösung des Belladonnenextractes künstlich zu erweitern. Ich lasse der Sicherheit wegen die Einträpflung am Tage vor der Operation in einer etwas späten Abendstunde vornehmen, und wenn am darauffolgenden Morgen die Erweiterung des Sehloches nicht hinreichend ist, einige Stunden vor der Operation wiederholen. — Es ist räthlich, auch vor der Extraction dies zu thun. Die Erweiterung der Pupille erleichtert jedenfalls den Durchgang der Staarlinse mit Verhütung der Abstreifung von Staarresten. Sie kann nur nützen, in keinem Falle wesentlich schaden. Ungegründet ist die Besorgniss, dass die retrahirte Iris sich leichter vor die Schneide des Staarmessers lege, dass durch die erweiterte Pupille der Glaskörper vorfallen möge u. s. f. Vor der Operation einer adhärirenden Cataract, durch welche Methode sie immer vollzogen werde, ist diese Instillation besonders zu empfehlen. Die Adhäsionen werden dadurch kenntlich gemacht und sie sind nach ihr leichter zu trennen.

§ 1807.

Soll eine unilaterale Cataract operirt werden, so ist es nöthig, das sehende Auge mit einem leicht anschliessenden, nicht drückenden Verband, zu überdecken. Man hat empfohlen, der Kranke solle den Blik desselben auf einen in der gehörigen Richtung und Entfernung befindlichen Gegenstand richten, dadurch seine Stellung und mittelbar auch jene des zu operirenden Augapfels fixiren, um den unruhigen Bewegungen des leztern vorzubeugen. Es wird dies aber kaum jemals gelingen und das Resultat wird nicht leicht befriedigend sein.

§ 1808.

Der Zweck der Staaroperation ist die Entfernung des mechanischen Hindernisses des Durchganges der Lichtstrahlen, der Cataract aus der Sehaxe. Dieser Zweck kann auf dop-

pelte Weise erreicht werden, entweder indem man durch mechanische, instrumentale Einwirkung direct die Cataract entfernt, — da sie entweder aus dem Augapfel ganz herausgenommen, oder in ihm zurückbleibend nur ihre Lage auf eine vortheilhafte Weise verändert wird, — oder indem man die Cataract in einen früher nicht dagewesenen resorptionsfähigen Zustand versetzt, und dann durch die Naturhilfe vermöge einer Reihenfolge von organisch-vitalen Processen ihre definitive Entfernung erwartet. Es gibt daher im Ganzen und in einer allgemeinen Uebersicht zwei Staaroperationsmethoden, deren erste die Extraction, Ausziehung des Staares, und die Dislocation, seine Lageveränderung im Augapfel in sich begreift, — die zweite dagegen sehr uneigentlich, und in einer zu engen Auffassung die Keratonyxis, der Hornhautstich benannt wird.

§ 1809.

Die älteste aller Staaroperationsmethoden ist die Scleroticonyxis, d. h. die Durchstechung der Sclerotica und der unterliegenden Augenhäute, um durch die angelegte Stichwunde ein Instrument einzuführen, mit welchem alsdann auf den hinter der Pupille befindlichen opaken Körper mechanisch eingewirkt und dieser aus der Sehaxe entfernt werden soll. Da in dem Zeitalter des *C. Celsus* die Cataract für eine ausserhalb des Linsensystemes neuerzeugte, krankhaft gebildete Membran gehalten wurde, so war das Manöver auch nur auf die Beseitigung dieser vermeintlichen Pseudomembran ohne eigentliche Berührung der Linse berechnet, aber da, wo dasselbe gelang und erfolgreich war, gegen die eigentliche Intention, ihre Verdrängung aus der Richtung der Sehaxe bewirkt.

§ 1810.

C. Celsus gibt zwei nadelförmige Werkzeuge zur Verrichtung der Operation an, deren eines mit stechender, das zweite mit stumpfer Spitze versehen ist. Beide sind aus Stahl verfertiget, gerundet und mit einem langen hölzernen

Griff versehen. Die erste Nadel diente zur Durchstechung der Membranen im Weissen des Auges. *Celsus* wagte es nicht, ein Instrument mit stechender Spitze tiefer in das Innere des Auges einzuführen; er zog daher nach verrichteter Durchstechung dasselbe zurück und führte durch die angelegte enge Stichwunde ein anderes stumpfspitzes Instrument ein, um mittelst desselben auf die Staarlinse einzuwirken. Diese zweite Introduction ist nicht immer ganz leicht und ohne Schwierigkeit, indem die kleine Wunde sehr wenig klafft, schwer aufzufinden ist und leicht verfehlt werden kann. Jedenfalls ist dieser Wechsel der Instrumente unnöthig, Zeit raubend und insofern nachtheilig, als er den Kranken in Unruhe und sein Auge in Agitation versetzt. Man kann auch ein mit stechender Spitze versehenes Instrument in der hintern Augenkammer mit Präcision und Sicherheit führen, und sehr bald nach *C. Celsus* wurde es allgemein anerkannt, dass man mit einem und demselben Instrumente die Membranen durchstechen und, ohne etwas weiteres zu verletzen, zur Cataract selbst gelangen und auf diese einwirken könne.

§ 1811.

Viele Jahrhunderte hindurch blieben die Staarnadeln zur Depression dem ursprünglichen Celsischen Typus getreu: sie waren rund und geradlinig. Mitunter wurden auch, selbst noch in späterer Zeit, wie ich selbst gesehen, ganz einfache Nadeln, gewöhnliche in einen Schaft eingesetzte Nähnadeln zu dieser zarten Operation verwendet. — *Brisseau* nahm an der Celsischen Nadel die erste Veränderung vor; er gestaltete ihre Spitze lanzenförmig, um bei der Durchstechung der Membranen ihr leichteres und sanfteres Eindringen zu sichern. Die Vortheile dieser veränderten Construction waren sehr augenfällig, und die Brisseau'sche Nadel hat bald nach ihrer Erfindung die Celsische ganz aus dem Gebrauche verdrängt, so dass runde Nadeln wenig mehr angewendet, und die lanzenförmigen allein üblich wurden.

§ 1812.

An diesen befindet sich am vorderen Ende eine Lanzette mit einer stechenden Spitze, mit zwei seitlichen scharf schneidenden Rändern und mit zwei convexen Oberflächen. Der lanzenförmige Theil der Nadel ist kurz und von geringer Breite. Diese nimmt von der Spitze ausgehend sehr allmälig zu, indem eine zu schnelle Verbreiterung ihrem sanften Eindringen hinderlich sein würde, — und später nimmt sie etwas gäher ab, so dass sie in den Stiel oder Hals der Nadel übergeht, welcher rund und von geringerem Umfange ist. Bei dieser Construction gewährt sie vor der Celsischen Nadel einen zweiten wesentlichen Vortheil: nämlich die ausgedehntere Berührungsfläche, mit welcher sie der Cataract angelegt werden kann, denn bei der beabsichtigten Dislocation ist der mechanische Vortheil um so bedeutender, je grösser die Summe der Berührungspuncte zwischen der Nadel und der Cataract ist.

§ 1813.

An der Brisseau'schen Nadel waren die beiden Oberflächen der Lanzette convex; dadurch wurde das Volum des Instumentes an dieser Stelle bedeutend vermehrt, auch bei seinem Eindringen eine etwas grössere und umfangreichere Wunde angelegt, somit eine bedeutendere Verletzung herbeigeführt. Weil nun zwei kugelig gestaltete Körper mit ihren einander zugekehrten convexen Oberflächen sich gegenseitig nur in Einem oder in wenigen Puncten berühren können, so zeigen sich an der Brisseau'schen Nadel bezüglich auf das sanfte Eindringen und den mechanischen Vortheil der Einwirkung doch einige Missstände und Nachtheile, welche *Perc. Pott* zu verbessern trachtete, indem er nur die Eine Fläche der Lanzette convex, die andere aber, nämlich diejenige, welche bei der Depression an die Cataract direct angelegt werden soll, plan arbeiten liess. Die Pott'sche Nadel besitzt bei einer ansehnlichen Vergrösserung der Summe der Berührungspuncte in dem Momente der wirklich zu voll-

bringenden Dislocation entschiedene Vortheile vor der Brisseau'schen; — im Momente des Eindringens besizt sie gleichfalls den Vortheil des geringeren Volums; aber bei ihrer plan-convexen Gestaltung dringt sie doch weniger sanft als diese doppelt-convexe Nadel ein. Unterdessen Alles wohl überlegt und gegenseitig abgewogen, verdient sie den Vorzug vor ihr, obgleich sie noch nicht zu dieser Werthschätzung und zur allgemeinen Einführung gelangt ist. Ich habe mich seit einer langen Reihe von Jahren zur Scleroticonyxis keiner andern Nadel als der Pott'schen, welche ich aber feiner und in verkleinerten Dimensionen arbeiten liess, bedient. Um das Volum ihrer lanzenförmigen Spitze noch mehr zu vermindern, könnte man beide Flächen derselben plan schleifen lassen. Aber die Eine muss leicht convex bleiben, weil davon ihr sanfteres Eindringen bei der Durchstechung abhängt.

§ 1814.

A. Scarpa gab der Nadelspitze eine leichte Umbiegung und eine hackenförmige Krümmung, um in deren concaver Fläche die Cataract zu umfassen und sie in einer bestimmten Richtung hinzuziehen. Das ihm eigene Laterisationsverfahren mag diese Einrichtung erfordern, oder wenigstens durch sie mehr als durch eine gerade Nadel begünstiget werden. Zu einem andern Dislocationsverfahren ist aber die Hackennadel weniger brauchbar. Sie dringt schwerer ein und kann nur im Sturze eingestochen werden. Auch kann sich die nicht gedeckte Hackenspitze bei der Durchführung durch die hintere Augenkammer in irgend ein Gebilde verwickeln und dasselbe zerreissen. Leicht geschieht es, dass sie in die Substanz der Linse eingehackt wird, wo sie alsdann nach vollzogener Dislocation schwer aus derselben wieder freigemacht werden kann. Krumme Nadeln erfordern daher bei ihrer Führung in der hintern Augenkammer immer noch eine weit grössere Vorsicht als die geraden.

§ 1815.

Das Instrument von *Weinhold* besteht aus zwei Pott'schen Nadeln, welche sich mit ihren planen Flächen decken, und in diesen übereinander der Quere nach verschiebbar sind. Sie sind weiter nach hinten wie die beiden Blätter einer Scheere in einem Hypomoclion unter sich vereinigt. Da ihre Lanzen nicht nur mit stechenden Spitzen, sondern auch mit schneidenden Rändern versehen sind, so kann das Instrument nach geschehener Introduction wirklich als Scheere zur Zerschneidung mancher Organtheile in der hintern Augenkammer gebraucht werden. Es dient aber auch zur Staardislocation, und gewährt hiebei den bedeutenden Vortheil, dass, nachdem die Staarnadelscheere geschlossen eingestochen und eingeführt worden ist, sie geöffnet, die beiden Lanzen über einander verschoben, und nun beide der Cataract angelegt werden können, wo alsdann die Summe der Berührungspuncte die doppelte und die Einwirkung die sicherste und ausgedehnteste ist. Das Instrument ist aber in seinem Mechanismus sehr complicirt, und daher schwer zu handhaben.

§ 1816.

Die Depression durch die Sclerotica verläuft in mehreren getrennten Operationsacten, deren jeder seine eigenen genau bestimmten Regeln hat. Solche sind die Haltung der Nadel, die Wahl des Einstichpunctes, die Nadelrichtung hiebei, die weitere Führung der in die hintere Augenkammer eingedrungenen Nadel bis zur Cataract, ihre Anlegung an dieselbe, das Dislocationsverfahren selbst, die Zurückziehung der Nadel von der Cataract und ihre endliche Ausleitung aus der Scleroticalwunde.

§ 1817.

Die gegenseitige Stellung des Kranken, des operirenden Arztes und seines Gehilfen ist bei der Dislocation durch Scleroticonyxis, wie bei jeder andern Staaroperationsmethode, auch bei der Extraction, die folgende. In der Regel sizt der Kranke auf einem niederen Stuhle ohne Rücklehne. Selten

und nur ausnahmsweise lässt man ihn stehen und drückt seinen Kopf an die seitliche Wand einer Fensteröffnung an, durch welche das Tageslicht direct in das zu operirende Auge einfällt. *Barth* hat dies bei sehr furchtsamen Kranken, um sie mit der Operation zu überraschen, ohne Zuziehung eines Gehilfen einigemal gethan. Ganz kleine Kinder bringe ich in eine horizontale Rückenlage und lasse in derselben ihre Arme und Beine durch Gehilfen gehörig festhalten, den Kopf aber gegen ein untergeschobenes Brett andrücken. Steht oder liegt der Kranke, so muss der Operateur vor ihm stehen; aber eine solche seitliche Stellung gegen ihn, bezüglich auf das einfallende Tageslicht, einnehmen, dass sein Körper keinen Schatten auf das Auge wirft. Hat der Kranke eine sitzende Stellung, so kann auch der Operateur eine solche, etwas seitlich gewendet, vor ihm einnehmen; er soll auf einem etwas höheren Stuhle sitzen, so dass der Kopf des Kranken über seine Sternalgegend wenig emporragt, damit er bei der Operation seine Oberarme nicht zu sehr eleviren müsse, und beinahe horizontal halten könne, welche Stellung bei längerer Andauer eine weniger ermüdende ist. *Alexander* in London steht bei der Extraction hinter dem zur Anlegung des nach oben gerichteten Hornhautschnittes auf einer Fauteille sitzenden Kranken, in dessen Augen das Tageslicht von oben durch ein Dachfenster einfällt. Ohne Zuziehung eines Gehilfen drückt er selbst mit der einen disponibeln Hand den Hopf des Kranken gegen den obern etwas ausgeschweiften Theil der Rücklehne der Fauteille an, und zieht mit dem Daumen und Zeigefinger die Augenlidränder von einander. In der Regel lässt man das obere Lid durch einen Gehilfen eleviren. Er steht hinter dem Kranken, legt die Vola der einen Hand auf die Scheitelgegend desselben, jene der zweiten an der untern Kinnlade an. Mit beiden Händen drückt er den Kopf fest gegen seine etwas vorgeschobene linke Thoraxhälfte an. Durch den Gegendruck der ersten Hand hindert er den Kranken, mit dem Kopf aufwärts zu fahren, durch die zweite ihn abwärts und

den Kinnfortsatz rückwärts zu bewegen. Zwischen dem vorgeschobenen Brustkasten und den beiden flach aufgelegten Händen des Gehilfen steht der Kopf hinreichend fest, und jede nachtheilige und störende Bewegung desselben ist gehindert. Die Hände des Kranken braucht man in der Regel nicht festhalten zu lassen. Besteht aber die Besorgniss, er möge während der Operation mit denselben dem Arzte in die Hände fahren, so müssen sie durch einen eigenen, vor dem sitzenden Kranken knieenden Gehilfen festgehalten werden.

§ 1818.

Der mit der Elevation des obern Lides beauftragte Assistent verlängert den Zeigefinger und Mittelfinger der in der Scheitelgegend flach aufgelegten Hand über die Stirne und Superciliargegend herab. Der dritte Finger soll dabei in seinen Gelenken etwas gebogen und verkürzt sein, damit er gleiche Länge mit dem Zeigefinger erlange. Der Gehilfe hält sich bereit, das obere Lid, sobald es der Kranke selbst in die Höhe gezogen hat, mit diesen beiden Fingern zu fassen. Dies darf niemals geschehen, so lange dasselbe herabgelassen ist, der Kranke blinzelt und die Lidspalte zusammenkneift. Man sagt dem Kranken, er solle dieselbe öffnen, und er thut dies meistens bereitwillig, aber nur einmal, so lange sein Augenlid noch nicht gefasst ist, später und zum zweitenmale nicht wieder. Der Gehilfe soll daher bei der ersten Diduction rasch zugreifen, ist dieser erste einzig günstige Moment verloren und unbenützt vorübergegangen, so kehrt er niemals wieder, und die Präcision der ganzen Operation kann hiedurch bei beständigen, immer wiederkehrenden Nictitationsbewegungen in hohem Grade gefährdet werden. Der Gehilfe fasse, sobald der Kranke auf das Geheiss des Arztes das obere Augenlid elevirt hat, seinen Rand genau in der Mitte mit dem Nagelglied der beiden Finger, ziehe ihn noch mehr in die Höhe ohne Umstülpung und drücke ihn fest an den Oberaugenhöhlenrand an. Wird der Augenlidrand nicht genau in der Mitte, sondern etwas mehr

seitlich gegen einen der beiden Augenwinkel hin gefasst, so entsteht eine ungleiche Verziehung des ganzen Augenlides, die vordere Oberfläche des Bulbus wird nicht gehörig und gleichmässig entblösst, und die oben bemerkten Nictitationsbewegungen treten auf eine den ruhigen Fortgang der Operation sehr störende Weise ein.

§ 1819.

Die Andrückung des obern Augenlidrandes an den Oberaugenhöhlenbogen muss durch den Gehilfen auf unschmerzhafte Weise mit solcher Festigkeit geschehen, dass dasselbe unbeweglich fest steht und der Kranke während der ganzen Operation, wenn sie sich auch etwas verlängert, das Lid nicht herabziehen kann. Bei der Einübung des Gehilfen zur richtigen Vollbringung dieses Assistenzactes an einem gesunden Menschen pflege ich diesem zu sagen, er solle sein Auge schliessen. Wenn er diess kann, so war das Verfahren fehlerhaft und einer Correction bedürftig.

§ 1820.

Erst nachdem der Gehilfe das obere Lid auf die angegebene Weise in die Höhe gezogen hat, fasst der operirende Arzt sogleich nachher den Rand des unteren Lides mit dem Zeigefinger genau in seiner Mitte und zieht dasselbe etwas herab. Früher und etwa gleichzeitig mit der Elevation des obern darf dies nicht geschehen, indem sonst ungleichmässige Verziehung stattfindet und zu den äusserst hinderlichen Nictitationsbestrebungen Veranlassung gegeben wird.

§ 1821.

Diese Vorschriften scheinen kleinlich zu sein. Allein von ihrer genauen Einhaltung hängt der gute Erfolg der Staaroperation wesentlich ab. Die Zurückziehung und Befestigung der beiden Augenlider geschieht mittelst der Finger. In der Regel ist der Gebrauch der Augenlidhalter ganz entbehrlich, durch welche der Augapfel immer stark gedrückt wird. Nur bei äusserst unruhigem Verhalten des Kranken könnte zuweilen der gefensterte Richter'sche Augenlidhalter erfor-

lich sein. Bei sehr ungebärdigen Kindern konnte ich ihn nicht entbehren. Ich setze ihn hier immer in den Interpalpebralraum ein, und ich glaube nicht, dass seine Anlegung blos an die äussere Oberfläche des Augenlides von Nutzen sein könne. — Es ist nicht nöthig, zur Feststellung des Augapfels den Pamard'schen Spiess in einer seiner zahlreichen Formen einzustechen, welcher leicht ausreisst und eine wahre Zerfleischung der Bindehaut hervorbringen kann.

§ 1822.

Soll nun die Dislocation durch Scleroticonyxis vorgenommen werden, so wird der Schaft der Nadel, welcher aus Ebenholz verfertiget und, damit er sich nicht leicht zwischen den Fingern drehe, und besser fest gehalten werden könne, an seiner Oberfläche mit Facetten versehen sein kann, — wie eine Schreibfeder zwischen dem Daumen, Zeige- und Mittelfinger gehalten; der Ringfinger und Ohrfinger werden auf die Wangengegend unterhalb des äussern Augenwinkels angelegt, und dienen der bewaffneten Hand zum Stütz- und Ruhepunct. — Die Nadel wird immer durch diejenige Hand geführt, welche der zu operirenden Seite des Kranken entgegengesetzt ist; der Arzt muss daher ambidexter sein. Allgemein wird als Einstichspunct das Weisse des Auges 1½ Linie vom Rande der Hornhaut etwas unter dem grössten Querdurchmesser des Augapfels bestimmt, um die Verletzung der Netzhaut und des Ciliarkörpers zu vermeiden. Hat die Nadel eine lanzenförmige Spitze, so sei deren eine Fläche, an der Pott'schen die convexe nach oben, die andere plane abwärts, ein schneidender Rand nach Innen, der andere nach Aussen gekehrt, damit dieselbe in dem Zwischenraum zwischen zwei von hinten nach vorne gegen den Hornhautrand laufenden Ciliarnerven und Ciliararterien, ohne diese zu verletzen, bei von ihnen abgekehrtem Schneidenrand hindurchgehen könne.

§ 1823.

Im Momente des Einstiches sei die Nadelspitze gegen das Centrum des Augapfels gerichtet, damit nicht sogleich und zu

frühzeitig durch sie die Linse berührt, aus ihrer Lage verrückt oder sogar angestochen werde. — Nach vollzogenem Einstich werde die Nadel, wenn sie an ihrer Spitze lanzenförmig gestaltet ist, ½mal um ihre Achse herumgedreht, so dass nun der eine schneidende Rand aufwärts, der zweite abwärts gerichtet sei. An der Pott'schen Nadel werde die plane Fläche gegen die Linse, die convexe von ihr abgekehrt.

§ 1824.

Für die weitere Nadelführung gibt es zwei Wege. Der eine geht durch den Glaskörper hindurch hinter der tellerförmigen Grube um die Staarlinse herum. *Scarpa* hat diese Nadelführung vorgeschrieben, und für seine Lateralisationsmethode ist er auch wohl der einzig zulässige und gangbare. Allein diese Bahn liegt ganz im Dunkeln; die Nadelspitze ist auf derselben durch die Cataract verdeckt, so dass man ihren Bewegungen mit dem Blick des Auges nicht folgen und diese gehörig überwachen und regeln kann. Auch wird schon jetzt bei dieser Nadelführung der Glaskörper bedeutend verletzt, und seinen später ohnehin nothwendigen Verletzungen noch eine neue, nicht unwichtige, hinzugeführt. Der andere, früher allgemein und einzig empfohlene, und auch jetzt noch mehr übliche Weg geht durch die hintere Augenkammer hinter der Traubenhaut hindurch. Gibt man nach verrichtetem Einstich der Nadelspitze die Richtung etwas nach vorne und oben, so sieht man sie bald an der vordern Kapselwand am untern und äussern Rand der Pupille zum Vorschein kommen und vorderhalb derselben schräg in die Höhe steigen. Allein auf welchem Wege gelangt die Nadel bis zur Pupille?

§ 1825.

Es scheint, man hat sich hierüber keine bestimmte Vorstellung gebildet, oder sich um diese freilich kurze, aber doch einige Linien im Längenmass betragende Strecke Weges nicht sehr bekümmert. Und doch liegen gerade auf ihr die wichtigsten und edelsten Organe, deren Berührung und Ver-

letzung durch die Nadel nicht unerheblich und gleichgiltig sein kann. *G. J. Beer* schreibt vor, die Nadel solle zwischen der vordern Kapselwand und den Ciliarfortsätzen hindurchgeführt werden. Bedenkt man die Engheit der hintern Augenkammer, die äusserst geringe Entfernung der Traubenhaut von der vorderen Kapselwand, die Lage der Ciliarfortsätze unmittelbar auf der Strahlenkrone, den directen Zusammenhang dieser letzten mit der Kapsel, so wird die Unmöglichkeit dieser Nadelführung ohne Berührung des Ciliarkörpers und der Ciliarfortsätze leicht einleuchten. Gewiss kann oder muss eine Verletzung dieser Gebilde hiebei stattfinden, und ich nehme keinen Anstand, dieses Verfahren als die Depression durch den Ciliarkörper zu bezeichnen.

§ 1826.

Ist nun die Nadel auf ihrem labyrinthischen Wege bis zur Cataract vorgedrungen, so kann sie entweder auf ihren obern Rand oder an ihre vordere Fläche angelegt werden. Das erste geschieht, wenn man ihre Herabdrückung, Depression, beabsichtiget, wobei dieselbe ihre bisherige Stellung im Augapfel beibehalten, nur eine etwas tiefere, unterhalb der tellerförmigen Grube einnehmen, übrigens ihr oberer Rand oben zunächst am untern Pupillarrand, ihre vordere Fläche nach vorne gegen die Traubenhaut gekehrt, verbleiben würde. Ein anderes neueres Verfahren hat man die Umlegung, Reclination genannt, wobei die Linse eine solche Lageveränderung erleiden soll, dass ihr bisher unterer Rand nach vorne, ihre vordere Fläche nach oben, ihr oberer Rand nach hinten, ihre hintere Fläche nach unten gekehrt sein würde. Eigentlich soll hiebei die ihr mitgetheilte Bewegung den vierten Theil eines Kreises beschreiben, dessen Mittelpunct an ihrem feststehenden untern Rand sein, der obere aber sich um diesen in der Peripherie herumdrehen würde. — Bei der Lateralisation nach *Scarpa* soll die Linse in senkrechter Stellung aufrecht stehen bleiben, aber so herumgedreht werden, dass ihre vordere Wand zur innern, die hintere zur äussern, der

innere Rand zum hintern, der äussere zum vordern würde, der obere und untere Rand aber unverändert dieselben blieben. Sie soll hiebei den vierten Theil einer Kreisbewegung zurücklegen, deren Mittelpunct an ihrem innern Rand liegen würde. Allein so mathematisch genau geht es bei dem Dislocationsverfahren nicht zu. Am wenigsten lässt sich bei demselben die neue Lage, welche der Cataract gegeben werden soll, genau nach Linien und halben Linien bestimmen. Schon bei der Reclination soll die Cataract etwas schräg nach Aussen geschoben und zwischen dem untern und äussern geraden Augenmuskel in den Glaskörper hineingedrückt werden. Auch bei der älteren, ursprünglichen Depression wurde sie nicht gerade senkrecht herabgedrückt, wobei sie bei ihrer gegebenen Grösse niemals hinter der Pupille hätte vollständig verschwinden und diese klar und schwarz erscheinen können, die untern Ciliarfortsätze aber nothwendig hätten zerrissen werden müssen. Bei jeder Dislocation durch Scleroticonyxis müssen diese übrigens eine starke Dehnung und Verziehung erleiden. Die Besorgniss, dass nur im Zwischenraum zwischen den obengenannten geraden Augenmuskeln die Cataract gut und sicher gebettet, gegen den sie wieder aufschnellenden Stoss eines jeden derselben zureichenden Schutz finde, — mag wenig begründet sein und könnte vielmehr der Annahme weichen, dass durch vereintes Zusammenwirken der zwei Muskeln ihr Wiederaufsteigen in der diagonalen Richtung der beiden Bewegungskräfte zu erwarten sein möchte.

§ 1827.

Uebrigens ist schwer einzusehen, wie mit einer durch Scleroticonyxis eingeführten geraden Nadel die Cataract aus ihrem natürlichen Standorte in der angegebenen Richtung nach Aussen und Unten hingeschoben werden könne; vielmehr ergibt sich bei dieser Nadelführung weit leichter die Verschiebung in der gerade entgegengesetzten Richtung. Die intendirte Richtung der Verschiebung der Cataract sei übri-

gens welche immer, so geschehe sie nicht durch fortgesetzten Druck der immer tiefer eindringenden Nadel, sondern durch eine Art von Hebelbewegung, für welche der Scleroticaleinstichspunct das Hypomoclion bildet, die Linse als die zu bewegende Last sich am Ende des einen Hebelarmes befindet, die Kraft aber auf den andern Hebelarm, welchen der Griff der Nadel darstellt, ausgeübt wird. Vermöge dieser Vertheilung der Kräfte muss daher, um die Nadelspitze in einer bestimmten Richtung, z. B. abwärts und rückwärts zu bewegen, der Nadelgriff in der entgegengesetzten Richtung bewegt, gehoben und nach vorne geführt werden.

§ 1828.

Ist das Dislocationsmanöver beendigt, so senkt man den Griff, hebt hiedurch die Nadelspitze und entfernt sie etwas von der Cataract. In dieser wenig veränderten Stellung der Nadel erwartet man den Erfolg. Bleibt die Cataract ruhig an dem ihr angewiesenen Orte liegen und folgt sie nicht der Bewegung der Nadelspitze, so kann man diese jetzt zurückziehen Zeigt sich aber an ihr eine aufsteigende Bewegung und folgt sie der etwas in die Höhe gehobenen Nadelspitze, so werde sogleich das erste Dislocationsverfahren in etwas weniges veränderter Richtung wiederholt. Sollte sich auch jetzt wieder eine Resurrectionsbewegung zeigen, so ist die Ursache dieser Erscheinung zu erforschen und die ihr angemessene Abhilfe zu treffen. Ist die Nadelspitze in die Substanz der Linse verwickelt, so suche man sie abzustreifen und durch gelinde, drehende Bewegungen frei zu machen, und man gebe bei der Zurückziehung der Nadel der Linse einen Stoss, — ein Manöver, welches mir öfters gelungen ist.

§ 1829.

Die Zurückziehung der Nadel geschieht jedenfalls auf dem kürzesten Wege gegen den Einstichspunct hin, und durch diesen selbst werde sie in der nämlichen Stellung und Richtung ausgeleitet, in welcher sie introducirt wurde: nämlich die beiden schneidenden Ränder sollen wieder eine seitliche

Richtung haben. Wären sie senkrecht gestellt, so würde eine neue Wunde entstehen, welche die bereits bestehende vertical durchschneiden, und somit dieser eine kreuzförmige Gestalt geben würde.

§ 1830.

Schon *Antillus*, ein kühner, unternehmender und erfindungsreicher Chirurg, zu welchem die Urtypen und Incunabeln der meisten chirurgischen Operationen hinaufreichen, soll eine Art von Staarextraction verrichtet haben. Allein die Art seines Verfahrens ist unbekannt geblieben. Die bei den Arabern durch *Abulcasem* eingeführte Suction bestand in der Einführung eines goldenen Röhrchens, durch welches die Cataract, eine vermeintlich halbflüssige Substanz, zum Theil ausgesogen, zum Theil mittelst eines mit Baumwolle umwickelten Stäbchens weggewischt werden sollte; — ein bei der Unrichtigkeit der Vorraussetzung unausführbares Unternehmen. Die Extraction wurde im Zeitalter des *C. Celsus* im Allgemeinen durch die Depression verdrängt; allein sie kam doch niemals ganz ausser Anwendung und sie wurde noch hie und da durch einzelne Oculisten, z. B. gegen das Ende des 17. Jahrhunderts durch *Freitag* ausgeübt. Man kann sich aber von der Extraction, wie sie damals vorkam, keine recht bestimmte Vorstellung machen, da, wäre die Cataract wirklich ganz ausgezogen worden, die wahre Natur und Beschaffenheit derselben, dass sie nämlich die verdunkelte Linse selbst sei, nicht länger mehr hätte unbekannt bleiben können. Zufällig wurde *St. Yves*, *J. L. Petit* und *Daviel* zur Extraction der Staarlinse wenigstens aus der vordern Augenkammer veranlasst, in welche sie bei einer versuchten Depression hineingefallen war, und aus welcher sie *J. L. Petit* wie einen andern darin befindlichen fremden Körper nach geschehener Durchschneidung der Cornea herauszog. *Daviel* that hinfort ganz und absichtlich, was hier der Zufall theilweise gethan hatte, und wurde so der Erfinder der Extractionsmethode.

§ 1831.

Diese verläuft in drei bestimmt zu unterscheidenden Operationsacten, deren erster und zweiter einleitend und vorbereitend sind, der dritte in der wirklichen Extraction der Staarlinse besteht.

§ 1832.

Der erste Operationsact ist die Keratomie, die Anlegung des Hornhautschnittes, der zweite die Periphacotomie, die Incision der vordern Kapselwand, der dritte die Ausleitung der Staarlinse durch die Kapselwunde, durch die Pupille und durch die Wunde der Cornea.

§ 1833.

Zur Keratomie gebrauchte *Daviel* vier Instrumente, eine Lanze mit stechender Spitze, um die Hornhaut an ihrem unteren Rande anzustechen, einen stumpfspitzigen zweischneidigen Spatel, um mit ihm, nachdem er durch die Hornhautwunde in die vordere Augenkammer eingeführt war, dieselbe nach beiden Seiten hin zu erweitern und die nach ihm benannten, sowohl nach dem Blatt, als nach dem schneidenden Rand in sich entgegengesetzten Richtungen gegebogenen Scheeren, um die Wunde gegen den äussern und innern Augenwinkel hin nochmals zu vergrössern.

§ 1834.

Später gebrauchte man zur Anlegung des Hornhautschnittes nur Ein Instrument, nämlich das Staarmesser, den Keratom, welches ein zu diesem Zwecke modificirtes, eigenthümlich gestaltetes Bistourie ist.

§ 1835.

La Faye, der Erfinder des ersten Staarmessers, bog die Klinge nach dem Blatt, um bei seiner Durchführung durch die vordere Augenkammer die Berührung und Verletzung der Regenbogenhaut zu vermeiden. Indem zu diesem Zweck jene Form nicht nothwendig ist, wurden alle später erfundenen Staarmesserklingen gerade gerichtet.

§ 1836.

An der Klinge unterscheidet man die stechende Spitze, den schneidenden Rand, den Rücken, und die zwischen beiden letzten hinlaufenden Flächen.

§ 1837.

Um mit dem Keratom die Hornhaut durchstechen zu können, muss er eine stechende Spitze besitzen, welche aber nur von geringer Länge ist, und nach der einen Seite sanft und bei sehr allmäliger Verbreiterung in den Schneidenrand, nach der andern in den Rückenrand übergeht. Dieser letzte soll stumpf und die Klinge nur an Einem Rande scharfschneidend sein. Es gibt doppeltschneidige, lanzenförmig gestaltete Keratome von *Poyer* und *Santarelli*, welche zwar sanft eindringen, bei deren Anwendung aber die Gefahr einer Verletzung der Regenbogenhaut verdoppelt, und die so wichtige Grösse des Hornhautschnittes schwerer zu bemessen und voraus zu bestimmen ist. An ihnen nimmt die Breite der Klinge gegen beide Seiten hin, nämlich gegen den Schneidenrand und gegen die Rückenschneide, beständig zu. Diese Verbreiterung soll aber nur gegen den ersten hin in schräger Richtung stattfinden, der Rücken dagegen leicht abgerundet gerade verlaufen. Hiedurch erhält die Klinge eine keilförmige Gestalt, welche ihr sanftes Eindringen ohne Zerrung der Cornea sehr begünstiget.

§ 1838.

Diese Verbreiterung soll sehr langsam und allmälig geschehen, und daher muss die Klinge die gehörige Länge besitzen. Ist sie zu lang, wie an dem Staarmesser von *Barth*, so erfolgt leicht eine Verletzung des innern Augenwinkels. *Beer* hat das letzte zweckmässig verkürzt. Das Langenbeck'sche Staarmesser ist eine nochmalige Verkürzung des Beer'schen. Aber bei dieser zu starken Verkürzung nimmt dasselbe zu rasch an Breite zu und dringt daher schwerer ein, die Hornhaut wird gequetscht und der Augapfel in den innern Augenwinkel geschoben.

§ 1839.

Die grösste Breite der schneidenden Klinge soll die Hälfte des grössten Durchmessers der Cornea um etwas übertreffen, damit der Hornhautschnitt durch den Eintritt des Keratoms mit seiner grössten Breite in die Wunde vollendet werde, und damit kein abwärts gerichteter Zug desselben nöthig sei.

§ 1840.

Was die Dicke der Klinge betrifft, so sei diese die möglichst geringe, welche sich noch mit der Solidität des Instrumentes verträgt und die Gefahr, dass dasselbe sich biege oder abbreche, ausschliesst. Das dünnste Staarmesser ist das wenigstverletzende, am leichtesten und sanftesten eindringende. Der Widerstand, welchen die nicht collabirte, gleichmässig angespannte Hornhaut bei der Durchschneidung leistet, ist nur gering, und daher genügt eine verhältnissmässig geringe Dicke des Keratoms.

§ 1841.

Dieselbe sei nicht überall gleich, sondern durch die Länge und Breite der Klinge ungleich vertheilt. Sie sei die geringste vorne an der Lanzettenspitze, damit diese leicht eindringe, und sie nehme allmälig nach hinten zu. Die grösste Dicke befinde sich nicht am Rücken des Messers, sondern etwas weiter nach unten, gegen den schneidenden Rand hin, jedoch noch stark in der obern Hälfte, nahe am Rücken, gegen welchen sie, von dieser Linie ausgehend, wieder etwas abnimmt. Hiedurch entsteht eine sanfte Aufwölbung und geringe Convexität der beiden Flächen, welche das leichtere Eindringen des Instrumentes sehr begünstiget. An dem Staarmesser von *Desault* ist die Eine Fläche plan geschliffen, die andere sehr convex, was sehr wenig passt.

§ 1842.

Es gibt drei Grundformen des Bistourie's, dessen Schneidenrand entweder in gerader Linie verläuft, oder convex, oder concav ist. Bistourie's, der letzten Form, werden Sichelmesser genannt. Dieser dreigliedrige Typus wieder-

holt sich in allen zum operativen Gebrauche dienenden Messern, deren einfacher und Grundtypus das Bistourie ist, z. B. in den Amputationsmessern, Syringotomen, Herniotomen u. s. f. — auch in den Staarmessern. Sie sind am Schneidenrand geradlinig, convex oder concav. Die letzte Form, jene der Sichelmesser, ist die fehlerhafteste, — durch die Keratome von *Scharp* und *Boyer* repräsentirt. Staarmesser mit convexem Schneidenrand kamen sehr frühzeitig, und sind noch gegenwärtig in vielfacher Anwendung. *Richter*, *Arnemann*, *Jung*, *Himly*, *Rust* in Deutschland, *Wenzel* und *Demours* in Frankreich erfanden nach diesem Typus gebildete Staarmesser, welche sich durch das Verhältniss ihrer einzelnen Dimensionen, der Länge, Breite und Dicke von einander unterscheiden.

§ 1843.

Eigenthümlich, der Wiener Schule angehörig, ist das Staarmesser mit geradlinigem Schneidenrand. *Barth* hat dasselbe angegeben, *Beer* und *Langenbeck* weiter fortgebildet. An dem Beer'schen sind die passenden Dimensionen wohl am richtigsten eingehalten.

§ 1844.

Ob die convexe Form oder die geradlinige Beschaffenheit des Schneidenrandes die zweckmässigere sei, ist eine Controverse, welche auf jene über die bauchige Form des Bistourie's etc. zurückzuführen ist. Bei diesem, dem Prototyp des Keratoms, ist der geradlinige Schneidenrand im Allgemeinen und in der Regel der entsprechendere, der convexe nur exceptionell in einzelnen Fällen passend. Ebenso verhält es sich mit dem Staarmesser. An den Wenzel'schen ist die Klinge zu lang, ihre grösste Breite ist nicht hinreichend, bei deren Eintritt in die Wunde ist die Hornhaut noch nicht vollständig getrennt, die Verlängerung der schneidenden Klinge hinter der Stelle der grössten Convexität ist ganz zwecklos, und dieser Theil des Instrumentes, an welchem die Breite schon wieder abgenommen hat, bleibt ohne Wirkung.

Sollte derselbe noch durch die Hornhautwunde hindurchgeführt werden, so würde er in diesem Zeitmomente die Wunde nicht ganz ausfüllen und die zu frühzeitige Entleerung der wässerigen Feuchtigkeit nicht verhindern. — Unterdessen hängt bei dem Gebrauch der Staarmesser mit convexem Schneidenrand, sowie bei jenem der bauchigen Bistourie's überhaupt Vieles von der Gewohnheit und von der Einübung ab, und durch diese sind sie einzelnen operirenden Aerzten lieb, ja unentbehrlich geworden.

§ 1845.

Die Concavität oder Convexität des Rückenrandes ist noch weniger passend, als jene des Schneidenrandes. Derselbe verlaufe in ganz gerader Linie. An den Keratomen von *Casamatta*, *Mursina* und *Demours* ist er convex, an jenen von *Pellier* und *Favier* concav, wodurch eine ganz abenteuerliche Gestaltung entsteht. Die erste Form erschwert das Eindringen, ohne Compensation durch irgend einen anderweitigen Vortheil, — bei der zweiten ist die Hornhautwunde während ihrer Anlegung nicht ausgefüllt, der Humor aqueus entleert sich an dem hohlen Rücken des Instrumentes, die Cornea collabirt und ist nicht mehr gehörig angespannt.

§ 1846.

Eigenthümliche Varianten des Keratoms sind — die Staarnadelmesser, — die Augenschnepper — und die Doppelmesser.

§ 1847.

Siegrist wollte während der Durchführung des Staarmessers durch die Hornhaut zugleich die vordere Kapselwand einschneiden, und fügte zu diesem Behufe der schneidenden Klinge an ihrer Spitze eine auf kurzem Stiel sitzende Lanze hinzu, welche während der Keratomie durch die Pupille eindringen und die Kapsel eröffnen sollte. Nur diese Lanze soll in die hintere Augenkammer geführt werden; sie sollte zugleich zu einer genaueren Bestimmung und mehr gesicherten Anlegung des Ausstichspunctes in der Hornhaut dienen, der übrige Theil des Instrumentes aber nur in der vordern

Augenkammer bleiben, erst nachdem jener Ausstichspunct schon gewonnen und die Contrapunction bewerkstelliget, nachdem die Lanze schon wieder durch die Pupille hervorgekommen ist, mit jetzt erst eintretender Vergrösserung der Hornhautwunde in diese eindringen. — Es ist nicht passend, zwei so wichtige und schwierige Operationsacte, wie die Keratomie und Periphacotomie, zu cumuliren und in Einem und demselben Zeitmomente zu vereinigen. Die Richtung des Siegrist'schen Instrumentes müsste man, um es auf die angegebene Weise durchzuführen, fünfmal verändern, was sehr schwierig und nicht gefahrlos ist, und wovon der geringste unvermeidliche Nachtheil die zu frühzeitige Entleerung der wässerigen Feuchtigkeit sein würde.

§ 1848.

An dem Staarnadelmesser von *Weidmann*, welches einen bauchigen Schneidenrand hat, ist die Lanze weit kürzer; sie ist nicht zur gleichzeitigen Incision der vordern Kapselwand bestimmt, sondern soll nur zur Erreichung des Ausstichspunctes ohne vorläufige Vergrösserung der Hornhautwunde, mit Verhütung des Auslaufes des Humoris aquei und der Verletzung der Iris dienen. Das Instrument ist brauchbar und zweckdienlich in besonders schwierigen Fällen, wo die wässerige Feuchtigkeit bereits entleert, die Cornea collabirt, die Regenbogenhaut ihrer hintern Oberfläche sehr genähert oder auch ganz angelegt ist. Hier kann man, wenn überhaupt die Operation noch fortgesetzt und nicht auf einen spätern Zeitpunct bei wieder geheilter Hornhautwunde verschoben werden soll, — den lanzenförmigen Theil des Instrumentes zwischen der Hornhaut und Iris mit geringerer Gefahr, diese zu verletzen, behutsam mit drehenden Bewegungen hindurchschieben und zum Ausstichspuncte gelangen, was mit einem andern gewöhnlichen Staarmesser, z. B. dem Beer'schen, weit schwieriger und nicht gut ausführbar ist.

§ 1849.

Guerin hat der Flüte eines Aderlassschneppers eine solche Configuration gegeben, dass dieselbe als Keratom

dienen kann. Sein Instrument ist mit einem ringförmigen Rahmen versehen, in welchen die Cornea an ihrer Basis eingefasst wird, und mittelst eines an diesem Rahmen hervorstehenden Eckes, welcher im innern Augenwinkel eingesetzt wird, soll der Augapfel festgestellt und sein Entweichen in diesen Canthus gehindert werden. Die Durchschneidung der Cornea geschieht plötzlich und mit Einem Schlage, nicht immer vollständig, indem zuweilen nach unten ein Theil derselben ungetrennt bleibt, — zuweilen mit bedeutender Verletzung der Iris, — jedesmal mit heftiger Erschütterung des Augapfels, welche nicht selten die gewaltsame Ausstossung der Staarlinse mit sogleich nachfolgendem Prolapsus des Glaskörpers zur Folge hat.

§ 1850.

Demours hat an dem Instrumente von *Guerin* einige Verbesserungen angebracht, wodurch seine Schädlichkeit vielleicht in Etwas gemindert, aber nicht gehoben würde. Dasselbe ist und bleibt eine Maschine, welche selbst operirt, nicht den künstlerischen Intentionen des operirenden Arztes dient, immer auf Einerlei Weise wirkt, einen Hornhautschnitt von stets gleicher Grösse und Form anlegt, und keine Modificationen desselben nach Verschiedenheit der Umstände und Bildungsverhältnisse zulässt. — Das Doppelmesser von *Friedrich Jäger* ist dazu bestimmt, mit der ersten Klinge den Ein- und Ausstich und einen kleinen Theil des Hornhautschnittes anzulegen, diesen aber durch die Hervorschiebung der zweiten kürzeren Klinge halbkreisförmig zu vollenden, ohne das obere Augenlid zu verletzen. Im zurückgeschobenen Zustande derselben decken sich die beiden Klingen mit ihren planen Flächen, und beide zusammengenommen sind nicht dicker und voluminöser als ein gewöhnliches Beer'sches Staarmesser. Ich habe dasselbe am Lebenden nicht angewendet und kann daher über seine Vorzüglichkeit nicht urtheilen. Gemäss sicherem Vernehmen gebraucht es selbst der berühmte Erfinder selten mehr, und operirt in der Regel mit einem gewöhnlichen Beer'schen Staar-

messer. *Guthrie* hat der zweiten Klinge ein vorne stumpfes silbernes Blatt substituirt.

§ 1851.

Die schneidende Klinge des Keratoms mag wie immer beschaffen sein, so wird dieselbe in einem hölzernen oder elfenbeinernen Schaft befestiget, welcher facettirt und so beschaffen ist, wie der Griff der Staarnadel, und von welchem daher Alles gilt, was oben über diesen bemerkt wurde. — Wichtig ist es, dass er die gehörige Länge habe und über die Hautfalte zwischen dem Zeige- und Mittelfinger des Arztes, in welcher er liegt, um ein Geringes hervorrage.

§ 1852.

Uebergross ist die Anzahl der einzelnen, nach den aufgestellten Typen construirten Keratome. Vor zwei Decennien gehörte es zur Ehre der Waffen, dass jeder Augenarzt von einer gewissen Reputation sein eigenes, von ihm selbst erfundenes Staarmesser hatte. Später, als die künstliche Pupillenbildung in allgemeinere Aufnahme kam und mehr ausgebildet wurde, hat sich der Erfindungsgeist mehr auf die Seite der zu ihrer Vollbringung bestimmten Werkzeuge geworfen, und es hat eine glückliche Ableitung des Strebens zur Vervielfachung der Keratome stattgefunden. Bei einer critischen Revision der einzelnen, oben angeführten Hornhautmesser ergibt sich nach den aufgestellten Momenten der Beurtheilung, dass das Staarmesser von *Beer* in der Regel und für die gewöhnlichen Fälle das passendste ist.

§ 1853.

Beer's Staarmesser hat eine angemessene Länge, Breite und Dicke der schneidenden Klinge; die Verbreiterung derselben geschieht hinreichend allmälig. Die stechende Spitze ist kurz, die Schneide geradlinig, der Stiel facettirt und hinreichend lang.

§ 1854.

Die Keratomie ist der erste, wichtigste und schwierigste Theil der ganze Operation. Die spätern Operationsacte sind

für ihr Gelingen wesentlich durch die richtige Vollbringung von jener bedingt.

§ 1855.

Der Horhautschnitt sei hinreichend, aber auch nicht übermässig gross. Von seiner angemessenen Grösse hängt wesentlich die Erweiterung der Pupille bei dem Eintritt und Durchgang der Staarlinse, mit dem geringsten Grade der auf das Irisgewebe ausgeübten Quetschung und Dehnung ab. Ist die Hornhautwunde zu klein, so erweitert sich während des dritten Operationsactes das Sehloch nicht gehörig, ja sogar das Sehloch verengert sich immer mehr im Verhältniss des Andranges der Linse, ihr Durchgang ist gehindert oder erschwert. Bei fortdauernder, angestrengter Zusammenziehung der Augapfelmuskeln fällt die Iris vor, oder es zerreisst die Membrana hyaloidea, und es bildet sich ein Vorfall des Glaskörpers. Hierin zeigt sich wieder die physiologische Beziehung der Iris zur Cornea und die Abhängigkeit der ersten von der zweiten. *G. J. Beer* schreibt vor, der Hornhautschnitt solle etwas mehr als die Hälfte des grössten Ummessers der Hornhaut betragen. Diese Verwundung möchte aber doch zu gross und die Cornea eine extensiv so bedeutende Verletzung in der Mehrzahl der Fälle kaum zu ertragen im Stande sein. Extractionsvirtuosen, besonders französische Augenärzte, befolgen, ja kennen diese Regel nicht, und dennoch erfolgt bei einer verhältnissmässig weit kleineren Hornhautwunde der Austritt der Cataract leicht und ohne Vorfall des Glaskörpers. Erweitert man vor der Operation die Pupille durch Belladonna, so hat man die Myosis weniger zu fürchten und kann an der Grösse des Hornhautschnittes eine bedeutende Ersparniss machen: diese aber ist für die darauf folgende gute Heilung der Wunde von dem grössten und entschiedensten Einfluss. Besonders bei alten Leuten, bei welchen die Staaroperation verhältnissmässig am öftersten vorkommt, heilen sehr grosse Hornhautwunden nicht gut, und es ist partielle Keronecrose

zu fürchten. Aber ihre kleinen und harten Cataracten treten auch bei weniger gross angelegten Hornhautschnitten leicht und ohne Schwierigkeit hervor. Bei dieser Staarform ist ohnediess die Abstreifung von Staarfragmenten an den Rändern einer engeren Hornhautwunde weniger zu fürchten. Diese Abstreifung und ihr Zurückbleiben in der vordern Augenkammer dürfte überhaupt nicht von so sehr bedenklichen Folgen und für die Grösse des Hornhautschnittes maassgebend sein. — Es möchte daher in der Regel genügen, etwas weniger als die Hälfte von dem grössten Ummesser der Hornhaut zu trennen. Uebrigens macht sich die Sache von selbst, und wie schon dafür gesorgt ist, dass die Bäume nicht in den Himmel wachsen, so fällt auch bei der grössten Virtuosität des Operateurs der Hornhautschnitt meistens etwas kleiner aus, als von ihm beabsichtiget wurde.

§. 1856.

Andere Normative für den Hornhautschnitt sind folgende: dass er halbbogenförmig, dem Hornhautrand parallel laufend, nicht dreieckig und nicht gezackt sei, — dass er in der grössten Nähe des Hornhautrandes nur $^1/_2$ Linie entfernt von ihm und somit nicht der Pupille gegenüber angelegt werde, — dass die Lamellen der Cornea senkrecht, nicht schräg und in schiefer Richtung durchschnitten werden. Geschieht das letzte, so erhält die Wunde eine grössere Flächenausdehnung, die Verletzung ist verhältnissmässig grösser, und die relative Grösse der Wunde (bezüglich auf ihre Ergiebigkeit für die Ausleitung der Cataract) ist doch geringer. Denn jene bemisst sich nach der Grösse der innern Wunde in den tiefsten Lamellenschichten, ihre absolute Grösse nach der äussern Wunde in der ersten und obersten Schichte. Bei schiefen Wunden und schrägen Durchschnitten können beide, die absolute und die relative Grösse, sehr verschieden sein, bei senkrechter Trennung dagegen sind sie beinahe gleich. Die Leichtigkeit des Durchganges der Cataract hängt aber keineswegs von der Grösse der äussern Wunde (an der Oberfläche der Cor-

nea), sondern lediglich von jener der innern (in der descemetischen Haut) ab.

§ 1857.

Ebenso ist diese Leichtigkeit keineswegs durch den äussern Umfang der Wunde, sondern lediglich durch die Entfernung ihrer beiden Endpuncte, des Einstichs- und Ausstichspunctes, bedingt. Daher wäre in dieser Beziehung die bogenförmige Gestalt der Wunde eigentlich gleichgiltig, und eine in gerader Linie und in transverseller Richtung angelegte, als die kürzere, und ebendarum mit geringerer Verletzung verbundene, wäre vorzüglicher. Allein nur bei einer lappigen Wundform gibt die Hornhaut der andringenden Cataract gehörig nach, der Wundlappen wird durch sie mit Leichtigkeit gelüftet und in die Höhe gehoben. Bei transverseller Durchschneidung leistet sie stärkeren Widerstand, wird mehr gedehnt und contundirt.

§ 1858.

Indem der Hornhautschnitt eine undurchsichtige Narbe zurück lässt, ist es nöthig, ihn nicht der Pupille gegenüber, sondern möglichst weit entfernt vom Centralfeld der Cornea, in der grössten Nähe ihres Randes anzulegen. Dort wird die zurückbleibende Narbe dem Sehvermögen nicht schaden. Man glaubte diese allgemeine Regel durch eine Ausnahme beschränken, und als solche das Gerotoxon bezeichnen zu sollen. Der hiefür angegebene Grund, dass eine im Greissenbogen angelegte Wunde nicht mehr heile, ist nicht erfahrungsgemäss. Ich habe gefunden, dass sie innerhalb des Umfanges des Gerotoxon eben so leicht und gut, als an jeder andern Hornhautstelle vernarbt.

§ 1859.

Altherkömmlich wird der Hornhautschnitt am untern Hornhautrand angelegt. *Wenzel* und *Demours* legen ihn am äussern Rande, jener in der Richtung von oben nach unten, dieser von unten nach oben an; *B. Bell*, *F. Jäger* und *Alexander* am obern Hornhautrand. Der letzte thut dies nur der grössern Bequemlichkeit wegen, da er hinter dem Kranken steht, und

um den Gehilfen zu ersparen. Ich glaube nicht, dass der obere Hornhautschnitt mehr als der untere gegen die Gefahr der Entstehung eines Vorfalles der Iris und des Glaskörpers sichere. Ebenso mag aber auch der Austritt der Cataract bei beiden gleich leicht erfolgen; der Auslauf der wässerigen Feuchtigkeit aber nach der Operation wird bei dem oberen früher aufhören, und daher die Verklebung und Heilung der Hornhautwunde früher erfolgen. Eine besondere Vorsicht ist nöthig, um das immer sehr gefährliche Umklappen des Hornhautlappens und um die Verletzung des obern Augenlides, was durch den Gebrauch des Doppelmessers nicht geschieht, zu verhüten.

§ 1860.

Die Keratomie verläuft in vier Momenten. Das erste besteht im Einstich des Staarmessers, das zweite in seiner Durchführung durch die vordere Augenkammer, das dritte im Ausstich, das vierte in der Vollendung des Hornhautschnittes. Jedes dieser vier Momente hat seine eigenen bestimmten Regeln. Ich will dieselben hier bezüglich auf den untern Schnitt angeben. Durch Inversion lassen sich dieselben leicht auf den obern übertragen. Das Staarmesser wird auf dieselbe Weise, wie die Staarnadel bei der Depression, wie eine Schreibfeder gehalten, die beiden letzten Finger wie dort an die Wangengegend angelegt. Auch zur Extraction ist Ambidexterität nöthig. Zur Operation des linken Auges wird die rechte Hand, zu jener des rechten die linke gebraucht.

§ 1861.

Um dem Hornhautschnitt die gehörige Länge zu geben, soll Einer der beiden Endpuncte desselben etwas oberhalb des grössten Querdurchmessers der Hornhaut liegen. Indem nun die Wahl des Ausstichspunctes weniger zuverlässig von der Intention des Arztes, sondern mehr von manchen Zufälligkeiten, besonders bei unruhigem Verhalten des Kranken und bei unstäten Augapfelbewegungen abhängt, soll man den Einstichspunct, welcher mehr und bestimmter in seine freie Wahl gegeben ist, ober jenem grössten Querdurchmesser

am äussern Hornhautrand $^1/_4$ Linie von diesem entfernt anlegen, und an dieser Stelle senkrecht, mit vertical aufgesetztem, nicht schief oder vertical gehaltenem Keratom die Lamellen durchstechen. Bei schiefer Haltung kann die Spitze des Staarmessers eine geraume Strecke Weges zwischen den Hornhautlamellen zurücklegen, und an der relativen Grösse des Schnittes geht hiedurch ebensoviel verloren, als die Entfernung der äussern von der innern Stichwunde beträgt.

§ 1862.

Dass die Spitze des Staarmessers wirklich in die vordere Augenkammer eingedrungen sei, erkennt man aus dem Gefühl des nachlassenden Widerstandes, und aus dem hellen Glanze, mit welchem sie darin blinkt. Befindet sie sich theilweise in den Interlamellarräumen, so scheint sie mit getrübtem, mattem Glanze durch die oberliegenden Blättchen hindurch.

§ 1863.

Sobald die Spitze des Staarmessers in die vordere Augenkammer eingedrungen ist, werde die Richtung des Instrumentes verändert, indem bei fortgesetzter Führung desselben in der früheren Richtung nothwendig die Iris durchstochen werden müsste. Der Griff werde aus der verticalen in die horizontale Stellung gebracht, sogar etwas gegen die Schläfe geneigt, und die schneidende Klinge behende, jedoch nicht zu rasch mit stets gehobener Spitze, durch die vordere Augenkammer hindurchgeführt, wobei man ebensowohl die Verletzung der Regenbogenhaut, als die Verwicklung der Spitze des Keratom's in die descemetische Haut zu vermeiden hat. Die Durchführung geschehe in stets gleicher, unveränderter Richtung, ohne jemaligen Messerzug nach unten, damit das Instrument im Verhältniss, als dasselbe in grösserer Länge eintritt, die hiebei successiv vergrösserte Hornhautwunde stets vollkommen ausfülle, und so der prämature Auslauf der wässerigen Feuchtigkeit verhütet werde.

§ 1864.

Der Ausstichspunct werde in der Cornea gegen den innern Augenwinkel hin dem Einstichspunct gerade gegenüber, $^1/_4$ Linie vom Hornhautrande, in gleicher Höhe mit diesem oder wenigstens nicht bedeutend tiefer angelegt. Leider muss dies meistens bei nach oben und innen zurückgewichenem Augapfel, ohne ihn sehen zu können, geschehen.

§ 1865.

Nachdem die Cornea von hinten nach vorne an dieser Stelle durchstochen, und die Spitze des Keratom's wieder sichtbar hervorgetreten ist, kann man den Augapfel mittelst des Staarmessers aus dem innern Winkel hervorziehen, und nun geschieht die allmälige Durchführung desselben durch die vordere Augenkammer in der Schnittbahn — mit allmäliger (nicht zu starker) Neigung des Griffes gegen die Schläfe — ohne Zerrung und ohne nach unten gerichteten Messerzug, damit die sich fortdauernd vergrössernde Hornhautwunde stets mit dem Instrument ausgefüllt bleibe, und der Hornhautschnitt erst im Momente des Eintrittes des Staarmessers mit seiner grössten Breite vollendet werde; ohne Abstreifung der (etwa nur lose an die Sclerotica adhärirenden) Bindehaut, und ohne Aberration des Messers in den Zellgeweberaum zwischen beiden Membranen. *Benedict* räth dagegen, am Ende des Hornhautschnittes eine schmale Brücke am untern Rande der Hornhaut undurchschnitten zu lassen, dem Operirten kurze Ruhe zu gönnen, und dann mit der Scheere diese Brücke zu durchschneiden. Schwierig ist das Verfahren bei sehr kleiner vorderer Augenkammer, bei schon ausgeflossenem Humor aqueus, und wenn sich die Iris vor die Schneide des Messers legt. Hier kann man sich mit Vortheil des Weidmann'schen Staarmessers bedienen, die Spitze des Zeigefingers auf die Hornhaut legen, mit gleichzeitiger Vorwärtsschiebung des Staarmessers. Die Iris zieht sich nicht nur am Lebenden, sondern auch sogar an der Leiche zurück und bleibt unverletzt.

§ 1866.

Ist der Hornhautschnitt, aus was immer für einer Ursache, mit oder ohne Verschulden des Operateurs zu klein ausgefallen, so muss er mit einem Messerchen mit schmaler Klinge und Knopfspitze, oder mit der geraden Scheere, oder der Daviel'schen, nach Einem oder nach beiden Augenwinkeln hin erweitert werden. Ich habe in den seltenen Fällen, wo die Dilatation wirklich erforderlich war, die gerade Augenscheere immer ganz zureichend gefunden; und da es auf eine bogenförmige Beschaffenheit des Schnittes nicht ankommt, halte ich die Daviel'schen Scheeren, welche kneipen und niemals scharf schneiden, für ganz entbehrlich.

§ 1867.

Nach beendigter Keratomie gestatte man dem Kranken eine kurze Ruhe, lasse ihn die Augenlidspalte schliessen und bedecke sein Angesicht, um den Lichteindruck auf das bereits verwundete und gereizte Auge zu mässigen. Man beruhige ihn durch sanfte Zusprache und durch die Versicherung, dass der wichtigere und schwierigere Theil der Operation bereits vorüber sei. Darnach, indem das obere Lid durch den Gehilfen wieder in die Höhe, das untere durch den Operateur selbst herabgezogen wird, schreitet man zur Periphacotomie.

§ 1868.

Zur Eröffnung der Kapsel bediente sich schon *Daviel* einer Lanze, welche *Beer* sehr verkleinert hat, und welche in diesen veränderten Dimensionen noch immer das zu diesem Operationsact gebräuchlichste Instrument ist. *La Faye*, welcher die Lanze nur mit gedeckter Spitze und Schneide einzuführen wünschte und ausserdem Verletzungen der Regenbogenhaut fürchtete, verbarg sie in eine plattgeformte silberne Röhre, in welcher sie durch eine Spiralfeder zurückgehalten und wieder zurückgezogen wurde. Durch einen Druck auf das hintere Ende der plattförmig gestalteten Lanze wurde sie nach geschehener Introduction in die hintere Augenkammer zum Her-

vortreten bestimmt, und nach geleistetem Dienste wieder durch die Spiralfeder in sie zurückgezogen. Sein Instrument wird der Cistotom genannt. Die Entbehrlichkeit der ganzen Vorrichtung ist leicht einzusehen. Durch sichere Lanzenführung kann die Verletzung der Iris wohl vermieden werden, und eine unzarte Berührung der Iris mit demselben ist jedenfalls nachtheiliger, als eine solche Verletzung selbst sein würde.

§ 1869.

Alexander und mit ihm mehrere andere englische Augenärzte führen ein Häckchen mit stechender Spitze ein, setzen die Spitze in die vordere Kapselwand hinter dem innern Pupillarrand, ziehen das Häckchen der Quere nach gegen den äussern und reissen sie ihrer ganzen Breite nach auf. Nöthigenfalls, und in Ermanglung eines andern passenderen Instrumentes, könnte man mit dem Staarmesser selbst die vordere Kapselwand einschneiden. Allein es ist bedenklich und nicht gefahrlos, ein so voluminöses Instrument zum zweitenmale in das innere Auge zu bringen.

§ 1870.

Um die Beer'sche Lanze zu introduciren, muss die Hornhautwunde etwas geöffnet und ihr Lappen gelüftet sein. Dies bewerkstelliget man, indem man mittelst des untern Lides durch den zu seiner Herabziehung angelegten Finger den untern Theil des Augapfels sehr gelind drückt, wobei die Wundränder der Cornea etwas von einander weichen. Die Lanze wird schräg von der Seite des äussern Augenwinkels her gehalten, ihre Spitze nach innen, die beiden schneidenden Ränder nach oben und unten gekehrt. So schleift man sie an der innern Seite des etwas, jedoch sehr mässig gelüfteten Hornhautlappens, ohne dessen Wundrand zu berühren und einzustülpen, in die vordere, und indem man den Griff immer mehr hebt und das Instrument nach und nach aus der schräg von unten nach oben geneigten Richtung zuletzt in eine vollkommen gerade horizontale bringt, — ohne

die Ränder der Pupille zu berühren oder zu verletzen, in die hintere Augenkammer. — Sie steht jetzt senkrecht oder sehr wenig schief geneigt auf die vordere Kapselwand. Die Spitze der Lanze ist gegen diese selbst, ohne sie noch zu berühren oder anzustechen, ihre beiden planen Flächen sind aufwärts und abwärts, die schneidenden Ränder sind gegen die beiden Augenwinkel gerichtet. Man macht in die Kapsel zuerst einen horizontalen Einschnitt von ihrem innern gegen den äussern Rand, dann, indem man die etwas zurückgezogene Lanze zur Hälfte um ihre Axe herumdreht, einen verticalen Einschnitt, endlich mehrere Incisionen in diagonalen Richtungen zwischen beiden und überhaupt in allen Directionen, so dass die vordere Kapselwand sternförmig in zahlreiche zugespitzte Läppchen zerschnitten und dadurch alles Widerstandsvermögens gegen den Austritt der Staarlinse beraubt wird.

§ 1871.

Um die Linse hiebei nicht zu zerbröckeln, darf die Lanze nicht zu tief eingestochen, und sie darf in ihrer Substanz nicht herumgedreht, sondern sie muss zwischen je zwei Einschnitten jedesmal etwas zurückgezogen und dann wieder neu eingestochen werden. — Man verweile nicht zu lange mit der Lanze in der hintern Augenkammer, vollbringe rasch die ganze Encheirese, und ziehe die Lanze auf demselben Wege und eben so gerichtet, wie sie es bei der Introduction war, durch die Pupille und durch die Hornhautwunde mit möglichst geringer Lüftung ihres Lappens zurück.

§ 1872.

Es erfolgt nun sogleich und ohne neue Unterbrechung der dritte Operationsact, nämlich die Ausleitung des Staares selbst. Zuweilen zeigt sich freiwilliges Hervortreten der Cataract, welche unmittelbar mit oder nach der Lanze aus dem Augapfel ausgestossen wird. Dieses präcipitirte Hervorschiessen derselben ist so wenig erwünscht, als eine präcipitirte Geburt; häufig tritt zugleich Prolapsus iridis, oder corporis vitrei, oder beide ein. Die Staarlinse soll sanft und

allmälig ausgeleitet werden, sie soll sich dabei wenden, mit ihrem untern Rande nach vorne gerichtet in die Pupille einschneiden, im Verhältniss als diese sich erweitert — allmälig durch sie hindurchgehen in fast horizontaler Richtung. Dazu dient ein sanfter Druck zuerst auf den untern Theil des Augapfels mittelst des untern Lides, nicht mittelst des Halses der Nadel, — welcher gradweise verstärkt — von hinten nach vorne — später von oben nach unten gerichtet wird.

§ 1873.

Sorgfältig bemesse man den Grad der Reactionskraft des Auges; um den Durchgang der Cataract durch die Pupille zu fördern, lasse man den Kranken nach oben sehen, was derselbe auf Geheiss richtig zu thun pflegt. In diesem Momente schlüpft die Cataract gewöhnlich sanft durch die Pupille hindurch. An der Leiche bei der Einübung der Operation muss die Cataract aus dem Auge herausgedrückt werden. Am Lebenden geschieht ihre Ausstossung zur Hälfte und darüber durch die Reaction des Organes; der Fingerdruck dient hier nur zum Complemente, und soll daher immer sehr mässig sein, auch wenn die Linse sich einmal in der vordern Augenkammer befindet, ganz aufhören. Sehr problematisch ist die Nachhilfe mit dem Daviel'schen Löffel. Derselbe war ursprünglich ein Ohrlöffel, verwandelte sich nach und nach in eine gerinnte Sonde von Silber, stark vergoldet, oder von Elfenbein. Er ist dazu bestimmt, um die Cataract oder Fragmente derselben aus der vordern, selbst aus der hintern Augenkammer herauszuziehen. Seine Introduction erfordert immer eine sehr starke Lüftung des Hornhautlappens. Unzarte Berührung und Quetschung dieser Membran und besonders der Iris durch ihn ist selbst bei seiner kunstreichsten Führung kaum zu vermeiden. Der Augapfel erleidet dabei jedesmal eine bedeutende Vergewaltigung. Besonders ist seine Einführung durch die Pupille in die hintere Augenkammer immer in hohem Grade bedenklich. — Ist während der Operation ein Vorfall des Glaskörpers einge-

treten, so bleibt freilich, da jetzt der Augapfel von jedem, auch dem gelindesten Druck frei gehalten werden muss, nichts übrig, als die Cataract mittelst des Daviel'schen Löffels aus der hintern Augenkammer herauszuholen, wenn anderst die Operation unter diesen misslichen Umständen doch beendigt werden soll. Allein es möchte meistens besser sein, sie unbeendigt zu lassen, indem weder ein momentan erfreulicher, noch ein definitiv befriedigender Erfolg von ihrer erzwungenen Beendigung, wenn durch diese gleichwohl die Virtuosität des Operateurs illustrirt wird, — zu erwarten steht.

§ 1874.

Abgestreifte Fragmente des weichen Staares, wenn sie in der vordern Augenkammer liegen, erfordern zu ihrer Entfernung die Anwendung des Daviel'schen Löffels nicht. Durch gelinde kreisförmige Frictionen, welche man mittelst des herabgelassenen obern Augenlides vornimmt, können sie gegen die Hornhautwunde hinbewegt, und in der Richtung von oben nach unten durch sie herausgestreift werden. — Staarfragmente, welche in der hintern Augenkammer liegen, lässt man am besten für's erste unberührt und erwartet ihre Resorption.

§ 1875.

Ist nebst der Linse auch die Kapsel verdunkelt, so muss auch sie extrahirt werden. Dies kann entweder zugleich mit der Linse oder unmittelbar nachher durch die noch offene Hornhautwunde, oder es kann in einem späteren Zeitraume somit die Operation en deux temps geschehen. Zugleich mit der Linse kann man nur einen Theil der vordern Kapselwand, und diesen nur, wenn sie mit jener verwachsen ist, ausziehen. Man excisirt mit der Lanze z. B. aus der hypertrophirten Kapsel ein viereckiges Stück, und dieses bleibt an der cataractösen Linse bei ihrem Austritt hängen und kömmt mit ihr zum Vorschein. *G. J. Beer* glaubte die ganze, auch wenn nicht verdunkelte, Kapsel von allen ihren organischen Verbindungen trennen und mit der Linse zugleich extrahiren zu

können. Die Unthunlichkeit dieses Verfahrens hat aber *J. A. Schmidt* erwiesen. Um sogleich nach geschehener Ausziehung der Linse die zurückgebliebene verdunkelte Kapsel zu extrahiren, kann man sich einer gut construirten Augenpincette mit vorne etwas breiten nicht in Spitzen auslaufenden Schenkeln, man kann sich der Blömer'schen Stachelpincette, der Schaufelpincette von *Mannoir*, man kann sich des einfachen Häckchens, der Doppelhackenpincette von *Reisinger*, des Coreoncion von *Gräfe* bedienen. Das letzte Werkzeug wird das hiezu passendste sein. Es kommt darauf an, das Instrument mit Sicherheit durch die gelüftete Hornhautwunde und durch die Pupille einzuführen, die Kapsel gut zu fassen, und ohne dass sie ausreisst, hervorzuziehen. Allein die Cumulation beider Extractionen, zuerst der Linse und dann der Kapsel, möchte doch zu sehr verletzend sein, und die Integrität des Bulbus durch nachfolgende zu heftige traumatisch-entzündliche Reaction gefährden. — Es wird daher am gerathensten sein, die Kapsel für's erste unberührt zu lassen, und später auf leichtere und schonendere Weise mit geringerer Gefahr durch eine kleine, neu angelegte Hornhautwunde auszuziehen.

§ 1876.

Dies gilt ganz besonders dann, wenn die verdunkelte Kapsel zugleich an die Uvea angewachsen ist. *Beer* will diese Adhäsionen durch einen an den Rändern stumpfschneidenden, silbernen, biegsamen, elastischen Spatel lösen. Dies wird aber nicht leicht gelingen. Eher könnte man noch die Pseudoligamente mit der Staarlanze durchschneiden. Man kann auch die gutgefasste Kapsel mittelst der Pincette oder des Coreoncion abreissen, was mir mehreremale gelungen ist. Aber besser ist es auch hier, und besonders hier, dergleichen Unternehmungen auf einen späteren Zeitraum zu verschieben.

§ 1877.

Keratonyxis ist, wie ihr Name anzeigt, dasjenige operative Kunstverfahren, bei welchem die Hornhaut durchstochen

wird, um mittelst des durch die angelegte Stichwunde eingeführten Instrumentes mechanisch auf die Staarlinse einzuwirken. Diese mechanische Einwirkung kann, wie bei Scleroticonyxis, eine zweifache sein; man beabsichtiget entweder die Lageveränderung der Linse, oder die Einschneidung der vorderen Kapselwand, wohl auch die Zerschneidung der Linse selbst, um eine Cataract, welche dies früher und ursprünglich nicht war, in den Zustand der Cataracta evanida zu versetzen.

§ 1878.

Jedes auf die Lageänderung der Staarlinse abzweckende Verfahren nenne ich die Methode der Dislocation. Je nach Verschiedenheit der Richtung, in welcher die Metathese geschieht, wird dieselbe Depression, Reclination u. s. f. genannt. Jedes Verfahren, um die Linse resorptionsfähig zu machen, nenne ich die Methode der Discision.

§ 1879.

Beide mechanische Einwirkungen auf das Linsensystem können auch mittelst eines durch die Sclerotica, Choroidea etc. eingeführten Instrumentes vollbracht werden; die Keratonyxis unterscheidet sich daher von der Scleroticonyxis nur durch die Art der Einführung des Instrumentes. Der eigentliche doppeltseitige mechanische Operationszweck, Dislocation oder Discision, dagegen ist für beide der gemeinsame.

§ 1880.

Da das Instrument zu ihrer Vollbringung gewöhnlich eine durch die Cornea oder Sclerotica eingestochene Staarnadel ist, so werden sie im Gegensatze der Extraction, bei deren Verrichtung ein Staarmesser zur Anlegung des Hornhautschnittes gebraucht wird, Nadeloperationen genannt.

§ 1881.

Sowie die Scleroticonyxis, — die der Zeitfolge nach ältere, die Priorität behauptende, ja die älteste unter allen Staaroperationsmethoden, — ursprünglich nur zur Dislocation der Staarlinse bestimmt war, aber schon bei ihr im Falle des Misslingens und der Nichterreichung des eigentlichen mecha-

nischen Operationszweckes sich öfters statt derselben nur eine Discision zufällig und gegen die ursprüngliche Intention ergab, so wurde die Keratonyxis auf umgekehrte Weise von *Buchhorn* zuerst nur in der Absicht der Discision erfunden, und seine Nachfolger, unter diesen Einer der Ersten ich selbst, haben die Dislocation auch auf diesem Wege ausführbar und zweckgemäss erkannt.

§ 1882.

Sowohl Dislocation als Discision kann daher eben sowohl durch Keratonyxis, als durch Scleroticonyxis vollzogen werden; diese sind für jene überhaupt nur einleitende Operationsacte. Man hat den Begriff der Keratonyxis zu eng beschränkt aufgefasst, indem man sie gewöhnlich nur als ein operatives Verfahren zur Discision betrachtet.

§ 1883.

Ist blosse Discision von vorne herein beabsichtigt, so kann man sich einer geraden lanzenförmigen Nadel oder auch eines kleinen, auf einem langen Stiele sitzenden, vorne mit stechender Spitze versehenen Messerchens bedienen. Solche messerartige Discisionsinstrumente dringen jedoch immer schwerer durch die Hornhaut ein. — Sie haben vor den Nadeln keinen Vorzug, und entbehren sogar des ihnen zuständigen Vortheiles der Doppelschneide, vermöge welcher man mit der Nadel nach zwei Seiten und Richtungen incisiren kann. Die Discisionsmesserchen von *Adams* und *Langenbeck* sind Instrumente, welche zu manchen andern Augenoperationen recht brauchbar, aber gerade zur Zerschneidung von Staarlinsen — ihrer eigentlichen Bestimmung, weniger passend sind. Wollte man zur Discision ein stumpf-spitzes Instrument gebrauchen, so müsste man vor seiner Introduction zuerst eine kleine Hornhautwunde anlegen, welche zum Ausfluss der wässerigen Feuchtigkeit die Veranlassung gibt; nach diesem aber und im collabirten Zustande der Hornhaut lässt sich das Manöver in der hintern Augenkammer nicht mehr mit gehöriger Bestimmtheit und Präcision ausführen.

§ 1884.

Zur Reclination ist immer eine etwas nach der Fläche gebogene Nadel erforderlich, damit die Cataract nicht mit der Nadelspitze berührt (angestochen), sondern die convexe Oberfläche der gebogenen Nadel an sie angelegt werde. Es genügt jedoch zu diesem Zwecke ein äusserst geringer Grad der Nadelbiegung. Eine zu starke Krümmung erschwert die Durchstechung der Hornhaut und das Eindringen der Nadel; auch wird der Stichcanal hiedurch zu sehr gekrümmt, und unnöthigerweise über den Bedarf verlängert, weil die krumme Linie immer länger als die gerade bei gleich grosser Entfernung ihrer Endpuncte ist. In dem dritten Operationsacte ist bei einer solchen starken Krümmung des Stichcanales freies Wirken mit der Nadel, eben wegen der gebogenen Form des Stichcanales, in welchem die Nadel eingeklemmt wird, sehr erschwert, und sie ist ohne heftige Zerrung der Hornhautlamellen (besonders ihrer mittleren Schichten) unausführbar.

§ 1885.

Ebenso soll der vordere lanzenförmige Theil der Nadel sehr schmal, von geringer Dicke und Breite sein. Sie sei eben nur so breit, dass sie sich nicht biegt, wodurch sie durch die gehörige Härtung gesichert wird, welche aber wieder nicht zu stark sein darf, damit die vordere Nadelspitze nicht abbreche. Eine gewisse Breite ist allerdings nöthig, damit man in hinreichender Flächenausdehnung und in vielen Berührungspuncten auf die Staarlinse einwirken könne. Doch ist hiezu eine verhältnissmässig nur geringe Breite vollkommen hinreichend. — Die zu grosse Breite der Nadel erschwert ihr sanftes Eindringen, und verursacht unnöthigerweise eine zu grosse Hornhautwunde.

§ 1886.

Eine tricuspidale Beschaffenheit der Nadel, mit einer hervorstehenden Kante an der concaven Fläche, wie *Siebold*

dieselbe construirte, ist unnöthig, erleichtert nicht nur nicht das Eindringen, sondern erschwert dasselbe, weil die Nadel doch nicht mit Rotation (einer $^1/_4$ Axendrehung) wie ein Troicard oder Bohrer eingeführt werden darf. Sie verursacht eine gewiss nicht passende dreilappige Hornhautwunde.

§ 1887.

Eine Keratonyxisnadel kann um Vieles feiner und schwächer sein als jene zur Scleroticonyxis, weil die Hornhaut leichter als die Sclerotica zu durchstechen ist.

§ 1888.

Von der grössten Wichtigkeit ist die Beschaffenheit des Halses und dessen angemessenes Verhältniss zur Nadelspitze. Der Hals fange sogleich hinter der Nadelkrümmung an; er selbst sei gerade, an seiner Oberfläche gerundet, möglichst dünne und fein, so dass er im dritten Operationsacte frei in der Hornhautwunde (welche, als durch die breitere Nadelspitze angelegt, um Vieles grösser ist) liege, und in derselben, ohne die Wundränder zu berühren, wenigstens ohne sie zu drücken, zu zerren und zu quetschen, frei nach jeder Richtung in bedeutender Ausdehnung hin und her bewegt werden könne. Der Umfang des Halses sei durchaus nicht grösser, als gerade nöthig ist, damit er sich bei gehöriger Härtung nicht biege und nicht abbreche. Der Hals der Nadel sei hinreichend lang, d. h. der Umfang des Nadelstieles sei von der Basis der Nadelbiegung auf $^3/_4$ Zoll Länge immer der gleiche ohne Zunahme; — damit selbst bei starker Wölbung der Cornea und ansehnlicher Grösse beider Augenkammern, besonders der vordern, die Blattspitze der Nadel tief genug in die hintere Augenkammer eingeführt und in jeder beliebigen Richtung circumducirt werden könne, ohne dass der breitere und umfangreichere Theil des Nadelstieles in die Hornhautwunde eindringt. Es ist nicht nöthig, dass diese während der Operation durch den Hals der Nadel beständig ausgefüllt sei; indem nicht leicht durch die kleine Stich-

wunde die wässerige Feuchtigkeit ausfliesst oder ausgepresst wird. Von dem bezeichneten Puncte an kann der Stiel der Nadel am Umfange allmälig zunehmen, so dass er eine etwas kegelförmige Gestalt erhält, soviel diess nöthig ist, um ihm gehörige Stärke und Widerstandsvermögen zu geben. Aber diese conische Beschaffenheit darf der Hals der Nadel durchaus nicht besitzen. An der Nadel selbst ist daher die Umbiegung am vorderen breiteren Ende, der Hals und der Stiel zu unterscheiden, und diese drei Theile derselben sind genau nach den angegebenen Regeln zu bearbeiten. Der Schaft der Nadel ist ganz wie jener einer andern Reclinationsnadel oder des Keratom's beschaffen.

§ 1889.

Durch die angegebenen Charaktere ist meine Keratonyxisnadel von jeder andern, z. B. der Langenbeck'schen, sehr und wesentlich verschieden. Eigenthümlich ist derselben die Blattspitze, deren geringe Biegung, die sich überall gleichbleibende, nicht progressiv zunehmende Dünnheit des Halses, und die genaue Berechnung des Verhältnisses der Dimensionen der einzelnen Theile der Nadel unter einander.

§ 1890.

Die zweckmässige Conformation der Nadel ist eine wesentliche Bedingung des günstigen Erfolges der Operation, und ich nehme keinen Anstand, die unpassenden Nadelformen, wie sie überall im Gebrauche sind, für eine Hauptursache der Misserfolge zu erklären, wodurch für die Keratonyxis das unverdiente Proscriptionsurtheil veranlasst worden ist. Es ist ziemlich gleichgiltig, ob eine Kuhpocken-Impfungsnadel so oder anders gestaltet ist. Bei einer Staarnadel verhält sich diess anders. Ein conisch zulaufender Hals an der Keratonyxisnadel ist für sich allein schon hinreichend, auch wenn sie mit der grössten Virtuosität geführt wird, das ganze Manöver misslingen zu machen, weil dieser die Stichwunde in der Hornhaut bei den ziemlich ausgedehnten Nadel-

bewegungen in der hintern Augenkammer fortwährend ausfüllt, ihren Rändern fest anliegt, sie drückt und contundirt.

§ 1891.

Bei der Keratonyxis sind, wie bei der Scleroticonyxis, vier Operationsacte zu unterscheiden:

1) der Einstich,

2) die Nadelführung in beiden Augenkammern,

3) die Einwirkung auf die Cataract zur Discision oder Dislocation,

4) die Zurückführung und Ausleitung der Nadel.

§ 1892.

Im Betreff der Wahl des Einstichspunctes wird allgemein die Regel aufgestellt, dieser solle unter dem untern Rande der Pupille, — in gleicher Entfernung von diesem und vom untern Hornhautrande gewählt werden. Ich nehme ihn im Centrum der Hornhaut, dem Centrum der Pupille gegenüber. Diess allein gewährt den Vortheil eines directen Angriffes von vorne, und bei jenem andern (dem gewöhnlichen) Einstiche kann nur in krummer Linie und nicht ohne gewaltsame Dehnung, Zerrung und Quetschung der beiden Ränder der Hornhautwunde, besonders des unteren, gewirkt werden.

§ 1893.

Man hat den Einstich im Centralfeld der Hornhaut verworfen,

1) weil vom Einstich eine undurchsichtige Narbe zurückbleibe, und diese, wenn sie sich im Centralfeld der Hornhaut befinde, später das deutliche Sehen beeinträchtige. Es bleibt aber in vielen (ganz günstigen) Fällen gar keine undurchsichtige Narbe zurück, oder die Anfangs sichtbare Trübheit am Einstichspuncte verschwindet später bis auf die leiseste Spur wieder, — und eine kleine undurchsichtige Narbe im Centralfelde der Hornhaut schadet dem deutlichen und bestimmten Sehen durchaus nicht. Selbst von der etwas grösseren und umfangreicheren Narbe nach Eiterung der Stichwunde gilt diess, — und wenn-

in solchen Fällen das Sehvermögen unvollkommen ist, so rührt diess nicht von der Narbe, sondern von den Nachkrankheiten, z. B. von der in solchen Fällen öfters gleichzeitig bestandenen Hydatotis her.

2) Weil nur, wenn die Nadel unter dem Centralfeld der Cornea eingestochen worden ist, eine hebelartige Gebrauchsweise der Nadel und die Lostrennung der Cataract von ihren untern Verbindungen möglich werde. Die Nadel aber soll auch bei der Dislocation nicht hebelartig, sondern durch freien Stoss und Druck wirken. Bei hebelartiger Wirkung würde das Hypomochlion für die Nadelbewegung am untern Wundrande des Stichcanales der Hornhaut sein, dieser aber, sowie die ganze Cornea dabei gedrückt, gezerrt und heftig insultirt werden. Bei der Discision ist ohnehin von einer solchen hebelartigen Wirkungsweise keine Rede. Die Trennung der Verbindungen hängt aber keineswegs vom Orte des Einstiches ab. — Der Einstich selbst wird auf folgende Weise vollzogen.

§ 1894.

Die Operation kann an dem rechten und linken Auge beliebig mit jeder Hand, z. B. wenn man es vorzieht, mit der rechten verrichtet werden. Die Stellung des Gehilfen, die durch ihn zu bewerkstelligende Elevation des obern, und die durch den Operateur selbst verrichtete Herabziehung des untern Augenlides geschieht wie bei jeder andern Staaroperationsmethode. Die Nadel wird am Schafte wie eine Schreibfeder gefasst; die beiden letzten Finger der Hand werden an die Wangengegend, etwas mehr nach oben, kurz unter dem untern Augenhöhlenrande angelehnt. — Die Nadel ist im Momente des Einstiches mit der Spitze nach oben, der Griff nach unten, die Convexität der Nadel nach vorne gegen den Operateur, die Concavität gegen die Hornhaut, der Eine schneidende Rand gegen den äussern, der andere gegen den innern Augenwinkel gerichtet. Die Nadel

wird im vierten Theile eines Bogens geführt und der Griff gehoben.

§ 1895.

Vermöge dieser Hebung steht die eingestochene Nadel beinahe in einer horizontalen Richtung im Auge, ihre Spitze ist nach hinten und unten, die Convexität des Blättchens nach oben, seine Concavität nach unten, die beiden schneidenden Ränder sind gegen die Augenwinkel gerichtet. Unmittelbar nach dem Einstiche wird die Nadel ½mal um ihre Axe herumgedreht, so dass die Nadelspitze und Concavität nach vorne, die Convexität nach hinten gerichtet ist. Die Umdrehung der Nadel soll geschehen, so lange sich ihre Spitze noch in der vordern Augenkammer befindet, ehe sie durch die erweiterte Pupille in die hintere Kammer eingeführt worden ist. — Diese Einführung geschehe sehr langsam und vorsichtig, damit die Nadelspitze die Linse und vordere Kapselwand nicht berühre, sich nicht in sie verwickle und sie anspiesse. Ebenso ist dabei jede Berührung oder Verletzung des Pupillarrandes der Iris oder ihrer vordern Wandung zu vermeiden.

§ 1896.

Ist nun Dislocation beabsichtigt, so wird die convexe Fläche der Nadel an die obere Hälfte der vordern Wand der Cataract angelehnt, und diese durch fortgesetzte horizontale Fortbewegung der Nadel, — oder bei mässig aufgehobenem Stiele, durch gleichzeitig schräg von oben nach unten, und von vorne nach hinten wirkenden Druck zugleich umgelegt, deprimirt, und lateralisirt. Mein Verfahren ist zusammengesetzt aus Depression, Reclination und Lateralisation, die letzte im Sinne von *Scarpa*. Die Aufgabe ist die Verdrängung der Cataract aus der Sehaxe; es lässt sich nicht mathematisch genau bestimmen, es ist aber auch für den Erfolg gleichgiltig, in welcher Richtung diess geschieht.

Gelingt die Dislocation nicht bei dem ersten Angriff, so werde derselbe in einer etwas veränderten Richtung wiederholt. Diese Wiederholung kann einige Male, aber sie darf nicht zu oft geschehen. Da die Convexität der Nadel der Cataract zugekehrt, die Nadelspitze von ihr abgewendet ist, so kann die Anspiessung nicht leicht geschehen. Fände sie aber statt, so wird die Cataract bei einiger Aufhebung der Nadelspitze sogleich wieder aufsteigen. Man dislocire die Cataract auf's Neue, drehe jetzt die Nadel einige Male um ihre Axe herum, schüttle die Cataract von ihr ab, und gebe mit ihr, wenn sie frei gemacht ist, der Cataract noch einen Stoss und ziehe die Nadel rasch zurück. Dieser Stoss ist ein mir eigenthümliches Verfahren. Er gelingt oft auf wunderbar schöne Weise. Bei der Ausleitung der Nadel muss sie in dieselbe Richtung, wie bei dem Einstich gebracht werden, und wieder $^1/_4$ Bogen, jedoch in der entgegengesetzten Richtung von derjenigen, welche sie im Momente der Introduction hatte, beschreiben.

§ 1897.

Es lassen sich nicht nur harte (kleine) Cataracten, sondern auch grosse, weiche und halbweiche, ohne Zerstückung, durch die Cornea recliniren. Selbst die Umlegung des flüssigen Balgstaares mit oder ohne festen Kern gelingt zuweilen, ohne dass die Kapsel einreisst.

§ 1898.

Je consistenter aber die Cataract ist, desto sicherer gelingt die Dislocation schon bei dem ersten Angriffe. — Der reine harte Linsenstaar ist daher für diese Operationsmethode der günstigste; und die irrigste Lehre ist jene, dass gerade bei ihm die Keratonyxis contraindicirt sei, weil er einen harten Druck auf die Netzhaut ausübe, und weil er nicht resorbirt werde. Die erste Behauptung ist ganz chimärisch, die zweite nur bedingt und mit grosser Einschränkung richtig.

§ 1899.

Man kann daher bei jeder Cataract, ohne Ausnahme, die Dislocation mittelst Keratonyxis versuchen, und wenn sie nicht gelingt, ohne die Dislocationsversuche zu oft zu wiederholen, sogleich in der Fortsetzung der Operation zur Zerstückung übergehen. Diese jedoch kann bei weichen und flüssigen Staaren auch sogleich von vorne herein intendirt werden. Alsdann wird die in die vordere Augenkammer eingedrungene Nadel nicht umgedreht, oder wenn die Zerstückung auf den nicht gelungenen Dislocationsversuch folgt, so wird sie aus der bisherigen in die umgekehrte Richtung wieder zurückgebracht, so dass jedenfalls ihre Spitze gegen die Cataract und der Griff der Nadel etwas nach unten gerichtet ist; — man durchsticht mit der Nadelspitze die vordere Kapselwand, und dringt mit derselben hinreichend tief in die Substanz der Linse ein, so dass mindestens die Blattspitze sich mit ihrer grössten Breite in der Kapselwunde befindet. Bei flüssigen Staaren dringt nun sogleich die trübe Flüssigkeit hervor, ergiesst sich in die hintere, und durch die Pupille in die vordere Augenkammer, welche sie öfters, an den Boden präcipitirt, zu $^1/_3$ ausfüllt. Da aber der flüssige Staar beinahe immer ein Kapselstaar ist, so ist es auch in diesem Falle nöthig, die vordere Kapselwand ergiebig und nach allen Richtungen zu zerschneiden, zu zerreissen und möglichst zu zerstören.

§ 1900.

Ebenso ist es bei dem weichen Staare in vielen Fällen, besonders bei grosser Vulnerabilität, z. B. bei Kindern rathsamer, nur die Zerstückung, ohne vorläufigen Dislocationsversuch, zu machen. In diesem Falle soll die Linse und gleichzeitig die vordere Kapselwand nach allen Richtungen durch sehr ausgedehnte Längen-, Quer- und Diagonalschnitte in möglichst viele und kleine Fragmente

zertheilt, diese nach Thunlichkeit dislocirt und etwa theilweise auch durch die Pupille in die vordere Augenkammer geworfen werden.

§ 1901.

Wenn die Diagnose der Art, Unterart und Spielart der vorhandenen Cataract vor der Operation vollkommen sicher gestellt war, so konnte man auch schon vor ihrer Unternehmung sich zu einem bestimmten operativen Verfahren, Dislocation oder Discision entschliessen und demgemäss den Operationsplan entwerfen; es handelt sich nur noch um seine feste und präcise Durchführung. Blieb aber die Diagnose zweifelhaft, oder zeigt sich erst während der Vollbringung der Operation, dass dieselbe in Einem oder dem andern Puncte irrig war, findet man z. B. statt der erwarteten harten eine weiche Cataract, — eine früher nicht erkannte vordere Kapselverdunklung des ersten Suffusionsgrades u. s. f.; so muss man nun schnell, behend und ohne Zaudern das passende Verfahren einschlagen. Befindet sich einmal die Nadel in der hintern Augenkammer, so ist man auch bei bedeutender Unruhe des Kranken vollkommen Herr ihrer Bewegungen, und man kann mittelst derselben alles Nothwendige vollbringen, dislociren, die Kapsel einschneiden, die Linse zerstücken, Fragmente derselben durch die Pupille in die vordere Augenkammer hervorziehen u. s. f.

§ 1902.

Jede besondere Staarform erfordert eine eigenthümliche Behandlung bei der Keratonyxis, welche diesen gestellten Postulaten entsprechend der verschiedensten Modificationen fähig ist.

§ 1903.

Bei dem reinen harten Linsenstaare reisst die Kapsel unter dem Druck der Nadel, und es wird bloss die Linse deprimirt, reclinirt und lateralisirt. — Bei dem Kapsellinsenstaar wird entweder die Kapsel zugleich mit der Linse dislocirt, oder wenn diess nicht gelungen ist, muss die Kapsel ergiebig zerschnitten werden.

§ 1904.

Es ist räthlich, bei dem Staar der vordern Kapselwand sich auf diese Discision zu beschränken, und von allen Versuchen ihrer directen Entfernung abzustehen. Die Kapselflocken ziehen sich in der Folge hinter die Iris zurück, sie atrophiren an ihren Spitzen, biegen sich um, und es wird ein zur Durchlassung der Lichtstrahlen hinreichend grosser Raum hinter der Pupille frei. Viele Staaroperirte, bei welchen diese zum grossen Theile durch Kapselstücke gedeckt ist, sehen dabei hinreichend gut. Gewaltsame und zu lange Zeit fortgesetzte Versuche, bei der ersten Operation die Kapsel zu entfernen, sind zu sehr verletzend. Ist das von ihr herrührende Hinderniss des Sehens zu gross, so ist es besser, in einem späteren Zeitraume die Kapsel zu extrahiren.

§ 1905.

Bei dem käsigen und weichen Staar, wenn die Depression in Masse nicht gelingt, suche man die einzelnen grössern Massen, z. B. den festeren Kern, in den Glaskörper hineinzudrücken, oder man ziehe sie in die vordere Augenkammer hervor, — oder man begnüge sich auch wohl mit ihrer Zerstückung. Immer muss die vordere Kapselwand nach allen Richtungen ergiebig eingeschnitten werden. Denn hievon hängt hauptsächlich das Eindringen der wässerigen Feuchtigkeit, die Auflösung und Resorption der Linsensubstanz ab.

§ 1906.

Adhäsionen, z. B. bei Cataracta trabecularis, elastica trennt man bei dem Depressionsversuche durch die Dehnung, indem sie, wenn die Dislocation der Cataract gelingt, bei übergrosser Verlängerung zerreissen, — oder man sucht sie schon vor diesem mit einer Schneide der Nadel zu durchschneiden, was aber oftmals nur sehr unvollkommen gelingt. — Bei angewachsenen Staaren verweile man nie zu lange mit der Nadel in der hintern Augenkammer, man wiederhole nicht zu oft die Trennungs- und Dislocationsversuche. Gelingt auch endlich die Dislocation, so werden freilich bei

wieder hergestellter schöner und erfreulicher Schwärze der Pupille die jetzt sogleich angestellten Sehversuche ein scheinbar ganz befriedigendes Resultat gewähren. Allein die operative Verletzung des Augapfels war zu gross und die nachfolgende traumatisch entzündliche Reaction zerstört denselben ganz oder theilweise, so dass er wenigstens zum Sehen unbrauchbar wird. Bisher waren alle operativen Unternehmungen bei adhärenten Cataracten in ihrem Finalerfolg in der grossen Mehrzahl der Fälle wenig befriedigend. — *Stromeier* hat durch sein oben bei der künstlichen Pupillenbildung angegebenes Verfahren einen neuen Weg eingeschlagen und bereits Erfolge erzielt.

§ 1907.

Cataracten, welche nicht den ganzen Hinterpupillarraum überdecken, wie Centralstaare, Cataractæ dimidiatæ u. s. f., manche trockenhülsige Staare, — bei welchen daher noch ein ziemlich grosses Feld der Pupille den Lichtstrahlen wegsam und durchgäng ist, der Kranke daher noch bedeutende und genügende Reste von Sehkraft besitzt, besonders wenn er auf dem andern Auge einigermassen gut sieht, operire man nicht, wenn nicht eigenthümliche Umstände und Verhältnisse, z. B. der entschiedene Willen und die beharrlich wiederholten Anforderungen des Kranken den gegentheiligen Entschluss des Arztes bestimmen.

§ 1908.

Bei dem flüssigen oder Milchstaar ist es räthlich, nur die Kapsel einzuschneiden; die trübe Flüssigkeit entleert sich sogleich und zeigt sich unmittelbar nachher am Boden und in der unteren Hälfte der vordern Augenkammer, wo sie äusserst rasch resorbirt wird. Man mache aber mit der Staarnadel einen hinreichend grossen, wo möglich einen kreuzförmigen Einschnitt in die vordere Kapselwand, weil diese gewöhnlich auch verdunkelt, sogar verdickt ist, — damit sich die Läppchen des Kreuzschnittes zurückziehen, atrophiren und einschrumpfen, wodurch ein zur Durchlas-

sung der Lichtstrahlen und zum Sehen hinreichendes Pupillarfeld frei wird. Da aber bei dem Milchstaar gewöhnlich der Augapfel in äusserst hohem Grade vulnerabel ist, so verweile man hier, um eine relativ zu sehr verletzende Operation zu vermeiden, niemals lange Zeit mit der Nadel in der hintern Augenkammer, und überlasse alles Fernere einer später zu wiederholenden, somit auf zwei Zeiträume getheilten Operation. Nämlich wenn das oben angedeutete, günstige Resultat nicht eintritt, und wenn die entleerte, zusammengeballte Kapsel fortwährend den ganzen Pupillarraum überdeckt und den Durchgang der Lichtstrahlen hindert, — unternehme man zu einer Zeit, wo die entzündliche Reaction im Auge ganz erloschen ist, die jetzt wenig verletzende Extraction der Kapsel.

§ 1909.

Bei dem gewöhnlich bilateralen, niemals reifenden viscösen Staare kann man die Operation frühzeitig, ohne lange vergebens auf die nie eintretende Reife des Staares zu warten, vornehmen. Man wähle hiezu dasjenige Auge, auf welchem die Linse am meisten verdunkelt ist, und auf welchem daher der Kranke am wenigsten sieht. Die Discision durch Keratonyxis ohne irgend einen Dislocationsversuch ist die allein zulässige Operationsmethode. Die Resorption erfolgt sehr langsam, aber sicher, und da die Kapsel nicht verdunkelt zu sein pflegt, erhält der Kranke, wenn auch späte, ein gutes Sehvermögen. — Nach einem halben Jahre kann man die Operation des zweiten Auges vornehmen.

§ 1910.

Bei Cataracta congenita räth *Saunders*, frühzeitig eine sehr kleine Oeffnung in dem Mittelpunct der vordern Kapselwand anzulegen, um der wässerigen Feuchtigkeit den Zutritt zur Linsensubstanz zu eröffnen und dadurch ihre Resorption einzuleiten. Mir scheint, diese Vorschrift sei von ihm zu allgemein ausgedrückt, und da die angeborne Cataract von sehr verschiedener Art und Bildung ist, so könne auch das

operative Verfahren nicht überall Eines und dasselbe, sondern es müsse nach jener Verschiedenheit eigenthümlich modificirt sein. Natürlich kann von der Extraction hier niemals die Rede sein. Ausserdem aber vertragen Kinder eine bei der Staaroperation ziemlich bedeutende Verletzung des Augapfels in der Regel ganz gut, wenn auch gleich wegen ihrer Unwillfährigkeit die Nachbehandlung immer etwas schwierig ist. Ich habe mehrere zwei- und dreijährige Kinder nach beendigtem erstem Zahnausbruch an angeborner Cataract durch Keratonyxis operirt. Ich verzichtete darauf, sie im Bett, die Augenlider geschlossen zu halten und die Augen zu verbinden. Das Krankenzimmer war mässig verdunkelt, die ihrem Lebensalter angemessenen Nahrungsmittel wurden ihnen in verminderter Quantität gereicht, die Augen von Zeit zu Zeit mit kaltem Wasser gewaschen, bei denjenigen, welche es duldeten, auch zeitweise und mit Unterbrechungen nasskalte Fomente übergelegt. Die entzündliche Reaction war gering und erforderte keine Blutentziehungen.

§ 1911.

Die Resorption von zerstückten Staarlinsen erfolgt um so sicherer und schneller

1) je geringer ihre Consistenz ist. Flüssige Staare werden nach geschehener Eröffnung der Kapsel nicht selten in 24—72 Stunden vollständig resorbirt. Bei weichen und käsigen Staaren kommt die vollständige Resorption zuweilen in 14 Tagen, 2 Monaten, ¼ Jahre zu Stande. Spätestens ist sie in 1—2 Jahren beendiget. Auch weiche Cataracten werden zuweilen auffallend schnell, in 24 Stunden resorbirt. Ganz harte Linsenstaare und die harten Kerne gemischter Cataracten werden in der Regel nicht, aber ausnahmsweise zuweilen doch, wenn auch in sehr langer Zeit, vollständig oder unvollständig eingesogen. Es gibt einzelne Beispiele von erst nach 20 Jahren noch erfolgter Resorption von Staarlinsen. Die verdunkelte Kapsel wird nicht resorbirt. Ist sie nur einfach eingeschnitten worden, so collabirt sie

und stellt eine zusammengeballte, klumpige, unförmliche Masse im Hinterpupillarraume dar, welche diesen besonders im verengerten Zustande der Pupille ganz ausfüllt. — Hat nun theilweise Resorption der Linse stattgefunden, oder ist diese anderweitig atrophirt, corrugirt, mumienartig verschrumpft, so legt sich die gleichfalls verschrumpfte Kapsel ihrer Oberfläche an und bildet mit ihr, Eine zusammenhängende Masse darstellend, die C. arida siliquata. Ist aber die vordere Kapselwand nach verschiedenen, sich im Centrum kreuzenden Richtungen ergiebig und in gehöriger Länge eingeschnitten worden, so verschrumpfen, nachdem die Linse eingesogen worden ist, die Läppchen derselben an ihren Spitzen, sie rollen sich auf, ohne sich eigentlich zurückzuziehen, — denn wahres Retractionsvermögen, Contractilität, besitzt die Kapsel nicht, — und indem diess von allen Seiten her geschieht, wird ein Theil des Pupillarfeldes frei und zur Transmission der Lichtstrahlen tauglich;

2) je jünger der Staarblinde und je kräftiger bei ihm die resorbirende Thätigkeit überhaupt ist. Daher wird die früher versäumte, angehaltene und verspätete Staarresorption zuweilen und unerwartet bei dem Eintritt in die zweite Dentitionsperiode, in die Pubertät, in die climacterischen Jahre, in der Reconvalescens von acuten Krankheiten, bei eintretender grosser Abmagerung, bei Weibern während der Schwangerschaft, im Wochenbette etc., nachgeholt und auffallend beschleunigt;

3) je ergiebiger bei der Operation die vordere Kapselwand zerschnitten und zerstört wurde. — Schneller werden in die vordere Augenkammer geworfene Staarfragmente, auch ganze Staarlinsen (obgleich die letzten nur in längerer Zeit und nachdem sie zuweilen eine heftige, langwierige und schmerzhafte Augenentzündung verursacht haben) resorbirt. Staarfragmente sind entweder bei der Operation in die vordere Augenkammer absichtlich hineingeworfen worden, oder sie sind auch zufällig

eingefallen. Wenn die in der hintern Augenkammer zurückgelassene Cataract bei begonnener und bereits mehr fortgeschrittener Resorption sehr aufgelockert und in einzelne Segmente zersprungen ist, fällt zuweilen jetzt noch ein lose gewordenes Staarfragment durch die Pupille in die vordere Augenkammer, schrumpft in dieser allmälig mehr zusammen, verödet endlich ganz und verschwindet spurlos. Auffallend schnell verschwinden durch Resorption auch in der hintern Augenkammer aufgeblätterte Staarlinsen, welche zwiebelartig aufgesprungen sind und mit ihren schuppig hervorstehenden Lamellen nicht nur die hintere Augenkammer ganz ausfüllen, sondern mit den Spitzen ihres vordern Segmentes durch die Pupille in die vordere Kammer prominiren. — Die unter solchen Umständen und Verhältnissen zuweilen sehr rasch und unerwartet — manchmal über Nacht erfolgende Resorption ist ein sehr interessantes, höchst erfreuliches Schauspiel. Der Arzt, welcher gestern den Kranken noch ganz blind verliess, ist auf das angenehmste überrascht, wenn ihm dieser heute sehend mit ganz oder grösstentheils reiner schwarzer Pupille entgegentritt. Ein solches erfreuliches Ereigniss kommt freilich nicht alltäglich, aber doch auch verhältnissmässig nicht ganz selten vor. Sicher und unfehlbar erfolgt (wenn auch zuweilen noch späte) die Resorption von Cataracten, in welchen sich 10—14 Tage nach der Operation eine senkrecht oder auch schräge durch ihre Mitte herablaufende, schwarze Linie zeigt; — denn diese ist das Zeichen der bereits begonnenen Resorption. Auch Einer oder mehrere schwarze Puncte genügen.

§ 1912.

Das numerische Verhältniss der nach Keratonyxis durch Resorption Geheilten zu den wegen nicht eingetretener Resorption ungeheilt Gebliebenen ist ein ganz anderes und weit günstigeres, als gewöhnlich angegeben wird. Von zehn zerschnittenen Staarlinsen, sie mögen wie immer beschaffen sein, werden zuverlässig neun früher oder später resorbirt. Aeus-

serst selten vermag eine solche der Resorptionskraft im Auge andauernd zu widerstehen. Wäre die Kapsel nicht, welche nicht eingesogen werden kann, so würden beinahe alle keratonyxirte Staarblinde sehend werden. Diese aber bildet ebenfalls bei und nach den beiden andern Staaroperationsmethoden das grösste Hinderniss und den schwierigsten Punct, und die Keratonyxis steht ihnen auch in dieser Beziehung nicht im Geringsten nach.

§ 1913.

Manche Schriftsteller rathen, die Keratonyxis, wenn sich nach derselben binnen einiger Wochen kein Anfang der Resorption zeigt, zum zweiten-, drittenmale etc. vorzunehmen. Aus dem Angeführten erhellet, dass die zu frühzeitige und zu oftmalige Wiederholung der Operation unnöthig sei, sowie sie andererseits auch nicht unbedenklich und frei von nachtheiligen Folgen ist, besonders wenn sie zu einer Zeit vorgenommen wird, wo die traumatisch entzündliche Reaction im Augapfel noch nicht ganz erloschen ist.

§ 1914.

Am auffallendsten und glänzendsten ist der Erfolg der wiederholten Operation, wenn diese zu einer Zeit vorgenommen wird, wo die Cataract durch die Resorption bereits aufgelockert ist, wo dieselbe alsdann bei dem ersten Nadelstoss in einzelne grössere und kleinere Fragmente zerfällt und sogleich ein grösserer Theil des Pupillarfeldes frei wird. So sehr erfreulich dieser augenblickliche Erfolg auch sein mag, so wird durch ihn die Wiederholung der Operation doch eigentlich nicht gerechtfertigt. Denn gerade in solchen Fällen war zuverlässig die Staarlinse schon als Folge der ersten Operation sehr aufgelockert, innerlich ausgehöhlt, der organische Zusammenhang ihrer Lamellen bereits gelöst, sie dem Zerfall in einzelne Fragmente ganz nahe gebracht. Was hier der erste Nadelstoss plötzlich mechanisch und auf Einmal bewirkte, würde durch das all-

mälige Fortschreiten des organischen Resorptionsprocesses binnen kurzer Zeit spontan erfolgt sein.

§ 1915.

Es ist weder nöthig, noch wesentlich hilfreich, die Resorption durch innerlichen oder äusserlichen Arzneigebrauch zu bethätigen. Doch könnte vielleicht die Jodsalbe nützliche Dienste leisten. In Fällen, in welchen die Resorption langsam und allmälig fortschreitet und somit das mechanische Hinderniss des Sehens geradeweise gemindert und endlich ganz beseitiget wird, findet auch die erneute ungewohnte Lichteinwirkung auf die Netzhaut Anfangs sehr gelinde und nur in successiv verstärktem Grade satt. Dem Kranken ist es Anfangs, wenn dem Licht der Access zu dem Auge wieder gestattet und frei gegeben wird, noch ganz dunkel vor demselben. Allmälig entsteht eine wohlthuende Dämmerung, wie von der noch unter dem Horizont stehenden, aber ihm schon genäherten Sonne. Zu einer gewissen Zeit sieht der Operirte die prismatischen Farben, auch allerlei Spectra und phantastische Gegenstände; das volle Tageslicht bricht ihm langsam und allmälig an. Zur Zeit, wo der Hinterpupillarraum frei wird, ist die Retina an die Lichteinwirkung schon wieder gewöhnt, und daher keine Ueberreizung zu befürchten. Gerade hierin hat die Keratonyxis einen grossen und entschiedenen Vorzug vor andern Staaroperationsmethoden, bei welchen der undurchsichtige Körper plötzlich und mit Einem Male entfernt wird. Dies ist jedoch bei sehr raschem Fortschritte der Resorption weniger der Fall, und hier sind allerdings dieselben Cautelen zu empfehlen, welche nach der Extraction und Depression zur allmäligen Lichtangewöhnung und zur Verhütung der Ueberreizung der Retina erforderlich sind.

§ 1916.

Der Keratonyxirte steht daher zur Zeit, wo er zu sehen anfängt, keineswegs erst auf jener Stufe, auf welche der

durch Extraction und Depression Operirte sogleich nach der mit vollkommenem Erfolge verrichteten Operation gestellt ist. Vielmehr ist sein Zustand, was die Zulässigkeit des Gebrauches der wieder erlangten Sehkraft betrifft, jenem des Extrahirten in der Mitte oder selbst am Ende des zweiten Monates gleichgestellt, so dass in manchen Fällen die Schnelligkeit des endlichen Erfolges bei allen drei Staaroperationsmethoden ziemlich gleich ist, und auch hierin die Keratonyxis keineswegs zurücksteht.

§ 1917.

Gegen die Depression und Reclination durch Keratonyxis führt *Beer* drei Gründe an:

1) Sie könne nie vollständig ausgeführt werden: „Es werden nämlich die untersten organischen Verbindungen der Linse sammt ihrer Kapsel nicht gelösst.“ Bei der Cataracta lenticularis ist eine solche Lösung gar nicht nothwendig und bei capsularis ist diese Lösung bei dem Angriff von vorne wenigstens nicht schwieriger, als bei dem Lateralangriff;

2) Der untere Pupillarrand werde durch die Nadel gedrückt. Diess ist nicht möglich, wenn meine Nadel im Centrum der Hornhaut eingestochen, wenn die Pupille gehörig erweitert, und wenn die ganze Encheirese mit gehöriger Präcision ausgeführt wird;

3) Bei Synechia posterior lassen sich die Adhäsionen zwischen der Uvea und der vordern Kapselwand nur mittelst der Schneide der von hinten und seitlich eingeführten Nadel trennen. Diess mag sein, aber adhärirende Cataracten sind die seltneren und schon exceptionellen Fälle. Warum in den gewöhnlich vorkommenden, günstigeren Fällen, wo solche Adhäsionen nicht bestehen, ein übrigens vortheilhafteres Verfahren verwerfen, weil dasselbe in obigen (seltneren) Fällen nicht passt? — Die Adhäsionen, wenn sie vorkommen, lassen sich öfters durch Stoss auf die Cataract zerreissen, — ihre Durchschneidung ist unter allen Umständen sehr schwierig, misslingt meistens, oder wenigstens sehr oft, ist nicht selten mit

Verletzung der Iris (Blutung) verbunden. Diess ist auf gleiche Weise nach Scleroticonyxis wie nach Keratonyxis der Fall, wenn auch zugestanden werden mag, dass bei jener in dieser Beziehung der mechanische Vortheil etwas grösser als bei dieser sei. Bei adhärirenden Linsenkapselstaaren sollte man überhaupt sich mit der Discission der Linse fürs Erste begnügen und zur Beseitigung der Kapsel eine spätere, jetzt unschädliche Operation vornehmen.

§ 1918.

Nämlich um in dem hier und schon früher mehrfach bezeichneten Falle die inhaltleere, zusammengeballte Kapsel zu extrahiren, genügt es, einen kleinen, etwa drei Linien langen Einschnitt in die Hornhaut zu machen, nachdem die Pupille durch Belladonnenextract gehörig erweitert worden ist. Um der Sicherheit, Leichtigkeit und grösseren Präcision des nachfolgenden Extractionsverfahrens willen ist es räthlich, den kleinen Hornhautschnitt im Centralfeld der Cornea anzulegen, und man braucht die zurückbleibende, der Pupille gegenüber befindliche, in günstigen Fällen unbedeutende Narbe nicht zu scheuen. — Durch die Hornhautwunde führt man das Grä v'sche doppelte federnde Coreoncion ein, geht durch die erweiterte Pupille aus der vorderen in die hintere Augenkammer, setzt die beiden, durch die Zurückziehung der beweglichen, federnden Sonde frei gegebenen und nicht mehr gedeckten Hackenspitzen tief in die vordere Kapselwand ein, bewirkt die Einklemmung eines möglichst breiten Stückes derselben, reisst sie durch raschen retrograden Zug von ihren noch bestehenden organischen Verbindungen los, und schleift sie durch die Pupille in die vordere Augenkammer, und wo möglich durch die Hornhautwunde nach aussen. Gewöhnlich ist die Kapsel so sehr verschrumpft und collabirt, dass sie durch die in der Cornea nicht zu klein angelegte Oeffnung ganz gut herausgezogen werden kann. Wäre diess nicht der Fall, so könnte man sie auch in der vordern Augenkammer liegen lassen, würde aber, um die Häckchen

zu entwickeln und von ihr frei zu machen, einige Schwierigkeit finden. Das am Boden der vordern Augenkammer liegende Kapselgerölle wird dort ohne Zweifel bald noch mehr atrophiren und mit der Zeit ganz verschwinden, in keinem Falle aber irgend bedeutende Beschwerden, z. B. eine starke Reizung hervorbringen. — Im äussersten Falle, und wenn die in der vordern Augenkammer liegende Kapsel nach langer Zeit noch keine Veränderung erfahren hätte, könnte man in einem noch späteren Zeitraum eine dritte Operation vornehmen, das Kapselgerölle wie jeden andern in der vordern Kammer liegenden fremden Körper behandeln, dieselbe an ihrem Boden durch einen hinreichend grossen Einschnitt öffnen und sie mit der Augenpincette oder dem Coreoncion extrahiren.

§ 1919.

Im Allgemeinen und grundsätzlich steht bei mir die Regel fest — bei jedem wie immer beschaffenen Kapsellinsenstaare (um somehr bei dem adhärenten), nicht allein bei der Keratonyxis, sondern auch bei jedem andern operativen Kunstverfahren, selbst bei der Extraction, jedesmal die Operation auf zwei von einander hinreichend getrennte Zeiträume zu theilen, und beide Operationsacte niemals zu cumuliren. Bei der ersten Operation beschäftiget man sich nur mit der Linse und wirkt nicht intentionell auf die Kapsel ein. Bei der zweiten ist die Entfernung der Kapsel entweder nur aus der Richtung der Sehaxe, was immer sehr schwierig sein wird, oder aus dem Augapfel selbst (ihre Extraction) die zu lösende Aufgabe. Die letzte isolirt, für sich allein aufgefasst, ist ein nur in dem Grade verletzendes Verfahren, dass es in der Regel gut ertragen wird, und keine exorbitanten, die Integrität des Bulbus gefährdenden Reactionen verursacht; da hingegen dasselbe der Extraction der Linse in Einem ungetheilten Zeitraum hinzugefügt, in zu hohem Grade verletzend ist.

§ 1920.

Was bei der spontan entstandenen oder künstlich in den Zustand der Resorptionsfähigkeit versetzten Cataracta evanida

die Naturhilfe durch den allmäligen, langsam fortschreitenden Einsaugungsprocess leistet, suchte *Crussel* mit Einemmale durch die directe Durchleitung eines galvanischen Stromes durch die Linsensubstanz zu erreichen, nämlich durch die chemische Wirkung der Electricität sie zu zersetzen.* Bei erweiterter Pupille wird eine gewöhnliche stählerne Staarnadel durch die Hornhaut in die cataractöse Linse eingestochen, darnach, indem Stahl und Zink eine obgleich schwache galvanische Combination bildet, mit einem in die Mundhöhle eingebrachten Zinkstreifen metallisch verbunden, und die so gebildete galvanische Kette kurze Zeit geschlossen und in Wirksamkeit erhalten. Sobald die Linse geborsten ist, zerschneidet man mit der noch im Auge befindlichen Nadel die Kapsel. Es war bereits früher aus meinen an Enthaupteten angestellten Versuchen bekannt, dass bei geschlossener Kette durch die directe Einwirkung des negativ electrischen Poles bei Coagulation des Eiweissstoffes ein harter Linsenstaar, bei jener des positiven dessen Wiederauflösung entstehe. Diess fand *Crussel* insofern bestätiget, als er bei lebenden Thieren, Kälbern, Schafen, durch den ersten augenblicklich eine Cataract hervorbringen, durch den zweiten sie aber wieder zertheilen konnte.

§ 1921.

Crussel's Verfahren soll angeblich eine neue Methode sein, den grauen Staar ohne Operation durch Galvanismus zu heilen. Ich begreife es nicht, wie man ein Verfahren, wobei die Hornhaut und die vordere Kapselwand durchstochen wird, ein nicht operatives nennen könne. Die mechanische Verletzung ist hier jedenfalls wenigstens eben so gross als bei der Discission durch Keratonyxis. Dazu kommt aber die gewiss nicht reizungslose Einwirkung des galvanischen Stromes. Muss einmal die Hornhaut und die vordere Kapselwand verwundet werden, so ist es besser, das wenige

* Ueber den Galvanismus als chemisches Heilmittel. — Petersburg, 1841.

noch übrige Zugehör der bloss mechanisch verletzenden Operation beizufügen, als die Zugabe einer jedenfalls mehr gefährdenden, directen, electrischen Einwirkung auf die innern Theile des verwundeten Augapfels. Von derselben kann leicht eine heftige Entzündung ausgehen, welche auch bereits mehreremale exsudative Iritis mit Atresie der Pupille, selbst eiterige Zerstörung des Augapfels zur Folge hatte.

§ 1922.

Stellt man die drei Staaroperationsmethoden, bezüglich auf die jeder derselben eigenthümlichen Vortheile und Nachtheile, unter sich in Parallele, so ergeben sich nebst den bereits bei der Exposition jeder einzelnen, angegebenen folgende Verhältnisse.

§ 1923.

Die Sicherheit der augenblicklichen Erreichung des mechanischen Operationszweckes ist bei der Extraction die grösste. Ist die Cataract einmal mit glücklichem Erfolge ganz aus dem Augapfel entfernt worden, so kann der Operirte Zeitlebens niemals mehr am grauen Staare erblinden. Aber auch wenn sie nach der Discission vollständig resorbirt worden ist, findet die gleiche radicale Heilung statt, und die Wiederkehr der Staarblindheit ist eben so wenig als nach der Extraction möglich. Indem aber die Resorption von Bedingungen und Verhältnissen abhängt, welche nicht ganz in die Macht des Arztes gegeben sind, so ist in dieser Beziehung die Sicherheit des Erfolges bei der Extraction, bei welcher sich diess auf die umgekehrte Weise verhält, etwas grösser. Nach der Dislocation kann die Cataract ihre frühere, ungünstige, das Sehen verhindernde Stellung wieder einnehmen und man fand sich hiedurch veranlasst, die Dislocation für eine blosse Palliativoperation, welche niemals vollkommene Sicherheit der radicalen Heilung gewähre, zu erklären. Diess geschieht jedoch mit Unrecht. Die niedergedrückte Staarlinse kann wohl sogleich nach der Operation oder in den ersten Tagen nach ihrer Verrichtung wieder in die Höhe steigen. Diess

geschieht zuweilen bei heftigem Erbrechen, unter Umständen und Verhältnissen, unter welchen nach der Extraction ein Vorfall der Iris oder des Glaskörpers mit heftiger Augenentzündung eintritt, — ein Zustand, welcher an Gefahr und Bedeutsamkeit gewiss nicht für weniger schlimm, als jener bei einer wieder aufgestiegenen Cataract zu erachten sein möchte. Sind aber die ersten Tage ohne Resurrection glücklich vorübergegangen, so ist der Operirte der Gefahr eines solchen Ereignisses später nicht mehr ausgesetzt und er kann sich mit einer beruhigenden, an Gewissheit zunächst angrenzenden Wahrscheinlichkeit vor demselben gesichert erachten. Was einige wenige glaubwürdige Beobachtungen von nach einer längern Reihe von Jahren noch stattgefundenen Resurrectionen betrifft, so ergaben sich diese nur bei besonderen, eigenthümlichen Veranlassungen, z. B. bei einem Sturz auf den Kopf von einer bedeutenden Fallhöhe herab. Sie sind rein exceptionell, und können bei ihrer Seltenheit in der Wahrscheinlichkeitsberechnung kaum in Anschlag gebracht werden. Liegt die Linse seit Wochen und Monaten fest eingebettet im Glaskörper und hat ihre Einschrumpfung und Verkleinerung bereits stattgefunden, so ist in der Regel keine Gefahr ihres Wiederaufsteigens mehr vorhanden.

§ 1924.

Bei einer chirurgischen Operationsmethode ist die Sicherheit des günstigen Erfolges nicht einzig nach der grössern oder geringern Wahrscheinlichkeit der Erreichung des mechanischen Operationszweckes zu beurtheilen, sondern sie steht auch im umgekehrten Verhältnisse der mit ihr nothwendig verbundenen extensiven und intensiven Verletzung des Organes, welches das Operationsobject bildet. Man muss nicht selten die minder verletzende Operationsmethode wählen, auch wenn bei ihr die Sicherheit der Erreichung des mechanischen Operationszweckes um etwas geringer ist. In dieser Beziehung muss unbedingt zugestanden werden, dass die Extraction die am meisten verletzende unter allen Staar-

operationsmethoden, die Discission, wenn sie gleich von vorne herein intendirt wurde, und wenn ihr kein misslungener Dislocationsversuch vorausging, mit der geringsten Verletzung verbunden ist. Zur Extraction ist die Anlegung einer sehr grossen Hornhautwunde erforderlich, welche besonders bei alten und bei nicht ganz dyscrasiefreien Menschen nicht ganz leicht durch adhäsive Entzündung heilt, öfters in Eiterung übergeht, alsdann wenigstens eine übelbeschaffene, riffartig hervorstehende Narbe, zuweilen aber eine totale Verdunklung wenigstens der Hälfte der Cornea zurücklässt. Bei dem Durchgang, besonders einer etwas grösseren, umfangreicheren Staarlinse durch die Pupille erleidet diese eine mehr oder weniger gewaltsame Ausdehnung, das Irisgewebe einen starken, contundirenden Druck, eine bedeutende Verlängerung, auch eine mit Zerrung des Strahlenbandes verbundene Lageveränderung. Durch die grosse Hornhautwunde dringt die atmosphärische Luft in beide Augenkammern ein, und wirkt als ein neuer, ungewohnter Reiz nachtheilig auf die ihr blossgestellten innern und Centralorgane des Bulbus. — Bei jeder Extraction kann möglicher Weise, auch ganz ohne Verschulden des Arztes, ein Vorfall der Regenbogenhaut oder des Glaskörpers entstehen, ungünstige Ereignisse, welche nur der Extraction eigenthümlich angehören, den beiden andern Methoden fremd sind, und welche, wenn sie stattfinden, zwar den finalen günstigen Erfolg der Operation nicht geradezu aufheben, aber doch bedeutend gefährden, und jedenfalls schwierige Verwicklungen herbeiführen.

§ 1925.

Minder verletzend als die Extraction ist das Dislocationsverfahren. Bei demselben wird nur in den äussern Häuten des Augapfels eine kleine Stichwunde angelegt und die Kapsel verwundet. Am grössten und nicht ohne Bedeutung ist die Verletzung des Glaskörpers, in welchen die Cataract hineingedrückt, welcher dabei zerrissen und bei jeder Dislocation gröblich beleidiget wird. — Vielleicht ist es nicht

unrichtig, zu sagen, dass bei der Dislocation, bei welcher mehrere wichtige Organe in der hintern Augenkammer und in der Centralregion des Bulbus verwundet werden, die intensive Heftigkeit der Verletzung grösser sei, als bei der Extraction, bei welcher übrigens über ihre präponderirende extensive Grösse kein Zweifel sein kann. Wenig erheblich scheint mir die Besorgniss zu sein, dass die dislocirte Cataract einen nachtheiligen Druck auf die Retina ausüben und dadurch die Entstehung eines amaurotischen Zustandes bedingen möge. Ich glaube nicht, dass sich ein einziger beweisender Fall für eine solche Behauptung anführen lasse.

§ 1926.

Die geringste Verletzung findet bei der Discission durch Keratonyxis statt. Hier wird nur eine kleine Stichwunde in der Cornea angelegt, die Kapsel und die Linse selbst gerade so viel, als es eben nöthig ist und beabsichtiget wird, zerschnitten, kein anderes Gebilde verwundet oder aus seiner Lage gebracht.

§ 1927.

Sehr schwer mit gutem Erfolg ausführbar ist die Extraction an sehr tief liegenden Augäpfeln mit stark hervorstehendem Oberaugenhöhlenbogen, bei sehr abgeplatteter, wenig convexer Hornhaut, daher rührender geringer Höhlengeräumigkeit der vordern Augenkammer, — aber auch bei der entgegengesetzten körperlichen Bildung, bei sehr grossen, übermässig hervorstehenden Augäpfeln, übermässig gewölbter Hornhaut, wobei der Bulbus der comprimirenden Wirkung der Augenmuskeln zu sehr unterworfen ist, und durch ihre willkührliche oder krampfhafte Zusammenziehung unter oder nach der Operation leicht ein Vorfall des Glaskörpers oder der Iris entsteht, — bei Trübungen der Hornhaut, — bei vorderer Synechie, — bei von Natur aus sehr enger Pupille, bei grosser Reizbarkeit der Iris u. s. f. Bei allen diesen Zuständen und Verhältnissen ist mehr oder weniger bestimmt die Extraction contraindicirt, und nur eine

Nadeloperation zulässig. — Unter allen Staarformen ist der reine harte Linsenstaar der für die Extraction günstigste. Weiche Cataracten, von welchen sich leicht die äussern sulzigen Schichten an den Rändern der Kapselwunde, der Pupille, der Hornhautwunde abstreifen, sind diess schon weniger. Ebenso alle sehr grosse Staare wegen ihres erschwerten Durchganges durch die Pupille, — ebenso die Kapselstaare (wenigstens ist die gleichzeitige Extraction der Linse und Kapsel in Einer und derselben Sitzung kaum jemals räthlich), — ebensowenig die Extraction eines in breiter Fläche adhärirenden Kapsellinsenstaares, welche, wenn sie auch auf das Vollkommenste gelingt, doch zu sehr verletzend ist, als dass nicht die heftigste, leicht verderbliche, entzündliche Reaction nachfolgen sollte.

§ 1928.

Unter den verschiedenen Nadeloperationen ist es noch nöthig, diejenigen, welche durch Keratonyxis, mit solchen, welche durch Scleroticonyxis verrichtet werden, in Parallele zu stellen.

§ 1929.

Wird blosse Discission von vorne herein beabsichtiget, so ist ohne Zweifel die Einführung des Instrumentes durch die Cornea am meisten passend; darüber, sollte ich denken, könnte keine Controverse bestehen. Die Frage kann nur sein, ob die Dislocation durch Keratonyxis oder durch Scleroticonyxis besser auszuführen sei.

§ 1930.

Bei der ersten ist die Verletzung jedenfalls geringer, als bei der zweiten. Bei der ersten wird nur die Cornea, bei der zweiten die Conjunctiva, die Sclerotica und die Choroidea durchstochen, ohne Zweifel auch der Ciliarkörper verwundet. Die Verletzung des Glaskörpers durch das Hineindrücken der Cataract in denselben ist in beiden Fällen die gleiche. Nur wenn bei Scleroticonyxis die Nadel hinter der tellerförmigen Grube durch ihn bis zum obern Rand der Linse

hindurchgeführt wird, kommt diese sogleich anfängliche Durchstechung zu jener spätern Zerreissung noch hinzu.

§ 1931.

Was nun den mechanischen Vortheil bei der dislocirenden Einwirkung auf die Linse selbst betrifft, so ist derselbe ohne Zweifel bei dem directen geraden Angriff von vorne grösser, als bei jenem in schiefer Richtung von der Seite, besonders da bei diesem das Instrument in mehrfach veränderter Richtung eingeführt werden muss. Namentlich wird sich diess so verhalten, wenn reclinirt werden soll. Nur muss die Nadel bei der Keratonyxis, um diesen mechanischen Vortheil zu erlangen, genau im Mittelpunct der Cornea eingestochen worden sein. Die Behauptungen des Gegentheils können sich nur auf die Beobachtungen von Krankheitsfällen gründen, bei welchen der Einstichspunct nicht im Centralfeld, sondern in der untern Hälfte der Hornhaut gewählt wurde.

§ 1932.

Nach jeder Staaroperation, nach welcher Methode sie immer ausgeführt worden sei, ist es nothwendig, das operativ verwundete Auge und den ganzen Körper des Kranken in den Zustand der möglich grössten Ruhe zu versetzen. Einige Sehversuche nach derselben dienen zur Beruhigung und Erheiterung des Operirten, sie sollen aber niemals als Spectakelstücke zur Unterhaltung der Zuschauer und zur Schaustellung der Virtuosität des Operateurs missbraucht werden. Nach der Discission sind die Sehversuche, da sie kein irgend bedeutendes Resultat gewähren können, ganz zu unterlassen. Ebenso auch nach der Extraction und Dislocation, wenn der momentane Erfolg zweifelhaft ist, — bei sehr reizbaren und aufgeregten Kranken, — und in allen Fällen, wo da Auge durch die Operation bedeutend gelitten hat. Ausserdem kann man mässig und vorsichtig, bei gehörig vom einfallenden Tageslicht abgekehrtem Angesicht und Beschirmung des Auges einige leichte Sehversuche machen. Man zeige dem Operir-

ten mehrere ihm bekannte Gegenstände in verschiedenen Richtungen, vermeide aber kleine, glänzende und spiegelnde Objecte. Das Auge soll dabei durchaus nicht angestrengt werden.

§ 1933.

Nur nach der Extraction ist es nothwendig, einen schmalen, hinreichend langen Streifen des Klebepflasters aus Ichthyocolla anzulegen, um die Augenlidspalte geschlossen zu erhalten. Nach der Dislocation und Discission, sie sei durch Scleroticonyxis oder Keratonyxis vollzogen worden, ist diess unnöthig. Bei Kindern leiste man ganz darauf Verzicht. Man lege einen leicht deckenden, nicht drückenden und nicht zu warm einhüllenden Verband an. — Der Operirte liege auf dem Rücken, niemals auf der Seite des operirten Auges. Eine etwas erhöhte Kopflage ist nach allen Nadeloperationen und nach der Extraction, wenn der Hornhautschnitt nach oben angelegt wurde, zuträglich. Nach der untern Keratomie liege der Kopf und Nacken auf einer horizontalen Ebene. In dem Krankenzimmer sei das Licht sehr gemässigt, es sei aber nicht ganz verfinstert. Der Operirte verhalte sich möglichst ruhig bei antiphlogistischer Diät, strengem Regime, enthalte sich des Kauens fester Speisen. Gewohnten Tabakschnupfern darf man diesen ableitenden Gewohnheitsreiz nicht ganz entziehen, aber das Tabakrauchen ist jedenfalls zu untersagen.

§ 1934.

Wenn nicht die bestimmtesten Gegenanzeigen durch eine entschiedene Neigung zu catarrhalischen, erysipelatösen, rheumatischen, arthritischen Entzündungen bestehen, mache man kalte Umschläge über beide Augen, selbst wenn nur Eines operirt worden ist, was am besten durch kleine weiche feine, mit kaltem Wasser getränkte und wieder leicht ausgedrückte Badeschwämme bei oftmaligem Wechsel derselben geschieht. Von Zeit zu Zeit, wenn der Operirte etwas Brennen in den Augen verspürt, soll er sie unter Aufsicht ein wenig öffnen, um die in den Interpalpebralräumen angesammelten Thränen abfliessen zu lassen. Ausserdem bleiben sie nach Nadel-

operationen bis zum dritten und nach der Extraction bis zum fünften Tage geschlossen. Bei der erstmaligen Eröffnung vermeide man die stärkere Lichteinwirkung und jede Anstrengung der Augen zum Sehen. Sehr allmälig gewöhne man den Kranken an die erste, und eben so behutsam verfahre man mit der Zulassung einer grösseren Menge von Nahrungsmitteln.

§ 1935.

Das Hauptaugenmerk der ärztlichen Behandlung nach der Staaroperation sei die Verhütung und Bekämpfung der Entzündung. Sie äussert sich in mehrfacher Form — als Taraxis, Iritis, Hydatoditis und Phlegmone oculi. Ein gelinder Grad von traumatisch-entzündlicher Reaction, Taraxis, tritt nach jeder Staaroperation ein. Bei ruhigem Verhalten wird derselbe durch die mehr negative, die accessorischen phlogistischen Schädlichkeiten abhaltende, Methodus antiphlogistica minor binnen einiger Tage beschwichtiget. Tritt ein höherer Grad von Entzündung ein, welche sich leicht bis zur Iritis steigert, so ist dieselbe entweder rein entzündlich, oder specifisch, dyscrasisch modificirt. Die erste ist weniger zu fürchten, und schlimme Ausgänge derselben sind bei rechtzeitigem thätigem Einschreiten der Kunst nicht leicht zu erwarten. Sie beginnt einige Stunden nach der Operation, gegen Abend, oder in der auf die Operation folgenden Nacht. Das Auge wird schmerzhaft, der Kranke hat flüchtige Stiche und zugleich ein Gefühl von vermehrter Spannung. Das Auge thränt heiss, und es zeigt sich einige Anschwellung am obern Augenlidrand. — Nach der Staaroperation soll das Auge schmerzfrei sein. Es dürfen sich nur selten flüchtige Stiche darin mit darauf folgender Entleerung weniger Tropfen von Thränenflüssigkeit äussern. Starkes heisses Thränen, mit bald darauf folgender Pyorrhöe, ist ein schlimmes Zeichen. — Da in dem dunkeln Zimmer, worin sich der Kranke befindet, die genaue Erforschung der objectiven Entzündungssymptome nicht zulässig ist, so muss man sich an die subjectiven Erscheinungen halten, und darnach die beginnende Entzündung beurtheilen.

Solche subjective Zeichen sind aber einzig der Schmerz, welchen der Kranke zuerst im Augapfel, bald aber auch in der Supraorbitalgegend empfindet, und die hinzukommende Photopsie. — Sogleich im Beginne, wenn nicht der körperliche Zustand des Kranken die dringendste Contraindication begründet, werde eine hinreichend starke Aderlässe vorgenommen. Nach derselben pflegt, wie durch Zauber, der Schmerz, die heisse Lacrymation und jedes gefahrdrohende Symptom zu verschwinden. Ausserdem bildet sich bei heftigem anhaltendem, oder in Intervallen wiederkehrendem Supraorbitalschmerz, bei gestörtem Schlaf, Verlust des Appetites, allgemeiner febrilischer Reizung, stark tingirtem Urin — Iritis aus, welche Pupillensperre oder sogar Hypopyon hervorzubringen vermag. — Wenn nach der ersten Venäsection der stechende und spannende Schmerz im Auge nicht nachlässt, oder wenn er bei eingetretener Remission nach einiger Zeit neu exacerbirt, so ist die Wiederholung der Aderlässe angezeigt; man muss, wie nach *Sydenham's* Vorschrift bei Pleuritis verfahren, wo in der Regel jede neue Exacerbation des Seitenstiches eine neue Blutentziehung gebietet. — In Fällen, wo die Aderlässe durchaus unzulässig ist, kann sie zuweilen durch Blutegel in hinreichender Anzahl am passenden Orte. z. B. bei Hämorrhoidariis am Mittelfleisch angelegt, ersetzt werden. Andere antiphlogistische Mittel ausser den Blutentziehungen helfen bei der Iritis nach der Staaroperation wenig. Doch ist dieselbe nach allgemeinen Regeln, wie jede andere traumatische Iritis. wirksam nachhaltig zu behandeln. — Die frühere Wiener Schule lehrte, die Iritis nach der Staaroperation mit Cort. Peruv., Opium, Camphor und mit aromatischen Umschlägen zu behandeln. Ich habe zuerst gegen dieses höchst schädliche Curverfahren mich erhoben.

§ 1936.

Die Iritis kann nach jeder Staaroperationsmethode entstehen. Diess geschieht nicht selten nach der Extraction. Vielleicht gibt die Dislocation noch öfters als jene hiezu die

Veranlassung. Sie kann sogar nach einfacher Discission sich bilden; diess ist jedoch am seltensten der Fall. Die Gelegenheitsursache zu ihr ist zwar die operative Verwundung, und sie entsteht daher um so leichter, je heftiger diese war, z. B. wenn die Operation sehr lange Zeit angedauert hat, wenn der Kranke sich bei ihr sehr unruhig verhielt, wenn die Cataract selbst so geartet war, dass nothwendig mehrere sehr verletzende Operationsacte cumulirt werden mussten, z. B. ein in ausgedehnter Fläche adhärirender Kapsellinsenstaar, — wenn durch Sehversuche das Auge sehr angestrengt wurde. Allein auch mancherlei accessorische Schädlichkeiten, welche auf den Kranken nach der Operation einwirken, grosse Unruhe und Beängstigung desselben, Diätfehler, ungünstige atmosphärische Veränderungen, welche nach der Operation plötzlich eintreten, zu frühzeitiges Eröffnen der Augen, zu heftige Lichteinwirkung hiebei u. s. f. sind in dieser Beziehung anzuklagen. Besonders aber wirken hier vorhandene Krankheitsdiathesen und Dyscrasieen sehr nachtheilig ein, z. B. die rheumatische, arthritische, erysipelatöse, hämorrhoidale. Unter ihrem Einflusse pflegt die Iritis noch späte und zwar nicht selten schleichenden Ganges einzutreten. Nach abgelaufenen dreimal vier und zwanzig Stunden ist in der Regel die Zeitfrist vorüber, binnen welcher die eigentlich und direct durch die Verletzung und die mit ihr verbundene mechanische Reizung hervorgerufenen traumatisch entzündlichen Reactionen sich zu äussern pflegen. Nach dem dritten Tage noch beginnende Entzündungen rühren entweder von accessorischen Schädlichkeiten und Zwischenursachen her, oder sie sind dyscrasisch bedingt, und von specifischer Natur. Eben darum sind solche spät sich entwickelnde Entzündungen immer gefährlicher, als die bald auf die Operation folgenden rein traumatisch bedingten. Die Antiphlogose für sich allein reicht dort nicht, so wie hier, zu ihrer Bekämpfung aus, und jedenfalls ist ein gemischtes, specifisch-modificirtes Curverfahren erforderlich.

§ 1937.

Diess gilt auch von der Hydatoditis, welche beinahe ausschliessend nach der Keratonyxis, auch wenn sie nur zum Zweck der Discission vorgenommen wurde, vorkommt.

§ 1938.

Wenn nach der Staarextraction die Hornhautwunde nicht einfach vernarbt, sondern in Eiterung übergeht, und wenn die in ihr beginnende Eiterung die ganze Cornea und endlich auch die Iris ergreift, entsteht die Phlegmone oculi, bei welcher unter den heftigsten Schmerzen, bei starker Palpebralgeschwulst etc. die ganze vordere Hemisphäre des Augapfels rettungslos der purulenten Zerstörung unterliegt. Diese destructive Ophthalmie kommt zuweilen nach der Extraction vor. Sie kann aber auch nach der Dislocation entstehen. Die Eiterung der Hornhautwunde nach der Extraction, wenn sie auch nicht diesen äusserst hohen Grad der Blepharophthalmie hervorruft, hat doch immer missliche Folgen. Die Wundränder werden weisslich getrübt, undurchsichtig, der Humor aqueus läuft fortwährend aus, die Cornea bleibt collabirt. Wenn zuletzt auch die Wunde vernarbt ist, zeigt sich gewöhnlich doch die ganze untere Hälfte der Hornhaut suffundirt, und das Sehvermögen ist verloren.

§ 1939.

Solche üble Folgen hat die Eiterung der kleinen Stichwunde im Centralfeld der Hornhaut nach Keratonyxis nicht. Sie vernarbt in verhältnissmässig kürzerer Zeit, und lässt eine kleine, das Sehvermögen wenig beeinträchtigende, Narbe zurück. Doch begünstiget die Eiterung dieser Wunde, wenn sie nicht durch directe Vereinigung heilt, die Entstehung der Hydatoditis.

§ 1940.

Wenn schon die Entzündungsformen und Entzündungsgrade nach den drei Staaroperationsmethoden unter sich sehr verschieden sind, so ergeben sich noch grössere Verschiedenheiten hinsichtlich der übrigen ungünstigen Ereignisse,

welche bei ihnen eintreten können. Solche sind der Vorfall der Iris und des Glaskörpers bei und nach der Extraction, — der Blutunterlauf, der Hämophthalmos und das Erbrechen nach den Nadeloperationen.

§ 1941.

Wenn bei der Extraction mit oder unmittelbar nach dem Austritt der Cataract die Iris durch die Hornhautwunde hervorgedrängt wird, wende man sogleich das § 799 angegebene Reductionsverfahren an. — Fällt sie später vor, in welchem Fall der Prolapsus erst bei der Wiedereröffnung des bis dahin geschlossenen Auges bemerkt wird, so kann nur durch die Provocation der secundären Retractionsbewegungen die Regenbogenhaut zum allmäligen Rücktritt bestimmt werden. Der Prolapsus wird alsdann mit Anwachsung an die Hornhaut heilen, und damit diese ohne Verschliessung oder zu starke Verengerung der Pupille erfolge, ist die tägliche Instillation des Belladonnenextractes nothwendig.

§ 1942.

Bildet sich während der Staarextraction ein Vorfall des Glaskörpers, so muss sogleich, auch wenn die Cataract noch nicht entfernt ist, das Auge geschlossen werden. Die Herausholung derselben aus der hintern Augenkammer mittelst des Daviel'schen Löffels kann nicht ohne unzarte Berührung und Quetschung der Iris geschehen, und gibt jedenfalls zur Vergrösserung des Prolapsus die Veranlassung. — Später kann die Dislocation oder Discission, aber niemals ein neuer Versuch der Extraction, unternommen werden.

§ 1943.

Werden bei der Scleroticonyxis überfüllte Gefässe der Bindehaut verletzt, so entsteht ein Blutunterlauf in der Umgebung der Stichwunde, welcher die Anwendung kalter Umschläge indicirt, auch die sonst etwa schon gegebene Anzeige der Blutentziehungen verstärkt. — Die Verletzungen der Iris, der Ciliarfortsätze etc. kann bei jeder Staaroperations-

methode die schnelle Entstehung eines bedeutenden Hämophthalmos zur Folge haben. Sind einmal die Augenkammern mit Blut angefüllt, so kann man die Operation nicht mehr fortsetzen und vollenden. Solche Verletzungen grösserer Blutgefässe innerhalb des Augapfels sind sorgfältigst zu vermeiden. Hat die Blutergiessung in den Augenkammern unglücklicherweise stattgefunden, so ist der Fall wie jeder andere traumatische Hämophthalmos zu betrachten und zu behandeln.

§ 1944.

Ein missliches Ereigniss ist das Erbrechen, welches nach jeder Staaroperationsmethode vorkommen kann, nach Nadeloperationen aber öfters eintritt, als nach der Extraction, nach dieser jedoch von um so übleren Folgen ist, wenigstens leicht einen Vorfall des Iris und des Glaskörpers, sowie die schlechte Heilung der Hornhautwunde, — nach der Dislocation aber die Resurrection der Cataract bewirkt. — Dieses Erbrechen kann zufällig sein, von accessorischen Ursachen, vom Genuss gewisser Nahrungsmittel und Getränke, von einer vorgenommenen, nicht gut vertragenen Aderlässe, nach welcher bei manchen Menschen leicht Erbrechen entsteht etc. abhängen. Es hat aber meistens nähere causale Beziehungen zur Operation selbst, und entsteht durch die Verletzung, Compression, Erschütterung oder auch blosse Reizung der Retina, des Ciliarkörpers, eines einzelnen Ciliarnerven etc. durch mittelbare Fortleitung oder Uebertragung auf den Nervus vagus. Es ist in der Regel nur Vomitus ingestorum, wird aber nicht selten auch gallichtes Erbrechen. Es hat grosse Aehnlichkeit mit dem Erbrechen der Schwangern, und ist gleich diesem schwer zu stillen. Opium, Kali und Natrum citricum, Ipecacuanha in den kleinsten Gaben etc. nützen meistens nicht. Zuweilen hört das Erbrechen nach einer kleinen Aderlässe auf. Selteserwasser, löffelvollweis getrunken, und Essigumschläge über die Magengegend können nützen. Man lasse den Operirten zuweilen eine Eispille verschlucken, und ausserdem nichts geniessen. Das Erbrechen hört zuletzt von selbst auf.

§ 1945.

Früher nannte man jede nach der Staaroperation neu eintretende Erblindung, sogar auch die nach ihr fortdauernde Blindheit einen Nachstaar, Cataracta secundaria. Als solcher wurde auch die nach ihr durch exsudative Iritis erzeugte Pseudomembran hinter der Pupille betrachtet. *J. A. Schmidt*, welcher die Iritis nach der Staaroperation zuerst genauer beschrieb, schloss dieses Krankheitsproduct vom Begriff des Nachstaares aus, und bestimmte ihn der Natur der Sache gemäss dahin,

1) dass bei ihm eine wirkliche Cataract als mechanisches Hinderniss des Sehens, nicht eine Opacität ausserhalb des Linsensystemes vorhanden sein müsse;

2) dass der Kranke früher staarblind gewesen, durch die Operation zum Sehvermögen gelangt, nachher aber wieder staarblind geworden sei. Es sind somit drei Stadien zu unterscheiden: das erste, wo die eigentliche, primäre Cataract bestand, das zweite, wo das Sehvermögen momentan hergestellt war, und das dritte, wo eine Cataract auf's Neue dasselbe beeinträchtiget. Soweit ist *Schmidt's* scharfsinnige Unterscheidung ganz richtig und naturgemäss. Er geht aber zu weit, wenn er verlangt, die secundäre Cataract müsse von durchaus gleicher Beschaffenheit, wie die frühere primäre, sein, wenn sie als Nachstaar bezeichnet werden solle, — sie müsse daher ein Linsenstaar sein, wenn die frühere ein solcher war, — ein Kapselstaar, wenn früher ein solcher bestand u. s. f. Es genügt wohl, dass die Ursache der neuen Erblindung überhaupt wirklich eine cataractöse sei, und war die erste Cataract eine lenticulare, so wird auch eine jetzt gebildete capsulare (wenn sie wirklich entstehen kann) als Nachstaar gelten müssen.

§ 1946.

Nachstaare nach der Discission gibt es nicht. Entweder die Linse wird nicht resorbirt und bleibt verdunkelt, in diesem Falle war nie ein gutes Intervall mit temporär her-

gestelltem Sehvermögen vorhanden, und es fehlt daher das zweite genesiologische Moment des Nachstaares: — oder die einmal begonnene Resorption bei schon einigermassen aufdämmerndem Licht schreitet schneller oder langsamer bis zur gänzlichen Erhellung des Hinterpupillarraumes fort. Zwar geschieht es zuweilen, jedoch äusserst selten, dass während des Verlaufes dieses Processes einmal ein früher mehr seitlich gelagertes Fragment der verdunkelten Linse sich in die Pupille, die schon theilweise erhellet war, hereindrängt, diese wieder mehr verdunkelt, und dass somit der Operirte, der gestern schon besser und deutlicher sah, heute wieder schlechter, wohl auch gar keinen Gegenstand mehr zu erkennen vermag. Allein dieser Zustand ist schnell vorübergehend, und nicht als ein Nachstaar, sondern als ein nothwendiger Uebergang zur fortschreitenden Heilung zu betrachten.

§ 1947.

Nachstaare gibt es daher nur nach der Extraction und nach der Dislocation, — und diese sind entweder Linsen- oder Kapselstaare. Eine secundäre Morgagnische Cataract ist natürlich undenkbar.

§ 1948.

Nach der Extraction kommen Linsen- und Kapselnachstaare vor. Abgestreifte und zurückgebliebene Fragmente eines zerbrochenen oder zerbröckelten harten, oder eines weichen Staares hatten sich bei ausgeflossener wässeriger Feuchtigkeit hinter die Pupille zurückgezogen oder sogar auf den Boden der hintern Augenkammer gesenkt; sie heben sich nach ihrer Regeneration wieder und erscheinen im hintern Pupillarraum. Fragmente einer harten Cataract können noch innerhalb der collabirten Kapsel liegen. Abgestreifte Reste des weichen Staares liegen aufgeschwemmt, frei in der hintern Augenkammer. *J. A. Schmidt* läugnet die Möglichkeit der Verdunklung der Kapsel nach der Staaroperation, wenn sie früher nicht suffundirt war. Allein durch

Periphakitis, wozu die verletzende operative Einwirkung die nächste Veranlassung gibt, kann ohne Zweifel durch Exsudation eine solche Trübung entstehen; und wenn diess verhältnissmässig selten geschieht, so ist vielmehr die Seltenheit dieses Ereignisses als sein jemaliges Vorkommen zu bewundern. Es kann daher die secundäre Cataract nach vorausgegangenem einfachem Linsenstaar allerdings ein Kapselstaar sein.

§ 1949.

War aber jener schon ein Kapsellinsenstaar, so zeigt sich um so leichter nach extrahirter Linse ein reiner Kapselstaar, wenn bei der Operation die vordere Kapselwand nicht hinreichend zerschnitten wurde. Die Läppchen derselben haben sich nach ausgeflossener wässeriger Feuchtigkeit wohl aus der Pupille hinter die Iris zurückgezogen. Sind aber später mit derselben beide Augenkammern wieder angefüllt, so flottiren sie frei in ihr, sie senken sich in die Pupille herein, können sich mit ihren seitlichen Rändern aneinander legen, und so den ganzen Umfang der Pupille überdecken. Es ist nun ein einfacher Kapselstaar vorhanden, nachdem früher ein Kapsellinsenstaar bestand.

§ 1950.

Auch der schwimmende Balgstaar kann sich bei der Extraction nach dem Hornhautschnitt und nach der Entleerung der wässerigen Feuchtigkeit auf den Boden der hintern Augenkammer senken, vorerst die Pupille frei geben und bei etwaigen Sehversuchen ein günstiges Resultat gestatten, später aber bei regenerirter wässeriger Feuchtigkeit sich wieder heben, hinter der Pupille erscheinen und ihren ganzen Umfang andauernd oder abwechselnd verdunkeln.

§ 1951.

Nach der Dislocation kann die niedergedrückte oder umgelegte Cataract wieder aufsteigen und ihre frühere, das Sehen verhindernde Stellung hinter der Pupille aufs Neue einnehmen. — Eine solche Resurrection ist zuweilen nur partiell.

Indess die Hauptmasse des harten Linsenkörpers ruhig in der ihr gegebenen Stellung im Glaskörper liegen bleibt, erhebt sich ihr bei der Operation zufällig losgetrenntes, nur am Einen Rande mit ihr noch zusammenhängendes Blatt, und legt sich senkrecht stehend hinter die Pupille. Diess geschieht einige Stunden oder Tage nach der Operation, — in Fällen, wo die Linse durch die in sie eingedrungene Nadel angespiesst war. — Ebenso verhält es sich mit aufgeschwemmten Stücken eines weichen Staares. — Nicht leicht entsteht nach der Dislocation, wenn nicht durch jetzt erst eintretende Periphakitis und daher rührende Suffusion, ein Kapselnachstaar. Denn da hier keine Entleerung der wässerigen Flüssigkeit stattfindet, so liegt schon sogleich Anfangs die, wenn verdunkelte Kapsel, in der tellerförmigen Grube, und ihre Lappen überdecken die ganze Pupille, welche unmittelbar nach der Operation nicht rein und schwarz wird. Es fehlt somit das freie Intervall. — Jedoch kömmt es zuweilen vor, dass kleinere Kapselflocken Anfangs durch die Pupille in die vordere Augenkammer mit Freigebung ihres mittleren Feldes hervorhängen, später sich zurückziehen, mit ihren Rändern aneinander legen und nun die ganze Pupille verschliessen. *W. Sömmering* glaubte sogar, dass die Läppchen der zerschnittenen Kapsel wieder zusammenwachsen und vorne durch eine regenerirte Masse (den Crystallwulst?) vereinigen können. Diess ist jedoch unwahrscheinlich.

§ 1952.

Ob Nachstaare durch die Regeneration der Linse entstehen, ob nämlich der neuerzeugte Crystallwulst sich trüben und verdunkeln könne, ist bei dem in der Neuheit der Sache gegründeten Mangel einschlägiger Erfahrungen nicht zu bestimmen.

§ 1953.

Bei allen Arten des Nachstaares entsteht die neue Verdunklung im Hinterpupillarraum ohne Schmerz und ohne entzündliche Erscheinungen. Die Diagnose ergibt sich aus den

historisch anamnestischen Momenten und durch die Autopsie. Fehlt an der extrahirten Linse, welche zu diesem Behufe jedesmal genau untersucht werden soll, ein Segment oder die ganze äussere Lamellenschichte, so unterliegt es keinem Zweifel, dass das Fehlende in Einer der beiden Augenkammern zurückgeblieben sei.

§ 1954.

Bei der Extraction und Dislocation suche man Alles zu vermeiden, was zur Entstehung eines Nachstaares die Veranlassung geben könnte; z. B. die Zerbrechung und Zerbröcklung einer harten Cataract, die Abstreifung der äussern sulzigen Schichte von der weichen, die Verwicklung der Spitze der Staarnadel in ihre Substanz. Man zerschneide jedesmal ergiebig die vordere Kapselwand, lege zwischen den vier Armen des Kreuzschnittes noch Diagonalschnitte an, und sorge auch bei der Dislocation dafür, dass eine hinreichend grosse Oeffnung in der Kapsel entstehe.

§ 1955.

Nach der Extraction können zurückgebliebene Staarreste, wenn sie in der vordern Augenkammer liegen, durch gelind andrückende Bewegungen des obern Augenlides gegen die Hornhautwunde hin geleitet und durch diese herausgestreift werden. Befinden sie sich in der hintern Augenkammer, so gelingt es zuweilen, sie durch gelinde Frictionen mittelst des herabgelassenen obern Augenlides in die Pupille und in die vordere Augenkammer hereinzuleiten und sie auf die oben bemerkte Weise aus dem Auge zu entfernen. Man könnte sie mittelst des Daviel'schen Löffels herausholen. Aber seine Anwendung ist immer bedenklich.

§ 1956.

Ist wirklich ein Nachstaar vorhanden, so ist das ärztliche Verfahren zu seiner Beseitigung nach den Umständen eben so verschieden als bei der primären Cataract. Der wiederaufgestiegene Staar wird aufs Neue dislocirt. Gewöhnlich gelingt die zweite Operation besser, als die erste.

Er lässt sich, da er freibeweglich in der hintern Augenkammer liegt, nicht gut extrahiren. Ebenso verhält sich diess mit einem nach der Extraction zurückgebliebenen Fragment eines harten Staares; dagegen kann ein solches meistens leicht und gut in den Glaskörper hineingedrückt werden. Alle, auch grössere Stücke eines weichen Staares, überlasse man der Resorption, welche früher oder später ihren Dienst leisten wird. — Bei Kapselnachstaaren, bei welchen von der Resorption nichts zu hoffen, ist die Extraction durch eine kleine Hornhautwunde nach der oben bemerkten Methode indicirt.

§ 1957.

Bei dem vom Boden der hintern Augenkammer wieder in die Höhe gestiegenen Balgstaar wird ein neuer Versuch der Extraction eben so wenig gelingen, als der erste. Es ist am besten mit der Keratonyxisnadel einzugehen und in die vordere Wand der Balgmembran einen möglichst grossen Einschnitt zu machen, welcher den Ausfluss und die Resorption der enthaltenen Flüssigkeit zur Folge haben wird, — und später die collabirte Kapsel zu extrahiren.

§ 1958.

Ist durch die Staaroperation das mechanische Hinderniss des Sehens gut und dauerhaft entfernt worden, und befindet sich übrigens der Augapfel in seinem naturgemässen Zustande, so fehlt nun doch in demselben das wichtigste strahlenbrechende Medium, die Linse, und diese muss durch ein biconvexes Brillenglas ausserhalb desselben ersetzt werden. Der Focus eines Staarglases ist verschieden, von 2, 2½, 3, 3½ bis 4 Zollen. Manche Staaroperirte sehen auch ohne Staarbrille gut und hinreichend. In der Regel aber ist ein Bedürfniss einer solchen, wenigstens zum deutlichen und bestimmten Sehen kleinerer Gegenstände, zum Lesen und Schreiben, vorhanden. Indem das Accomodationsvermögen bei ihnen ganz fehlt oder nur im beschränktem Grade besteht, haben sie meistens zwei Staarbrillen, Eine für nähere, und

eine zweite für entferntere Gegenstände nöthig. — Früher kurzsichtig Gewesene sehen nach der Staaroperation öfters besser als früher und bedürfen zuweilen selbst zum Lesen und Schreiben keiner Brille, oder doch nur Einer solchen zum deutlichen Sehen in der Nähe und Ferne. Ist der Kranke nur auf Einem Auge operirt worden, so gibt man ihm eine Brille, in welcher nur vor dem operirten Auge das biconvexe Glas, vor dem andern nur ein plan geschliffenes Fensterglas eingesetzt ist. Wurde derselbe auf beiden Augen operirt, so ist es meistens nöthig, nach genauer Ermessung der meistens ungleichen Sehweite derselben für jedes Auge ein verschiedenes Brillenglas zu bestimmen. Indem nach der Staaroperation sich das Seh- und Accomodationsvermögen allmälig zu verbessern pflegt, Anfangs auch das Auge gegen den Eindruck der durch Concentration verstärkten Lichtstrahlen zu reizbar ist, soll man den Operirten den Gebrauch der Staarbrillen nicht zu frühzeitig, in der Regel erst nach zwei bis drei Monaten gestatten.

LXXXII. Capitel.

Die Amaurose.

L. Heister, Tractatus de cataracta, glaucomate et amaurosi. Altdorf, edit. 2. 1720.

Ettmüller, Diss. de gutta serena. Lipsiæ, 1715.

A. G. Richter, Observationes de amaurosi in nov. commen. Soc. reg. Scient. Göttingen, tom. 4.

W. Truka de Krzowitz, Historia amauros. omnis aevi observata medica continens part. 2. Vindobonæ, 1781.

J. L. Schmucker, Pract. Abhandl. über die Heil. d. schwarzen Staares, in vermisch. Schriften. Bd. 2. Worms, 1748.

G. J. Beer, Pract. Beobachtungen über d. Heil. d. schwarzen Staares. Wien, 1798.

C. Himly, über die Hauptarten der Amblyop. und Amaurose, ophthalmol Biblioth. B. 2.

D. G. Kieser, u. d. Natur, Ursachen etc. des schwarzen Staares. Göttingen, 1811.

Guillé, Nouv. recherches sur la cataracte et la goutte sereine, edit. 2 Paris, 1818.

J. Stevenson. On gutta serena. London 1821.
M. Tyrell. Diss. de amaurosi. Berol., 1832.
C. J. Beck. Amaurose, bedingt und begleitet von materiellen Abweichungen, in v. Ammon's Zeitschrift. B. 5.
Desselben Amaurose, bedingt durch Zerstör. d. Sehhügel. Ebendaselbst.
J. Adams. A new mode of cure by operation for muscular amauros. London, 1841.
J. E. Petrequin. De l'amaurose et les methodes speciales etc. Paris, 1841.
J. B. Fleussu. De la myotomie oculaire dans le traitement de l'amaurose, in Cunier Annales d'oculistique. Tom. 9.
P. W. G. Benedict. Ueber die ereth. Amaurose in dessen Abhandlungen.
Hugo Gerold. Die Lehre vom schwarzen Staar und dessen Heilung. Magdeburg, 1846.

§ 1959.

Amaurose (von ἀμαυρόω, ich mache dunkel, verdunkele) heisst dem Wortbegriffe nach Verfinsterung. Die lateinische Uebersetzung Gutta serena ist wohl von einem einzelnen und noch dazu sehr selten vorkommenden amaurotischen Symptome abgeleitet, welches ich unten näher zu bestimmen mich bemühen werde. Ausser dieser von mir versuchten Ableitung möchte es kaum eine andere, irgend wahrscheinliche für Gutta serena geben können. Die deutsche Benennung schwarzer Staar drückt den Gegensatz der Cataract und Amaurose aus, da bei jener die Pupille grauweiss suffundirt erscheint, bei dieser schwarz bleibt.

§ 1960.

Das griechische Wort Amaurose (obwohl es die alten Griechen wohl in anderer und weniger genau bestimmter Bedeutung gebrauchten) ist gut gewählt und trefflich bezeichnend; denn wirklich ist die Amaurose eine Verfinsterung, ein Abfall vom Lichte. Sie allein ist die wahre Blindheit, — Beschränkung oder Abolition des Sehvermögens als solchen, — nicht bloss verhinderte Ausübung dieser Facultät durch mechanische Ursachen. Der leucomatöse, cataractöse und der an Pupillensperre Leidende ist nicht eigentlich blind, sondern sehkräftig hinter der undurchsichtigen Scheidewand, die zwischen dem Sehenden in seinem Auge und den sichtbaren Objecten aufgeführt ist. Er ist ebenso-

wenig blind, als der Sehende bei geschlossener Augenliderspalte, oder am hellen Tage bei geschlossenen Fensterläden diess ist. Aber der Amaurotische ist dem Lichte entfremdet, er hat das Vermögen, dasselbe sensitiv zu percipiren, verloren. Sein Auge empfindet den Lichteindruck gleich andern Körpertheilen nur durch die noch fortbestehende, allgemeine oder Communsensibilität.

§ 1961.

Zum Sehen (sowie zu andern Sinnesverrichtungen) concuriren drei Momente: 1) das Licht macht einen Eindruck auf die für seine Einwirkung specifisch-empfängliche Netzhaut; 2) dieser Lichteindruck wird mittelst der Sehnerven zum Hirn fortgeleitet; 3) das Hirn reagirt specifisch gegen den ihm mitgetheilten Lichteindruck. Die eigentliche Sinneswahrnehmung, Perception, wird erst in diesem dritten Momente, der Cerebralreaction, vollendet. Früher und vor der Cerebralreaction ist noch keine Perception vorhanden; — der auf die Netzhaut gemachte Lichteindruck ist wohl Gegenstand der Sinneswahrnehmung, aber noch nicht sie selbst. Zu ihrer Vollendung gehört die Empfängniss der Netzhaut, die Leitung im Sehnerven und die Cerebralreaction. Diese drei Functionen müssen ungestört von statten gehen, wenn der Sehact zu Stande kommen soll; jede Störung, auch nur einer Einzigen, hat seine Beschränkung oder Abolition zur Folge. Amaurotische Erblindung tritt ein, wenn die Retina zerrissen, oder bei unverletzter Netzhaut der Sehnerv discontinuirt ist, oder wenn im unverletzten Zustande beider die Cerebralreaction wegen Hirnkrankheit nicht erfolgt. Alle drei in organischer Verbindung und im lebendigen Zusammenhang constituiren den vital-optischen Apparat.

§ 1962.

Amaurose ist daher Krankheit des optischen Apparats, und die Amauroseologie ist die Monographie aller Krankheiten jenes Apparats. Diese Krankheiten aber sind wenigstens eben so zahlreich und mannigfach, als die Krankheiten

jedes anderen organischen Apparates. Daher ist die Amaurose nicht eine besondere, einzeln für sich bestehende Krankheit, sondern sie ist der collective Begriff vieler und von einander sehr abweichender Krankheiten. In einem (künftigen) natürlichen, nosologischen Systeme wird für die Amaurose keine Stelle sein; — die einzelnen, in ihr begriffenen Krankheiten der Netzhaut, des Sehnerven und des Hirnes werden, von einander getrennt, an sehr verschiedenen Stellen eingereihet werden. In einem künstlichen Systeme, mit welchem wir uns bei der noch fragmentarischen Natur unserer Erkenntnisse vor der Hand begnügen müssen, erscheinen sie als verschiedene Arten einer und derselben Krankheit.

§ 1963.

Bei jeder Amaurose, welcher Art sie auch sei, ist ein Leiden (Functionsstörung) der Netzhaut vorhanden; denn auch, wenn die krankmachende Ursache im Sehnerven oder im Hirn liegt, verliert die Netzhaut ihre specifische, optische Sensibilität, welche ihr nur durch die vom Hirne ausgehende und durch den Sehnerven ihr mitgetheilte, beständige Innervation zukommt. Demgemäss kann die Amaurose auch ganz einfach als Retinalkrankheit definirt werden. Bei jeder Amaurose ist eine Retinalkrankheit, wenigstens Functionsstörung, wenn auch nicht sichtbare Gewebsveränderung der Netzhaut vorhanden — und umgekehrt, jede Retinalkrankheit (z. B. Dyctyitis) bringt Amaurose, wenn auch nicht immer vollkommen, doch unvollkommen hervor. Amaurose und Retinalkrankheit sind daher, von einem gewissen Standpuncte aus betrachtet, identische und sich vollkommen deckende Begriffe, und die Amauroseologie kann auf die Monographie der Retinalkrankheiten beschränkt werden. Nur gehen diese Krankheiten, und somit auch die Amaurose, nicht immer von der Netzhaut selbst aus; nicht bloss, wie oben bemerkt worden, entspringen sie öfters aus dem Hirn oder Sehnerven, — sondern auch häufig aus anderen Organtheilen des Augapfels, z. B. aus der Choroidea, dem Ciliarnervensysteme,

dem Blutgefässsysteme des Bulbus. Aber amaurotisch ist oder wird ein solcher Krankheitszustand doch nur alsdann und insofern, als zu jenen Affectionen anderer Organtheile des Augapfels secundär und später ein Retinalleiden und durch dasselbe eine Störung oder Abolition des Sehvermögens als solchem sich zugesellt. Denn Amaurose, wenn auch ursprünglich nicht vorhanden, kommt zuletzt zu allen anderen mit Erblindung (im gewöhnlichen Sinne des Wortes) verbundenen Augenkrankheiten hinzu, wenn auch das anfängliche Hinderniss des Sehens ein rein mechanisches, und die Sehkraft als solche nicht beeinträchtigt war. Nämlich jeder, wie immer, Erblindete wird zuletzt amaurotisch, — selbst der Cataractöse nach vieljährigem, durch Decennien ausgedehntem Bestande der Opacität im Linsensysteme, indem durch die damit verbundene andauernde Lichtprivation die Netzhaut zuletzt ihre sensitive Kraft, der Sehnerv sein Leitungsvermögen und das Hirn die Fähigkeit, auf jene eigenthümliche und specifische Weise gegen den Lichteindruck zu reagiren, verlieren.

§ 1964.

Nach Atrophie oder purulenter Zerstörung eines Augapfels atrophirt der Sehnerv auf dieselbe, unten näher zu bestimmende Weise, wie nach monolateraler Amaurose. Bei der pathologisch-anatomischen Untersuchung der Augen von Menschen, welche lange Zeit blind gewesen sind, ohne gerade an ursprünglicher Amaurose gelitten zu haben, ist daher wohl zu unterscheiden, welche Textur- und Structurveränderungen der früheren eigentlichen Krankheit, und welche der später hinzugetretenen Amaurose angehören.

§ 1965.

Die subjectiven (lediglich auf der eigenen und Selbstwahrnehmung des Kranken beruhenden, einzig aus dessen Angabe und Bekenntniss zu entnehmenden, objectiv sich dem forschenden Arzte nicht darstellenden) Symptome der Amaurose sind sehr zahlreich und mannigfaltig, so dass sie

gewissermassen über die objectiven prädominiren und den Primat vor diesen zu behaupten scheinen. Unterdessen fehlen auch in der Regel die objectiven Zeichen keineswegs, wie unten bei näherer Betrachtung derselben sich ergeben wird, und die wahre, sichere Diagnose des schwarzen Staares beruht in jedem concreten Krankheitsfalle eben in der Congruenz und adäquaten Beschaffenheit beider Symptomenreihen, z. B. auf der Koexistenz von Mydriasis mit gewissen Fehlern des Sehens, welche aus ihr und der bei ihr stattfindenden verstärkten Lichteinwirkung auf die Netzhaut nicht erklärt werden können.

§ 1966.

Was nun die subjectiven Symptome selbst betrifft, so sind sie Folgen und Wirkungen der Functionsstörung der Netzhaut, des Sehnerven oder der ihn angehenden Hirntheile. Da die Functionsbeschränkung oder — Abolition jener Organe das Wesen der Amaurose ausmacht, so sind eben darum jene subjectiven Symptome nothwendige Erscheinungen bei dieser Krankheit, welche niemals gänzlich fehlen können. Es sind deren immer einige und selbst mehrere, wenn auch nicht alle, gleichzeitig vorhanden. Das Letzte kann schon darum nicht der Fall sein, weil viele subjective Symptome sich gegenseitig ausschliessen, und weil sie eigentlich zwei einander parallel laufende Reihen bilden, in deren erster immer ein Reihenglied das contradictorische Gegentheil des ihm correlativen Gliedes in der zweiten Symptomenreihe darstellt; z. B. Visus amplificatus vom Visus diminutus. Diese Verschiedenheit und Mannigfaltigkeit, ja entgegengesetzte Beschaffenheit der subjectiven Symptome wird daraus begreiflich, weil die Function der Netzhaut u. s. f. auf sehr verschiedene Weise gestört werden kann und hieraus sich die abweichendsten Resultate ergeben müssen. Der Sehact ist kein einfacher, sondern ein sehr zusammengesetzter physiologischer Process, dessen einzelne Elemente namhafte Veränderungen und Perturbationen erleiden können.

§ 1967.

Aus der angegebenen Bedeutung der subjectiven Symptome als Functionsstörungen der Netzhaut ergibt sich ferner, dass dieselben, ein oder mehrere, nicht ausschliessend der Amaurose angehören, sondern auch bei eigentlich nicht amaurotischen Zuständen vorkommen können, in sofern bei diesen gleichfalls krankhafte Thätigkeiten in der Netzhaut und im Sehnerven aufgeregt und die natürlichen Functionsweisen derselben perturbirt werden mögen. Uebrigens ist hierbei nicht nur das oben über das endliche Hinzukommen wahrer Amaurose zu andern mit Erblindung verbundenen Augenkrankheiten Gesagte in Betracht zu ziehen, sondern auch ferner zu bemerken, dass, wenn ein und dasselbe subjective Symptom, z. B. die Myodesopsie, die Chrupsie und andere — zuweilen eine amaurotische Bedeutung und in andern Fällen keine solche haben, ein dergleichen Symptom, wird es nur richtig und sinnig aufgefasst, sich doch auch in beiden Fällen nicht auf durchaus gleiche, sondern auf sehr verschiedene und abweichende Weise verhält. Demgemäss ist die triviale Behauptung, die Amaurose habe keine pathognomonischen Symptome, zu berichtigen, welche nur bei ganz oberflächlicher sinn- und geistloser Auffassung ihrer Symptome giltig ist.

§ 1968.

Die meisten subjectiven Symptome haben übrigens zur Amaurose noch die eigenthümliche Beziehung, dass sie, indem sie zum grossen Theile bloss Beschränkungen und fehlerhafte Beschaffenheiten des Sehactes darstellen, hauptsächlich im Anfange und in den frühern Perioden der Krankheit sich zeigen, daher mehr der noch unvollkommen ausgebildeten Amaurose angehören. Bei dem vollkommenen schwarzen Staare ist die Sehkraft nicht mehr bloss beschränkt und gestört, sondern schon ganz aufgehoben; daher treten jene Symptome, in sofern sie Vitia visus sind, hier grösstentheils zurück und gehen in dem Visus nullus, als dem einzigen

noch übrig bleibenden subjectiven Symptom dieser Reihenfolge, unter. Doch dauern gewisse Hallucinationen, z. B. Photopsie, Chrupsie und einige andere subjective Symptome, z. B. Kopfschmerzen, auch bei der vollkommen ausgebildeten Amaurose noch fort, ja es kommen einige neue nur ihr angehörige Erscheinungen, z. B. die Verstärkung anderer Sinneskräfte, eigenthümliche psychische Veränderungen, jetzt erst hinzu.

§ 1969.

Wenn mehrere, auch neuere, Schriftsteller die Vitia visus, weil sie bei dem vollkommenen schwarzen Staare fehlen, gar nicht als amaurotische Symptome (Symptomata comitantia), sondern nur entweder als Symptomata prodroma desselben, oder sogar als von ihm ganz verschiedene Krankheitsformen bezeichnen, welche selbstständig für sich bestehen und nur unter gegebenen Bedingungen in Amaurose übergehen, so ist diess eben so irrig, als die Lehre von den Uebergängen einer Krankheit in die andere, auch abgesehen von der uns hier zunächst beschäftigenden, überhaupt in vielen Fällen grundlos und willkürlich, und daher einer näheren und schärferen Bestimmung sehr bedürftig. Der an (amaurotischer) Nyctalopie oder Achromatopsie Leidende ist schon wirklich amaurotisch und wird es nicht erst in der Folge, weder zufällig, noch durch Steigerung des Uebels. — und umgekehrt geht eine Hemeralopie, die nicht sogleich ursprünglich amaurotisch war, z. B. die leukäthiopische oder eine solche Achromatopsie, z. B. die angeborne, nie in wirkliche Amaurose über, obgleich natürlich auch Leukäthiopen und Menschen, welche eine einzelne Farbe von einer anderen nicht zu unterscheiden im Stande sind, eben so gut staarblind werden können, als andere Menschen.

§ 1970.

Die subjectiven Symptome sind theils positive, active, theils negative, passive, privative oder Beraubungssymptome. Zu den ersten gehören alle Irritationserscheinungen, z. B.

Photopsie, monophthalmische Diplopie, — zu den zweiten die torpiden Symptome Hemiopie, Visus evanidus u. s. f. Von den meisten subjectiven Symptomen tritt (bei einigermassen richtiger, sinniger und verständiger Auffassung derselben) ihr positiver, irritativer oder negativer, torpider Charakter sogleich und von selbst deutlich und unverkennbar hervor. Bei einigen ist diess weniger der Fall, z. B. bei Scotopsie, Metamorphopsie; — es blieb bisher zweifelhaft und erfordert weitere und eindringendere Untersuchung, ob sie den irritativen oder torpiden Charakter an sich tragen, — ob sie etwa zwischenschlächtig seien oder den Uebergang des ersten Krankheitscharakters in den zweiten bezeichnen. Diese Untersuchung und ihr endliches Ergebniss muss lehren, ob sie für die Feststellung des dynamischen, qualitativen Krankheitscharakters überhaupt irgend bedeutsam seien und welche Bedeutung sie in diesem Falle haben, oder ob sie als dunkle und zweideutige Symptome fürs Erste oder für immer in dieser Beziehung ausser Anschlag oder Betrachtung zu lassen seien.

§ 1971.

Das erste wohl wichtigste, bedeutsamste und auch constanteste subjective amaurotische Symptom ist die Amblyopie (Hebetudo visus, Stumpfsichtigkeit, Schwachsichtigkeit). Hebetudo visus ist wohl die richtige und genaue lateinische Uebersetzung des griechischen Wortes Amplyopie, und kann daher bei richtigem Sprachgebrauche nicht, wie *Jüngken* ihr solche beilegt, eine von der Amblyopie verschiedene Bedeutung haben. Dagegen sind die beiden deutschen Bezeichnungen Schwachsichtigkeit und Stumpfsichtigkeit nicht ganz synonym. Die erste drückt die verminderte Stärke, die zweite die verminderte Schärfe der Sehkraft aus. Amaurotische klagen nun im Anfange und bei einem noch geringeren Grade der Krankheit gewöhnlich über Abnahme der Sehkraft in ihrer intensiven Stärke überhaupt; — sie klagen, dass sie weniger gut, weniger hell, deutlich, genau, fein und scharf

sehen, als früher, dass nach geringer und kurze Zeit andauernder Anstrengung ihrer Augen die Bestimmtheit und Deutlichkeit des Sehens abnehme und nachlasse. Jede solche Anstrengung wird für das Auge sehr bald ermüdend; es geräth in innere Unruhe und ist geneigt, diese seine Unruhe durch (die ihm gewöhnliche und in der Natur und den Gesetzen des Schactes gegründete) Projection nach Aussen auf die betrachteten Gegenstände zu übertragen. Daher scheinen diese (auch im Zustande der vollkommensten Ruhe) sich zu bewegen, sich über einander zu schieben und ihre respectiven Positionen zu verändern. — Die Amblyopie ist nur die collective Bezeichnung aller dieser Störungen und Plagen. Es unterliegt keinem Zweifel, dass die Amplyopie ein amaurotisches Symptom sei. Indessen wird dieser Terminus auch in einem anderen Sinne gebraucht, nämlich um eine gewisse Art der Amaurose (nicht ein Symptom derselben) und zwar ihren ersten oder geringern Grad zu bezeichnen. Endlich gibt es eine ganz und gar nicht amaurotische, nicht einmal krankhafte, sondern natürliche, öfters angeborne Amplyopie, z. B. bei Microphthalmos, — bei Menschen, welche wegen eigenthümlicher Organisation der Augäpfel schwach und unvollkommen sehen. So wie ein Mensch muskelstark und der andere muskelschwach ist, so hat auch der Eine starke, der andere schwache Augen. Muskelschwäche innerhalb gewisser Grenzen und wenn sie der übrigen Körperbeschaffenheit angemessen, ist keine Krankheit; — ebenso Augenschwäche. Ja sogar bei wenigen Menschen ist die Sehkraft beider Augen gleich gross; beinahe alle Zeit ist das eine Auge stärker, sehkräftiger, als das andere. Diese Amblyopia unilateralis ist nicht krankhaft.

§ 1972.

Die natürliche Amblyopie unterscheidet sich von der amaurotischen dadurch, dass sie angeboren, immer da gewesen, die letzte aber erworben, erst zu einer gewissen Zeit entstanden, — dass jene stationär, sich immer auf gleichem

Grade unverändert erhaltend, diese gewöhnlich progressiv, sich stets mehrend, jene mit keinem weiteren Schfehler verbunden, diese aber fast immer mit anderen auch qualitativen Affectionen des Sehactes complicirt ist, so dass bei jener durchaus kein anderes subjectives oder objectives amaurotisches Symptom bemerkt wird, wohl aber diese nie für sich allein, sondern nur in solcher Begleitung auftritt.

§ 1973.

Den Gegensatz der Amblyopie, insofern sie ein Symptom des schwarzen Staares ist, bildet die Oxyopie (Acies visus aucta), die krankhafte Scharfsichtigkeit. Bei beginnender Amaurose sehen manche Menschen schärfer, heller, deutlicher, feiner, als früher. Dem Schwachsichtiggewesenen pflegt diess grosse, leider nur kurz andauernde Freude zu machen. Denn die Oxyopie besteht in solchen Fällen immer nur einige Zeit, und geht flüchtig vorübereilend sehr bald in ihr contradictorisches Gegentheil, die Amblyopie über.

§ 1974.

Die Oxyopie ist immer die Folge eines gereizten Zustandes des Sehorganes, einer das normale Maas überschreitenden, seinem somatischen Bestande nicht adäquaten Lebensaufregung und Anstrengung. Sie ist daher ein positives oder Reizungssymptom, so wie ihr Gegensatz, die Amplyopie, ein privatives, torpides Symptom ist. — So wie aber im Organischen sich die Gegensätze nie vollkommen ausschliessen, so sind beide, die Amplyopie und Oxyopie, in dem Zustande der reizbaren Schwäche des Auges (welcher Begriff auch in der Ophthalmopathologie seine grosse und ausgedehnte Anwendung findet) gewissermaassen simultan vereinigt.

§ 1975.

In demselben Verhältniss, wie bei der amaurotischen Erblindung das Auge dem Lichte, seinem natürlichen Lebens-Elemente, entfremdet, wird dasselbe von ihm unangenehm und schmerzhaft afficirt, es scheut das Licht als ein ihm nicht mehr homologes, sondern fremdartig gewordenes, ja feind-

lich entgegentretendes. Daher ist die Photophobie (Lichtscheu) ein ganz gewöhnliches Symptom bei vielen Amaurosen. Sie ist immer die Folge eines gereizten Zustandes der Netzhaut, und zeigt sich daher bei allen primären oder secundären irritativen Retinal-Affectionen, — sie fehlt nur bei Amaurosen, bei denen entweder die Netzhaut ursprünglich gar nicht afficirt, sondern ihre Function nur secundär durch Mitleidenschaft mit einem andern Organe (Hirn, Leber, Darmcanal) gestört ist, — oder bei welchen gleichwohl ein, aber rein torpides oder paralytisches Retinalleiden besteht. Wenn der Sehnerv und die Netzhaut, wie es scheint, wirklich keine Communsensibilität, sondern nur optische Sensibilität besitzen, so mag aus der letzten, welche doch nur eine höhere Entwickelung der ersten ist, diese bei dem Erlöschen der optischen, wie die Wurzel aus der höheren Potenz bei deren Depotenzirung, wieder hervorgehen.

§ 1976.

Daher dauert die Photophobie bei manchen Amaurosen, auch wenn sie schon vollkommen geworden sind, auf eine den Kranken betrübende Weise fort, und für denselben ist der Eindruck des Lichtes noch immer äusserst schmerzhaft, obgleich er dasselbe von Dunkelheit (sensitiv) nicht mehr zu unterscheiden vermag. Uebrigens ist die Ursache der Lichtscheu nicht bloss der durch den Lichteindruck erregte Schmerz, welchem sich der Kranke zu entziehen sucht, sondern dieselbe, als thierischer Trieb, hat (gleich der Hydrophobie) wohl eine noch tiefere, mehr psychische Bedeutung.

§ 1977.

Den Gegensatz der Photophobie als amaurotischem Symptom bildet die Photolimie (der Lichthunger) — die Sehnsucht und das Verlangen nach Licht, sehr vielem Licht, die Scheu der Dunkelheit. Der Photolimos ist ein weit seltener vorkommendes Symptom, als die Photophobie. Er zeigt sich nur bei ganz reizlosen und torpiden Amaurosen, ist öfters bei noch unvollkommener Beschaffenheit derselben mit dem

grösseren Lichtbedarf zum einigermaassen deutlicheren Sehen gleichzeitig verbunden und mag dann als Folge desselben betrachtet werden. So verhielt sich die Sache in einem von *Vogel* (in *Loder's* Journal der Chirurgie Bd. I. S. 1) angeführten Krankheitsfalle bei einem scrophulösen Mädchen, welches im schwachen Lichte nicht deutlich zu sehen vermochte und daher immer nach recht vielem Lichte verlangte. — Allein der Lichthunger kommt auch unabhängig von dem grösseren Lichtbedarfe vor. Er besteht in manchen Fällen ganz ohne geschwächte Sehkraft und ist alsdann kein amaurotisches Symptom, oder er zeigt sich noch bei total Erblindeten, welche weder im Hellen noch im Halbdunkel etwas sehen und bei welchen daher von einem grösseren Lichtbedarfe nicht die Rede sein kann. Es gibt auch eine Photophobie, welche weder amaurotisch, noch ein Symptom von Ophthalmie, sondern ein ganz natürlicher und von der Constitution des Augapfels abhängiger Zustand ist, z. B. die leucäthiopische und jene der Nachtthiere. —

§ 1978.

Die Betrachtung des Photolimos und der Photophobie führt unmittelbar zur Lehre von der Nictalopie und Hemeralopie, welche hier als amaurotische Symptome, nicht als eigene Formen des schwarzen Staares und am wenigsten als selbständige, von diesem ganz verschiedene, nur zuweilen in ihn übergehende Krankheiten zu würdigen sind. Dem Lichthunger ist die Hemeralopie (Caecitas crepuscularis, Nachtblindheit), der Lichtscheue ihr contradictorisches Gegentheil die Nyctalopie (Caecitas diurna, Tagblindheit) correlativ. Bei jener sieht der Kranke im vollen Tageslichte gut, wenigstens hinreichend; mit dem Sinken der Sonne nimmt die Bestimmtheit und Deutlichkeit des Sehens ab, und in der Dämmerung erblindet er oft vollständig. Die Erblindung tritt zuweilen so plötzlich und unerwartet ein, dass er des Abends noch sehkräftig ausgegangen ist, und mit einemmale auf offener Strasse das Vermögen, sich selbst zu führen und den Rückweg zu

seiner Wohnung zu finden, verliert. Bei dem künstlichen Lichte, dessen Stärke und Helligkeit immer jener des Tageslichtes weit nachsteht, und sich nur in der Gasbeleuchtung einigermaassen annähert, tritt einiges Sehvermögen, jedoch sehr unvollkommen, wieder ein. Der Kranke legt sich blind zu Bette, und erwacht gut sehend am andern Morgen, wenn die Sonne über den Horizont heraufgestiegen ist; am folgenden Abend wiederholt sich aber die gestrige Scene.

§ 1979.

Die Hemeralopie ist eine ziemlich oft vorkommende Krankheit. Weit seltener ist die Nyctalopie, bei welcher der Kranke den Tag hindurch blind, eigentlich geblendet ist, aber bei dem Eintritt der Dämmerung und bei schwachem Mond- und Sternenlichte zu sehen anfängt und ein wahres Animal nocturnum geworden ist. Die Nyctalopie nämlich in ihrer vollkommenen Entwickelung ist seltener ein amaurotisches Symptom. Sie kommt dagegen sehr oft ohne amaurotische Bedeutung bei sehr vielen anderen Augenkrankheiten vor, bei Blepharospasmus scrophulosus, bei Mydriasis, Leucäthiopie, bei dem Centralleucom der Hornhaut, bei beginnendem Linsenstaar. In beiden letzten Fällen pflegt bei der Nyctalopie keine Photophobie, wohl aber in den drei ersten in hohem Grade statt zu finden. Ebenso kann die Hemeralopie von Myosis abhängen und sie hat alsdann gleichfalls keine amaurotische Bedeutung, wenn nicht etwa die vorhandene Myosis selbst ein amaurotisches Symptom ist. Aber da sich die Myosis (abgesehen von der natürlichen und angebornen) gewöhnlich so verhält, so ist die Hemeralopie in der Regel wirklich und weit öfter als die Nyctalopie amaurotisch; beide aber, wenn sie diese Bedeutung haben, hängen von dem grösseren oder geringeren Lichtbedarfe, und daher für ihr Erscheinen und Verschwinden von der gegebenen Lichtstärke ab. Uebrigens ist der Begriff von Hemeralopie und Nyctalopie nicht lediglich auf die allerdings seltneren extremen Fälle von vollkommener Intermittenz zu beschränken. Re-

mittenz dagegen zeigt sich in den meisten, beinahe in allen noch nicht vollkommenen Amaurosen, so dass der Kranke immer des Morgens sogleich nach dem Erwachen oder im vollen Mittagslichte, oder des Abends kurz vor oder nach dem Sonnenuntergange besser oder schlechter sieht, — welcher Wechsel sich gleichfalls nach dem verschiedenen Lichtbedarfe richtet. Durch die Abhängigkeit von diesem unterscheiden sich die Hemeralopie und Nyctalopie von der wahren intermittirenden, d. h. periodischen Amaurose, welche mit einer von beiden leicht verwechselt werden kann und wirklich nicht bloss in der Praxis, sondern selbst in der Theorie meist verwechselt wird, da sie doch von einander ganz verschieden sind. Nämlich bei der intermittirenden Amaurose ist der Typus (die Abhängigkeit vom Zeitmaas) das Wesentliche, die Erblindung ist nur die Larve des versteckten Wechselfiebers; — bei der Hemeralopie und Nyctalopie ist der Typus nur scheinbar, weil zufällig die grössere oder geringere Lichtstärke mit den Phasen des Zeitmaases zusammentrifft. Bei jener treten die Anfälle ganz unabhängig von Licht und Dunkelheit ein, erscheinen daher auch zu beliebigen Tageszeiten, sind nicht an die Morgen- oder Abendstunde gebunden, kommen vielmehr gleich anderen intermittirenden Fiebern öfters gegen die 10te Morgenstunde, lange nach Sonnenaufgang, oder gegen die 6te Abendstunde, lange vor Sonnenuntergang. Künstliche Erleuchtung hat auf die Verminderung oder Vermehrung der Intensität der Krankheitserscheinungen durchaus keinen Einfluss, was doch bei Hemeralopie etc. immer einigermaassen, wenn auch unvollkommen und in beschränktem Grade, der Fall ist. Ausserdem fehlen bei dieser gänzlich die bei intermittirenden Fiebern gewöhnlich vorkommenden anamnestischen Momente und concommittirenden Symptome, z. B. der Spinal-Frost, das ziegelmehlähnliche Sediment im Urin u. s. f.

§ 1980.

Die Hemeralopie hat wegen des grössern Lichtbedarfes einen mehr torpiden, die Nyctalopie (wenn sie wirklich amau-

rotisch und mit Photophobie verbunden ist) einen mehr gereizten Charakter.

§ 1981.

Ein sehr wichtiges und gewöhnliches, fast nie fehlendes, aber auch in der grössten Mannigfaltigkeit vorkommendes und schwer erklärbares amaurotisches Symptom ist die Scotopie, das Sehen von Scotomen, d. h. von Scheingegenständen, von nicht wirklich vorhandenen Objecten, welche andere Menschen, in deren Sehfeld sie sich doch auch befinden müssten, nicht wahrnehmen. Amaurotische und zwar in jedem Stadio der Krankheit, selbst schon vollkommen Erblindete, sehen solche Scheinobjecte. Sie glauben an deren wirkliches Dasein mit derselben Stärke der subjectiven Ueberzeugung, wie an jenes der wirklich vorhandenen äussern Gegenstände, welche sie wahrhaft durch den Gesichtssinn wahrnehmen oder ehemals wahrgenommen haben: — mit derjenigen Eviction, mit welcher der Mensch überhaupt das Dasein äusserer Objecte, und zwar in der gleichen Beschaffenheit, in welcher sie in seiner Sinneswahrnehmung vorkommen, und eine äussere Welt ausser und unabhängig von derselben glaubt und voraussetzt. Der Amaurotische glaubt das Scotom ausserhalb und vor seinem Auge zu sehen, er hält dasselbe Anfangs immer für einen wirklich vorhandenen Gegenstand, überzeugt sich schwer von dem Ungrnnd seiner Sinneswahrnehmung, — gelangt zu dieser Einsicht erst spät, nachdem er durch die Controlle der übrigen Sinne, besonders des eigens zu Hilfe gezogenen Tastsinnes, und durch den Ausspruch anderer ihm glaubwürdiger Personen die Unrichtigkeit seiner Sinneswahrnehmung in der Verstandesreflexion erkannt hat; — auch jetzt noch steigen zuweilen Zweifel in ihm auf, und er ist immer geneigt, das Scotom für einen wirklich vorhandenen Gegenstand zu halten. So tief wurzelt in der Seele des Menschen der Glaube an die Realität des intuitiv Wahrgenommenen.

§ 1982.

Die Scotopie als Augenkrankheit hat eine gewisse Beziehung zur Hallucination bei Manie und bei Delirium. Der am fieberhaften oder fieberlosen Delirium Leidende sieht auch Personen oder Gegenstände, die nicht vorhanden sind, und vertheidigt ihre wirkliche Gegenwart heftig und hartnäckig gegen jeden Widerspruch. Sowie diess nun Cerebralhallucinationen sind, so kann die Scotopie auch als Hallucination des Sehorganes, als Delirium der Netzhaut, des Sehnerven und der ihn angehenden Hirntheile betrachtet werden. Die Scotome aber unterscheiden sich von jenen Visionen und Apparitionen dadurch, dass sie im Umfange kleiner, von weniger ausgedehntem Volum, dass bei ihnen keine so grosse Mannigfachheit, wie bei den Phantasmen stattfindet, indem bei diesen alle denkbaren Gegenstände sich darstellen können, bei jenen aber nur wenige und meist einfachere Formen, Puncte, Linien, Kreise, nie sehr zusammengesetzte Figuren, besonders und vielfach geformte Körper, — Menschen, grössere Thiere u. s. f. Wenn der Kranke wie in dem von *St. Yves* erzählten Falle, das Bild seines eigenen Auges in einem Buche sieht, so ist diess kein blosses Scotom mehr, sondern schon eine (psychische) Cerebralhallucination.

§ 1983.

Die Scotome sind übrigens sehr mannigfaltig und verschieden. Ich theile sie in helle, leuchtende (Scotomata lucida) und dunkle, finstere (S. opaca) ein. Zu den ersteren gehört die Gutta serena, die Chromopsia lucida und die Photopsie. Die meisten übrigen Scotome sind von der dunklen Art, Chromopsia opaca, Myodesopsia, Visus reticulatus, nebulosus und nubeculosus. Durch diese Verschiedenheit bilden die Scotome unter sich selbst jenen Gegensatz, welcher bei andern amaurotischen Symptomen immer zwischen je zwei derselben stattfindet. — Einige Scotome sind ruhend, andere in aufsteigender, absteigender oder auch flimmernder, wirbelnder Bewegung. Ruhe und Bewegung wechseln bei man-

chen Scotomen nach Verschiedenheit des körperlichen Zustandes und des Grades der jeweiligen Augenreizung.

§ 1984.

Bei Gutta serena scheint dem Kranken ein heller Tropfen Wasser vor der Sehe langsam herabzufallen; dem ersten folgt ein zweiter, und diesem noch mehrere. Das Phänomen findet bald nur im bewegten, bald im ruhenden Zustande des Augapfels statt, und es wiederholt sich in unbestimmten Intervallen, hauptsächlich bei Irritation und Anstrengung des Auges. Ich vermuthe, dass die sonst nicht leicht erklärbare lateinische Benennung der Amaurose: Gutta serena hierin ihren Grund hat. Diess Scotom ist eines der seltensten, und ich habe es nur einige wenige Male beobachtet. Eben wegen dieser Seltenheit möchte der Name Gutta serena besser zur Bezeichnung dieses particularen Symptomes als der Krankheit selbst passen. Statt der hellen Wassertröpfchen sind es zuweilen Sandkörnchen oder am öftersten Schneeflöckchen, die vor der Sehe herabzufallen scheinen.

§ 1985.

Häufig vorkommende Scotome sind vor dem Auge schwebende, hell glänzende, oder am öftersten graue und schwarze Puncte, einfach für sich, oder mit aus ihnen auslaufenden, selten geraden, gewöhnlich krummen Linien, welche ein- oder auch mehrere Male gebogen und verschlungen, geringelt oder gekräuselt sind. Sie haben daher nicht selten die Figur einer kleinen Schlange, sind geschwänzt. Zuweilen ist es ein oder mehrere Ringelchen von verschiedener Grösse, gewöhnlich in wirbelnder Bewegung. In diesem Falle befindet sich ein helleres Centralfeld in einer dunklen Einfassung. Anderen Falles steckt ein dunkler Kern in einer lichteren, wieder durch einen opaken Saum begrenzten Schale. Die Körner sehen wie Blutkügelchen unter dem Microscope aus, sind rund oder eirund, linsenförmig abgeplattet, sind solitär oder gregal, und liegen alsdann sehr zahlreich in regel-

los geformten Haufen zusammen. Nur selten hat das Scotom einige, immer unvollkommene Aehnlichkeit mit einem Mückenkopf, obgleich die Benennung Myodesopsie sehr gebräuchlich ist. Es gehört überhaupt eine etwas rege Einbildungskraft dazu, um in den Scotomen eine gewisse Uebereinstimmung mit bestimmten Gegenständen, Mückenköpfen, Schlängelchen, Balken etc. zu finden. Diese Uebereinstimmung ist nicht grösser, als jene gewisser Sternbilder mit Bären, Scorpionen, Wagen u. s. f. Wenn im Scotome viele gerade Linien sich rechtwinkelig nach verschiedenen Richtungen durchkreuzen, hat dasselbe die Gestalt eines Netzes, eines Gitters, und wird der Visus reticulatus genannt. Sehr oft glaubt der Kranke einen aufrecht stehenden, noch öfter einen horizontal liegenden Balken zu sehen (Visus trabecularis). Die Angaben der Kranken über die Gestalten der ihnen vorschwebenden Scotome sind äusserst mannigfaltig und wahrhaft abenteuerlich. Sie pflegen dieselben sehr sorgfältig zu studiren und umständlich zu beschreiben, legen grosses Gewicht auf die in ihnen sich etwa ergebenden Veränderungen, pflegen sie auch zu zeichnen und bildlich darzustellen. Sie hängen diesen Illusionen bald mit einem phantastischen Vergnügen, bald mit Schrecken und Entsetzen nach, — und sehen die Spectra um so mehr, je mehr Aufmerksamkeit sie auf dieselben richten. Sie sind mit dem Arzte unzufrieden, wenn er auf ihre Angaben, Erzählungen und Zeichnungen kein besonderes Gewicht legt und sie allenfalls vom zu eifrigen Betriebe ihres träumerischen und phantastischen Studiums abmahnt.

§ 1986.

Von den durch eigene, regelmässige Formen sich auszeichnenden Scotomen (Schlangen, Mückenköpfen, Balken, Netzen, Gittern) sind die dunkeln, grauen, braunen, besonders aber schwarzen Flecken zu unterscheiden, welche Amaurotische vor ihren Augen zu sehen pflegen (Visus maculosus.) Diese verbreiten sich über einen grösseren oder

kleineren Theil des Sehfeldes, nehmen dessen obere, untere oder Eine seitliche Hälfte ein, haben zuweilen eine mehr oder weniger halbmondförmige Gestalt, sind am Rande wohl auch festonirt und haben gewöhnlich eine hellere, lichtere, auch farbige, z. B. lichtblaue, Einfassung. Der vorschwebende Fleck ist bei demselben Kranken zu verschiedenen Zeiten bald grösser, bald kleiner, bald mehr, bald weniger dunkel, gewöhnlich bei starker Beleuchtung mehr hervortretend, im Dunkeln weniger belästigend, aber auch bei gänzlicher Lichtprivation und bei geschlossenem Auge sichtbar bleibend. Bei fulminirenden Amaurosen entstehen grosse und ganz dunkelschwarze Flecken plötzlich; — bei jenen, welche sich langsamer bilden, nehmen die Flecken nur allmälig an Dunkelheit und am Umfang zu, und bei eintretender Besserung werden sie zuweilen etwas heller, und verlieren an Ausbreitung. Die schwarzen Flecken sind zuweilen mit Hemiopie verbunden, und die Art und Richtung der letzten entspricht wirklich manchmal der Lage des Fleckens, wie sie der Kranke angibt. Aber diess ist keineswegs constant, und es ist viel Zufälliges und Unbestimmtes in diesen Verhältnissen. Statt des Fleckens sehen Amaurotische öfters eine dunkle Wolke vor ihrem Auge schweben (Visus nubeculosus): diese ist schwarzgrau und von Zeit zu Zeit (wenn zugleich Photopsie stattfindet) gleich einer Gewitterwolke mit leuchtenden Blitzen durchzuckt, — oder sie sehen wie sie sich ausdrücken, statt der Wolke einen grauweissen, auch schwarzen Nebel vor dem Auge, Chrupsie (Visus nebulosus). Der unvollkommen Amaurotische sieht aber die sichtbaren Gegenstände nicht (gleich dem Cataractösen, welcher wirklich durch ein getrübtes Medium sieht) durch einen Nebel, in diesen verhüllt, von ihm oder von einer Wolke bedeckt, seine Umrisse oder Contouren darin zerfliessend, und in ihm verwischt. Der Nebel oder die Wolke vor dem Auge ist für den Amaurotischen der Gegenstand selbst, welchen er sieht und objectiv wahrzunehmen glaubt. Der Amau-

rotische, wenn er nicht durch die Suggestivfragen des Arztes irre geführt und zu falschen Antworten verleitet wird, sagt nie, er sehe wie durch einen Nebel, sondern er sehe einen Nebel. Die Sprache der Kranken ist eine Sprache der Wahrheit, Natursprache, eine sehr philosophische Sprache. Sie wird aber leicht durch das Hineinreden des examinirenden Arztes adulterirt, welcher seine unbestimmten und verwirrten Ansichten auf den Kranken überträgt.

§ 1987.

Unter die Scotome gehören auch die falschen Farben, welche Amaurotische sehen (Chromopsie) — nämlich 1) sie sehen Farben an ungefärbten Gegenständen, 2) sie verwechseln die Farben unter einander, 3) es schwebt ihnen beständig oder zeitweise Eine herrschende Farbe vor. Diese letzte ist nach Verschiedenheit der Amaurose bald eine lichte, die rothe, purpurne, seltener die gelbe, öfters blendend weiss, — oder eine dunkle, die blaue, seltener die grüne, öfters dunkelschwarz.

§ 1988.

Seine herrschende Farbe sieht der Amaurotische auch im Dunkeln und bei geschlossener Augenliderspalte; — in einigen Fällen ist es demselben im Hellen schwarz, im Dunkeln roth vor den Augen. Das Farbenspiel ist zuweilen für ihn ergötzlich, öfter aber schreckhaft und quälend.

§ 1989.

Das Unvermögen, die Farben richtig zu unterscheiden, die Achromatopsie, ist manchen Menschen angeboren, und in diesem Falle kein amaurotisches Symptom. Die Achromatopsia congenita ist nur partiell und bezieht sich nur auf Eine Farbe, z. B. die blaue oder gelbe. Sie ist vielleicht nicht so selten als man glaubt, indem sie bei Menschen, welche keine Maler sind und sich weniger mit den feineren Nuancen und Unterschieden der Farben beschäftigen, ohne auffallende Wirkung, und daher leicht unentdeckt bleibt. Wenn aber ein Mensch, der früher nicht an Achromatopsie

litt, mit einem Male die Farben nicht mehr unterscheiden kann, und ihm roth als gelb, blau als roth, grün als blau vorkommt, so ist diess ein sehr verdächtiges Zeichen und deutet auf beginnende Amaurose hin. —

§ 1990.

Das letzte, hier zu betrachtende Scotom ist das falsche Licht selbst (Photopsie.) Dem Kranken flimmert es vor den Augen, er hat einen hellen, lichten Schein vor denselben, er sieht Funken, Blitze, Flammen, leuchtende und feurige Kugeln, welche vor seinen Augen in verschiedenen Richtungen, gewöhnlich in aufsteigender Bewegung schweben, mit einem Male zerplatzen und sich in einzelne kleinere, sehr zahlreiche, weniger regelmässig geformte Feuermassen auflösen.

§ 1991.

Die Scotome, Scheinbilder, sind insgesammt Producte einer krankhaft bildenden Thätigkeit der Netzhaut u. s. f., ähnlich denjenigen Reactionen derselben, welche durch den wirklichen Eindruck des Lichtes selbst, der Farbe und des Lichtreflexes von dunklen Gegenständen erregt werden. Wenn der Amaurotische an einem dunkeln Orte Licht, Feuerfunken, Blitze und feurige Kugeln sieht, so befindet sich die Netzhaut etc. in demselben Zustande von Aufregung und Reaction, in welchen sie bei Gesunden nur durch die wirkliche Einwirkung des Lichtes, des Blitzes, einer leuchtenden Kugel versetzt wird. Eben so ist bei der amaurotischen Chromopsie die Reaction der Netzhaut dieselbe, welche bei Gesunden der Eindruck bestimmter Farben hervorzubringen pflegt. Auf gleiche Weise bei Visus nebulosus, nubeculosus, maculosus, wie bei wirklich vorschwebendem Nebel, bei wirklich vorschwebender Wolke, bei wirklich vorschwebendem dunklem Gegenstande. Bei den eigenthümlich geformten Scotomen, Schlangen, Mückenköpfen, Balken etc. ist die Netzhaut an einer bestimmten, genau umschriebenen Stelle

gerade auf dieselbe Weise thätig, wie wenn wirklich das Bildchen solcher Gegenstände auf dasselbe Feld der Retina fiele. —

§ 1992.

In dieser Beziehung ist die Scotopie den spasmodischen und convulsivischen Affectionen des Muskelsystemes correlativ. In den willkürlich beweglichen Muskeln geschieht die Contraction nur durch und unter dem Einflusse des Willens. Bei jenen krankhaften Affectionen findet sie spontan ohne einen mittelst der motiven Nerven ihnen mitgetheilten Cerebral- oder Spinalimpuls statt. Ebenso ist die Scotopie ein spontanes Sehen von reinem oder polarisirtem Licht oder von Lichtreflexen ohne wirkliche Gegenwart des objectiven Causalmomentes jener Sinneswahrnehmung. Denn eigentlich percipirt in dieser die Seele nicht das sichtbare Object selbst (das *νοούμενον*), sondern nur den Eindruck, welchen dasselbe auf das Sinnesorgan macht, und den hiedurch veränderten Zustand dieses Organes, welcher Eindruck für sie eine Erscheinung (*φαινόμενον*) ist. Durch das Auge werden die sichtbaren Gegenstände nicht selbst wahrgenommen, sondern nur die Lichtreflexe von ihrer dunklen Oberfläche mit dem hellen Einfassungsrahmen an ihrer räumlichen Begränzung. Das Sehorgan ist der wirkliche Lichtsinn: — es sieht nur Licht als solches und polarisirtes (gefärbtes) Licht und Lichtreflexe in begränzten Räumen und Einfassungen. Das Licht aber percipirt die Netzhaut im Auge wirklich, ja sie intussuscipirt dasselbe und erkennt sich in ihm als dem ihr Gleichartigen, sowie Intussusception nur zwischen homologen möglich und Erkennen nur das Sichwiederfinden in dem Gleichartigen ist. Eben darum ist der Sehact ein positiver Beweis von dem Dasein des Lichtes auch ausserhalb des sehenden Auges und unabhängig von demselben. Ausser dem Lichte aber wird nichts gesehen, und darum ist der Sehact, wie er wirklich ausgeübt wird, kein einfacher, sondern ein sehr zusammengesetzter Process, in dem sich eine

Combination somatischer und psychischer Elemente findet. Der Sehact ist daher dem Menschen nicht angeboren, sondern er muss (gleich dem Gehen und Sprechen) mühsam und allmälig durch Reflexion erlernt und eingeübt werden, wie das Beispiel neugeborner Kinder, welche Anfangs wirklich nichts als das Licht sehen, beweist, und jenes der später durch operative Hülfe zum Sehen gelangten Blindgebornen, Cataractösen, bestätigt. *J. Camphell* (in *Thomson's* Annal. of philosophy. Vol. X. pag. 17) bemerkt sehr richtig, dass der Gesichtssinn zwei Sinne in sich vereinige, einen quantitativen (gleich dem Tast- und Hörsinn) für die Gestalt, und einen qualitativen (gleich dem Geschmack und Geruch) für die Farbe.

§ 1993.

Wenn die Scotopie gemäss des Vorstehenden lediglich eine von der Lichteinwirkung unabhängige, aber der durch diese gesetzten Erregung ganz correlative Reaction der Netzhaut etc. ist, so bleibt die Frage zu beantworten: 1) wodurch jene Retinal-Reaction in amaurotischen Zuständen verursacht werde, und 2) ob sie einzig auf diese beschränkt sei und nicht auch bei anderen, nicht amaurotischen Augenleiden vorkomme?

§ 1994.

Man hat den Grund der Scotopie in materiellen Ursachen gesucht und das Scheinsehen bei derselben für ein wahres Sehen — von im Auge wirklich vorhandener Körperchen erklärt. Diese Erklärung könnte allenfalls für einige, aber doch nur für äusserst wenige Scotome, für das Sehen von Puncten, Linien, Schlängelchen, Mückenköpfen, — keineswegs aber für jenes von grossen dunklen Flecken, Wolken, Balken etc., am allerwenigsten für die Chromopsie, Achromatopsie und Photopsie ihre Anwendung finden.

§ 1995.

Da aber in der Reihe der Scotome ein durchgängiger Zusammenhang und eine innere Gleichartigkeit auch bei äus-

serer formaler Verschiedenheit stattfindet, welcher oben nachgewiesen wurde, so ist ein Erklärungsgrund, welcher nicht für alle Scotome passt, zum Voraus unwahrscheinlich. In amaurotischen Augen findet sich nichts und kann sich nichts finden, was dem Kranken als Blitz oder Leuchtkugel erscheinen könnte; eben so wenig als Wolke, schwarzer Fleck, Nebel oder Balken. Aber die Scheinbilder von Mückenköpfen, von Schlängelchen, Ringelchen etc. sollen Schleimflocken auf der Hornhaut, circumscripte und wenig ausgebreitete Opacitäten in den durchsichtigen Medien des Augapfels, dort lebende Entozoen oder erweiterte und infarcirte Blutgefässe im Innern des Augapfels hervorbringen können. Da die Gegenwart dieser Dinge bei Scotomen durch nichts erwiesen und nur hypothetisch vorausgesetzt wird, so ist fürs Erste zu bemerken, dass die Annahme materieller Ursachen nicht nothwendig ist, indem, wie oben gezeigt wurde, die Scotome auch ohne dieselben aus krankhaften Actionen der Netzhaut erklärt werden können. Der Gebrauch der Hypothesen in den Naturwissenschaften ist nur da zulässig, wo für gewisse, zuverlässig constatirte Erscheinungen andere positive und thatsächlich ermittelte Erklärungsgründe gänzlich fehlen. Aber es streiten auch positive Gründe gegen obige Annahmen. Schleimflocken, welche bei Lemositas der Hornhaut ankleben, bringen wohl momentan und sehr vorübergehend eine Trübheit des Sehens, aber kein Scotom hervor. Scotopie coexistirt überhaupt äusserst selten mit Lemositas, und wenn diess der Fall ist, so geschieht es nur zufällig und ohne innere causale Verknüpfung.

§ 1996.

Ebenso bemerkt man bei wirklich vorhandenen und constatirten circumscripten Opacitäten, bei Hornhautflecken, bei dem Centrallinsen- oder Kapselstaare etc. keine Scotome. Von Ophthalmo-Entozoen sind bei dem Menschen bisher nur äusserst wenige Fälle bekannt. Den Cysticercus (Blasenwurm) haben *W. Sömmering* und *Schott*, dann *Mackenzie*

in der vorderen Augenkammer beobachtet. Derselbe brachte aber in diesen beiden Fällen keine Scotome, überhaupt wenige Störung der Sehfunction und keine Irritation der Augenhäute hervor. Der Echinococcus hominis (Igelwurm) im Jacobson'schen Sacke verursacht Choroideitis und Dictyitis, Verdickung der Häute, auch äussere Geschwulst und Hervorragung, aber (wie natürlich wegen seiner Lagerung) keine Scotome. Im Linsensysteme sind Helminthen (nach *Nordmann's* und *Gescheidt's* Beobachtungen) äusserst häufig, jedoch mehr bei Fischen als bei den höheren Thieren. Aber auch bei dem Menschen kommt Filaria (Fadenwurm), Monostoma (Einmaul) und Distoma (Doppelmaul) in der Crystalllinse und im Glaskörper vor. Ihre Wirkungen aber sind, abgesehen von der cataractösen Verdunklung, noch unbekannt.

§ 1997.

Alle diese im Auge befindlichen undurchsichtigen Körperchen können nach optischen Gesetzen nicht gesehen und wirklich wahrgenommen werden, weil sie sich zu nahe, in zu geringer Entfernung von der Netzhaut befinden. Die Sehweite des Menschen ist eben sowohl nach der Nähe als nach der Ferne begrenzt und limitirt: — sichtbare Gegenstände, welche zu nahe an der Netzhaut liegen, werden eben so wenig wahrgenommen, als die von dem Auge zu weit entfernten. Die Myopie keines Auges ist gross genug zur Wahrnehmung solcher in der kleinsten Entfernung befindlichen Gegenstände, und bekanntlich sieht ein Kranker einen im Centralfelde der Cornea steckenden eingekeilten fremden Körper, oder einen daselbst befindlichen Hornhautflecken, oder einen Centralstaar mit dem leidenden Auge nicht; er sieht auch in solchen Fällen keinen Fleck und kein Loch an einem vorliegenden weissen Gegenstande, obgleich die Behauptung des Gegentheils noch zuweilen erfahrungswidrig ausgesprochen wird.

§ 1998.

Aus demselben Grunde kann auch ein im Innern des Augapfels befindlicher Blutaderknoten, selbst wenn er in der Richtung der Sehaxe gelagert wäre, was doch nicht leicht der Fall ist, — nicht gesehen werden. Da aber die Scotopie äusserst häufig mit äusserer, innerer und mit allgemeiner Varicosität des Augapfels coexistirt, so ist es doch einigermassen wahrscheinlich, aber bisher nicht durch pathologisch-anatomische Untersuchung erwiesen, dass einzelne Varicen in der Choroidea zuweilen Scotome von einer gewissen Art hervorbringen mögen, — nur nicht direct, indem sie das gesehene Scheinbild selbst wären, sondern indirect durch Druck auf die anliegende Netzhaut und dadurch bewirkte Functionsstörung derselben. Nicht nur dunkle, auch helle und leuchtende Scotome, selbst Photopsie, können nach der Verschiedenheit der Verhältnisse durch Compression der Retina entstehen, sowie auch der Fingerdruck auf den Augapfel mittelst des Augenlides ausgeübt, mechanisch durch Compression und Erschütterung der Retina, Scotome, Licht- und Farbensehen etc. veranlasst.

§ 1999.

Materielle Ursachen können daher allerdings Scotome auf indirecte Weise hervorbringen; sie sind alsdann als entfernte Ursachen derselben zu betrachten; — die nächste und eigentliche Ursache ist aber alle Zeit und für alle Scotome eine Functionsstörung und krankhafte Thätigkeit der Netzhaut.

§ 2000.

Photopsie ist immer die Folge eines heftig gereizten, ja entzündlichen, wenigstens subinflammatorischen Zustandes der Retina; helle und lichte Scotome sind ebenfalls Wirkungen von Erethismus und Orgasmus derselben. Diese gehören somit zu den positiven oder Reizungssymptomen. Auch die dunklen Scotome, welche in eigenthümlich und mehr regelmässig geformten Bildern bestehen, als Producte

einer krankhaft bildenden Thätigkeit, tragen diesen Charakter an sich.

§ 2001.

Aber die schwarzen Flecken, dunklen Wolken müssen als passive und Beraubungssymptome betrachtet werden, wenn sie vom partiellen Torpor und von der damit verbundenen Unempfindlichkeit eines einzelnen Feldes der Retina herrühren, neben welchen noch Lichtempfindung und Perception in den angrenzenden Retinalfeldern stattfindet, — für welche Annahme allerdings mehrere oben angeführte Gründe zu sprechen scheinen.

§ 2002.

Sie würden alsdann einigermassen von gleicher Bedeutung mit der Hemiopie (Visus dimidiatus, Halbsehen) sein, welche nun zur Betrachtung kommt. Bei Hemiopie sieht der Kranke nur die Hälfte eines Gegenstandes, entweder die obere oder die untere, oder eine seitliche Hälfte desselben. Die andere ist ihm wie verdeckt; oder er sieht auch nur jene Gegenstände, welche sich in einer gewissen Stellung und Richtung gegen sein Auge, nämlich in der Einen Hälfte seines Gesichtsfeldes, befinden. Denkt man sich das Sehfeld in vier gleich grosse Abschnitte getheilt, so werden nur die in zwei aneinander stossenden Abschnitten befindlichen Gegenstände gesehen, die in den beiden anderen Abschnitten gelagerten nicht. Der Kranke muss daher mit dem Auge den Gegenstand suchen, um dasselbe zu diesem in die gehörige respective Stellung zu bringen, und daraus entstehen auffallende Verdrehungen des Kopfes und der Augen. Bei der Hemiopie ist das Sehen überhaupt unvollkommen und auch die Perception der noch sichtbaren Hälfte der Gegenstände schwach und undeutlich. — Die Hemiopie ist die Folge des Torpors, welcher schon die eine Hälfte der Retina ergriffen hat, indess die andere Hälfte noch sensorielle Kraft und Perceptionsvermögen besitzt. Bei Visus maculosus, nubeculosus wäre das Gleiche, aber in einem weniger genau

geometrisch bestimmbaren Retinalfelde der Fall. Es kann auch geschehen, dass der Torpor zuerst in dem äussersten Umkreise der Netzhaut, an ihrem gezähnten Rande beginnt und sich von da in centripetaler Richtung nach und nach gegen das Mittelfeld verbreitet, so dass zu einer gegebenen Zeit das letzte noch sensorielle Kraft besitzt, deren die Randfelder schon beraubt sind. — Da das Mittelfeld der Eintrittsstelle des Sehnerven zunächst liegt, und von diesem die vom Hirn ausgehende sensorielle Kraft der Retina mitgetheilt wird, so wäre diese centripetale Amaurose derjenigen Anästesie und Paralyse ähnlich, welche z. B. in der unteren Extremität in den Fusszehen beginnt, über den Fuss zum Unterschenkel und dann zum Oberschenkel fortschreitet. Schwerer ist die Möglichkeit einer centrifugalen Amaurose begreiflich, bei welcher die Randfelder noch Empfindlichkeit besitzen, das Centralfeld aber dieselbe schon verloren haben soll.

§ 2003.

Zu der Annahme einer solchen Amaurose sind einige Schriftsteller wohl durch die oben beschriebene Contorsionen der Augen und durch das Suchen des Gegenstandes verleitet worden, welches man bei einigen unvollkommen Amaurotischen beobachtet. Diese Verdrehungen aber geschehen keineswegs in einer solchen bestimmten Richtung, dass sie für jene Annahme genugsam beweisend sein möchten; sie finden auch bei Hemiopie statt und sind aus dieser hinreichend erklärbar. Hemiopie ist aber keine excentrisch verlaufende Amaurose.

§ 2004.

Den Gegensatz der Hemiopie bildet, wenigstens dem äusseren Erscheinungs-Ergebnisse nach, die Diplopie und Polyopie (Visus dublicatus et multiplicatus, das Doppeltsehen und Vielfachsehen). Der Kranke sieht einen einfach vorhandenen Gegenstand zweifach; neben dem wahren Bilde des Gegenstandes befindet sich ein zweites, das Scheinbild, gewöhnlich zur Seite des ersten in etwas schräger Richtung.

Es kann aber auch ober- oder unterhalb des ersten sich zeigen, was jedoch seltener der Fall ist. Meistens stehen die Axen der beiden Bilder einander parallel, — sie können aber auch divergiren, verlängert z. B. nach unten zusammenstossen oder sich in spitzem Winkel durchschneiden. Das Nebelbild ist gewöhnlich kleiner, matter, weniger deutlich, seine Umrisse minder scharf gezeichnet, sein Colorit weniger lebhaft. Zuweilen ist das Nebelbild dem wahren Bilde ganz gleich und von ihm gar nicht zu unterscheiden.

§ 2005.

Die Diplopie findet gewöhnlich nur in einer bestimmten Entfernung (von $^1/_2$ bis 3 Schuhen) statt. Ausserhalb derselben (in grösserer Nähe oder Ferne) wird der Gegenstand nur einfach gesehen. Die Entfernung, in welcher der Gegenstand doppelt gesehen wird, ist meistens der Distanz des bestimmten Sehens und der deutlicheren Unterscheidung gleich. Das Scheinbild geht alle Zeit aus dem wahren Bilde hervor, besaumt zuerst seinen Rand wie ein dunklerer Schatten, tritt allmälig gesondert aus seinem Umfange heraus, deckt dasselbe noch zur Hälfte, zum dritten Theil, löst sich zuletzt ganz von ihm ab und entfernt sich immer mehr vom wahren Bilde.

§ 2006.

Die amaurotische Diplopie ist immer unocular, d. h. der Kranke sieht mit Einem Auge (wenn das andere geschlossen, oder sonst ausser Action gesetzt ist) doppelt. Die binoculare Diplopie, bei welcher der Kranke nur, wenn er beide Augen zum Sehen gebraucht, doppelt sieht, ist eigentlich und wesentlich nicht amaurotisch: — sie ist Folge der Divergenz beider Sehaxen, bei fehlerhafter Stellung Eines oder beider Augäpfel und bei Mangel an übereinstimmender Bewegung derselben, — daher bei Strabismus. Es kann aber dieser selbst ein amaurotisches Symptom sein, und er ist diess, wie unten gezeigt werden soll, sehr oft. Die von ihm herrührende Diplopie ist alsdann ein

indirect-amaurotisches Symptom, ein Symptoma symptomatis dieser Krankheit.

§ 2007.

Auch die unoculare Diplopie ist nicht immer amaurotisch. Sie kann von Schleimflocken auf dem Bindehautplättchen, von facetirter Beschaffenheit der Hornhaut, von Form- und Lageveränderungen der Crystalllinse — sie soll von Diplocore (was aber meine Erfahrungen nicht bestätigen) herrühren. In jedem Falle ist sie die Folge davon, dass zwei Bilder eines Gegenstandes auf verschiedenen mehr oder weniger von einander entlegenen Retinalfeldern durch vervielfachte Strahlenbrechung ausser der Richtung der Sehaxe entstehen; — was wohl ohne amaurotischen Zustand geschehen kann. Allein nicht selten begleitet Diplopie in Verbindung mit anderen amaurotischen Symptomen den beginnenden schwarzen Staar, und endet nach zeitweiser Anwesenheit zuletzt mit gänzlicher Erblindung. Obgleich nun auch in solchen Fällen das Nebenbild nicht als Product einer krankhaft bildenden Thätigkeit der Netzhaut betrachtet werden kann, und es daher eigentlich keine wahre (wesentliche) Retinaldiplopie gibt, so ist doch mit gereizten und congestiven Amaurosen zuweilen eine solche Veränderung in den innern strahlenbrechenden Medien des Augapfels verbunden, dass sich hieraus eine gedoppelte Refraction, — deren Eine ausserhalb der natürlichen Richtung der Sehaxe — und die Vereinigung der Lichtstrahlen in zwei Strahlenherden auf zwei verschiedenen Retinalfeldern ergibt. *Decondè* hat 12 Arten der monophthalmischen Diplopie unterschieden. *Meyer* hat theils die Nichtexistenz, theils die nicht amaurotische Bedeutung mehrerer derselben nachgewiesen.

§ 2008.

Bei Polyopie sieht der Kranke einen Gegenstand mehr als zweifach, — vielfach, oft sehr vervielfacht. Das wahre Bild des Gegenstandes befindet sich in der Mitte, und die Scheinbilder umgeben dasselbe von mehreren Seiten, öfters in

concentrischen Kreisen geordnet. Die Polyopie findet meistens nur für leuchtende und glänzende Gegenstände statt. Sie ist seltener als Diplopie überhaupt und seltener als diese amaurotisch, — öfters cataractös.

§ 2009.

Wie Hemiopie ihrer Natur nach ein torpides Symptom ist, so hat Diplopie und Polyopie meistens eine active Bedeutung, und sie zeigt sich besonders in gereizten, congestionirten und überfüllten Zuständen des Auges.

§ 2010.

Andere amaurotische Symptome sind die Micropie (Visus diminutus, das zu klein Sehen), und ihr contradictorisches Gegentheil, die Megalopie (Visus amplificatus, das zu gross Sehen). Amaurotischen kommen nicht selten die Gegenstände kleiner vor, als sie wirklich sind, was dem Kranken besonders bei unilateraler Amaurose auffällt, wo er mit dem Einen Auge den Gegenstand grösser, mit dem anderen kleiner sieht, da bei bilateraler Amaurose, — weil alle Gegenstände sich gleichmässig verkleinert zeigen und kein Missverhältniss sich ergibt, die Vergleichung aber mit der wahren Grösse, in welcher andere Menschen die Gegenstände sehen, unmöglich ist, — die Sache leicht verborgen und unentdeckt bleibt. Bilaterale Micropie fällt dem Kranken nur alsdann auf, wenn er eine deutliche und bestimmte Erinnerung von derjenigen Grösse hat, in welcher ein ihm bekannter Gegenstand ihm früher, noch vor Kurzem, erschienen ist, in welcher Erinnerung ihm ein Anhaltspunct zur Vergleichung mit den Dimensionen des jetzigen Bildes gegeben ist. Die Verkleinerung ist oft sehr bedeutend und kann den dritten Theil der natürlichen Grösse betragen. Sie ist mit verminderter Schärfe der Umrisse verbunden und charakterisirt sich hiedurch als passives, negatives Symptom.

§ 2011.

Die Megalopie, bei welcher die Gegenstände sich über der natürlichen Grösse zeigen, ist der Frequenz nach der

Micropie ungefähr gleich. Sie ist gewöhnlich mit einem Gefühl von Spannung, Druck und Turgescenz im Augapfel verbunden; — die giganteske Grösse der Gegenstände hat für die Kranken etwas Beunruhigendes, ja Erschreckendes; — sie charakterisirt sich als ein irritativ-congestives Symptom.

§ 2012.

Ein amaurotisches fehlerhaftes Sehen ist auch dasjenige, wobei die (übrigens richtige und correcte) Sinneswahrnehmung zu einem irrigen Urtheil über die Lage und respective Position der Gegenstände verleitet, indem diese räumlichen Verhältnisse durch den Gesichtssinn nicht unmittelbar wahrgenommen, sondern nur durch comparative Reflexion (besonders über die ergänzenden und berichtigenden Wahrnehmungen durch den Tastsinn, welcher der Raumessinn ist) bestimmt werden. Die Objecte scheinen höher oder niedriger gestellt zu sein, und somit über oder unter die horizontale Axe des Sehfeldes in zu grosser Breite abzuweichen: Visus elevatus und Visus depressus. Es kann auch eine seitliche Deviation von der verticalen Axe des Sehfeldes stattfinden, und somit Objecte, welche in gerader Richtung vor dem Auge und vor dem Mittelpunct der Pupille aufgestellt sind, gegen den äusseren oder inneren Augenwinkel zu divergiren scheinen.

§ 2013.

Endlich ist öfters bei unvollkommen Amaurotischen das Urtheil über die Entfernung der Gegenstände irrig, — sie erscheinen in zu grosser Nähe oder in zu grosser Entfernung. Das irrige Urtheil über die wahre Entfernung des Gegenstandes beruht auf der Micropie und Megalopie. Der Kranke hält den Gegenstand für entfernter, weil er ihm kleiner erscheint, und für näher, weil er vergrössert ist. — Man kann diesen Gesichtsfehler, das irrthümliche Sehen (Visus erroneus) nennen. Indem die Retina bloss ein percipirendes und kein reflectirendes Organ ist, so möchte der Visus erro-

neus für die eigenthümliche Sphäre der Retinal-Amaurose wohl transcendent sein und mehr der Cerebral-Amaurose angehören.

§ 2014.

Das irrthümliche Sehen ist in der Regel ein amaurotisches Symptom und kommt nicht leicht bei nicht amaurotischen Zuständen vor. Die einzige bekannte Ausnahme hiervon bildet der Umstand, dass am grauen Staar Operirte bei den unmittelbar nach der Operation angestellten Sehversuchen sich über die wahre Entfernung der ihnen vorgehaltenen Gegenstände zu irren und diese hinter ihrem wahren Standorte zu erblicken pflegen, woran die Abwesenheit der Crystalllinse, meistens auch bei Collapsus corneæ nach bei der Extraction ausgeflossenem Humor aqueus, — und somit die zu geringe Convergenz der vom Gegenstande reflectirten Lichtstrahlen Schuld sind; so wie man durch concave Brillengläser die Gegenstände kleiner und scheinbar in grösserer Entfernung sieht; ein Gesichtsfehler, welcher bei Staaroperirten sehr bald durch die berichtigende Tastsinneswahrnehmung und Verstandesreflexion wieder gehoben wird.

§ 2015.

Von dem amaurotischen Zunahe- oder Zufern-Sehen, bei welchem der Focus des Auges und seine strahlenbrechende Kraft sich nicht verändert hat, ist die wirkliche Myopie und Presbyopie zu unterscheiden, bei welcher eine solche Veränderung der Sehweite wirklich stattfindet. Ausser der auf den organischen Bildungsverhältnissen des Augapfels und dem beschränkten Accomotionsvermögen beruhenden Myopie und Presbyopie gibt es noch eine, von dieser unabhängige, amaurotische. Es ist nicht selten, dass der am anfangenden schwarzen Staare Leidende darüber klagt, dass er, nachdem er früher keineswegs Myop war, mit einem Male nicht mehr gut in die Ferne sieht. Umgekehrt fangen auch wirkliche Myopen bei beginnender Amaurose mit einem Male an, besser in die Ferne zu sehen, worüber sie sich

sehr erfreuen; allein diese Freude ist wie bei Oxyopie von kurzer Dauer. Die amaurotische Myopie kann auch ganz einfach als Folge und Wirkung der Amblyopie betrachtet werden, indem der Kranke wirklich in dem Maase weniger sieht, als seine Sehweite sich verkürzt, wobei die hinter der äussersten Grenze derselben liegenden Gegenstände nicht mehr gesehen werden. Früher sah der Kranke die Gegenstände in einer gewissen Entfernung noch gut und deutlich; jetzt wegen eingetretener Schwäche der Sehkraft sieht er sie in derselben Entfernung undeutlich oder gar nicht mehr. So ist umgekehrt auch die amaurotische Presbyopie gewöhnlich und aus demselben Grunde mit Oxyopie verbunden und aus dieser herzuleiten, daher auch mit ihr selbst von gleich kurzer Andauer.

§ 2016.

Zur Metamorphosie gehören alle scheinbare (nicht wirklich vorhandene) Veränderungen in den Umrissen und in der Configuration der äusseren sichtbaren Gegenstände, wenn gerade Linien (z. B. in Schrift oder Druck) gekrümmt, gebogen, die Axen der Gegenstände gebrochen, stumpfwinklig umgebogen, ihre Umrisse nicht scharf begrenzt, daher näher zusammenfliessend, über einander geschoben, — die Objecte verzogen, verlängert erscheinen. Unvollkommen-Amaurotischen kommt zuweilen der Kreis wie eine Elipse, das rechtwinklige wie ein verschobenes Viereck vor. In diesem höheren Grade der vollkommeneren Entwicklung ist die Metamorphosie selten, — aber in den oben bemerkten geringeren Graden ist sie sehr gewöhnlich, und beinahe bei jeder unvollkommenen Amaurose zugegen, indem der Kranke immer mehr oder weniger unrichtig sieht. Die Defiguration der Gegenstände ist natürlich sehr mannigfach, und sie geschieht in sich entgegengesetzten Abartungen. Daher verhält sich die Metamorphosie wie die Scotopie. Sie hat ihr contradictorisches Gegentheil nicht in einem anderen, ihr correlativen amaurotischen Symptom, sondern bei der Ver-

schiedenheit hier der Defigurationen, so wie dort der Scheinbilder — in sich selbst.

§ 2017.

Visus evanidus ist derjenige Zustand, da der Kranke, wenn er einen Gegenstand betrachtet, denselben ziemlich gut sieht; je länger er aber seinen Blick auf denselben richtet, desto undeutlicher wird er ihm, bis er ihm zuletzt ganz verschwindet. Es kommt auch wohl das Gegentheil vor: der Kranke sieht den Gegenstand Anfangs weniger deutlich und bestimmt; je länger und aufmerksamer er ihn betrachtet, desto schärfer treten seine Umrisse, desto bestimmter seine Figur, seine Farbennüancen und übrigen sichtbaren Eigenschaften hervor. Man kann diesen Zustand Visus increscens benennen. Derselbe entspricht dem Torpor, bei welchem durch Anstrengung die Trägheit und Unthätigkeit des Organes zuletzt überwunden und noch einige Reaction erzwungen wird; Visus evanidus aber einem gereizten Zustande, wobei die schon bestehende Ueberreizung der Netzhaut durch die hinzukommende Anstrengung noch gesteigert und die Retinalfunction zuletzt aufgehoben wird; — oder er bezeichnet den Uebergang eines noch gereizten Zustandes in Torpor.

§ 2018.

Von ihm ist Visus interruptus in sofern verschieden, als bei diesem zwar auch auf den Moment des Sehens jener des Nichtsehens, — rascher als bei Visus evanidus — und ohne unmerklichen Uebergang folgt, dieser Moment aber sehr bald wieder und auf die gleiche Weise in den ersten zurückläuft, und so der Wechsel vom Sehen und Nichtsehen sich in stetiger Reihenfolge wiederholt. Vermöge desselben sind in ihm gleichsam Visus evanidus und increscens vereinigt, oder vielmehr Visus interruptus bezeichnet den Kampf zwischen dem Sehen und Nichtsehen und die letzten Anstrengungen der Natur im Kampfe gegen die Krankheit.

§ 2019.

Endlich wenn dieser Kampf ausgekämpft ist, hören die Phasen und Oscillationen auf, und alle Arten des mangelhaften und unrichtigen Sehens gehen in dem Visus nullus, dem vollständigen und bleibenden Nichtsehen, auf gemeinsame Weise unter. Totale Erblindung mit ganz erloschener Lichtempfindung ist das letzte und Schlusssymptom dieser ganzen Reihe.

§ 2020.

Diess nun sind die sich zunächst auf den Sehact selbst beziehenden subjectiven Symptome der Amaurose. Sie können daher auch, weil das Wesen der Amaurose in einer Störung oder Abolition des Sehvermögens besteht, wesentliche Krankheitssymptome genannt werden. Mehr zufällig und weniger genau mit dem Wesen der Krankheit verknüpft sind einige andere subjective Symptome, welche nicht geradezu Störungen des Sehactes bezeichnen, und sich theils auf die Synästesie, theils auf die Function anderer Sinnesorgane, theils auf das Hirn und die psychischen Verrichtungen beziehen.

§ 2021.

Krankhafte Veränderungen und Affectionen des Gemeingefühls sind bei Amaurotischen sehr gewöhnlich, besonders im Auge selbst und in den dasselbe zunächst umgebenden Gebilden. Der Kranke hat in diesen öfters das Gefühl von Kälte, von Anästesie, von Taubheit und Müdigkeit, von Eingeschlafensein. In anderen Fällen ist das Gefühl von Spannung, Völle, Eingenommenheit, Hitze, Turgescenz, Druck und Schwere vorhanden. Jenes ist ein torpides, dieses ein congestiv-irritatives Symptom.

§ 2022.

Torpide Amaurosen sind öfters vollkommen schmerzlos, — bei gereiztem und congestivem Zustande sind nicht selten die heftigsten Schmerzen von stechender, reissender, klopfender Beschaffenheit im Augapfel selbst, in seinen nächsten Umgebungen, hinter dem Augapfel im Hintergrunde der Orbita, im Haupte und dessen einzelnen Regionen, in der

Supraorbital-, Frontal-, Temporal-, Sincipital-, Occipital-, Malar- und Cervicalgegend vorhanden. Es gibt wenige Fälle von Amaurose ohne Kopfschmerzen. Diese fehlen weit seltener als Augenschmerzen. Sie lassen gewöhnlich erst nach völliger Erblindung nach, ja sie dauern zuweilen auch nach dieser zur grossen Qual des unglücklichen Kranken noch fort. — Da der Schmerz kein vom Nervus opticus ausgehendes Symptom ist, so beweist seine Gegenwart besonders im höheren Grade, — die das optische Nervensystem überschreitende und in die Sphäre der die Communsensibilität der Augengegend vermittelnden Nerven, besonders des Trigeminus, hinüberreichende Beschaffenheit der Amaurose.

§ 2023.

Die psychische Stimmung der Amaurotischen ist im Ganzen jener der übrigen Blinden gleich. Sie fühlen sich sehr unglücklich und empfinden schmerzhaft den Verlust des edelsten Sinnes. — weit mehr als Taube. Sie verfallen in Schwermuth, nähren aber sehr lange Zeit die Hoffnung der Wiederherstellung des Sehvermögens, suchen überall Hülfe, unterwerfen sich gerne und bereitwillig allen, auch den schmerzhaftesten Curversuchen, und nehmen den ärztlichen Ausspruch ihrer Unheilbarkeit sehr übel auf. Sie äussern oft, sie wünschen nur ein Weniges wieder zu sehen (z. B. ihre Finger), sie würden sich gerne damit begnügen, und nicht mehr verlangen. Bei noch unvollkommenem schwarzem Staare sind sie sehr aufgeregten, reizbaren und perturbirten Gemüthszustandes, wozu die ihnen lästige und schmerzhafte Einwirkung des Lichtes wesentlich beizutragen scheint. Erst nach gänzlich erloschener Lichtempfindung tritt Beruhigung ein. Aber durch Photopsie getäuscht, glauben sie noch immer von Zeit zu Zeit etwas zu sehen, und dieser falsche Lichtschimmer nährt ihre eitle und trügerische Hoffnung. Endlich wenn sie jede Hoffnung aufgegeben haben, werden sie wieder heiter, lebensfroh, und ertragen den ihnen Anfangs so lästigen Zustand von Abhängigkeit von andern

Menschen sehr gut. Sie sind zutraulich, wenig besorglich, lieben die Gesellschaft, und unterscheiden sich hierdurch auffallend und zu ihrem Vortheil von den misstrauischen Tauben. In Paris sieht man in den ersten Salons häufig einen oder einige Blinde mit grünen Lisieren, welche mit besonderer Aufmerksamkeit besonders von jungen Damen behandelt werden und sich in diesen heitern und spirituellen Kreisen sehr vergnüglich befinden. Zuletzt richten sich Amaurotische in ihrem traurigen Zustande ganz behaglich ein und nehmen ihre frühern Geschäfte wieder mit Eifer und Interesse vor. Aller dieser Vortheile ist derjenige Amaurotische beraubt, welcher durch falsche Hoffnungen und durch die vorgespiegelte Möglichkeit der Heilung hingehalten und durch vergebliche, gewöhnlich zuletzt seine Gesundheit ganz zerrüttende, Körper und Geist verderbende Curversuche gequält wird. Amaurotische sind übrigens sehr geneigt, sich und Andere über den Erfolg solcher Curversuche zu täuschen. Sie glauben leicht an Besserung, und überschätzen immer einen wirklich erlangten, geringen Vortheil.

§ 2024.

Bezüglich auf die psychische Stimmung der Amaurotischen ist noch zu bemerken, dass für sie das Wort „schwarzer Staar„ etwas Schreckhaftes und selbst ihren Zorn Erweckendes hat. Sie ertragen noch die Erklärung ihrer Unheilbarkeit, wollen aber jenen furchtbaren Namen ihrer Krankheit vermieden wissen. Man hört die Aeusserung: „ich will gerne blind bleiben, wenn ich nur den schwarzen Staar nicht habe.“

§ 2025.

Bei Amaurosis absoluta fängt der Kranke zuletzt innerlich wieder zu sehen an. Nicht nur bewahrt er treu im Gedächtniss die Vorstellungen der ehemals gesehenen Gegenstände, welche durch ihre mittelst anderer Sinne wahrgenommene, oder ihm kund gegebene Nähe stets wieder lebhaft angeregt werden, — sondern es entsteht in ihm auch

eine bestimmte Vorstellung, ein charakteristisches Bild von jedem neuen Gegenstande, besonders von Personen, an welchen er Interesse nimmt, — und merkwürdiger Weise stimmt dieses Bild mit den sichtbaren Eigenschaften eines solchen Gegenstandes, einer solchen Person öfters auffallend überein.

§ 2026.

Es gibt Amaurotische, welche Sinn für die Schönheiten der Natur behalten, gern reisen, hierzu schöne, pitoreske, romantische Gegenden vorzugsweise vor anderen von Naturschönheiten entblössten Ländern wählen, und sich daran sehr ergötzen.

§ 2027.

Merkwürdig sind die Träume der Amaurotischen. Die meisten träumen noch viele Jahre nach ihrer Erblindung von sichtbaren Gegenständen, und kommen sich selbst in diesen Traumbildern als Sehende vor. Diese Traumbilder sind öfters wunderschön und mit den herrlichsten Farben geschmückt. Später aber in unbestimmbaren Zeiträumen hören diese Gesichtsträume auf. So verhält sich die Sache bei Retinalamaurosen und selbst bei solchen, deren Ursache in den Sehnerven vor ihrer Decussationsstelle liegt.* Bei encephalischen Amaurosen fanden nach meiner Erfahrung in jenen Fällen, wo die Kranken noch Bewusstsein hatten und über ihre psychischen Zustände Mittheilungen machen konnten, keine Gesichtsträume statt.

§ 2028.

Unilaterale Amaurose geht zwar in der bei Weitem grössten Anzahl von Krankheitsfällen früher oder später in bilaterale über. Doch gibt es Arten dieser Krankheit, bei welchen ein solcher Uebergang gewöhnlich nicht stattfindet. Wenn diess der Fall ist, zeigt sich nach und nach, meistens erst später, Verstärkung der Sehkraft des zweiten Auges, selbst

* *Herrmann* in *v. Ammon's* Monatschrift. Bd. I.

wenn diess früher das schwächere war. Auf gleiche Weise vermehrt sich nach der bilateralen Amaurose zuweilen die Feinheit und Schärfe des Gehörs, auch des Geruches; — besonders aber und am constantesten jene des Tastsinnes, welcher bei gehöriger Cultur und Einübung die Stelle des mangelnden Sehsinnes einigermassen zu vertreten vermag. Auf dieses vicarirende Verhältniss ist das System der Blindenerziehung gegründet.

§ 2029.

Endlich hat die vollkommene bilaterale Amaurose, wenn sie nicht encephalisch ist, öfters die Verstärkung der Intelligenz und höhere Entwicklung der Geisteskräfte zur Folge, so dass solche Blinde nicht dumm und beschränkten Verstandes sind, vielmehr manche sich in Wissenschaften und Künsten auszeichnen. Besonders nimmt bei ihnen die Aufmerksamkeit, die Treue des Gedächtnisses, die Lebendigkeit der Phantasie, die Schärfe und Richtigkeit des Urtheils, so wie die Wärme des Gefühles und die Tiefe des Gemüthes in auffallender Weise zu.

§ 2030.

Wenn ich die subjectiven Symptome des schwarzen Staares reassumire, und deren diagnostische Wichtigkeit festzustellen trachte, ergibt sich, dass jedes derselben bei richtiger Auffassung und Würdigung amaurotische Bedeutung habe. Eines oder das andere derselben kann zwar für sich allein bei nicht amaurotischen Zuständen vorkommen; z. B. Amblyopie, Hemeralopie, Myodesopie, Diplopie, Achromatopsie. Aber wenn mehrere sich vereint zeigen, so fehlt nicht leicht ihre amaurotische Bedeutsamkeit. So ist die Myodesopie, wenn der Kranke bei ihr sonst gut und richtig sieht, unbedenklich. Ist sie aber einem höheren Grade von Amblyopie, mit Chrupsie, mit Photopsie verbunden, so ist sie sehr verdächtig und wohl amaurotisch. Es gibt auch amaurotische Symptome, welche selbst ganz vereinzelt immer diese Bedeutung haben, wie Metamorphopsie, Visus evanidus,

interruptus, Hemiopie, Micropie, Megalopie, Visus elevatus, depressus, erroneus u. s. f. Zur Ergänzung und sichern Feststellung der Diagnose dienen nun die objectiven Symptome, welche, abgesehen von einigen äusserst wenigen exceptionellen Fällen, bei den in ihrer Ausbildung etwas mehr vorgerückten Amaurosen nicht fehlen. und die eigentliche Controlle der subjectiven Zeichen bilden.

§ 2031.

Obgleich bei allen Krankheitsformen die lediglich subjectiven Zeichen wegen der Unzuverlässigkeit der Selbstwahrnehmungen der Kranken immer etwas zweifelhaft bleiben, und nie jenen Grad von Eviction, wie die objectiven, auf eigener Wahrnehmung des Arztes beruhenden, gewähren; so sind doch die Angaben und Aussagen der Amaurotischen, abgesehen von ihren ängstlichen Uebertreibungen besonders bezüglich auf Scotome, — ziemlich glaubhaft. Nämlich die Amaurose, wo sie wirklich stattfindet, kann nicht verheimlicht, abgeläugnet (Morbus celatus), wohl aber kann sie vorgespiegelt, simulirt (Morbus simulatus) werden. Diess geschieht aber nur von betrügerischen Menschen bei besondern wenigen und bekannten Veranlassungen, und zu eigenthümlichen leicht zu durchschauenden Zwecken, z. B. von arbeitscheuen Bettlern, um Mitleid zu erwecken. Conscriptionspflichtige simuliren zuweilen unilaterale Amaurose, um sich der Militärpflichtigkeit zu entziehen, und seitdem die specifische Einwirkung der Belladonna auf Pupillen-Erweiterung auch unter dem Volke bekannt geworden ist, kam es vor, dass einzelne angeblich Amaurotische mit Mydriasis bei der Musterung erschienen. Indem die von jener Narcose abhängige Pupillen-Erweiterung nur höchstens drei Tage andauert, ist bei so lange fortgesetzter aufmerksamer Beobachtung die Entdeckung eines solchen Betruges nicht schwierig. Auch bei betrügerischen Bettlern ist hierzu die sonst wohl übliche Anwendung gewaltsamer und bedrohlicher Mittel weder erforderlich, noch von gesichertem Erfolge, indem verstockte

Betrüger die gewaltsamsten und erschreckendsten Proben, eine Art Augentortur, nicht selten unerschüttert aushalten, ohne zum Geständnisse gebracht zu werden. Wenn unter den angegebenen Umständen alle objectiven Zeichen gänzlich fehlen, verdienen die lediglich subjectiven Angaben kein Vertrauen. Denn nur die unilaterale Amaurose kann ganz ohne objective Symptome bestehen, niemals die bilaterale. Gerade aber diese, und nicht die erste, pflegt von Bettlern in betrügerischer Absicht simulirt zu werden.

§ 2032.

Was die objectiven Symptome selbst betrifft, so sind sie die Folge der nothwendigen und unauflöslichen Correlation, in welcher die Function eines Organes mit dessen eigenthümlicher Gebildung, Ernährung und stetiger Selbstreproduction steht, so dass sowohl jede Functions-Abweichung sehr bald einen veränderten Bildungstypus, als umgekehrt dieser gleichfalls eine Functionsstörung zur unausbleiblichen Folge hat. Sie sind übrigens eben so verschieden und mannigfach, als die subjectiven Symptome, und zwar aus demselben ganz gleichen Grunde, nämlich wegen der grossen Ungleichartigkeit und Verschiedenheit der innern Natur der amaurotischen Zustände selbst, zu welchen nicht weniger als alle Krankheiten der Netzhaut und des ganzen vital-optischen Apparates gehören. Daher zeigt sich auch bei ihnen jenes gegenseitig contradictorische Verhältniss, welches ich bei je zwei subjectiven Symptomen nachgewiesen habe; z. B. der Mydriasis ist die Myosis, dem Hippus die Unbeweglichkeit der Iris, der scheinbaren blaulich-grünlichen Färbung des Augengrundes dessen opalisirende Beschaffenheit u. s. f. entgegengesetzt. Gemäss dieser innerlichen Verschiedenheit haben daher auch sie bald eine active, irritative, bald eine passive, torpide Bedeutung, und in den objectiven sichtbaren Symptomen schaut der Arzt das innere Wesen der Krankheit an. Oculus oculum cognoscit. Denn beinahe alle objectiven Symptome der Amaurose werden durch den Gesichtssinn selbst,

— nur sehr wenige durch den Hörsinn (das Schottengeräusch bei einem gewissen amaurotischen Zustande?) oder durch den Tastsinn (die weich oder hart anzufühlende Beschaffenheit des Bulbus) wahrgenommen.

§ 2033.

Die vollkommene und inveterirte bilaterale Amaurose spricht sich schon in dem ganzen äussern Habitus des Kranken, in der Art, wie er sich darstellt, wie er den Kopf trägt, einherschreitet, deutlich kennbar aus. Er hält sich sehr gerade (hat etwas wie tetanisch-ausgestrecktes), trägt den Kopf aufwärts, beinahe ein wenig zurückgezogen, — die Augen sind weit geöffnet, starr, — er schreitet keck, unverzagt, wie der Stolze, sich selbst genügend, ganz sicher, festen und raschen Trittes in gerader Linie einher durch Licht und Finsterniss, über Stock und Stein, ohne sich um irgend einen im Wege befindlichen Gegenstand zu bekümmern, die Nähe desselben zu ahnen, oder ihm auszuweichen. Er scheint das Bewusstsein, sowie des Lichtes, so auch des Daseins der sichtbaren Gegenstände verloren zu haben. Daher stösst er überall an diese an, und er kann des Führers keinen Augenblick entbehren. Wie sehr contrastirt seine Erscheinung und Selbstdarstellung gegen jene des Cataractösen, welcher scheu, unsicher, verlegen und ängstlich, wie demüthig, mit gesenktem und etwas seitlich geneigtem Kopfe, mit wenig geöffneten, beinahe zugekneiften Augen, suchend und spähend, mit vorgehaltenen Händen und Armen, welche wie Gefühlstangen ausgestreckt sind, in kleinen sorglich abgemessenen Schritten, tappend daher kommt, durch jede Lichtabstufung in Verlegenheit gebracht wird und jedem Gegenstande, nachdem er ihn mit den Händen explorirt hat, sorgfältig ausweicht. Der erfahrene Arzt unterscheidet beide im ersten Anblick schon in einer gewissen Entfernung und diagnosticirt Amaurose und Cataract sogleich bei dem Eintritte des Blinden in seine Wohnstube.

§ 2034.

Diese Bilder des Amaurotischen und Cataractösen zeigen sich freilich nur bei reinen und vollkommen ausgeprägten Formen einer gewissen Art, und nach einem längeren zeitlichen Bestande der Krankheit; weil diese allerdings, um solche Herrschaft über den Geist und Körper zu gewinnen, der Zeit bedarf, und sich nicht sogleich bei dem ersten Anlaufe alle Mienen und Gesten des Kranken unterwerfen können.

§ 2035.

Bei grösserer Annäherung des Blinden ergeben sich folgende weitere objective Symptome: Das amaurotische Auge hat etwas widernatürliches, fremdartiges, zuweilen sogar schreckhaftes. Es ist kein Auge mehr, es hat aufgehört ein Sinnesorgan zu sein. Worin diess widernatürliche und fremdartige bestehe, lässt sich besser selbst sehen, als mit Worten beschreiben. Bei unilateraler Beschaffenheit findet eine auffallende Verschiedenheit zwischen dem amaurotischen und dem sehkräftigen Auge im Totalausdrucke statt. Bei bilateralen Amaurosen contrastirt der Habitus oculorum mit dem allgemeinen physiognomischen Ausdruck. Solche Augen passen nicht in ein solches Angesicht. Selbst jener allgemeine physiognomische Ausdruck erleidet eine totale Veränderung und geht grösstentheils verloren, weil derselbe wesentlich von der Beschaffenheit der Augen abhängt. Das Angesicht des Kranken wird jenem einer Statue aus Stein ohne ausgeführte, mit bloss angedeuteten Augen ähnlich. Denn das amaurotische Auge wird ausdrucklos; — es ist ohne Blick, ohne Seele; aus ihm leuchtet kein Affect, keine Leidenschaft, keine geistige Erhebung hervor. Der Kranke richtet seine Augen nicht auf den ihm vorgehaltenen Gegenstand. Wird der unvollkommen Amaurotische hiezu ermahnt und angetrieben, so sucht er denselben, ohne ihn zu finden; — und scheint, obgleich seine Aufmerksamkeit auf ein bestimmtes Object gerichtet ist, anderswohin zu sehen. Bei unilateraler Amaurose ist der Blick des gesunden Auges auf das Object gerichtet, aber das erblin-

dete Auge folgt nicht dieser Bewegung, und seine Sehaxe divergirt von jener des ersten.

§ 2036.

Das amaurotische Auge ist matt, glanzlos, wie bei einem Schlaftrunkenen, oder wie bei einem wirklich Schlafenden, welchem man durch die Erhebung des obern Augenlides die Palpebral-Spalte öffnet. Das Auge des Schlafenden sieht wirklich ganz amaurotisch aus, und ist auch vor dem Eintritte des Erwachens amaurotisch. Man bemerkt diess durch den Contrast am besten eben in dem Momente des Erwachens, wo das Leben, der Blick und psychische Ausdruck in das Auge zurükkehrt. Bei einem noch höhern Grade der Krankheit gleicht das amaurotische Auge dem im Tode gebrochenen, selbst dem cadaverösen vor dem Eintritte der Verwesung.

§ 2037.

Die bisher dargestellten krankhaften Veränderungen im Habitus und Totalausdruck des Auges sind, wenigstens zum Theil, Folgen und Wirkungen pathologischer Veränderungen in den integrirenden Gebilden, Membranen und Medien desselben, welche sich auch ausserdem sehr vielfach und bedeutsam ergeben. Die Bindehaut ist öfters missfarbig, schmutzig gelb, — trocken, halb verschrumpft. Die Hornhaut, obgleich durchsichtig und nicht getrübt, ist ohne Glanz oder matt glänzend, gleich einem abgestandenen oder matt geschliffenen (aber nicht wie bei Keratitis einem angehauchten, oder mit Staub und feinem Sand bestreuten) Uhrglase, — in andern Fällen ist sie widernatürlich glänzend, leuchtend. Ihre Consistenz und ihre Cohäsionsverhältnisse sind krankhaft verändert; sie fühlt sich (bei der Betastung mittelst des obern Augenlides) entweder härter, praller und mehr gespannt, oder in andern Fällen weicher und weniger resistirend, sogar leicht eindrückbar, an. Die Sclerotica ist öfters verdünnt, atrophisch, und lässt die braune Aderhaut bläulich durch sich hindurchscheinen. In ihr, in der sie bedeckenden Bindehaut, und in der zell-

gewebigen Schicht zwischen beiden erblickt man bei vielen Amaurosen einzelne oder viele varicös erweiterte, infarcirte, knotig aufgetriebene Blutgefässe.

§ 2038.

Besonders wichtige objective amaurotische Symptome sind diejenigen, welche sich auf die Iris, ihre Färbung und Hängelage, beziehen. So wie schon die Disposition zur Amaurose und zu irgend einer besonderen Art derselben wesentlich von der Farbe der Iris, eigentlich vom Grade der Entwicklung des Gefässsystemes im Augapfel, besonders des venösen, und von der hierdurch bedingten qualitativen Beschaffenheit des Pigmentes der Traubenhaut abhängt, so wird auch bei der wirklichen Entstehung dieser Krankheit meistens die Farbe der Regenbogenhaut verändert. Besonders ist diess der Fall bei den congestiven und bei den atrophischen Amaurosen. Bei jenen wird ihre Farbe immer dunkler und mehr gesättiget, — bei diesen wird sie heller und abgebleicht. Damit stimmt auch ihre Völle und Gedrungenheit überein. Bei jenen ist die Iris von Ueberfüllung ihrer Gefässe, besonders der venösen, strotzend, turgescirend, nach vorne gedrängt; — diess ist die active Turgescenz der Regenbogenhaut. Die vordere Augenkammer ist hiebei wegen der Annäherung der Iris an die Hornhaut in ihrem Diameter anteroposterior verkürzt. Sie ist auffallend verkleinert, und ihre Geräumigkeit vermindert. Die Iris hat ihre senkrechte Hängelage verlassen, und sie ragt convex nach vorne hervor, so dass sie einen der Hornhaut beinahe concentrischen Kugelabschnitt darstellt. Die Turgescenz und Gefässüberfüllung findet zwar in beiden Zonen der Iris, aber nicht in jeder gleichmässig statt. Sie zeigt sich im höheren Grade in der innern kleinern Zone, und dadurch wird der im natürlichen Zustande schon vorhandene, besonders in blauen Augen deutlich ausgesprochene Unterschied in der Färbung beider Iriskreise noch auffallender. Den ganzen Complex der obengenannten Irissymptome nenne ich den Infarct der Regenbogenhaut. Der Congestivzustand

der Iris unterscheidet sich von dem entzündlichen Irisinfarct bei Iritis dadurch, dass bei jenem alle exsudativen Symptome, selbst schon der Schleier, welcher wie ein feiner Dunst über die vordere Iriswand gelegt ist, noch mehr jene der Pupillarexsudation ganz fehlen, da sie hingegen bei und nach der nur etwas vorgeschrittenen Iritis immer in sehr bedeutendem Grade sich zeigen.

§ 2039.

Bei atrophischen Amaurosen hängt die Iris welk und schlaff senkrecht herab; ja sie weicht zuletzt, besonders bei gleichzeitig vorhandener Atrophie der Organtheile in der hintern Augenkammer etwas nach hinten zurück, so dass sie bei grösserer Retrocedenz des kleinen Iriskreises an ihrer vordern Wandung wie ausgehöhlt erscheint. Sie ist nicht bloss wegen relativen Pigmentmangels, sondern in ihrem Gewebe selbst auffallend verdünnt und der Farbenunterschied ihrer beiden Zonen ist geringer, scheint auch wohl ganz zu fehlen.

§ 2040.

Bei der Amaurose sind die durchsichtigen Medien des Augapfels klar und nicht suffundirt. Nur in den spätern Stadien und als Effect der Krankheit entsteht bei manchen Amaurosen eine Opacität im Linsensysteme, welche immer in der Kapsel und zwar in der hintern Kapselwand, nie in der Linse selbst ihren Anfang nimmt. Ein solcher, immer mit totaler Erblindung und erloschener Lichtempfindung verbundener, grauer Staar wird die amaurotische Cataract, auch wegen ihrer eigenthümlichen scheinbaren Färbung Cataracta viridis genannt. — Ebenso ist bei der reinen Amaurose auch der Glaskörper hell und durchsichtig; die später zuweilen eintretende partielle Suffusion desselben verhält sich ganz so, wie jene im Linsensysteme. Bei noch bestehender Durchsichtigkeit beider strahlenbrechender Medien zeigen sich daher im amaurotischen Auge bei dem Sanson'schen explorativen Experimente drei Bilder des Flammenkegels der vor-

gehaltenen brennenden Kerze, das vordere und hintere aufrechtstehende, und das mittlere gestürzte.

§ 2041.

Aber bei vollkommener Helligkeit und ungetrübter Beschaffenheit der durchsichtigen Medien zeigt sich eine scheinbare Trübheit, welche der Arzt im tiefen Hintergrunde der hintern Augenkammer bemerkt. Bei den meisten Amaurosen findet man eine solche Trübheit, und nur selten erscheint der tiefe Augengrund klar, wie im gesunden Zustande. Diese Trübheit gewahrt man mit freiem und unbewaffnetem Auge, und es ist weder nöthig, noch nützlich, sich der Loupe zu bedienen, unter welcher die Reinheit der Auffassung verloren geht. Die scheinbare Trübheit ist immer gleichmässig über den ganzen hintern Augengrund verbreitet, gewöhnlich concav, zuweilen auch in ebener Fläche ausgespannt. Niemals wird sie zunächst hinter der Pupille, immer in einiger und bedeutender Entfernung von derselben wahrgenommen. Sie ist bei den meisten Amaurosen von rauchiger, schwarzgrauer Farbe und von dieser, da sie die gewöhnlichste ist, mag die deutsche Benennung: schwarzer Staar entstanden sein. Sie ist nicht selten meergrün, und bei dieser Coloration scheint sie mehr nach vorne zu liegen; — am seltensten ist sie bleichgrau, weissgelblich, ins Röthliche schillernd, opalisirend, daher im Halbdunkel leuchtend. Uebrigens sind diese Farben-Nüancen schwer mit Worten zu beschreiben und deutlich zu machen. Noch schwerer gelingt diess in colorirten Zeichnungen und Kupferstichen, — am ehesten wohl in emaillirten, künstlichen Augen.

§ 2042.

Die rauchige Trübheit wird allgemein als eine optische Täuschung anerkannt; Niemand hat daran gedacht, ihr eine materielle Ursache zuzuschreiben, und sie von einem wirklich vorhandenen dunkeln und schwarzgefärbten Körper herzuleiten. Anders aber verfährt man mit den zwei andern

Trübheiten, der meergrünen und der opalisirenden, für welche man durchaus materielle Grundlagen haben will, und welche man aus optischer Illusion nicht erklären zu können vermeint. Es ist zuerst die Inconsequenz dieses Verfahrens zu rügen, da die rauchige Schwärze von der natürlichen Klarheit des Augengrundes doch eben so sehr abweicht, als die beiden andern Missfarbigkeiten. Was nun zuerst die meergrüne, blaugrüne, der Farbe der Burgunderflaschen ähnliche Trübheit betrifft, so pflegt man das mit ihr behaftete amaurotische Auge das glaucomatöse, und die Krankheit selbst das Glaucom zu benennen, indem man zu dieser Namensbezeichnung einen Terminus verwendet, welcher schon bei den alten griechischen Schriftstellern vorkommt, aber bei ihnen gewiss eine ganz andere Bedeutung hatte.

§ 2043.

Unter Glaucoma scheinen diese bald die Cataracta viridis, bald eine grünlich-blaue Verdunklung der Hornhaut, bald jeden im Auge sichtbaren dunklen Körper von blaugrüner Farbe zu verstehen. Ein arabischer Schriftsteller, *Jesu Halli*, führt sieben Arten des Glaucoms an, unter welchen mehrere gar keine Krankheiten sind. Jedes graue, blaue oder grünliche Auge nennt er „Oculus glaucus," und leitet die siebente Art von der zu geringen Schwärze der Traubenhaut, somit von dem relativen Pigmentmangel ab. Später kam der Name Glaucom fast ganz ausser Gebrauch. Zuweilen bezeichnete man damit, ohne eine wesentliche Verschiedenheit dieser und anderer Amaurosen dadurch andeuten zu wollen, eine besondere Art von Amaurose, bei welcher eben jene meergrüne Verdunklung weit hinter der Pupille sich zeigt, die sich von der cataractösen durch ihre abweichende Farbe, durch ihren tieferen Sitz, durch ihren grösseren Umfang und den Mangel an der schwarzen ringförmigen Einfassung, durch die ganz erloschene Lichtempfindung bei verhältnissmässig doch geringerer sichtbarer Trübheit, und in dem früheren Krankheitsstadio durch das Missverhältniss

zwischen der Abnahme der Sehkraft und dem Grade der Opacität, durch die Erweiterung der Pupille und die Veränderung ihrer kreisigen Form in die horizontal-ovale, durch die Unbeweglichkeit der Iris, die Atrophie der Sclerotica und die Varicosität der Venen in der Choroidea, Sclerotica und Conjunctiva unterscheidet. So wie diess insgesammt theils subjective, theils objective amaurotische Symptome sind, so war man gewiss auch berechtigt, das Glaucom für eine blosse, aber eigenthümlich charakteristische Form der Amaurose zu erklären, — eine Ansicht, welche, ohne so deutlich und bestimmt ausgesprochen zu sein, die früher allgemein giltige war. *Brisseau* hat zuerst die Lehre aufgestellt, dass das Glaucom kein amaurotischer Zustand sei, sondern bei ihm die Erblindung von der Verdunklung des Glaskörpers abhänge. Er wurde hiezu durch die Entdeckung des wahren Sitzes der Cataract im Linsensysteme, der Analogie und Vollständigkeit wegen veranlasst. So pflegt in der Pathologie jede wahre neue Entdeckung durch falsche Analogie und zu weit ausgedehnte Anwendung sogleich einen oder mehrere Irrthümer herbeizuführen.

§ 2044.

Brisseau's Meinung wurde von *Woolhouse* bestritten, von *Heister* vertheidiget und weiter ausgeführt. Beide neue Lehren vom Sitze der Cataract in der Crystalllinse und des Glaucomes im Glaskörper erlangten sonderbarer Weise eine solitarische Giltigkeit; sie waren durch ihre gleichzeitige Entstehung und durch das analoge Verhältniss zwischen Linse und Glaskörper so zu sagen in Eine verwachsen, und da die erste sich immer mehr bestätigte und als richtig erwies, so nahm man die zweite gleichsam in den Kauf mit darein. Die Wahrheit und Unumstösslichkeit von jener strahlte auf diese zurück, welche wie ein Corollarium, ein Folgesatz derselben angesehen wurde. So gelangte die Brisseau-Heister'sche Lehre vom Glaucom zu allgemeiner Verbreitung und Annahme. Sie erhielt sich in derselben,

ohne dass man für nöthig gefunden hätte, sie durch weitere directe Beweise zu unterstützen, bis zur neuesten Zeit.

§ 2045.

Behauptungen über den Sitz einer Krankheit in einem bestimmten Organe pflegen sonst an dem Probirstein der pathologischen Anatomie geprüft zu werden. Allein weder *Heister* noch seine Nachfolger haben diess gethan, woran ohne Zweifel der Mangel oder vielmehr die frühere Versäumniss der Gelegenheit zur anatomischen Untersuchung kranker Augen die Schuld trägt. Ich habe zuerst vor bald vierzig Jahren Resultate von Zergliederungen glaucomatöser Augen bekannt gemacht, und Zweifel gegen die Heister'sche Lehre erhoben. Seitdem haben mehrere treffliche Kunstgenossen glaucomatöse Augen in Leichen fleissig untersucht und ihre Beobachtungen öffentlich mitgetheilt. Gegenwärtig ist es vollständig erwiesen, dass bei dem Glaucom weder die Blindheit noch die scheinbare meergrüne Trübheit von der Verdunklung und Missfarbigkeit des Glaskörpers herrührt und dass bei ihm eine solche Opacität und grünliche Färbung desselben in der Regel gar nicht stattfindet.

§ 2046.

Die glaucomatöse Erblindung ist von rein amaurotischer Art, und hat den gleichen Grund wie die rauchige bei andern Amaurosen. Sie rührt keineswegs von Suffusion Eines der durchsichtigen Medien her. Alleinige Opacität des Glaskörpers, selbst wenn dabei Hypertrophie, Volumsvermehrung und hiedurch partielle Compression der Retina stattfinden sollten, — würde bei noch fortbestehender Lichtafficirbarkeit der Netzhaut etc. die totale Erblindung, wie sie bei Glaucomatösen stattfindet, nicht hervorzubringen im Stande sein; — sie könnte nur jene Beschränkung der Sehkraft, welche bei Cataract bemerkt wird, vielleicht in einem etwas höheren Grade, niemals aber das gänzliche Erlöschen der Lichtempfindung veranlassen. So verhält es sich bei dem vollkommen ausgebil-

deten Glaucom; — bei dem unvollkommenen, noch in der Entstehung begriffenen, steht der schon sehr hohe Grad der Beschränkung der Sehkraft ausser allem Verhältniss zur noch sehr geringen sichtbaren Opacität, was gerade ein entscheidendes diagnostisches Zeichen des Glaucomes in diesem Krankheitsstadio ist. Selbst wenn sich in einem glaucomatösen Auge eine Suffusion des Glaskörpers jemals fände, so könnte diese nicht als die Ursache der während des Lebens stattgefundenen Blindheit, sie müsste nur als eine begleitende Erscheinung derselben, und eher noch vielleicht als ihre Wirkung betrachtet werden.

§ 2047.

Die cadaverischen Erscheinungen in glaucomatösen Augen sind von jenen bei und nach andern Amaurosen nicht wesentlich verschieden. Sie stimmen mit diesen darin überein, dass die krankhaften Veränderungen sich niemals auf einen Organtheil des Bulbus, hier den Glaskörper, allein beschränken, sondern immer auf mehrere Gewebe und Gebilde ausgedehnt sind. Es zeigen sich in glaucomatösen Augen die gewöhnlichen amaurotischen Leichenbefunde, wie ich sie unten näher beschreiben werde, hauptsächlich in der Choroidea, im Ciliarkörper, in der Netzhaut, in dieser besonders schwarze Flecken, der gelbe Fleck verschwunden, ihre Blutgefässe überfüllt, sie selbst bei unilateralem Glaucom von der Retina des gesunden Auges auffallend verschieden u. s. f. Auch der Glaskörper ist mit krankhaften Veränderungen zwar nicht immer, aber doch öfters behaftet. *Beer* und ich fanden ihn einige Male ganz unverändert und von vollkommen normaler Beschaffenheit. Er ist aber zuweilen graulich suffundirt, gelblich, gelbröthlich, bräunlich, schwarzgrau, grünlich-gelb, nie eigentlich grün oder blaugrün gefärbt, in seiner Consistenz verändert, aber nie aufgelöst (Synchisis) gefunden worden. Diese krankhaften Veränderungen des Glaskörpers finden sich auch nach andern nicht glaucomatösen Amaurosen, sie sind bei dem Glaucom weder mehr

constant, noch stärker entwickelt als bei jenen; — sie behaupten keineswegs das Uebergewicht über die andern cadaverischen Symptome, kommen nie für sich allein vor, und schliessen diese nicht aus. Am allerwenigsten sind sie von der Art, dass sie im lebenden Auge als solche und in ihrer Eigenthümlichkeit mit Bestimmtheit wahrgenommen werden, und die scheinbare meergrüne Trübheit hinter der Pupille im glaucomatösen Auge verursachen könnten.

§ 2048.

Es ist eben so wenig nöthig, eine materielle Ursache für diese glaucomatöse Trübheit anzunehmen, als für die gewöhnliche amaurotische, rauchigschwarze. Beide zeigen sich nur im Auge des Lebenden; schon im brechenden Auge des Sterbenden verschwindet die glaucomatöse Trübheit, und in der Leiche ist keine Spur mehr von ihr vorhanden, zum deutlichen Beweis, dass sie von keiner materiellen Ursache abhängt, vielmehr ein vitales Phänomen ist. — Veränderungen in der Farbe, im Leuchten und in änderweitiger Beschaffenheit des dunklen Augengrundes treten nicht selten auch bei Gesunden so plötzlich bei heftigen Gemüthsaffecten, bei geistigen Erhebungen etc. ein, und sie sind von so kurzer Dauer, dass man sie nicht wohl von dort haftenden materiellen Ursachen herleiten kann. Bei einem starken an Wuth grenzenden Zornausbruche sieht jener Hintergrund zuweilen ganz wie glaucomatös aus, und nachdem sich der Affect gelegt hat und Besänftigung eingetreten ist, verschwindet die meergrüne Farbe desselben wieder eben so schnell, als sie entstanden ist. — Eigenthümlich und an den süd-westlichen Himmel erinnernd ist die tiefe Gluth, welche aus dem Hintergrunde des Augapfels der Spanier, besonders der Spanierinnen hervorleuchtet, und ihren Augen einen so ganz herrlichen Ausdruck gibt.

§ 2049.

Aus dem unnöthigen und auf keinem richtigen Grunde beruhenden Bestreben zur Erklärung der glaucomatösen Trüb-

heit materielle Ursachen aufzufinden, ging auch jene Theorie des Glaucomes hervor, welche zuerst *Mackenzie* aufgestellt, *Chelius* weiter ausgeführt und mit neuen Gründen zu unterstützen gesucht hat. Gemäss derselben soll die nach Choroideitis chronica in ihrer Farbe veränderte Aderhaut bei eingetretenem relativem Pigmentmangel durch die durchsichtige Netzhaut, durch den Glaskörper und die Crystalllinse hindurchscheinen, sichtbar werden, und so die graugrünliche Trübung im Augengrunde hervorbringen. Demgemäss wäre der in der hintern Augenkammer sichtbar gewordene dunkle, grünliche Körper die Choroidea selbst, welche im gesunden Zustande unsichtbar, jetzt aber darum sichtbar ist, weil nach *Mackenzie* gänzlicher Pigmentmangel, nach *Chelius* aber verminderte oder veränderte Pigmentabsetzung statt gefunden hat. —

§ 2050.

Die Vorstellung, dass man die Choroidea, welche unter allen Augenhäuten die verborgenste, der Wahrnehmung durch den Gesichtsinn unzugänglichste ist, — sehen könne, hat etwas abenteuerliches, ja schreckhaftes. Die Ursache, warum man im gesunden Zustande die Choroidea bei dem Menschen und bei jenen Thieren, welche kein Tapetum haben, nicht sehen kann, liegt aber nicht bloss im Pigmente, sondern auch in der Netzhaut, welche nicht, wie *Chelius* sagt, durchsichtig, sondern nur durchscheinend ist. Wäre sie das erste, so könnte an und auf ihr das Bildchen des sichtbaren Gegenstandes niemals entstehen; dasselbe würde erst hinter ihr auf der Choroidea sich bilden. und nicht percipirt werden. *J. Campbell*, welcher die Retina gleichfalls für fast ganz durchsichtig erklärt, behauptet auch wirklich, dass auf ihr kein abgespiegeltes Bildchen entstehe, sondern nur der Umfang, in welchem dieselbe durch die von einem sichtbaren Gegenstand reflectirten Lichtstrahlen afficirt wird, der Gestalt dieses Objectes entspreche. Dass dem aber nicht so sei, geht aus dem bekannten Experimente an einem aus der Or-

bita herausgenommenen Thierauge oder Menschenauge hervor, in welchem man das Bild eines vorgehaltenen Gegenstandes, nachdem man ein Stückchen aus der Sclerotica, Choroidea und Retina herausgeschnitten hat, durch diese Oeffnung hindurch ganz deutlich und bestimmt sehen kann. Die diaphane Beschaffenheit der Retina wird bei Entzündung der ihr so nahe oder vielmehr anliegenden Aderhaut, von welcher Entzündung immer ein Reflex auf sie selbst fällt, gewiss nicht nur nicht vermehrt, sondern eher vermindert, weil sie durch entzündliche Exsudation verdickt wird, und hiebei statt durchsichtig zu werden, vielmehr auch noch ihre durchscheinende Beschaffenheit ganz oder grösstentheils verliert. Wirklich findet man in glaucomatösen Augen die Netzhaut weit öfters verdickt als verdünnt; — das letzte wird sie bei Choroideitis nie zuerst und ursprünglich, sondern nur später und consecutiv durch jetzt erst eingetretene krankhafte interstitielle Resorption.

§ 2051.

Angenommen, dass bei Glaucom Choroideitis chronica stattfinde, und dass bei dieser die Aderhaut ihre Farbe verändere, so fragt sich, worin diese Farbenänderung bestehe und welche Farbe die entzündete Choroidea annehme? *Chelius* beantwortet diese Frage nicht. Gemäss der Analogie mit andern entzündeten Membranen, besonders mit der ihr am meisten gewebsverwandten Iris, müsste sie geröthet, und da ihre Grundfarbe die braune ist, braunroth werden. Es ist aber kaum denkbar, dass eine braunroth gewordene Aderhaut durch die Netzhaut, den Glaskörper, die Linse, die wässerige Feuchtigkeit und Hornhaut blaugrün (nicht, wie *Chelius* sagt, graugrün) hindurchscheinen werde. Der Unterschied zwischen ihrer wahren und scheinbaren Farbe wäre hier doch zu gross, und eine so eclatante Veränderung der braunrothen in die blaugrüne Farbe kann nicht die Folge der Strahlenbrechung in den durchsichtigen Medien des Augapfels sein.

§ 2052.

Es ist keinem Zweifel unterworfen, dass, wenn auch nicht das alleinige, doch das Haupthinderniss der sichtbaren Erscheinung der Aderhaut im Augapfel das schwarze Pigment bilde, welches sie an ihrer innern Oberfläche einhüllt und verdeckt. Man könnte daher voraussetzen, dass bei dem Pigmentmangel die Choroidea bei der doch immer durchscheinenden Beschaffenheit der Retina allerdings in etwas sichtbar werden möchte. Allein bei dem wirklichen (z. B. leucäthiopischen) Pigmentmangel glaucomatisirt der tiefe Augengrund nicht; und zweitens bei dem Glaucom findet kein wirklicher Pigmentmangel statt. *Mackenzie*, welcher eben hierauf seine Theorie gründete, behauptet zwar, in glaucomatösen Augen ihn gefunden zu haben. — Aber schon *Eble* bemerkte ihn nur an einzelnen, wenig umfangreichen Stellen. *Sichel* spricht von ihm, aber nur im Allgemeinen, ziemlich unbestimmt, und ohne sich auf eigene Untersuchungen zu beziehen. Ausserdem fand ihn, auch den partiellen, Niemand, weder *Beer* und ich, noch *Benedict*, *Rosas*, *Weller* und *Canstadt*. — Auch *Mackenzie* und *Rosas* bemerkten in ihren Leichenbefunden nebst dem Pigmentmangel noch andere cadaverische, nämlich die gewöhnlichen amaurotischen Erscheinungen; er scheint sich in die Masse derselben zu verlieren und von keiner grössern Bedeutung als sie selbst zu sein. Am wenigsten kann angenommen werden, dass er das Wesen der glaucomatösen Amaurose ausmache. *Chelius* spricht nur von verminderter und veränderter Pigmentabsetzung; worin aber diese Veränderung bestehe, und wie das Pigment nach Choroideitis chronica beschaffen sei, sagt er nicht. Auch bezieht er sich nicht auf eigene pathologisch-anatomische Untersuchungen. Mir scheint, dass bei Choroideitis chronica, einer eminent-venösen Entzündung, das schwarze Pigment eher in grösserer Quantität und von dunklerer Farbe abgesondert werden, und dieser natürliche melanotische Process noch gesteigert werden müsse.

§ 2053.

Sonderbarer Weise soll Pigmentmangel einerseits die Ursache des Glaucomes, und andererseits wieder jene der opalisirenden Amaurose sein. Beide Zustände aber sind sich gewissermassen entgegengesetzt, wie ich mir vorbehalte, weiter unten darzuthun, und obgleich er auch bei dieser eigentlich nicht stattfindet, so ist doch noch weniger ein genügender Grund vorhanden, ihn bei der glaucomatösen Amaurose vorauszusetzen. *Chelius* nimmt zwar nur bei der opalisirenden Amaurose einen absoluten Pigmentmangel, bei der glaucomatösen aber nur eine verminderte und veränderte Pigmentabsetzung an. Allein auch bei gradualer Verschiedenheit kann Einer und derselbe Erklärungsgrund nicht zweien so sehr disparaten, ja entgegengesetzten Erscheinungen untergestellt werden. Wahrer Pigmentmangel ist nur bei der Leucäthiopie wirklich constatirt. ***J. L. Petit*** (Mém. de l'cad. des Sciences de Paris 1727) wird gewöhnlich als Gewährsmann dafür angeführt, dass im Greisenauge nebst andern atrophischen Erscheinungen auch eine Art von Pigmentmangel, wenigstens eine minder dunkle Färbung desselben stattfinde. ***J. L. Petit*** spricht aber an der allegirten Stelle eigentlich nicht von einer Entfärbung des Pigmentes, sondern der Choroidea selbst. Allein gesetzt, diess verhielte sich auf die angegebene Weise, so bemerke ich, dass man bei Leucäthiopen und bei Greisen, somit bei wirklichem Pigmentmangel, weder die Choroidea sehen kann, noch glaucomatöse Trübung wahrnimmt. Man kann daher behaupten, dass man im lebenden Auge die Choroidea niemals und unter keinerlei Umständen sehen, — dass folglich ihr Durchscheinen durch die pelluciden Medien des Augapfels auch nicht die Ursache der scheinbaren meergrünen Trübheit in glaucomatösen Augen sein könne, und dass in diesen weder absoluter, noch relativer Pigmentmangel stattfinde. Bei wahrem Pigmentmangel sind immer Photophobie, Nyctalopie und Myosis vorhanden.

Diese Erscheinungen bemerkt man bei dem Glaucom nicht, vielmehr ihr contradictorisches Gegentheil.

§ 2054.

Wenn bei dem Glaucom die scheinbare meergrüne Trübheit von der entfärbten und sichtbar gewordenen Choroidea herrührte, so müsste dieselbe sich in concaver Gestalt und sehr weit hinter der Pupille zeigen. Beides ist aber nicht der Fall. Der sichtbare dunkle Körper ist an seiner vordern Oberfläche entweder abgeflacht, wie platt gedrückt, oder er ist scheinbar convex und erhaben, niemals wie concav ausgehöhlt, — und er liegt unter allen amaurotischen Trübheiten des tiefen Augengrundes am weitesten nach vorne. Der tiefe Sitz einer solchen Trübheit ist überhaupt mehr scheinbar, und von der Strahlenbrechung durch die vorliegende Crystalllinse abhängig. Die an Leichen von *Panizza* angestellten Versuche beweisen, dass bei der Gegenwart der Linse in der tellerförmigen Grube das Bild eines dunklen Gegenstandes, welcher unmittelbar hinter dieselbe gelegt wird, im tiefen Hintergrunde des Auges, — nach ihrer Entfernung aber an seinem wirklichen Standorte sich zeigt.

§ 2055.

Sichel behauptet, die scheinbare meergrüne Trübheit bei dem Glaucom entstehe dadurch, dass die desorganisirte, verdünnte, blasse, veilchenblaue Choroidea durch die gelblich gewordene Linse und durch den Glaskörper hindurchscheine, und aus der Vermischung der blauen und gelben Farbe die meergrüne hervorgehe. — Er gibt aber die blaue Färbung der Aderhaut als nicht in allen Fällen vorhanden an; er sagt, sie sei zuweilen blass. Seine Erklärung könnte daher doch nur für jene Fälle gelten, wo die Choroidea wirklich blau (?) ist. Er stimmt übrigens mit mir in dem wesentlichen und entscheidenden Puncte überein, dass das Glaucom nicht in einer Verdunklung des Glaskörpers bestehe, verlegt aber zu exclusiv seinen Sitz einzig in die Aderhaut, erkennt jedoch indirect die von mir angegebenen pathologischen Metamor-

phosen in andern innern Gebilden des Augapfels an. Mit Unrecht wirft er mir vor, ich habe meine erste und frühere Meinung über das Glaucom, welche die richtige und für die späteren Forschungen leitend gewesen sei (qui a guidè le siecle), verlassen, und er will diess daraus schliessen, weil ich jetzt die meergrüne Trübheit für eine optische Täuschung erkläre. Die Annahme einer solchen verträgt sich ganz gut mit der von mir aufgestellten Theorie, und diese könnte selbst dann noch bestehen, wenn derselben eine materielle und physicalische Ursache, z. B. die von *Sichel* angegebene, zum Grund läge. Bestätiget sich diese letzte durch fernere Beobachtungen und Untersuchungen, so ist sie ein sehr beachtungswürdiger und dankbar anzuerkennender Fortschritt der Wissenschaft, und die glaucomatöse Trübheit ist dann freilich mehr als eine optische Täuschung. Vielleicht wird auch für die rauchigschwarze bei der gewöhnlichen Amaurose, und für die opalisirende bei der atrophischen später ein physicalischer Erklärungsgrund aufgefunden, und diess ist mit Wahrscheinlichkeit zu hoffen. — *Sichel* widerspricht dem thatsächlichen Befunde in meinen Beobachtungen in drei Puncten: 1) dass der glaucomatöse Schein nach dem Tode verschwinde, 2) dass unter allen amaurotischen Trübungen die glaucomatöse am wenigsten weit nach hinten gelagert, und von dem tiefen hintern Augengrund am meisten entfernt sei, 3) dass sich dieselbe nicht concav, vielmehr gewölbt und kugelig hervorstehend zeige. — Ich habe die Sache angegeben, wie ich sie in den mir vorgekommenen Fällen gesehen habe. *Sichel* hat sie in den von ihm beobachteten Fällen anders gefunden. Ob er oder ich richtig gesehen habe, müssen spätere genaue Beobachtungen lehren. — Sonderbarer Weise nimmt *Sichel* für die glaucomatöse und für die opalisirende Amaurose mit geringer Modification dieselbe materielle Ursache an, da doch beide Formen dieser Krankheit unter sich so sehr verschieden, ja einander entgegengesetzt sind. Nämlich die scheinbare meergrüne Trübheit

bildet gewissermassen einen Gegensatz gegen die graugelblich oder röthlich schimmernde opalisirende, welche weit seltener als die glaucomatöse vorkommt, immer mit Abbleichung und mit einer Art von Atrophie der Iris verbunden ist, und nur bei Marasmus senilis und Atrophia infantum bemerkt wird, da umgekehrt bei dem Glaucom die Kranken fast immer vollsaftig, wohl genährt und pastös sind, auch dunklere Färbung der Iris, Infarct und strotzende Fülle ihrer Gefässe wahrgenommen wird. Bei jenen ist gewöhnlich nur Amblyopie oder Amaurosis imperfecta, bei Glaucom aber immer perfecta, ja absoluta vorhanden. Bei dem Glaucom zeigt sich immer Gefässerweiterung und Varicosität; — bei der opalisirenden Amaurose scheinen sich die Gefässe zu verengern, und die kleineren zu schliessen. Man hat die Amaurose mit opalisirender Trübung als eine besondere Art dieser Krankheit (sowie auch die glaucomatöse als selbständige Krankheitsform) betrachtet, und ihr früher den Namen Amblyopia senilis, atrophica, Leucäthiopia accidentalis beigelegt. *Beer* nennt dieselbe das amaurotische Katzenauge, obgleich bei ihr weder eine senkrecht ovale Pupille, noch Nyctalopie stattfinden, was man bei jener Benennung voraussetzen sollte. Wäre dieselbe beizubehalten, so könnte man das Glaucom vielleicht noch mit besserem Grunde das amaurotische Schafsauge nennen, weil bei ihm die Pupille wirklich horizontal oval, immer einige Hemeralopie vorhanden, und das Sehvermögen im frühern Stadio an hellen Tagen und im stärksten Lichte etwas besser, auch das Glaucom bei Lämmern eine häufig vorkommende, sogar angeborne Krankheit (Hemmungsbildung?) ist. Schon *Beer* äussert die Vermuthung, dass Pigmentmangel die Ursache dieser opalisirenden Trübheit sei. Was *Beer* als Vermuthung ausgesprochen hat, stellt *Chelius* als bestimmte Behauptung auf, ohne Beweise aus der pathologischen Anatomie anzuführen. *Beer* hatte sein Bedauern darüber geäussert, dass sich ihm niemals eine Gelegenheit zur anatomischen Unter-

suchung eines solchen Auges dargeboten habe. *Carron du Villard* hat diese Gelegenheit gefunden und benützt. Er fand in zwei Fällen bei der Zergliederung der Augen von Menschen, welche an der atrophischen Amaurose gelitten hatten, durchaus keinen Pigmentmangel, sondern das schwarze Pigment zeigte sich überall in eben so grosser Menge wie in gesunden Augen, — auch sonst keine Abnormität in den innern und hintern Organtheilen des Bulbus, nur eine leichte gelbliche Färbung der Linse. In einem dritten Falle war die Linse graulichgelb (ambrafarbig), und die Choroidea, besonders nach hinten weniger dunkel gefärbt, als gewöhnlich, — aber eigentlichen Pigmentmangel merkt *Carron du Villard* auch in diesem Falle nicht an. Da Madame *Lottier de la Roche* (der Gegenstand dieser Beobachtung) ohne Zweifel eine schon gealterte Frau war, so mag die blassere Färbung der Aderhaut bei ihr die ihrem Lebensalter angemessene natürliche Farbe derselben gewesen sein, indem nach *Petit's* schon oben angeführten Untersuchungen bei Greisen die Aderhaut gewöhnlich abbleicht, ohne dass sie darum an opalisirender Amaurose leiden. Aus den drei angeführten (bisher einzigen bekannt gewordenen) anatomischen Untersuchungen ergibt sich, dass die opalisirende Amaurose ohne Pigmentmangel vorkomme. Dass ein solcher aber, wenn er wirklich bestände, nicht die Ursache der opalisirenden Trübheit sei, geht gleichfalls aus den Beobachtungen von *Carron du Villard* hervor, welcher die opalisirende Trübheit im amaurotischen Katzenauge sogleich verschwinden sah, wenn er die Linse aus der tellerförmigen Grube entfernte; sie zeigte sich aber jedesmal wieder, wenn er dieselbe in diese Grube zurückversetzte. *Sichel* ist daher geneigt, die (immer unvollkommene) opalisirende Amaurose für die Folge der zufälligen Coexistenz einer Amblyopie mit der Gegenwart einer gelblichen Missfärbung des Linsenkernes, welcher seinen Widerschein auf die Netzhaut werfe, zu halten. Gegen diese Annahme streitet aber die grosse Ausdehnung der

opalisirenden Trübheit und ihre Unabhängigkeit von der respectiven Stellung des Augapfels gegen den Einfall der Lichtstrahlen, indem der Reflex des Linsenkernes doch kein sehr ausgebreitetes Retinalfeld decken könnte, dieser auch nach veränderter Stellung des Augapfels bald mehr auf dieses, bald mehr auf jenes Retinalfeld fallen müsste u. s. f.

§ 2056.

Bei der noch sehr geringen Anzahl dieser pathologisch-anatomischen Untersuchungen bleibt es zweifelhaft, ob die Coexistenz einer geringen Suffusion der Linse mit der opalisirenden Amaurose nicht lediglich zufällig, oder ob sie wirklich eine pathogenetische Bedingung derselben sei. Jedenfalls kann das Phänomen der opalisirenden Trübung nur mit einem sehr geringen Grade von centraler oder ausgebreiteter Suffusion der Linse zusammen bestehen, indem bei einem höheren Grade derselben der Augengrund nicht mehr opalisirt, sondern verdeckt und ganz unsichtbar geworden ist. Uebrigens wird durch die Entdeckung von *Carron du Villard* die ganze Lehre von der opalisirenden Amaurose noch zweifelhafter als sie früher war, indem eine gewisse Beschränkung und Unvollkommenheit des Sehens (wie sie bei der opalisirenden Amblyopie stattfindet) auch schon aus der vorgefundenen Suffusion der Linse hinreichend erklärt werden kann, und vielleicht gar kein amaurotischer oder subamaurotischer Zustand nebenbei angenommen werden muss. Die Benennung opalisirende Amaurose wäre sodann ganz aufzugeben, und in jene: stationäre, unvollkommen ausgebildet bleibende, opalisirende Cataract umzusetzen; — das Gebiet der Amaurose würde eine neue Beschränkung seiner Ausdehnung und jenes der Cataract eine Grenzerweiterung erleiden, so wie solches schon früher einmal durch die Entdeckung und Feststellung der Cataracta nigra stattgefunden hat.

§ 2057.

Bei dieser noch herrschenden Ungewissheit ist es erlaubt, die opalisirende Trübheit vorläufig noch als falschen Schein

und optische Täuschung gleich der rauchig-schwarzen und der glaucomatösen zu betrachten. Ich kann aber *Mackenzie* nicht beistimmen, welcher die erste nur für einen geringeren Grad der letzten, und das amaurotische Katzenauge für ein Minimum von stehenbleibendem Glaucom erklärt; — da doch beide, wie oben gezeigt wurde, von einander so sehr verschieden, ja von ganz entgegengesetzter Art sind. Vielmehr scheinen mir die drei amaurotischen Trübungen ein Reihe zu bilden, in welcher die rauchig-schwarze als die bei der Amaurose gewöhnlichste, auch ihrem Begriff am meisten entsprechende — den Mittelpunct, die glaucomatöse aber das Eine äusserste Reihenglied, und die opalisirende am entgegengesetzten Ende der Reihe das äusserste Glied darstellt, — so dass die eigentliche (gewöhnliche) Amaurose zwischen dem Glaucom und dem amaurotischen Katzenauge gleichsam in der Mitte steht.

§ 2058.

Mit den eben erörterten Verhältnissen stimmt ein anderes objectives amaurotisches Symptom überein welches mittelst des Tastsinnes erforscht und wahrgenommen wird, — nämlich die strotzende Völle, Härte und Gedrungenheit des ganzen Augapfels (nicht der Hornhaut allein) bei vielen Amaurosen, — und im Gegensatz derselben bei einigen das Gefühl von Leerheit, Weichheit, wobei man mit dem Finger selbst eine Grube in die Sclerotica eindrücken kann, ohne hiebei einen besonderen Widerstand zu erfahren. Das Erste findet sich immer bei der glaucomatösen, hypertrophischen, das Zweite bei der atrophischen opalisirenden Form. Bei der gewöhnlichen, die Mitte behauptenden, rauchig-schwarzen Amaurose ist die strotzende Völle und Härte um so mehr entwickelt, je mehr sie sich der glaucomatösen Form annähert.

§ 2059.

Ein bemerkenswerthes amaurotisches Symptom ist der gewöhnlich stattfindende Xerophthalmos, wegen verminder-

ter Absonderung der Thränenflüssigkeit, — öfters auch mit Xeromycter verbunden. Bei manchen Amaurosen, bei welchen die intensive Stärke der Sehkraft noch wechselt, steigt und fällt, sehen die Kranken momentan auffallend schlechter, wenn das Auge trocken ist, und wenn es feucht wird, sehen sie für den Augenblick etwas besser.

§ 2060.

Die bisher betrachteten amaurotischen Symptome hängen vom Nervus opticus und ophthalmicus als dem der Sensation und Nutrition im Auge vorstehenden Nerven ab. Ich wende mich nun zu jenen, welche sich in der motiven Sphäre des Auges ergeben und von dem Nervus oculomotorius und facialis abhängen. — Ein wichtiges, objectives, amaurotisches Symptom ist die gestörte, von der Norm abweichende, Palpebral-Bewegung. Die bewegenden Muskeln der Augenlider sind der Aufhebemuskel des obern Lides und der Ringmuskel. Diese können am clonischen oder tonischen Krampfe und an Paralyse leiden. Krampfzustand kommt besonders, jedoch nicht ausschliessend, im Ringmuskel, Lähmung aber im Hebemuskel vor. Der clonische Krampf, die convulsivische Bewegung des Ringmuskels äussert sich durch das Blinzeln, den Nystagmus, bei welchem aber sein Antagonist, der Hebemuskel, nicht unthätig ist, indem auf jede Nyctitation schnell wieder eine aufsteigende Bewegung des obern Lides erfolgt, und beide rasch unter sich wechseln. Das Wort „Nystagmus“ wird hier sprachrichtig und in Uebereinstimmung mit den alten griechischen Schriftstellern zur Bezeichnung des clonischen Augenliderkrampfes, nicht des Augapfelkrampfes gebraucht. Diese letzte Bedeutung ist rein willkürlich und neoterisch. Der tonische Augenliderkrampf ist der eigentliche, im engern Sinne sogenannte Blepharospasmus, bei welchem der bleibend contrahirte Ringmuskel ganz das Uebergewicht über den Hebemuskel erlangt hat, dessen ohnmächtige antagonistische Bestrebungen sich in fruchtlosen, unfreiwilligen, zuckenden Elevationsversuchen

äussern. Bei der Lähmung des Hebemuskels hängt das obere Augenlid ganz oder zur Hälfte passiv herab. Im zweiten Falle ist Oculus oculo minor, im ersten Blepharoplegie mit Procidenz des obern Lides bemerkbar. Der Kranke ist unvermögend, durch den Willensact das obere Augenlid in die Höhe zu ziehen, wohl aber kann diess der Arzt sehr leicht und ohne Hinderniss mit dem angelegten Finger bewirken. Man nennt diesen Zustand nicht ganz mit Recht ausschliessend Blepharoplegie. Wenn der Ringmuskel gelähmt ist, kann die Augenlidspalte gar nicht oder nur unvollkommen geschlossen werden; sie bleibt immer, auch im Schlafe, halb offen stehen, und die Augenlidränder legen sich nicht auf gehörige Weise der vordern Hemisphäre des Augapfels an. Die Procidenz und halbe Ectropie findet hier besonders von der Seite des untern Augenlides statt. Diese ist nicht selten mit der Blepharoplegie verbunden, und alsdann sind beide, der Hebemuskel und der Ringmuskel, gelähmt oder halbgelähmt. — Die Bewegungen des ersten hängen von dem Nervus oculomotorius, welcher einen Zweig zu diesem Muskel entsendet, — jene des zweiten vom Nervus facialis ab, welcher gleich jenem ein motiver Nerve, und zwar der wichtigste Bewegungsnerve sämmtlicher Gesichtsmuskeln ist.

§ 2061.

Nystagmus und Blepharospasmus deuten daher auf eine Affection und zwar auf einen gereizten Zustand des Facialnerven während seines encephalischen oder extraencephalischen Verlaufes hin, und zwar scheint bei Nystagmus einfache Irritation, bei Blepharospasmus Phlogose oder Subphlogose desselben statt zu finden. Daher ist der erste oft ein nur sympathisches Leiden, z. B. bei der Wurmkrankheit, bei Cerebral-, Spinal- oder gangliösen Abdominal-Irritationen von sehr verschiedener Art; er ist bei Kindern in den Tölpeljahren eine Entwicklungskrankheit. Er kommt aber auch bei Greisen vor, und ist bei diesen immer ein Symptom einer

bestehenden Cerebralaffection. Er ist, da der Facialnerve den Bewegungen aller Facialmuskeln vorsteht, meistens mit unregelmässigen und convulsivischen Contractionen von diesen (das Blinzeln mit dem Grimassenmachen) verbunden. Da dieser Nerve kein Empfindungsnerve ist, so ist der eigentliche und wahre Nystagmus unschmerzhaft (Nystagmus indolens). Bei demjenigen Nystagmus, welcher als Symptom des Tic douloureux erscheint, ist das krampfhafte Augenliderzucken nur eine Reactionsbewegung, welche durch die Fortleitung der (schmerzhaften) Empfindung in einem andern Nerven, gewöhnlich im Nervus supramaxillaris zum Hirn und durch Reflexion aus diesem in den Nervus facialis hervorgebracht wird. Dieser Nystagmus ist nur scheinbar, nicht wirklich schmerzhaft (Nystagmus dolens), indem der Nystagmus nicht die Ursache, sondern vielmehr die Wirkung des Schmerzes ist; — nicht das Muskelzucken ist schmerzhaft, sondern dasselbe wird erst als Reflexions-Erscheinung durch den Gesichtsschmerz hervorgerufen.

§ 2062.

Der Blepharospasmus scheint in der Regel von einer phlogistischen Reizung der peripherischen Endigungen des Facialnerven abzuhängen, indem er meistens bei scrophulöser Augenentzündung vorkommt, ja sogar eine besondere Form dieser Ophthalmie bildet. Er kann aber auch (wie ihn *J. A. Schmidt* als solchen beschreibt) unabhängig von Ophthalmie und ohne dieselbe auftreten, und in diesem Falle möchte der Focus der phlogistischen Irritation in der centralen Sphäre des Facialnerven, in seinem Hirnende oder wenigstens im noch unverzweigten Stamme liegen, was durch die entscheidende und unfehlbar heilsame Wirkung der nach *Schmidt's* Methode in der Gegend der Fossa stylo-mastoidea aufgelegten Aetzpaste, bei totaler Unwirksamkeit jeder andern Curmethode, — sich erweist. Bei der paralytischen Procidenz und Ectropie des untern Augenlides sind die entsprechenden Zweige des Facialnerven gelähmt. Hat die

Paralyse, was gewöhnlich ist, den Stamm selbst ergriffen, so befinden sich auch andere Facialmuskeln im Zustande der Lähmung, und die ganze leidende Hälfte des Angesichtes hängt schlaff, unthätig und ohne physiognomischen Ausdruck herab. So verhält es sich jedesmal, wenn (durch zufällige Verletzung oder bei chirurgischen Operationen) der Stamm des Facialnerven nahe an der Stelle seines Austrittes aus dem Foramen stylo-mastoideum abgeschnitten worden ist.

§ 2063.

Die eigentliche Blepharoplegie (im engern Sinne) hängt einzig von der Paralyse von Zweigen des Musculus oculomotorius ab. Daher ist sie zwar nicht immer, aber doch sehr oft mit gleichzeitiger Lähmung Eines oder mehrerer der bewegenden Muskeln des Augapfels, mit Strabismus passivus, paralyticus verbunden. Diese Coexistenz beweist die weitere Ausdehnung der paralytischen Affection über das ganze System des Nervus oculomotorius. Niemals aber kommt bei ihr, in der einfachen Form, Lähmung der Facialmuskeln vor. Diese entspricht der Paralyse des Ringmuskels, der passive Strabismus aber der Paralyse des Hebemuskels.

§ 2064.

Nystagmus, Blepharospasmus und Blepharoplegie sind nothwendige und unausbleibliche Folgen krankhafter Affectionen des Nervus oculomotorius und facialis, — aber nicht des Nervus opticus. Zu diesem stehen sie in keiner directen Beziehung. Daher kommen jene spasmodischen und paralytischen Erscheinungen sehr häufig ohne Amaurose vor, und ebenso zeigen sich bei den meisten Amaurosen weder Nystagmus oder Blepharospasmus, noch Blepharoplegie.

§ 2065.

In der bei Weitem überwiegenden Mehrzahl der Fälle sind bei den am schwarzen Staar Leidenden die Palpebralbewegungen ganz frei, ungehindert und naturgemäss. Jedoch ist schon das weite starre Offenstehen der Augenlidspalte und die mit Runzelung der Stirnhaut verbundene starke Ele-

vation des obern Augenlides — mit seltener Nictitations-Bewegung — ein amaurotisches, motives Palpebralsymptom, welches sehr häufig vorkommt und bei den meisten am schwarzen Staar Leidenden bemerkt wird. Aber bei einigen besondern Arten der Amaurose treten die spastischen und paralytischen Palpebralsymptome weit entschiedener und in mehr entwickelten Formen hervor. So bei der erethischen Amaurose der Nystagmus, bei der paralytischen die Blepharoplegie. Unter allen ist am seltensten der Blepharospasmus ein wirkliches amaurotisches Symptom.

§ 2066.

Die in der motiven Sphäre der Palpebralgebilde sich deutlicher und vernehmlicher aussprechenden Symptome dienen demgemäss zur Enthüllung der innern Natur und qualitativen Beschaffenheit der vorhandenen Amaurose selbst, und sie sind daher von hoher diagnostischer Bedeutsamkeit. Gereizte Amaurose wird in der Regel nicht mit Blepharoplegie, — paralytische nicht mit Nystagmus verbunden sein. Die coexistirenden Affectionen des optischen Nerven und des Nervus oculomotorius oder facialis sind sich in der Regel homolog und nicht leicht von entgegengesetzter Beschaffenheit. Ja es lassen sich bei der encephalischen Amaurose, wenn einmal anderweitig die Diagnose derselben als solcher festgestellt ist, diagnostische Schlussfolgerungen auf den Sitz der Krankheitsursache (in diesem oder jenem Hirntheile) aus dem Umstande herleiten, dass in einigen Fällen die motiven Reactionssymptome im Systeme des Nervus oculomotorius, und in andern, in jenen des Nervus facialis sich äussern. Im Ganzen ist es wahrscheinlich, dass Nystagmus und Blepharoplegie in mehr ausgebildeten Formen nicht leicht bei einfachen Retinalamaurosen hervortreten werden, eher bei jenen, die vom Sehnerven ausgehen, bei encephalischen und bei solchen, welche von allgemeinen Affectionen des ganzen Nervensystems und der Centraltheile derselben (oder des Gangliensystemes wegen dessen anatomisch nachgewiesenen

Zusammenhanges mit allen motiven Cerebrospinalnerven) — abhängen.

§ 2067.

Die Verbindung des Nystagmus oder der Blepharoplegie mit Amaurose kann auch zufällig sein; die erstern hängen von der coexistirenden letztern gar nicht ab; — beide sind alsdann, jede für sich, Wirkungen einer und derselben Krankheitsursache, welche auf die Function des Nervus opticus und auf jene des oculomotorius oder facialis gleichzeitig störend einwirkt, z. B. einer rheumatischen Affection. Aber in andern Fällen hängt der Nystagmus offenbar von der noch unvollkommen erethischen Amaurose ab, was die gleichzeitige Photophobie als vermittelndes Glied in der causalen Reihe beweisst, indem der relativ zu heftige Eindruck auch mässiger Lichteinwirkung die convulsivische Nyctitation als Reactionserscheinung hervorruft. — Bei paralytischer Amaurose, bei welcher die Hirnerregung durch den Lichteindruck auf die Netzhaut ganz aufgehoben ist, — fehlt auch jede Reflexion in den Nervus oculomotorius. Die Elevationsbewegung des obern Augenlides hört, wenigstens soweit sie eine Reflexbewegung ist, auf. — Insofern sie durch den Willensact geschieht, kann sie zwar fortdauern, aber der Grund jenes Willensactes ist nicht mehr vorhanden; denn der Gesunde öffnet die Augenlidspalte, um das Licht aufzunehmen, wie den Mund zur Aufnahme der Speise. Daher hängt bei vielen absoluten inveterirten Amaurosen zuletzt das obere Augenlid immer passiv und bewegungslos herab. Der Erblindete hat mit dem Gefühl und Bewusstsein des Lichtes zuletzt auch die motive Kraft, um das Auge für seinen Access zu eröffnen, verloren.

§ 2068.

Aus dem Angeführten ergibt sich, in wie weit Störungen der Palpebralbewegung von Amaurose abhängen, und in welchem Verhältniss sie zu derselben stehen. Aehnliches gilt auch von den Augapfelbewegungen, ihrer spastischen,

convulsivischen und paralytischen Beschaffenheit, — von welcher das Schielen, der Strabismus, abhängt. Von dem Strabismus und von seinen verschiedenen Arten und mannigfaltigen Entstehungsweisen wurde schon oben in einem eigenen Cap. pag. 138 gehandelt. Es ist dort auch angegeben worden, in welchen Fällen und unter welchen Bedingungen er ein amaurotisches Symptom sei und von dem schwarzen Staar, als der ihn bedingenden Hauptkrankheit, abhänge. Bei einigen Amaurosen, z. B. bei den encephalischen, ist der Strabismus ein constantes Symptom; bei andern kommt er seltener, und bei einigen durchaus nicht vor. Die Verhältnisse und Bedingungen, von welchen diess abhängt, sind oben näher erörtert worden.

§ 2069.

Die active und binoculare Art des Schielens kommt bei verschiedenen Krankheiten von Reizung des Nervensystemes und seiner Centraltheile vor; auch bei mehreren Amaurosen, z. B. als vorübergehende Erscheinung bei der hysterischen, — bei der verminösen, scrophulösen und Andern mehr. Auch der Strabismus und die ihn begleitende Diplopie als Arzneiwirkung nach der Anwendung der Digitalis, der narcotischen Mittel, ist von der activen bilateralen Beschaffenheit. Bezüglich auf den Strabismus ist noch zu bemerken, dass hier so wie in andern Fällen die Paralyse in zahlreichen Abstufungen und Gradationen, als vollkommene und unvollkommene Paralyse, als Parese und Semiparalyse etc. vorkommt, wodurch verschiedene Grade der Deviation in der Stellung und Richtung des Augapfels hervorgebracht werden, und wie schon oben bemerkt wurde, gewöhnlich, besonders in nicht zu sehr inveterirten Krankheitsfällen, nicht alle Beweglichkeit des schielenden Auges aufgehoben ist.

§ 2070.

Aus dem Angeführten ergibt sich ein richtiges Verständniss der in neuerer Zeit sogenannten Modalitätsamaurosen, d. h. derjenigen, welche mit sehr auffallenden Störun-

gen der Palpebral- und Augapfelbewegungen verbunden sind. Irriger Weise würde man die letzten als die Ursache der Amaurose selbst betrachten, welche in jedem Fall eine Affection des Nervus opticus und nicht des oculomotorius, ebensowenig als des trigeminus etc. ist.

§ 2071.

Noch näher als die Störungen der Augenlider- und Augapfelbewegungen beziehen sich die gestörten Irisbewegungen zur Amaurose. Die Irisbewegungen sind nur bei sehr wenigen Amaurosen ganz normal. Es gibt zwar solche exceptionelle Fälle; allein sie kommen nur selten und bei gewissen eigenthümlich charakterisirten Arten der Amaurose vor. Bei den gereizten Amaurosen sind die Irisbewegungen sehr lebhaft, mehr als im gesunden Zustande; — sie erfolgen sehr rasch, mit übergrosser Geschwindigkeit, und sie werden durch sehr geringen Wechsel und fast unmerkliche Abstufung im Grade der einwirkenden Lichttemperatur sollicitirt. Ja sie scheinen zuweilen von dieser gar nicht abzuhängen, und freiwillig ohne veränderte Lichteinwirkung statt zu finden. Sie gleichen den spontanen Irisbewegungen im Auge einiger Vögel, z. B. der Papageien u. s. f.; sie haben einen oscillirenden, wahrhaft convulsivischen Charakter, und werden Hippus genannt. — Bei der torpiden Amaurose werden die Irisbewegungen träge; sie erfolgen langsam und in geringer Ausdehnung, nur bei starkem Wechsel der Lichttemperatur, — bei ihrer weniger grellen Abstufung zeigt sich sehr schwache Reaction der Regenbogenhaut; bei wirklich eingetretener Paralyse ist die Iris ganz bewegungslos, und der schnellste Uebergang vom Dunklen zur blendenden Helle und umgekehrt bringt nicht die mindeste Contraction oder Expansion derselben hervor. Die Iris ist ganz gelähmt; es ist Iridoplegie vorhanden. — Bei unilateraler vollkommener Amaurose provocirt die Lichteinwirkung auf das amaurotische Auge in diesem keine Irisbewegung, wohl aber, insofern die Iris desselben überhaupt noch beweglich ist, die

Lichteinwirkung auf das zweite gesunde Auge. Umgekehrt ist diess natürlich nicht der Fall. Man kann hiedurch leicht das amaurotische Auge von dem gesunden unterscheiden, auch wenn ausserdem kein anderes objectives amaurotisches Symptom vorhanden sein sollte, — wo alsdann der Kranke zuweilen den Arzt auf die Probe stellt, und ihn errathen lässt, welches von beiden das amaurotische Auge sei. Man kann ebenso den amaurotischen Torpor der Regenbogenhaut von jenem bei Iritis unterscheiden, bei welchem die Lichteinwirkung auf das gesunde Auge eben so wenig, ja noch weniger als die directe auf das kranke, eine Regenbogenhautbewegung provocirt.

§ 2072.

Die Irisbewegungen weichen in amaurotischen Zuständen vom Normal auch darin ab, dass die Zurückziehung derselben bei Pupillenerweiterung nicht gleichmässig nach allen Seiten, mehr in einer bestimmten Richtung als in der entgegengesetzten, z. B. mehr nach oben und innen, als nach unten und aussen stattfindet. — Die Folge der Irisbewegungen ist die Verengerung und Erweiterung der Pupille. Da die Iris der Sphincter der Pupille ist, so entspricht die Coarctation des Sehloches der contractiven, ihre Dilatation der expansiven Irisbewegung; — beide aber sind active Bewegungen, so wie das Herz thätig ist, nicht bloss im Momente der Systole, sondern auch in jenem der Diastole (der Zustand der Ruhe und Unthätigkeit des Herzens — im Tode — ist der mittlere zwischen Systole und Diastole seiner Höhlen) und wie die Sphincteren thätig sind nicht allein, wenn sie die Aperturen der Schläuche, deren Endigungen sie kreisförmig umgeben, verschliessen, sondern auch wenn sie dieselben eröffnen. Wenn auch die Iris nicht musculös ist, was doch *Lidleton* (in *Bradley's* med. and physical journal, Vol. 36. pag. 89) nach genauen eigenen Untersuchungen behauptet, so besitzt sie doch Fasern, und zwar ringförmige in der innern, und längliche strahlenförmige in der äussern Zone. Jene bewir-

ken die Verengerung der Pupille, diese durch ihre Verkürzung die Zurückziehung der Iris gegen das Ligamentum ciliare, und dadurch die Erweiterung der Pupille. Im mittleren Grössenverhältnisse des Sehloches besteht eine gleichmässige und proportionelle Thätigkeit der länglichen und der Ringfasern. Erlangen die letzten das Uebergewicht, so verengt sich die Pupille. Ihre Erweiterung ist die Folge der prävalirenden Thätigkeit der ersten.

§ 2073.

Die krankhaften Veränderungen, welche sich bei amaurotischen Zuständen an der Pupille ergeben, sind die andauernde Erweiterung (Mydriasis) oder Verengerung derselben (Myosis), — ferner die Verwandlung ihrer kreisrunden in die eirunde Form, und zwar in das horizontalliegende oder verticalstehende Oval, — endlich ihre Divergenz aus der Mitte des Augapfels nach oben, unten, gegen den äussern oder innern Augenwinkel hin, wobei das Centrum der Pupille aufhört, von der Augapfelaxe durchschnitten zu werden. — Die Mydriasis ist zwar nicht das einzige objective und Hauptsymptom der Amaurose, aus dessen Gegenwart oder Abwesenheit man das Vorhandensein oder Nichtvorhandensein des schwarzen Staares jedesmal zu erschliessen berechtigt wäre. Allein sie hat doch in Verbindung mit andern objectiven und subjectiven Zeichen eine grosse diagnostische Bedeutsamkeit. — Sie ist, mit Bewegungslosigkeit der Iris verbunden, bei torpiden Amaurosen im bedeutenden Grade zugegen; — in der paralytischen Form findet nicht selten fast gänzliche Zurückziehung der Iris gegen das Strahlenband statt. Die Scheidewand zwischen beiden Augenkammern besteht kaum mehr, und von der Iris bleibt nur ein sehr schmaler Ring an ihrem Ciliarrande noch sichtbar.

§ 2074.

Bei unilateraler Amaurose ist gewöhnlich die Grösse der Pupille auf beiden Augen ungleich, — meistens grösser auf

dem amaurotischen. Diese Ungleichheit kommt aber bei manchen Menschen für sich allein ohne Amaurose als natürlicher Bildungszustand vor. Eben so kann Mydriasis accidentalis in sehr bedeutendem Grade ohne Amaurose bestehen, z. B. nach der Instillation des Belladonnenextractes, bei Verletzungen und krankhaften Affectionen des Nervus oculomotorius, des Trigeminus und Sympathicus. Hängt sie von dem Oculomotorius ab, so ist sie die directe Wirkung der Functionsstörung des wichtigsten, wenn auch nicht einzigen, Bewegungsnerven der Iris; sie wird daher von *Canstatt* die idiopathische genannt. Die vom Trigeminus ausgehende erklärt derselbe für die secundäre Wirkung einer in diesem Nerven bestehenden Reizung, welche in ihm zum Hirn fortgeleitet und von diesem in den Oculomotorius reflectirt werde. Aber als Reflexbewegung würde eher Myosis (heftiger motorischer Reflexionskrampf in der Iris) als Mydriasis (Iridoplegie) entstehen. Die letzte könnte bei Neuralgieen des Nervus trigeminus nie ursprünglich, sondern erst nach längere Zeit bestandener Myosis sich zeigen, was aber nicht der Fall ist, und selbst in den drei von *Canstatt* erzählten Krankheitsgeschichten sich nicht also verhält. Uebrigens ist es ganz erfahrungsgemäss, wenn derselbe behauptet, dass bei solchen Neuralgieen die Mydriasis keine nothwendige und constante Erscheinung sei. Ich sah sie bei den heftigsten acuten und chronischen Neuralgieen des Frontalnervens fehlen. Aber auffallend bleibt es doch immer, dass bei demselben in keinem Stadio der Krankheit jemals Myosis ist beobachtet worden. — Anders verhält es sich mit der vom sympathischen Nerven ausgehenden Mydriasis, da der Ciliarknoten direct zum Gangliensystem gehört, worüber unten ein Mehreres. Die amaurotische Mydriasis unterscheidet sich von der nicht amaurotischen durch die bei jener stattfindende grosse Beschränkung oder Abolition des Sehvermögens, da bei dieser nur eine Verwirrung des Sehens durch die übergrosse Menge von Lichtstrahlen, welche durch die zu sehr erweiterte Pu-

pille in das Innerste des Auges eindringen, stattfindet, welche Verwirrung oft, aber doch nicht immer, augenblicklich dadurch gehoben werden kann, dass man den Kranken durch das Sehrohr, dessen man sich zur Betrachtung gewisser Gemälde bedient, oder durch ein enges Loch in einer schwarzen Papierscheibe sehen lässt. Dass übrigens die Mydriasis, auch wenn sie ein wirklich amaurotisches Symptom, gleichzeitig mit der Amaurose und durch sie entstanden ist, doch in einer gewissen Unabhängigkeit von der Amaurose selbst steht, — zeigt sich darin, dass sie in diesem Falle, auch wenn die Amaurose geheilt wird, dennoch nicht selten noch längere Zeit fortdauert, ja manchmal für die ganze Lebenszeit bleibend vorhanden ist.

§ 2075.

Die Mydriasis kommt in drei auffallend von einander verschiedenen Formen vor. Die erweiterte Pupille ist nämlich entweder noch kreisrund, oder sie hat eine ovale Gestalt und zwar bildet sie entweder ein horizontal liegendes Oval, dessen grosse Axe in der Richtung vom äussern gegen den innern Augenwinkel geht, oder ein vertical stehendes, mit der grossen Axe von oben nach unten gerichtet. Das liegende Oval kommt öfter als das senkrecht stehende vor; jenes ist bei gewissen Amaurosen, den glaucomatösen, den abdominalen constant.

§ 2076.

Die Myosis zeigt sich bei gereizten, sowohl erethischen als subinflammatorischen Amaurosen; ohnehin gehört ihr höchster Grad unter die pathognomischen Zeichen der Dyctyitis. Wenn sie bei einer torpiden oder gar paralytischen Amaurose vorkommt, so ist diess ein sicheres Zeichen, dass eine solche Amaurose früher gereizt war, und erst später torpid geworden ist. Bei der nach Dyctyitis zurückgebliebenen paralytischen Form beweist ihre Gegenwart jedesmal und unfehlbar die eingetretene Exsudation und Gewebsveränderung der Retina.

§ 2077.

Bei der Myosis ist wohl zu unterscheiden, ob sie mit vermehrter Mobilität oder mit Bewegungslosigkeit der Iris verbunden ist. Nur die erste kann als irritatives Symptom gelten; die zweite gehört dem Torpor an und beweist, dass die länglichen Fasern ganz unthätig geworden sind. Wenn die Regenbogenhaut plötzlich in Unthätigkeit und Bewegungslosigkeit verfällt, so wird der gerade eben vorhandene Zustand der Pupille stereotyp, und wenn in diesem Momente Myosis bestand, so bleibt die Iris contrahirt und die Pupille verengert.

§ 2078.

Die amaurotische Myosis zeigt sich immer als einfache Verengerung mit Fortbestand der runden und kreisigen Gestalt. Es ist leicht, die amaurotische Myosis von derjenigen zu unterscheiden, welche nach Iritis zurückgeblieben ist. Bei dieser ist die Pupille niemals bloss verengt, sondern auch immer winkelig verzogen, ein Dreieck, Viereck, Vieleck bildend; die Farbenveränderung der Iris ist auffallender, und nicht leicht fehlt Exsudat an der hintern Fläche der Iris und hinter der Pupille. — Wenn in amaurotischen Zuständen die verengerte Pupille sich wirklich verzogen zeigt, ist diess immer ein Beweis, dass die Amaurose nicht einfach, sondern mit Iritis complicirt ist oder war.

§ 2079.

Wenn die Myosis weder amaurotisch noch von Iritis bedingt, sondern natürlich und angeboren ist, z. B. bei Leucäthiopie, so fehlt nie die Beweglichkeit der Regenbogenhaut, nie ganz die Photophobie und Nyctalopie.

§ 2080.

Hippus, Bewegungslosigkeit der Iris, Mydriasis und Myosis sind amaurotische Symptome, welche nicht direct vom optischen Nerven und von der Netzhaut, sondern vom Ciliarnervensystem abhängen. Denn dieses steht den Irisbewegungen allein unmittelbar vor. Der Ciliarknoten aber, von

welchem die meisten Ciliarnerven herkommen, wird durch den Ciliarast des Nervus oculomotorius, durch den Ramus nasociliaris des Nervus ophthalmicus, welcher der erste Hauptast des Trigeminus ist, und durch einen Faden des Nervus sympathicus gebildet. Durch die beiden ersten hängt das Ciliarnervensystem mit dem Hirn, durch den letzten mit den übrigen Eingeweiden, besonders mit jenen des Unterleibes zusammen; der Ciliarknoten und der Ohrknoten sind als die obersten und letzten Glieder der durch den ganzen Rumpf sich erstreckenden Ganglienkette zu betrachten. Darum entsteht krankhafte Veränderung in den Irisbewegungen und in der von diesen abhängigen Beschaffenheit der Pupille bei so vielen Cerebral- und Abdominalkrankheiten, und die letzten zeichnen sich besonders durch jene verhältnissmässig stärker hervortretenden Irissymptome aus. Sie entstehen bei ihnen auf directe Weise, indem krankhafte Thätigkeiten von den Abdominalorganen durch die Ganglienkette zu dem Orbitalnervensystem hingeleitet werden, ohne dass hiebei der mit dem Gangliensystem direct nicht verkehrende Sehnerve irgend eine vermittelnde Rolle spielt; — ja umgekehrt scheint bei Abdominalamaurosen die immer doch verhältnissmässig nur geringere Retinalaffection selbst mehr ein secundäres Leiden und ein Widerschein des die Priorität und selbst einen Primat behauptenden krankhaften Zustandes des Ciliarnervensystemes zu sein.

§ 2081.

Daher hängen bei Abdominalamaurosen die bei ihnen immer mehr als bei andern über die eigentlich amaurotischen Erscheinungen vorherrschenden Irissymptome von der Amaurose selbst gar nicht ab, sondern mindestens gemeinschaftlich mit ihr von der Visceralkrankheit selbst, ohne dass die letzte die vermittelnde Ursache der ersten wäre. Daraus erklärt sich die Fortdauer der Mydriasis nach geheilter Amaurose. Die Art und Weise aber, wie die Amaurose in andern Fällen die Irissymptome verursacht, ist die folgende. Wenn bei bilateraler vollkom-

mener Amaurose (von der unilateralen kann hier nicht die Rede sein) die Netzhäute den Lichteindruck nicht mehr empfinden, oder wenn die Sehnerven das Leitungsvermögen für ihn verloren haben, so wird der Lichteindruck nicht mehr zum Hirn fortgepflanzt; es entsteht keine von diesem ausgehende Reflexbewegung in den Nervus oculomotorius, und die Irisbewegungen, soweit sie vom Lichteindruck abhängig sind, hören auf. Es gibt aber Irisbewegungen, welche nicht vom Lichteindruck abhängen; mechanische Reizungen und Verletzungen der Iris bringen augenblicklich Pupillarcontraction hervor, z. B. durch den Anstoss der Cataract an die Regenbogenhaut bei unzweckmässig ausgeführten oder nicht sogleich bei dem ersten Angriff gelingenden Reclinationsversuchen, — oder bei dem Andringen der cataractösen Linse gegen die Iris bei der Extraction. Bei dem noch frischen Vorfall der Regenbogenhaut aus durchdringenden Hornhautwunden bewirkte nicht selten gelinde Reibung der vordern Hemisphäre des Augapfels mittelst des herabgelassenen obern Augenlides eine günstige Retractionsbewegung der Iris; — ja diese letzte tritt bei der Anlegung des Hornhautschnittes zur Extraction, wenn nach abgelaufenem Humor aqueus die Iris sich vor die Schneide des Staarmessers gelegt hat, sogleich und sehr bereitwillig ein, wenn man mit der Fingerspitze das Centralfeld der Cornea berührt. — Irisbewegungen entstehen überhaupt nach Reizungen der Hornhaut, von welcher Art immer diese seien, z. B. bei ihrer Cauterisation, — ja nach Reizungen der Nasenschleimhaut, z. B. durch Sternutatoria, wobei ohne Zweifel der Nervus trigeminus vermöge seines Naso-Ciliarastes die vermittelnde Rolle spielt. Solche und andere Irisbewegungen, die nicht vom Lichtreize abhängen, können auch in vollkommen amaurotischen Zuständen und nach ganz erloschener Lichtempfindung noch fortdauern; übrigens kann auch bei erloschener Lichtempfindung noch ein Lichteindruck auf die Netzhaut stattfinden, und

dieser zum Hirn geleitet, Reflexbewegung im Nervus oculomotorius und im Ciliarnervensystem veranlassen.

§ 2082.

Vermehrte Beweglichkeit der Iris und Myosis sind in der Regel Wirkungen einer im Ciliarnervensysteme bestehenden Reizung. Ihre Bewegungslosigkeit und Mydriasis sind Folgen der vollkommenen oder unvollkommenen Paralyse dieses Nervensystems. Bei der ovalen Mydriasis ist die Paralyse unter den Ciliarnerven, welche, einander parallel laufend, in allen Richtungen zum Ciliarkörper hingehen, ungleich vertheilt. Jene, welche von der Seite der beiden Augenwinkel herkommen, scheinen öfter und in höherem Grade paralysirt zu werden, als die oben und unten verlaufenden; daher die grössere Frequenz der horizontal-ovalen Mydriasis. Den gleichen Grund hat auch die nur einseitige, oder einseitig grössere Erweiterung der Pupille bei noch vorhandenen Irisbewegungen, — und die Dislocation der andauernd erweiterten Pupille, — gewöhnlich in der Richtung nach Oben und Innen. Es sind hier nur einzelne Ciliarnerven in grösserer oder geringerer Anzahl paralysirt. Dieselbe Erscheinung, nämlich einseitige Pupillenerweiterung, bemerkt man auch, wenn einer oder zwei Ciliarnerven verletzt, durchstochen sind.

§ 2083.

Das letzte amaurotische Irissymptom ist das bei Mydriasis nicht selten vorkommende Ectropium uveae, wobei die eigentliche Iris zurückgezogen, die Uvea gewissermassen expandirt, und am Pupillarrande nach Aussen umgestülpt, daher in einiger Breite sichtbar geworden ist. Da die Regenbogenhaut aus zwei Platten besteht, deren untere die Traubenhaut ist, und welche nur durch Zellengewebe unter sich verbunden sind, so kann gleichzeitige Verkürzung der einen und Verlängerung der andern stattfinden, mit Ausstülpung des Pupillarrandes, in welchem beide zusammenstossen. Das anatomische Verhältniss beider Irisplatten ist ganz jenem der beiden Palpebralplatten (der äussern und innern Augen-

lidhaut) und jenem der beiden Präputialplatten correlativ. Daher habe ich jener Erscheinung den Namen Ectropium uveæ beigelegt. Dieses Ectropium entsteht immer bei venösem Infarct der Regenbogenhaut, welcher in deren hinterer oder unterer Platte in überwiegendem Grade hervorzutreten pflegt.

§ 2084.

Da die Amauroseologie die Monographie sämmtlicher Krankheiten der Retina und des gesammten vital-optischen Apparates ist, so lässt sich schon zum Voraus eine ungemein grosse Mannigfaltigkeit der einzelnen Formen des schwarzen Staares vermuthen, und es ist daher im Interesse der Wissenschaft und der Praxis, zur gegenseitigen Verständigung rationaler Aerzte unter sich, um in jenes scheinbare Chaos Licht und Ordnung zu bringen, eine verständige Wahl und architectonische Aufstellung passender Classificationsprincipien erforderlich. Als Eintheilungsprincipien machen sich geltend: — die quantitative Grösse, die qualitative Differenz, die causale Relation, und die sich hieraus ergebende eigenthümliche Modalität der verschiedenen Formen der Amaurose. — Wird bei der Amaurose die Quantität, der Grad der Heftigkeit der Krankheit als Eintheilungsgrund angenommen, so kann dieselbe eingetheilt werden in die unvollkommene, Amaurosis imperfecta — bei welcher das Sehvermögen nur beschränkt — und die vollkommene, Amaurosis perfecta, bei welcher dasselbe ganz aufgehoben, abolirt ist.

§ 2085.

Beide, sowohl die unvollkommene als die vollkommene Amaurose haben jede wieder zwei Untergrade. Diese sind bei der ersten die amaurotische Amblyopie, Amblyopia amaurotica, und die eigentliche unvollkommene Amaurose, Amaurosis imperfecta proprie sic dicta. Bei der vollkommenen Amaurose wird der höchste Grad der Entwicklung der Krankheit die absolute Amaurose, Amaurosis

absoluta genannt. Es gibt daher vier gradual verschiedene Arten der Krankheit:

1) Amblyopia amaurotica.
2) Amaurosis imperfecta.
3) Amaurosis perfecta.
4) Amaurosis absoluta.

Oder vielmehr eine und dieselbe sich stets selbst gleiche Krankheit bildet sich in ihrer gradualen Entwicklung durch dieses viergliederige Schema hindurch.

§ 2086.

Bei amaurotischer Amblyopie sind von den amaurotischen Symptomen, wie sie oben angegeben wurden, nur wenige, und sie sind in geringerem Grade vorhanden, nämlich die Amplyopie selbst, von welcher als dem wichtigsten und vorherrschendem Symptom der Krankheitsgrad selbst seine Benennung erhält, ferner einige Vitia visus, aber nur die geringeren und weniger bedeutenden, z. B. Myodesopsie, ausserdem als mehr zufällige und inconstante Symptome Photophobie und die oben erörterten Affectionen der Cynaestesie. Bei Amaurosis imperfecta sind die amaurotischen Symptome in grösserer Anzahl und in höherem Grade der Entwicklung vorhanden. Bei ihr sieht der Kranke (der Halbblinde, gewöhnlich auch schon blind genannte) zu gewissen Zeiten und unter gewissen (sehr veränderlichen) Bedingungen noch Gegenstände einer gewissen Art, aber auch diese unvollkommen und mehr undeutlich. Andere Gegenstände, zu andern Zeiten und unter veränderten Bedingungen, sieht er theils noch undeutlicher, unbestimmter, schlechter, theils gar nicht mehr. Sie ist der eigentliche Schauplatz der Gesichtstäuschungen. Alle Arten der Vita visus kommen bei ihr als Hauptsymptome vor. Manche, und zwar gerade die Bedenklichsten, wie die meisten Scotome, Diplopia uniocularis, Hemiopia etc. sind nur ihr ausschliessend eigen.

§ 2087.

Amaurosis perfecta ist derjenige krankhafte Zustand, in welchem der Kranke die sichtbaren Gegenstände gar nicht mehr sieht, aber noch Licht und Dunkelheit unterscheidet. — Wenn er nebenbei auch keine Lichtempfindung mehr hat, so wird der Zustand Amaurosis absoluta genannt.

§ 2088.

Die Amaurose beginnt gewöhnlich als amaurotische Amblyopie, sie wird allmälig fortschreitend Amaurosis imperfecta, — endet als perfecta, zuletzt als absoluta. Sie kann aber, ohne als amaurotische Amblyopie entstanden und ohne eine Zeit lang Amaurosis imperfecta gewesen zu sein, sogleich als perfecta, selbst als absoluta auftreten; — in diesem Falle wird sie Apoplexia retinæ fulminans genannt. Oder es zeigt sich Anfangs Amaurosis imperfecta, ohne durch das amblyopische Stadium hindurch gegangen zu sein. Bei manchen Kranken bleibt die Amaurosis immer imperfecta, ohne jemals perfecta zu werden, oder sie behalten bei Amaurosis perfecta doch Zeitlebens Lichtperception. Die Amaurose wird niemals absolut.

§ 2089.

Auch kann Amblyopia amaurotica lange Zeit, ja für das ganze Leben, als solche bestehen, ohne sich weiter auszubilden und ohne in höhere Stadien fortzuschreiten. Eine solche (amaurotische) Amblyopie unterscheidet sich von einer nicht amaurotischen (wie zum Theil schon oben bei der Betrachtung der Amblyopie als eines amaurotischen Symptoms bemerkt wurde) dadurch, dass:

1) die letzte gewöhnlich angeboren, mit einem gewissen, wenn auch geringen Grade von Microphthalmos, oder mit einem andern angebornen Bildungsfehler des Augapfels verbunden ist;

2) dass dieselbe mit dem Grade der Entwickelung des Augapfels etc. in einem adäquaten Verhältniss steht;

3) dass sie ganz stationär, stets unveränderlich, ohne

alle, auch leise Phasen von Exacerbation und Remission, fortbesteht;

4) dass bei derselben nie Vitia visus vorhanden sind, welche bei der wirklich amaurotischen nicht leicht ganz fehlen können.

§ 2090.

Die Amaurose kann zweitens eingetheilt werden nach ihrem qualitativen Charakter. In dieser Beziehung unterscheide ich:

1) Die erethische.
2) Die congestive.
3) Die entzündliche.
4) Die torpide.
5) Die paralytische Amaurose.

Bei der ersten ist Erethismus, einfach gereizter Zustand der Netzhaut etc., bei der zweiten Hyperämie derselben, bei der dritten Dyctyitis, bei der vierten und fünften Torpor oder Paralysis retinæ vorhanden. — Diese Benennungen werden hier in der unter den rationalen Aerzten recipirten Bedeutung gebraucht, und bezüglich auf den Erethismus ist besonders zu bemerken, dass derselbe einen Zustand von Reizung bezeichnet, welcher von überwiegender Innervation abhängt, und welchem keine adäquate Veränderungen in der Substanz der Retina und in den materiellen Attributionen derselben entsprechen. Am Klarsten und Sinnigsten hat sich hierüber *Astl. Cooper* in den lectures of Surgery etc. im ersten Capitel, welches „Irritation" überschrieben ist, ausgesprochen. In diesem Sinne gebrauche ich den Ausdruck.

§ 2091.

Die Vollständigkeit dieses fünfgliederigen Schema's zeigt sich darin, dass erstens diese fünf Krankheitscharaktere unter sich, jeder einzelne von jedem andern, wesentlich verschieden sind; zweitens, dass kein amaurotischer Krankheitszustand besteht, welcher nicht einen oder den andern dieser Krankheitscharaktere deutlich aufgeprägt an sich trüge, und drit-

tens, dass es ausser denselben keinen weitern und sechsten Krankheitscharakter gibt, welcher von jenen fünfen wesentlich verschieden, die eigenthümliche Signatur eines jemals vorkommenden amaurotischen Zustandes bildete. Es ist jedoch hiebei das Folgende zu bemerken. Einige Amaurosen behaupten durch ihre ganze Verlaufszeit immer einen und denselben und zwar einen einfachen Krankheitscharakter; z. B. sie sind und bleiben stets einfach erethisch oder congestiv, entzündlich oder torpid. Für andere dagegen bestimmt das fünfgliederige Schema die regelmässige Aufeinanderfolge der einzelnen Krankheitsstadien. Sie beginnen einfach erethisch, werden bald congestiv, und es entsteht acute oder chronische Netzhautentzündung. Im Verhältniss als sich die Entzündungsausgänge, Exsudationen, bleibende Gefässerweiterungen, Hypertrophieen, Verdickungen, Gewebsveränderungen der Retina bilden, entwickeln sich die Phenomene des Torpor, welcher sich zuletzt zur Paralyse steigert, und in dieser vollendet, wo alsdann Atrophie der Netzhaut bis zur partiellen Resorption das endliche correlative Bildungsergebniss ist. — Bei wieder andern Amaurosen regelt sich der Krankheitsverlauf nicht nach dem fünfgliederigen Schema. Sie beginnen nicht mit einfachem Erethismus, — sie sind sogleich anfänglich congestiv, — oder sie beginnen sogleich mit Netzhautentzündung, — oder sogleich mit Torpor, selbst mit plötzlich eintretender Paralyse (Apoplexia retinæ). Der Torpor kann langsam ohne vorausgegangene Reizung und Congestionirung, daher auch ohne pseudoplastische Veränderungen, entstehen. Wieder andere Amaurosen überspringen nicht selten eines oder mehrere Reihenglieder. Die congestive Form kann sogleich und unmittelbar ohne dazwischen liegendes Entzündungsstadium in die torpide und paralytische Form übergehen.

§ 2092.

Daher zeigen nicht nur einzelne Amaurosen einen verschiedenen Krankheitscharakter, — sondern der Charakter

der Krankheit wechselt in einem und demselben Krankheitsfalle nach Verschiedenheit der Zeit und des Stadii; — und er ist bald einfach, bald zusammengesetzt, z. B. erethisch-congestiv, — congestiv-entzündlich, — congestiv-torpid, — entzündlich-paralytisch.

§ 2093.

Bei den drei ersten Reihengliedern des fünfgliederigen Schema's äussern sich mehr positive active, — bei den zwei letzten mehr negative passive Symptome; auch entspricht einigermassen die qualitativ bestimmte Succession der Formen der quantitativen Gradation; nämlich die reine erethische Form hält sich lange Zeit, oft für immer auf der untersten Stufe, auf jener der amaurotischen Amblyopie, ohne diese jemals zu überschreiten; — die congestive ist schon mehr geneigt, als Amaurosis imperfecta aufzutreten; die entzündliche Form ist immer, wenigstens transitorisch, Amaurosis imperfecta, mit der entschiedenen Tendenz zur perfecta, im Verhältniss als nicht Resolution der Entzündung, sondern andere ungünstigere Ausgänge derselben erfolgen. Die torpide geht gewöhnlich langsam oder schnell in Amaurosis perfecta über, — und die paralytische endet immer mit Amaurosis absoluta.

§ 2094.

Die erethische Amaurose, auch die nervöse, nervös-irritative, die gereizte, hysterische genannt, — kommt in zwei Graden vor, deren ersten ich die erethische Amblyopie, den zweiten die erethische Amaurose im engern Sinne des Wortes benenne. — Diese Unterscheidung ist in soferne wichtig, als die erste von der zweiten zwar nur im Grade der Heftigkeit verschieden, dennoch selbständig für sich besteht, auf andere Weise, als diese sich bildet, nicht nothwendig in sie übergeht, sowie die letzte auch ohne vorausgegangene erste nicht selten plötzlich auftritt. Die erethische Amblyopie kommt sehr häufig vor, aber fast niemals bei Landleuten und Arbeitern, sondern als Folge und Wirkung

der Hyperopsie bei Menschen, welche ihre Augen sehr angestrengt haben: daher bei Gelehrten, Geschäftsmännern, Künstlern, Zeichnern, Malern, besonders Glas-, Porcellan- und Miniaturmalern (weniger bei Landschaftsmalern), Kupferstechern, bei einigen Handwerkern, besonders Uhrmachern, Graveurs, Näherinnen, Stickerinnen (besonders bei dem Perlen-, Gold- und Silbersticken), bei Riemern, Sattlern, Handschuhmachern, Schneidern und Schuhmachern, welche letztere unter allen Professionisten am meisten und öftersten, wegen der üblichen nächtlichen Beleuchtung durch Glaskugeln, weit mehr als Schneider etc. daran leiden. Besonders wenn die Augen bei nächtlicher unzureichender und schlechter Beleuchtung Jahre hindurch sehr angestrengt wurden, entsteht jedesmal unvermeidlich, früher oder später, diese Amblyopie. Missbrauch zu scharfer, der Sehweite nicht angemessener, besonders concaver oder auch convexer Augengläser, ist eine nicht selten vorkommende Ursache ihrer Entstehung. Man findet sie besonders bei Menschen von sensiblem Temperamente, von schwächerer Körperconstitution, von grosser Mobilität des Nervensystemes, bei Muskelschwachen und bei solchen, welche in eingeschlossener und verdorbener Luft eine sitzende Lebensart führen. — Hagere, schlankaufgewachsene, blondhaarige, blauäugige, und Individuen von weicher, weisser, glänzender, fast durchsichtiger Beschaffenheit der Haut, sind ihr vorzugsweise unterworfen. Ebenso Menschen, die derjenigen Schutzmittel ganz oder grösstentheils entbehren, welche die Natur gegen die relativ zu heftige Lichteinwirkung im Vorsprung des Oberaugenhöhlenbogens, in den Augenbraunen und Augenlidern, in den Cilien, in der Iris, deren Sehloch sich im Verhältniss der Lichtstärke verengert, und im schwarzen Pigment etc. verliehen hat, — daher Menschen mit Klotzaugen, Colobom der Augenlider, Lagophthalmos, Ectropium, Alopecie der Cilien mit Mydriasis, angeborenem oder zufällig entstandenem Colobom der Regenbogenhaut, Irideremie, wahrem Pigmentmangel.

§ 2095.

Anhaltender Kummer, trübselige Gemüthsstimmung, vieles Weinen, Onanie, übermässige Befriedigung des Geschlechtstriebes, chronischer Harnröhrentripper, noch mehr habituelle, langwierige und inveterirte Leucorrhoe bei Weibern tragen zur Entstehung derselben nicht Weniges bei. Sie bleibt nicht selten nach gewissen Augenentzündungen, z. B. der scrophulösen, und noch weit öfter nach der ägyptischen, Jahre lang zurück. Sie bildet sich nach zu schnell auf einander folgenden Wochenbetten, besonders bei allzujungen Frauen, nach gestörten Puerperalcrisen, nach und bei convulsivischen und spasmodischen, besonders hysterischen Krankheiten, nach dem Veitstanze; — und sie steht mit chronischen Krankheiten des äussern dermatischen Systemes, des Fruchthälters, des Mastdarmes, anderer Unterleibs- und besonders der Beckenorgane, in sehr vielfachem und ausgedehntem ursächlichem Zusammenhang. — Obgleich gemäss dieser ätiologen Exposition die Anzahl der die erethische Amblyopie hervorbringenden ursächlichen Momente sehr gross und ausgedehnt zu sein scheint, so gibt es, da die bisher betrachteten fast insgesammt mehr als disponirende Momente zu betrachten sind, — doch nur Eine wahrhaft hervorbringende Ursache derselben, welche sich standhaft in allen concreten Krankheitsfällen wiederholt, und überall eine und dieselbe ist; — diese ist die Hyperopsie und die unangemessene Lichteinwirkung. Bei den meisten oben angeführten Berufs- und Professionsarbeiten wird dem menschlichen Auge eine Anstrengung zugemuthet, welcher dasselbe vermöge seiner eigenthümlichen Organisation nicht gewachsen ist, und welcher es endlich unterliegen muss.

§ 2096.

Die Krankheit hat nur wenige subjective und noch wenigere objective Symptome. Unter jene gehört die Amblyopie, die Photophobie, und als charakteristisches Symptom die Unverträglichkeit jeder auch geringen und nur kurze Zeit

fortgesetzten Anstrengung der Augen. Bei jedem Versuche hiezu versagen sie schon nach einer halben Stunde oder in noch kürzerer Zeit ihren Dienst; bei dem Lesen verwirren sich die Buchstaben, und die Gegenstände gerathen in scheinbar zitternde und oscillirende Bewegung; es entsteht stechender und brennender Schmerz im Auge, das Sandkörnergefühl; es werden als Folge der Reizung einzelne Bindehautgefässe injicirt, und das Auge wird lästig trocken, oder wenige Thränentropfen zeigen sich im innern Canthus und am untern Palpebralrande. Ausserdem ist das Auge, wenn es nicht angestrengt und nicht gereizt wird, schmerzfrei. Ebenso ist nie Kopfschmerz vorhanden, es müsste denn Hemicranie und neuralgischer Kopfschmerz sein. Ueberhaupt befindet sich der Kranke wohl und hat über nichts sehr Erhebliches zu klagen, wenn er nur seine Augen ruhen lassen kann. Er sieht die gewöhnlichen, grösseren, ihn umgebenden Gegenstände gut, richtig, fehlerfrei, und für den Hausbedarf hinreichend. Oefters aber schimmert, vielmehr flimmert es ihm vor den Augen, und er hat vor denselben einen Schein von hellen Farben, weiss, gelb, höchstens hellblau, nie roth, purpur, violet oder grün. Feurige Augentäuschungen sind gewöhnlich nicht oder doch nur im geringsten Grade und nur an dunkeln Orten vorhanden; — sie beschränken sich auf das Funkensehen, höchstens auf die Erscheinung von zackigen Blitzen; nie schweben ihm Feuerkugeln vor. Nie ist Mydriasis vorhanden, zuweilen ein geringer Grad von Myosis, — nie Iridoplegie, zuweilen allzulebhafte Irisbewegungen, weit öfter krampfhaftes Blinzeln, Nystagmus, besonders bei heftiger Lichteinwirkung. Xerophthalmus wechselt mit Lacrymation. Zuweilen zeigt sich Ophthalmodynie, ein wahrer Tic douloureux des Auges. Die Krankheitserscheinungen zeigen Exacerbationen und Remissionen, selbst Intermissionen, ohne wahrnehmbare correspondirende Ursachen; die Krankheit ist sehr stationär, bleibt Jahre und Jahrzehnte hindurch auf Amblyopie beschränkt, und der

Kranke hat nicht leicht Erblindung zu fürchten. Aber sie ist äusserst schwer heilbar, besonders bei fortdauerndem Bestande der Ursachen ihrer ersten Entstehung; und da diese ohne gänzliche Veränderung der Lebensart und der Geschäftsverhältnisse gewöhnlich nicht beseitigt werden können, so bleiben die meisten Kranken ungeheilt; und sie bestürmen täglich den Arzt mit sich immer auf einerlei Weise wiederholenden Klagen.

§ 2097.

Die erethische Amaurose entsteht bei gleicher Körperbeschaffenheit durch gleiche schädliche Einwirkungen, wenn jene in ausgezeichnetem Grade vorhanden ist, und diese plötzlich und im höheren Grade fulminirend einwirken, — besonders wenn schon seit längerer Zeit erethische Amblyopie vorausgegangen ist. Jedoch nicht leicht geht diese für sich selbst mit der Zeit durch stetige unmerkliche Progression in Amaurose über, sondern es bedarf hiezu einer neu hinzutretenden gewaltsamen Gelegenheitsursache. Diese aber vermag auch durch sich allein und ohne vorausbestandene Amblyopie bei gegebener Prädisposition die Amaurose hervorzurufen.

§ 2098.

Bei der erethischen Amaurose finden sich alle Symptome der erethischen Amblyopie, aber in verstärktem Grade, und zu ihnen kommt noch die grösste Beschränkung und eine äusserst fehlerhafte Beschaffenheit des Sehens, zuletzt manchmal totale Erblindung hinzu. Die Photophobie ist äusserst gross und dauert, was charakteristisch ist, auch nach schon ganz erloschener Lichtempfindung noch fort. Die Scotome sind von der hellen Art. Die Gutta serena kommt nur bei der erethischen Amaurose vor. Es zeigen sich die sonderbarsten, wahrhaft träumerischen Gestalten. Der Kranke sieht öfters ein Netz oder ein Gitter, zuweilen einen lichten Nebel vor dem Auge, nie eine dunkle Wolke. Nie ist Achromatopsie, öfters aber Diplopie und Polyopie, Micropsie, Visus

interruptus, evanidus zugegen. Die Photopsie fehlt oft ganz, oder geht wenigstens nicht über den bei der erethischen Amblyopie angegebenen Grad hinaus. Wenn das Sehvermögen schon sehr abgenommen hat, sieht der Kranke dunklere Gegenstände noch besser als hellere, — glänzende am schlechtesten; — er sieht besser bei schwächerer Erleuchtung, — schlechter bei vollem Lichtglanze, daher besser und überhaupt am besten des Abends, am schlechtesten des Morgens, kurze Zeit nach dem Erwachen, oder auch im vollen Glanze der Mittagssonne. Die Krankheit beginnt nicht selten als ausgebildete Nyctalopie, und sie zeigt und behält, auch wenn diess nicht geradezu der Fall war, durch ihre ganze Verlaufszeit etwas von dem nyctalopen Charakter. Dem Kranken scheinen die Gegenstände entfernter zu liegen, als sie wirklich gestellt sind. Kopfschmerzen fehlen oft ganz, sind nie anhaltend und sehr heftig; sie zeigen, wenn sie vorhanden sind, den eigenthümlichen neuralgischen Charakter. Die psychische Stimmung ist äusserst reizbar, aufgeregt und veränderlich. Nach gänzlicher Erblindung finden besonders bei dieser Amaurose noch lange Zeit Gesichtsträume statt, und das innere Sehen des Erblindeten kommt bei ihr am öftesten vor. Die Krankheit ist oft sogleich bei ihrer Entstehung bilateral. Wenn sie unilateral auftritt, so bleibt sie diess oft für immer. In diesem Falle besonders findet nicht selten Verstärkung der Sehkraft des zweiten gesund gebliebenen Auges, und nach der bilateralen totalen Schärfung anderer Sinnesorgane statt. Die Kranken sind intelligent und zartfühlend. Die erethische Amaurose kann nie simulirt werden.

§ 2099.

Die objectiven Symptome sind bei ihr in geringerem Grade als bei jeder andern Amaurose vorhanden. Die Haltung und der Gang des Kranken ist nicht amaurotisch, vielmehr unsicher, ängstlich und scheu. Das Auge ist glänzend, hat Blick — aber einen falschen. Oefters ist Nystagmus, nie

Blepharoplegie, öfters activer Strabismus, gewöhnlich binocularer, nie unilateraler paralytischer, öfters Myosis, Hippus, nie Mydriasis oder Iridoplegie bemerkbar. Die Farbe der Iris verändert sich sehr spät und wenig. Sie wird nicht dunkler, eher heller und wie abgebleicht. Rauchige Trübheit bemerkt man oft im tiefen Augengrunde, aber nie eine sehr gesättigte, — nie die glaucomatöse, auch selten die opalisirende, und diese nur dann, wenn mit der Zeit ein atrophischer Zustand, eine Krankheit der Ernährung zu der ursprünglich reinen Neurose hinzugekommen ist. In der reinen Form zeigt sich keine Gefässerweiterung. Der Augapfel fühlt sich weich wie im gesunden Zustande, öfters sogar noch weicher, nie hart, prall und gespannt an.

§ 2100.

Die congestive Amaurose kommt sehr häufig vor. In reinen und in gemischten Formen ist sie wohl die gewöhnlichste unter allen Amaurosen. Diesen, auch der erethischen, mischt sich sehr leicht etwas Congestives bei. — Zu ihr sind besonders Menschen von cholerischem oder Visceraltemperamente in den mittleren Lebensjahren, bei überwiegender Venosität, Abdominalplethora, einer gewissen Obesität, mit stark entwickeltem Kopf und Bauch, kurzem Hals und Thorax, mit dunkelgefärbten, braunen, schwarzbraunen Augen, ähnlich gefärbten Haaren disponirt. Bei solchen Menschen nimmt eine Amaurose, welche bei sensibler Constitution etc. rein erethisch geblieben wäre, sogleich einen gemischten Charakter, den erethisch-congestiven, an. Bei ihnen ist die Blutvertheilung an die einzelnen Organe immer mehr oder weniger unregelmässig, und diejenigen Organe werden congestionirt, welche vermöge ihrer prädynamischen Entwicklung oder stärkeren Erregung und angestrengteren Function vorzugsweise eine vermehrte Anziehung gegen das Blut ausüben. Natürliche oder auch krankhafte periodische spontane Blutentleerungen sind die Crisen der sich nach Zeittypen wiederholenden Gefässüberfüllungen und Kreislauf-

stockungen. Vor dem Eintritte dieser Blutungen ist die Hyperämie und die von ihr herrührende Beschwerde immer sehr gross. Wenn nun diese natürlichen oder krankhaft habituellen Blutungen ausbleiben oder unterdrückt werden, so erreicht der Congestivzustand im leidenden Organe und in allen Organen derselben Körperregion allmälig den höchsten Grad. Das Auge aber parcipirt an allen gegen den Kopf, das äussere oder innere Carotidensystem gerichteten Congestionen, besonders wenn diese mit Unfreiheit des Blutlaufes im Unterleib, in den untern Körpertheilen überhaupt, besonders in den Bauchgliedern, verbunden sind.

§ 2101.

Daher sind alle durch Unterdrückung solcher Blutungen, durch stockende Epistaxis, durch Amenorrhoe, Hämmorrhoidalsuppression etc. bedingte Amaurosen wesentlich congestiv. Aber auch andere Suppressionskrankheiten, die Hemmung einzelner, besonders etwas reichlicher Secretionen, da durch diese früher ein bedeutender Blutverbrauch stattfand, bringt dieselben Wirkungen, jedoch in geringerem Maase, mit noch eigenthümlicher qualitativer Nüancirung, und in mehr verwickelten Verhältnissen hervor. Amaurosen, welche mit solchen Secretionsstörungen der Haut, des Darmkanals, der Leber, der Weiberbrüste bei Lactation, der Speicheldrüsen bei Ptyalismus in ursächlicher Verbindung stehen, zeigen einen modificirten congestiven Charakter. Dieser ist nämlich gewöhnlich gemischt, z. B. erethisch-congestiv, weil bei den genannten Suppressionskrankheiten meistens ein Zustand des Erethismus entsteht, welcher mehr oder weniger ausgebreitet, und nach Verschiedenheit der Verhältnisse bald in dieser, bald in jener Körperprovinz vorherrschend ist. Wegen des eigenthümlich antagonistischen Verhältnisses, welches zwischen Kopf und Becken schon in der ersten Entwicklung stattfindet, sind alle abdominale, besonders die aus den Beckenorganen entspringenden Amaurosen, gleichfalls congestiv. Ebenso die arthritischen wegen der durch Gicht be-

dingten eigenthümlichen Störung des Gleichgewichtes im Gefässsystem und der prädynamischen Entwicklung des venösen Blutcharakters.

§ 2102.

Die excitirenden Ursachen der Congestivamaurose sind dieselben, wie bei der erethischen: gewöhnlich absolut oder relativ zu heftige Einwirkung des Lichtes und Hyperopsie, zu starke, lange Zeit fortgesetzte Anstrengung der Augen. Es ist die Körperconstitution und die in ihr gegründete Krankheitsanlage, welche die Signatur der Krankheit bestimmt, so dass diese, obgleich dem Wesen nach gleich, bei verschiedenen Individuen sich sehr verschieden und mannigfaltig gestaltet.

§ 2103.

Die charakteristischen Symptome der Congestivamaurose sind grösstentheils jenen der einfach erethischen entgegengesetzt.

§ 2104.

Dumpfer, drückender Schmerz im Kopf und Auge, — Gefühl wie von einem der Stirne vorgelegten Brett oder von einem den Kopf eng umschliessenden eisernen Ring, — Gefühl von Spannung, Völle und Schwere, auch Hitze, zuweilen Klopfen, nicht leicht Reissen, Durchfahren. Diese Schmerzen finden nicht bloss bei Anstrengung, sondern auch im Zustand der Ruhe statt, — und mässige Anstrengung der Augen erleichtert. Gefässinjection, — knotige Venenausdehnung in den äussern, sichtbaren Augenhäuten. — Dunkelgefärbte, infarcirte, — nach vorne turgescirende Iris. Auffallend vermehrter Unterschied in der Färbung ihrer beiden Zonen. — Erweiterte, immer ovale, nie kreisig gerundet bleibende Pupille, — Ectropium uveæ. — Trägheit der Irisbewegungen, ohne jemalige gänzliche Iridoplegie: Alles einzig wegen des Irisinfarctes. Photopsie in grössern (kugelig geformten) Feuermassen, — rothe Farbe vor dem Auge, feurig glänzend im Dunkeln, violet, blau, bis zur Schwärze im Hellen. Myo-

desopsie ist constant, Visus nebulosus, nubeculosus, Polyopie, Megalopie, beides wegen strotzender Fülle und Infarct, Visus interruptus und Hemiopie wegen theilweiser und wechselnder Ueberfüllung der Blutgefässe und daherrührender Retinalcompression. Anfangs noch einiger, aber geringer Wechsel, später andauernde Beschaffenheit der Symptome in stets gleicher Stärke. — Oefters rasche Progression der Krankheit. Der Augapfel fühlt sich immer hart, prall und gespannt an. Im Hintergrunde der hintern Augenkammer zeigt sich nicht leicht einfache rauchige Schwärze, mehr eine gelbgrauliche Wolke, öfters die glaucomatöse Trübheit, niemals die opalisirende. — Die Photophobie kann ganz fehlen, ist immer verhältnissmässig gering im Vergleich mit der übergrossen Heftigkeit der übrigen Symptome — nie ist sie das vorherrschende Symptom, wie bei der erethischen Amaurose. — Auch verliert sie sich frühzeitig und ganz nach eingetretener Erblindung. Nie fehlen bei dieser Amaurose die Scotome, vielmehr ist sie in der früheren Periode der wahre und eigentliche Schauplatz derselben. Sie sind gemischt, theils helle, theils dunkle, öfters beide simultan, oder unter sich wechselnd. Im Ganzen jedoch die dunkeln vorherrschend. Es erscheinen die abenteuerlichsten bizarresten und fratzenhaftesten Gestalten. Die psychische Stimmung ist heftig und aufbrausend. Die Gesichtsträume verlieren sich frühzeitig; das innere Sehen tritt nicht leicht ein. Der Gang und die Haltung ist ächt amaurotisch, die Augen werden starr und blicklos. Die Augenlider- und Augapfelbewegungen sind wenig gestört, Das Auge ist lästig trocken, Lacrymation selten. Das amblyope Stadium ist kurz, wird oft ganz übersprungen. Die Krankheit macht rasche Fortschritte. Sie treten aber, was charakteristisch ist, nie stetig, sondern ruckweise ein, sowie nämlich eine neue Congestion hinzukommt. So lange diess nicht der Fall ist, kann sie längere Zeit auf demselben Grade stehen bleiben. Aber wenn die erste Congestion sehr heftig war, tritt sie sogleich Anfangs

als Amaurosis imperfecta auf, geht schnell in perfecta, ja absoluta über. In diesem Falle gesellen sich zu den congestiven Erscheinungen sehr bald jene des Torpors hinzu, — und die Krankheit, welche etwa erethisch-congestiv begonnen hatte, endet congestiv-torpid. — Sie kann auch sogleich congestiv-paralytisch auftreten, und bedingt alsdann den Blutschlag der Retina (Apoplexia sanguinea retinæ).

§ 2105.

Obgleich die congestive Amaurose gewissermassen den Gegensatz der erethischen bildet, so können doch, indem im Organischen kein Gegensatz vollkommen ausschliessend ist, beide vereint, nämlich Erethismus und Congestivzustand der Netzhaut zugleich vorkommen. Diese erethisch-congestive Amaurose ist sehr gewöhnlich. Wie schon oben bemerkt wurde, bei einer gewissen Constitutionsbeschaffenheit bleibt die Amblyopie und Amaurose nie rein erethisch, sondern es mischt sich ihr immer etwas Congestives bei — und anderseitig ist auch nicht leicht ein Congestivzustand ganz passiv; es besteht bei ihm fast jedesmal ein gewisser Grad von Reizung. Zum Begriff der gemischten erethisch-congestiven Amaurose gehört es aber, dass beide Elemente, der Erethismus und die Hyperämie, in einem gewissen und zwar gleichmässigen Grade vereint seien.

§ 2106.

Bei der erethisch-congestiven Amaurose sind die Symptome des Erethismus und jene der Congestion, insofern sie sich nicht gegenseitig ausschliessen, simultan vorhanden; es zeigen sich die wesentlichen und Hauptsymptome von beiden, sich gegenseitig beschränkend und einander Abbruch thuend. Diejenigen Symptome, welche beiden gemeinsam zukommen, zeigen sich im höchsten Grade der Entwicklung, und die contradictorischen Symptome fehlen entweder ganz, oder sie sind weniger deutlich ausgeprägt. Daher sind bei ihr Photophobie, Unerträglichkeit jedes anstrengenden Augengebrauches, mit Schmerzhaftigkeit, Bindehaut- und Sclerotical-Injection, Infarct

der Regenbogenhaut, Photopsie, Chromopsie, in welcher lichte und dunkle Farbenbilder wechseln, und Scotopie vorhanden. Die Iris ist beweglich, die Pupille nicht sehr erweitert, nie horizontal-oval. Hier zeigt sich zuweilen das vertical stehende Oval, welches überhaupt seltener, bei reinem Congestivzustand nicht leicht bemerkt wird, wohl aber bei erethisch-congestiver Beschaffenheit zuweilen erscheint. Da wo bei einer Congestivamaurose die Pupille horizontal-oval erweitert ist, hat jene immer den congestiv-torpiden Charakter. Die scheinbare Trübheit des tiefen Augengrundes ist nicht mehr gelbgraulich, sondern sie spielt in das Graugrünliche.

§ 2107.

Die entzündliche Amaurose ist nichts anders, als die Netzhautentzündung, Dictyitis, selbst. Ihre Symptome sind der heftigste wüthende Schmerz im Innern des Augapfels, hinter demselben, von da in die Schädelhöhle hinein sich erstreckend, nie nachlassend, dem Kranken keinen Augenblick Ruhe gestattend und ihn zur Verzweiflung bringend — der höchste Grad der Photophobie — und der Myosis ohne winkelige Verziehung und ohne Dislocation der Pupille, auch ohne jemalige Verwachsung der Pupillarränder unter sich. Die Pupille, obgleich im höchsten Grade verengt, ist noch vollkommen gerundet und kreisig. Angulöse Verziehung oder gar Atresie zeigt sich nur bei leicht hinzukommender oder schon wirklich hinzugekommener Iritis. — Bei phlogistischer Amaurose zeigt sich die quälendste Photopsie, mit leuchtenden zerplatzenden Feuerkugeln und mit einem Flammenmeer vor dem Auge. Im Anfange ist zuweilen Oxyopie vorhanden; diese aber geht sehr schnell in Gesichtsverdunklung und gänzliche Erblindung über. Heftiges, sich oft wiederholendes Erbrechen, zuerst Vomitus ingestorum, alsdann Vomitus biliosus, — starke Fieberreaction, wilde Delirien und Convulsionen gesellen sich hinzu.

§ 2108.

Die Dictyitis entsteht durch das Sehen in die Mittagssonne bei unbewölktem Himmel — durch den Einfall der mittelst eines Brennspiegels concentrirten Sonnenstrahlen in das Auge, — durch den Lichtreflex von einer durch die Sonne beschienenen Schneefläche eines Gletschers auf Bergreisen, oder des unübersehbar weit ausgedehnten Schneefeldes in den Polargegenden, — durch alle phlogistische Reize, welche grosse Aufregung im arteriellen Gefässesystem hervorrufen und zugleich eine nähere directe Beziehung zum Sehorgan haben. Die Dictyitis verläuft nicht immer acut und mit der angegebenen Heftigkeit der Symptome. Bei einem gelinderen Grade der Krankheit ist ihr Verlauf chronisch. Es finden alsdann dieselben Symptome in geringerem Grade statt, aber sie endet nichts desto weniger, nur nicht also rapid, mit Amaurose.

§ 2109.

Bei der einfachen Dictyitis, insofern sie nicht mit Syndesmitis (Bindehautentzündung) und mit Sclerotitis verbunden ist, bemerkt man keine oder nur sehr geringe feine und rosige Röthe im Weissen des Auges, und noch weniger chemotische Anschwellung der Bindehaut, welche *Mackenzie* als eine constant begleitende Erscheinung der Netzhautentzündung angibt. Unter den Reflexerscheinungen ist die mit der Photophobie im Verhältniss stehende heisse Lacrymation die heftigste. Darin zeigt sich die hohe Bedeutung der von einem Hirnnerven abhängigen Thränenabsonderung, indess anderen Secretionen meistens nur Gangliennerven vorstehen, weswegen jene bei dem Menschen eine so entschiedene psychische Bedeutung hat, und die Lacrymation Affecte und bewegte Seelenstimmungen ausdrückt.

§ 2110.

Die entzündliche Amaurose stellt gleichsam die Vereinigung der erethischen und congestiven Form dar, so wie die beiden ersten Factoren des Entzündungsprocesses überhaupt

die Reizung und Hyperämie sind, und zu ihnen bei wirklicher Phlogosis als dritter Factor, von den beiden ersten ausgehend, die Pseudoplastik hinzukommt. Die congestive Amaurose verhält sich zur entzündlichen, wie sich die Congestion zur Phlogose überhaupt verhält. Sie ist Entzündungsfactor, und daher bei wirklich vorhandener Phlogose immer vorhanden; aber sie kann, wenn nicht gleichzeitig eine verhältnissmässig starke Reizung besteht, und wenn noch keine pseudoplastischen Veränderungen des Blutes und der Gewebe eingetreten sind, — ohne Entzündung bestehen. Daher ist es unpassend, die congestive und phlogistische Amaurose als Abarten einer Hauptart aufzustellen und diese die Blutamaurose oder die gereizte Blutamaurose zu benennen. Vielmehr und nach einer richtigern, mehr naturgemässen Stellung, bildet der nur congestionirte Zustand der Netzhaut des Sehnerven und der ihn angehenden Hirntheile eine selbständige und für sich bestehende Hauptart der Amaurose, welche von der eigentlichen Dyctyitis ganz verschieden ist. Die congestive Form kann zwar in die entzündliche übergehen, aber daraus folgt keine Verwandschaft der Art nach; denn dieser Uebergang erfolgt nicht nothwendig und nie durch einfache Progression in stetiger Fortbildung, sondern immer durch eine neue Zuthat, nämlich durch eine accessorische, intensiv heftige Reizung. — Ohne diese kann der congestionirte Zustand, z. B. der Netzhaut, Jahre lang fortbestehen, ohne dass diese sich jemals entzündet. Geschieht diess aber, so bildet der Zeitpunct eines solchen Ereignisses einen neuen Abschnitt in der Krankheitsgeschichte des concreten Falles. Umgekehrt ist präexistirende Hyperämie der Netzhaut durchaus keine nothwendige Bedingung der Entstehung der Dyctyitis, vielmehr entsteht sie oftmals, ja am öftersten ohne vorausgegangenen Congestivzustand. Dieser ist weit davon entfernt, eine reine loyale Dyctyitis vorzubereiten und einzuleiten. Vielmehr scheint derselbe der Retina die Fähigkeit zu einer reinen und loyalen Entzündung zu benehmen, wenigstens diese Em-

pfänglichkeit bedeutend zu vermindern. Denn in solchen Fällen ist die accessorische Dyctyitis immer eine modificirte, nie ganz reine und ungetrübte; und es besteht ein grosser, ja wesentlicher Unterschied (auch für die ärztliche Behandlung) zwischen der Entzündung in einer vorher ganz normal gewesenen und der Entzündung in einer schon seit langer Zeit congestionirten, mit Gefässerweiterung etc. behafteten Retina. Die congestive Amaurose zeigt in dem Angeführten ihren selbständigen Charakter. Sie verdient vielleicht allein den Namen Blutamaurose, indem bei der Entzündung ausser der veränderten Blutbewegung und ausser der Blutanhäufung doch noch zwei andere Hauptmomente, das irritative und das pseudoplastische gegeben sind. — Bei der Congestiv-Amaurose fehlt nicht nur das Letzte, indem bei ihr auch nach Jahre langem Fortbestande nur mechanische Veränderungen, Gefässerweiterungen und Extravasate als cadaverische Erscheinungen sich zeigen, — sondern auch das Erste, indem bei der Congestion Reizung nicht nothwendig besteht, gewöhnlich nicht intensiv heftig ist, und wenn sie Anfangs vorhanden war, später ganz erlöschen und in den Torpor übergehen kann. Daher ist die Benennung congestiv-irritirte Amaurose unpassend, und die Aufstellung derselben als Unterart der irritativen Amaurose, welche entweder vom Blutreiz oder vom Nervenreiz ausgehen soll, beruht auf einer irrigen Grundansicht vom Wesen der Congestiv-Amaurose. In der rein congestiven Form ist die Reizung gar nicht als integrirendes Causalmoment enthalten.

§ 2111.

Die torpide Amaurose ist von zweierlei Art. Es ist nöthig, die primär-torpide, bei welcher der Torpor sogleich Anfangs vorhanden war, durch den ganzen Krankheitsverlauf stereotyp bleibt und sich gradual steigert, von der secundär-torpiden zu unterscheiden, welche früher erethisch oder congestiv gewesen ist, und bei welcher dieser qualita-

tive Krankheitsverlauf sich erst später in den torpiden umgesetzt hat.

§ 2112.

Die erste kommt besonders bei Menschen vor, bei welchen das Nervensystem und seine Centraltheile, öfters auch alle höhere Sinnesorgane weniger entwickelt sind, bei lymphatischer Constitution, phlegmatischem Temperament, grosser Indifferenz, Gleichgültigkeit, geringer Intelligenz und einer gewissen Trägheit, nicht nur aller geistigen, sondern auch der höheren animalischen Functionen. Die angeborne Amblyopie bei Microphthalmos ist immer rein torpid; ebenso jene des höhern oder geringeren Grades bei accidenteller Atrophia bulbi partialis. Auch die opalisirende Amaurose besitzt diesen Charakter, und darin zeigt sich aufs Neue ihr Gegensatz gegen die glaucomatöse Form, welche stets wesentlich congestiv ist. Die Gelegenheitsursachen ihrer Entstehung sind alle Zeit von der negativen, privativen und deprimirenden Art: — Blutverlust, besonders öfter wiederholter in kleinen Quantitäten, welcher mehr entkräftet, als einmaliger, wenn auch im quantitativen Betrage grösserer — durch Wundhämorrhagie, profuse Menstruation, Puerperalhämorrhagie und unzeitige, zu starke, zu oft wiederholte Aderlässe. Bei der Cholera sah ich die torpide Amaurose plötzlich während der Aderlässe eintreten und bis zum Tode fortdauern. Auch anderweitiger profuser Säfteverlust kann torpide Amaurose hervorbringen; — Anopsie, d. h. zu geringe Uebung und Anstrengung der Augen, zu langer Schlaf bei trägen und arbeitsscheuen Menschen, besonders wenn diess von früher Jugend an der Fall war; so wie auch in andern Organen der Nichtgebrauch und die Vernachlässigung Paresis, ja Paralysis erzeugt. — Die unvollkommene oder vollkommene Amaurose vom Nichtgebrauch eines Auges bei alleiniger Verwendung des andern zum Sehen ist torpid oder paralytisch. — Der lange Zeit fortgesetzte Aufenthalt in der Finsterniss, in dunkeln Wohnungen, unterirdischen Gefängnissen,

— in der Kälte, — der Missbrauch von zu dunkel gefärbten Brillengläsern bei Menschen, welche solcher künstlichen Schutzmittel nicht bedürfen, — schlechte, wässerige, zu wenig nährende, bloss vegetabilische Beschaffenheit der Nahrungsmittel, ihre zu geringe Quantität — der lange Zeit fortgesetzte innerliche Gebrauch narcotischer und bitterer Arzneien, die Opiophagie, der habituelle Genuss des Cichorien-Caffées, der mit Wermuth oder Enzian bereiteten Biere, u. s. f. sind hieher bezügliche Schädlichkeiten. — Die primär-torpide Amaurose entsteht sehr langsam, ist Anfangs immer auf einfache Amplyopie beschränkt, schreitet sehr allmälig, aber stetig fort, — bleibt häufig Amaurosis imperfecta, — kann aber auch in die perfecta, nicht leicht, und nur wenn sie paralytisch geworden ist, — in die absoluta übergehen.

§ 2113.

Die charakteristischen Symptome sind durchaus und ohne Ausnahme von der negativen, privativen Art: — wahre, reine directe Schwäche, ohne Reizungs- und congestive Symptome. Kein Schmerz, nur Kältegefühl im Auge und in seiner Umgebung, da bei allen bisher betrachteten Amaurosen das Gefühl von Hitze vorkam, — kein Gefühl von Spannung, Druck und Völle im Auge, — verminderte Empfindlichkeit desselben und seiner Confinien, — keine Gefässinjection, — keine Lichtscheue, — in manchen Fällen Photolimie, wenigstens grosser Lichtbedarf, wenn auch nicht Sehnsucht nach Licht, — keine Photopsie, auch nicht in den gelindesten Graden. — Dem Kranken ist es nur einfach dunkel vor den Augen; er sieht keine pathologischen Farben, — oder doch nur dunkle, blau, schwarz, nie gelb, grün oder roth. — Zuweilen ist Achromatopsie vorhanden. — Keine Scotome, wenigstens keine hellen, unter den dunkeln nur die einfacheren Formen, eine dunkle Wolke, ein schwarzer Fleck vor dem Auge schwebend. Oefters sieht er mehrere solche Wolken von verschiedenen Graden der Dunkelheit. Bei noch unvollkommener Amaurose sieht der Kranke helle und glänzende Gegenstände besser und

deutlicher, als dunkle und glanzlose; — er unterscheidet die hellen Farben, aber verwechselt die dunkleren; — er sieht besser bei stärkerem Lichte, als bei schwacher Beleuchtung, am besten des Mittags, an hellen, sonnigen Tagen, — besser im Freien, als im Zimmer, — besser nach einer guten und reichlichen Mahlzeit, nach mässigem Genusse alcoholischer Getränke, — besser bei heiterem freudigerregtem Gemüthszustande, — besser in Gesellschaft, als in der Einsamkeit. — Es ist im Anfange nicht selten ausgebildete Hemeralopie vorhanden. Jede wahre (nicht periodische) Hemeralopie ist eine torpide Amaurose. Es zeigen sich wenige Vitia visus, keine Diplopie, noch weniger jemals Polyopie, — öfters aber Hemiopie, kein Visus evanidus, vielmehr increscens. Der Kranke sieht einen Gegenstand um so besser, deutlicher und bestimmter, je länger er ihn betrachtet, je mehr er ihn studirt, — zuweilen Visus interruptus, wenn der Torpor noch wechselt und Phasen macht. — Micropsie, niemals Megalopie — Visus approximatus, nie elongatus, — Myopie, niemals Presbyopie. Ausdrucklosigkeit des Auges, Stupidität im Blick. Amaurotischer Gang und Haltung, aber mit Trägheit im Einherschreiten. Das Auge ist bewegungslos, ohne eigentlich starr zu sein. Niemals Nystagmus, zuweilen Oculus oculo minor, — nie Strabismus bilateralis activus; — bei unilateraler Amaurose aber folgt das leidende Auge nie ganz regelmässig den Bewegungen des gesunden. Die Bewegungslosigkeit kann bis zu einem gewissen Grade des unilateralen Strabismus gehen. — Xerophthalmos und Xeromycter, nicht leicht Lacrymation, wenigstens keine heisse. Niemals Myosis oder Hippus, wohl aber Mydriasis in sehr bedeutendem Grade, jedoch ohne Verlust der Rundung der Pupille, nie deren ovale Verziehung. Constant ist Trägheit der Irisbewegungen, zuweilen wirkliche Iridoplegie. Niemals active Turgescenz der Regenbogenhaut, niemals Infarct derselben und dunklere Färbung, — vielmehr Atrophie und Abbleichung. Der Augapfel fühlt sich weich, nicht hart, prall und gespannt an.

§ 2114.

Vergleicht man dieses Bild der primär-torpiden Amaurose (in der reinen ungemischten Form) mit den oben entworfenen Bildern der erethischen und congestiven, so zeigt sich ein entschiedener Contrast. In einigen Momenten bildet sie den Gegensatz gegen die erethische, stimmt aber mit der congestiven überein; — in andern Momenten contrastirt sie mit dieser und congruirt mit jener. Im Ganzen kann man sagen, dass sie die positiven Symptome beider ausschliesst und ihre negativen in sich vereinigt. Bezüglich auf Schmerzhaftigkeit, Photopsie, Scotome, Micropie, Myopie, Visus approximatus, Infarct der Iris, das Verhalten des Augapfels bei der Betastung etc. stimmt sie mit der erethischen, — bezüglich auf Photophobie, Chromopsie, Gang und Haltung des Amaurotischen, Blepharoplegie, passiven Strabismus, Mydriasis etc. mehr mit der congestiven überein. Es zeigt sich somit in Beziehung auf die meisten, und gerade auf die Hauptsymptome der Krankheit ihre grössere Verwandtschaft mit der congestiven, als mit der erethischen Form. Daher findet auch nur mit jener eigentlich ein Connubium statt; erethische und torpide Amaurose schliessen sich gegenseitig aus, aber es gibt eine congestiv-torpide Form. Eben darum erfolgt der Uebergang der congestiven in die torpide so leicht, häufig und rasch; er findet jedesmal statt, sobald durch die bei heftiger Congestion eintretende Compression der Netzhaut die Lebensthätigkeit der Letzten gebunden oder überwältiget ist. Der Uebergang der erethischen Form in die torpide erfolgt seltener, langsamer und nach einem gewissen Kampfe, wobei sich der Erethismus eine Zeitlang gegen den einbrechenden Torpor behauptet, später ihm kaum noch das Gleichgewicht hält, zuletzt ihm ganz unterliegt und sich vollständig in ihn auflöst.

§ 2115.

Bei der gemischten, erethisch-congestiven Amaurose erfolgt dieser Uebergang leichter und schneller, — dadurch,

dass der congestive Krankheitscharakter fortbesteht, der erethische aber verschwindet und an die Stelle desselben der torpide tritt. Die entzündliche Amaurose geht selten bloss in die torpide, sie geht gewöhnlich sogleich und rasch in die paralytische über, wovon weiter unten die Rede sein wird. — Auf diese Weise bilden sich die secundär-torpiden Amaurosen, welche daher weit mehr complicirt sind, als die primär-torpide, und ein schwer zu entwirrendes Chaos von Krankheitssymptomen der verschiedensten, sich scheinbar widersprechenden Art darstellen.

§ 2116.

Die secundär-torpide Amaurose kann sich aus allen bisher betrachteten Arten der Amaurose hervorbilden. Ein solcher Metaschematismus tritt fast unvermeidlich bei jeder Amaurose in ihrem spätern Verlaufe ein; daher sind die meisten Amaurosen, nachdem sie eine gewisse Zeit lang angedauert haben, secundär-torpid, und fast alle inveterirte Amaurosen zeigen leider diesen ungünstigen Charakter. Die secundär-torpide Amaurose ist sehr mannigfaltig, je nachdem früher einfacher Erethismus oder einfacher Congestivzustand oder beide vereint zugegen waren. Obgleich daher die Symptomatologie der secundär-torpiden Amaurose ein schwer zu lösendes Räthsel darstellt, so lassen sich doch zur Würdigung ihrer Symptome folgende nähere Bestimmungen aufstellen.

§ 2117.

Die frühern Symptome dauern, zum Theil aber mit erheblichen Modificationen, fort, zum Theil erlöschen sie ganz, jedesmal aber kommen neue Symptome zu den früher dagewesenen hinzu. Da die ersten grösstentheils mehr von activer Natur waren, so zeigen die neuen durchgehends einen mehr passiven Charakter; Anfangs prädominiren noch die ersten, im weitern Verlaufe erlangen die letzten das Uebergewicht.

§ 2118.

Die Congestivsymptome erhalten sich am längsten in gleicher Stärke, ja sie können noch eine Steigerung erleiden, nur nimmt die früher mehr activ gewesene Congestion jetzt einen mehr passiven Charakter an. Die Reizungssymptome mindern sich grösstentheils, ohne sich jedoch jemals ganz und bis auf die letzte Spur zu verlieren. Der Erethismus geht zwar in dem Torpor unter, er gleicht aber dem noch in der Asche glimmenden Funken, — immer bereit, wieder neu aufzulodern und in lichter Flamme hervorzubrechen.

§ 2119.

Die secundär-torpide Amaurose unterscheidet sich von der primär-torpiden eben dadurch, dass bei der letzten nur einfacher Torpor und daher auch nur privative Symptome vorkommen, — bei der ersten aber derselbe nicht rein, sondern nüancirt besteht, die passiven Symptome und unter ihnen das Hauptsymptom, das Wenig- oder Nichtsehen, — zwar die vorherrschenden sind, aber doch die Reizungssymptome, obgleich niedergehalten, niemals ganz fehlen. Es sind daher immer torpide und irritative Symptome gleichzeitig zugegen, und da diese unter sich im Widerspruch zu stehen scheinen, so ist derjenige Zustand bemerkbar, welchen man bei einigen Krankheiten, z. B. bei gewissen Fiebern, die Contradictio symptomatum nennt. Diess ist besonders bei derjenigen secundär-torpiden Amaurose der Fall, welche sich aus der erethischen hervorgebildet hat. — Mehr harmonisches Verhältniss zeigt sich bei der congestiv-torpiden, die grösste Dissonanz aber bei der erethisch-congestiv gewesenen, nun torpid gewordenen.

§ 2120.

Die paralytische Amaurose könnte man für eine nur höhere Entwicklung der torpiden halten. Allein der von *Reil* nachgewiesene Unterschied zwischen Torpor und Paralyse findet auch auf die Lehre von der Amaurose seine Anwendung, und es ist zur bessern Verständigung und ge-

nauern Begriffsbestimmung räthlich, die paralytische Form als eine für sich und neben der torpiden bestehende zu betrachten. Bei weitem nicht jede Amaurose wird im weitern Krankheitsverlauf paralytisch. Sie bleibt öfters zeitlebens torpid, und nicht immer hat sich die paralytische Amaurose aus der torpiden durch allmälige Steigerung des Grades der Heftigkeit derselben hervorgebildet; sie tritt in manchen Fällen plötzlich, ohne vorausgegangenes torpides Stadium, als fulminirende Retinalapoplexie auf. Die paralytische Amaurose ist immer Amaurosis perfecta, gewöhnlich sogar absoluta. Es ist daher Visus nullus, aut fere nullus vorhanden. Selbst die Lichtperception fehlt. Der Kranke wird durch die Lichteinwirkung gar nicht mehr afficirt, und kann zuletzt ungestraft in die helle Mittagssonne sehen. Nichts desto weniger ist bei derjenigen Amaurose, welche Anfangs erethisch war, später torpid und endlich paralytisch wurde, meistens noch Lichtscheue vorhanden. Vitia visus sind nicht mehr zugegen, mit Ausnahme von Photopsie, Chromopsie und Scotopie. Die andern sind in dem Visus nullus untergegangen. Früher dagewesene Schmerzen hören ebenfalls manchmal, jedoch erst spät, auf. Das Auge und seine Umgebungen sind ganz unempfindlich. Der Kranke hat das Gefühl von Schwere, von Eingeschlafensein, von unangenehmer Kälte in demselben. Xerophthalmos, Mydriasis in ausgezeichnet hohem Grade, Iridoplegie sind gewöhnliche Symptome. Nicht selten ist Strabismus paralyticus und Blepharoplegie zugegen. Gesichtsträume finden nicht statt. Das innere Sehen erwacht unter den bereits oben angegebenen Bedingungen.

§ 2121.

Eine so wichtige in der Art ihrer Entstehung, in ihrer innern Natur und Verlaufsweise so mannigfache Krankheit, wie die Amaurose ist, muss die zahlreichsten und verschiedensten pathologischen Veränderungen im Auge etc. hervorbringen. Wirklich ist deren auch bereits eine bedeutend grosse Anzahl durch fleissige Zergliederung amaurotisch er-

blindeter Augen entdeckt und in Masse aufgehäuft worden. Allein es fehlte bisher an einem leitenden Princip zu ihrer systematischen Aufstellung und Aneinanderreihung. Da sie immer und überall nur jedes einzeln für sich, und da sie nur in Beziehung auf Amaurose überhaupt, nicht im Zusammenhang unter einander und in näherer Beziehung zu den einzelnen Formen der Amaurose betrachtet wurden, so blieben sie bedeutungslos, und sie standen müssig und als blosse angehäufte Curiositäten da, aus welchen Niemand, weder für den Zweck der Wissenschaft, noch für jenen der Praxis, etwas zu machen wusste. Ihre rohe Masse diente vielmehr dazu, um die Wissenschaft zu erdrücken, und um den Köhlerglauben an die Unheilbarkeit der Amaurose noch mehr zu unterstützen, gewissermassen mit dem Siegel der Wissenschaft zu bekräftigen. Anders wird sich die Sache verhalten, wenn jene Leichenbefunde in nähere Beziehungen zu den fünf Arten der Amaurose gebracht werden. Bei der Unvollständigkeit der bisherigen pathologisch-anatomischen Untersuchungen erblindeter Augen muss hiebei für die Resultate künftiger Forschungen überall noch Raum gelassen, aber das Netz im Rahmen des Feldes, wohin jene einzureihen sind, kann jetzt schon ausgespannt werden. — Eine irrige Ansicht, welcher hier schon vor allen übrigen begegnet werden muss, weil sie jeder wissenschaftlichen Behandlung des Gegenstandes von vornherein den Weg versperrt, hat zu der Annahme geführt, dass es neben den übrigen eine besondere Art von Amaurose gebe, welche man die organische genannt hat, weil sie von organischen Veränderungen in der Netzhaut, im Sehnerven und in den ihn angehenden Hirntheilen herrühren soll. Man hat bei dieser Betrachtungsweise jene organische Veränderungen theils in ihrer Wichtigkeit überschätzt, theils diese zu gering angeschlagen; — jenes, weil sie eine eigene besondere Art von Amaurose constituiren und bei dieser die Krankheitsursache bilden sollten, — dieses, weil sie eben nur auf jene einzige Art von Amaurose be-

schränkt und ihr Zusammenhang mit den übrigen Arten derselben dadurch gleichsam in Abrede gestellt wurde. Allein die cadaverischen Symptome gehören jeder besonderen Art der Amaurose an, wenn sie auch nach einigen Arten weniger, nach andern mehr entwickelt sind und stärker hervortreten. Sie können eben darum, weil sie cadaverische Symptome aller einzelnen Arten von Amaurose sind, nicht eine besondere, in sich eigenthümlich begränzte Art dieser Krankheit (die organische) bilden. Was aber das Causalitätsverhältniss betrifft, so sind sie weit öfter Wirkungen vorhanden gewesener Amaurosen, als hervorbringende Ursachen derselben, — indem in der Regel zuerst einfache Functionsstörung der Netzhaut und des Sehnerven, und später als Effect derselben die Gewebsveränderung eintritt. Gänzliche Atrophie oder Verknöcherung kann nicht die ursprüngliche Krankheit der Retina sein. Schon lange Zeit vor ihrer auch nur beginnenden Verwirklichung muss die Retinalfunction in bedeutend hohem Grade gestört oder auch ganz abolirt gewesen sein. Auf ähnliche Weise verhält es sich mit der Ableitung einiger Amaurosen von Entzündungsausgängen der Dyctyitis. Es entsteht keine Amaurose jemals von solchen Entzündungsausgängen, vielmehr entstehen diese aus der phlogistischen Amaurose selbst. Die amaurotische Erblindung tritt sowohl in den acuten als in den chronischen Fällen schon frühzeitig, während des Verlaufes der Dyctyitis selbst, und ehe sich diese zu sogenannten Entzündungsausgängen entschieden hat, — sie tritt schon als Symptom der Dyctyitis und Neuritis optica selbst ein; und sie ist jedesmal schon in vollständiger Entwicklung vorhanden gewesen, ehe es bei dieser zur Exsudation, Pyose oder Gewebsveränderung gekommen ist.

§ 2122.

Wenn nun gleichwohl die pathologische Anatomie der Amaurose mehr die zurückgelassenen und noch im Tode perennirenden Wirkungen der Krankheit, als ihre eigentlichen hervorbringenden Ursachen aufdeckt, so sind doch

manche Leichenbefunde an und in amaurotischen Augen von der Art, dass ihnen eine der Functionsstörung der Netzhaut vorhergehende und diese selbst veranlassende Beschaffenheit zugeschrieben werden kann und muss. Blutanhäufungen und Blutstockungen in der Membrana vasculosa retinæ, und in der Choroidea, adjacirende Geschwülste am Sehnerven u. s. f., können sich zu einer Zeit bilden, wo die Function der Netzhaut und des Sehnerven noch ungestört ist, und sie bringen alsdann den amaurotischen Zustand erst später, zum Theil selbst einfach mechanisch durch Compression der Netzhaut oder des Sehnerven hervor. — Die anatomischen Charaktere und cadaverischen Zeichen sind bei den fünf Formen der Amaurose verschieden, und sie verhalten sich bei jeder auf eigenthümliche Weise.

§ 2123.

Bei der einfach erethischen Amaurose sind die Gewebsveränderungen am geringsten, oder null, vielmehr unbekannt, vielleicht durch microscopische Untersuchung später noch zu entdecken.

§ 2124.

Nach der congestiven Form findet man: Ueberfüllung der Blutgefässe des Augapfels. Erweiterung der Arteria centralis, ihre aneurysmatische Beschaffenheit, — sehr bedeutende Gefässinjection ihrer von hinten nach vorne laufenden Zweige, Varicosität der Membrana vasculosa retinæ, Blutflecken, röthliche, blutrothe, blauliche Flecken in derselben, in der Choroidea, Echymosen und Extravasate zwischen beiden, auch im Jacobs'schen Sacke zwischen der Retina und Hyaloidea. — Wenn diese cadaverischen Symptome für sich allein und ohne weitere Begleitung vorkommen, beweisen sie das Dagewesensein der Congestivamaurose in dem concreten Krankheitsfall, und da dieser Leichenbefund kein seltener, sondern ein sehr gewöhnlicher ist, so beweisen sie die Richtigkeit und Naturgemässheit der Aufstellung der Con-

gestivamaurose als selbständiger von der entzündlichen specifisch verschiedener Krankheitsform.

§ 2125.

Am Sehnerven werden die gleichen oder entsprechende Veränderungen gefunden: Varicosität seiner Venen, Aneurysma der in ihm eingeschlossenen Centralarterie und Blutflecken unter seinem Neurylem. — Nach der entzündlichen Amaurose findet man in der Netzhaut Röthe, Gefässinjection dunkle Färbung — Verwachsung zwischen ihr und der Choroidea stellenweise, oder im ganzen Umfange — die Retina verdickt — zuweilen die Markschichte in einzelnen Feldern verschwunden, an ihre Stelle ein rothes Gefässnetz getreten, — die Falte (Narbe der verwachsenen Netzhautspalte) fehlend (ausgeglichen). — Das Centralloch (Rest der Netzhautspalte) geschlossen (verwachsen), die Retina an ihrer äussern Oberfläche mit Flecken oder mit Bläschen besetzt. — Entzündliches Exsudat auf der Retina, zwischen ihr und der Choroidea, dadurch beide von einander losgetrennt, und den Jacobs'schen Sack hydropisch ausgedehnt, oder die Höhle dieses Sackes geschlossen, die Nervenhaut mit der Gefässhaut im ganzen Umfang oder auch stellenweise verwachsen, wo alsdann derselbe in den Zwischenräumen hydropisch loculamentös ausgedehnt ist, — die Aderhaut selbst angeschwollen, verdickt, varicös, fungös entartet. — Die Hyaloidea stellenweise getrübt und graulich suffundirt. Da, wo diese cadaverischen Symptome sich zeigen, hat gewiss Dyctyitis, und zwar entweder acute oder chronische, die erste bis zu Entzündungsausgängen, die letzte bis zur Gewebsveränderung fortgeschritten, stattgefunden, und die Amaurose, welche in solchen Fällen immer vorhanden war, hatte den entzündlichen Charakter. — Gleichzeitig mit diesen Retinal-Veränderungen oder auch ohne dieselben findet man nach manchen Amaurosen unzweideutige Entzündungsphänomene und Ausgänge im Gewebe des Sehnerven, — die Scheidenhaut desselben in seinem orbitalen oder encephalischen Ver-

laufe injicirt und entzündlich geröthet, rosenfarbig, — Exsudat und seröse oder entzündlich seröse Ergiessung zwischen ihr und der Nervenpulpe, — oder beide unter sich fest an einzelnen Stellen verwachsen, zwischen welchen alsdann gleichfalls der loculamentöse Hydrops acutus sich zeigt; — das Neurylem verdickt, hypertrophisch, — den Sehnerven angeschwollen, höckerig, tuberculös, erweicht, missfarbig, schmutzig-gelb oder bräunlich gefärbt, — oder in eine harte, selbst brüchige Masse bei totaler Gewebsveränderung degenerirt, — oder vereitert, so dass die Scheidenhaut stellenweis statt der Nervenpulpe eine bräunliche, breiartige Masse enthält.

§ 2126.

Da nun diese pathologischen Veränderungen der Netzhaut und des Sehnerven in amaurotischen Augen keineswegs selten sind, sondern umgekehrt den ganz gewöhnlichen Leichenbefund ausmachen, so ersieht man hieraus, dass die entzündliche Amaurose und die Dictyitis keine so selten vorkommende Krankheitsform ist, als meistens dafür gehalten und noch von neueren Schriftstellern behauptet wird.

§ 2127.

Bei der primär-torpiden Amaurose sind der cadaverischen Symptome wenigere, und sie sind minder deutlich entwickelt, (vielleicht aber durch microscopische Untersuchung entdeckbar). Unterdessen nach längerer Andauer und höherem Entwicklungsgrade zeigt sich doch ein gewisser Grad von Atrophie der Netzhaut und des Sehnerven, welche letzte aber bei unilateraler Beschaffenheit nicht leicht über das Chiasma hinausgeht.

§ 2128.

Nach der secundär-torpiden Form kommen die pathologischen Veränderungen, welche der primären Krankheit angehören, mit einiger Modification vor. War diese erethisch, so finden sich keine oder nur wenige und unbedeutende Abweichungen vom normalen Zustande. War sie congestiv,

so zeigen sich die oben angegebenen Folgen und Wirkungen der Congestion auch noch in der Leiche. Diese beschränken sich aber niemals, wie je zuweilen nach der einfachen congestiven Form, auf blosse Gefässeüberfüllung; immer ist Blutinfiltration und Extravasat bemerkbar. Hat sich die secundär-torpide Form aus der entzündlichen hervorgebildet, so sind die bereits bemerkten Entzündungsproducte und Entzündungsausgänge in noch höherem Grade der Entwicklung und Ausbildung, und zwar um so mehr vorhanden, je länger der amaurotische Zustand angedauert hat, und je mehr inveterirt derselbe ist. Namentlich zeigt sich gewöhnlich grosse Verdickung und Hypertrophie der Netzhaut, mit gesättigt weisser Farbe derselben, oder sie ist gelbbraun, auch schwärzlich gefleckt auf ihrer äussern der Choroidea zugewendeten Oberfläche; — zuweilen Induration der Retina, wobei sie einen hohen Grad von Festigkeit und Tenacität angenommen hat. Aehnliche pathologische Veränderungen zeigen sich im Sehnerven.

§ 2129.

Nach der paralytischen, absoluten und inveterirten Amaurose sind die anatomischen Symptome am auffallendsten und am stärksten aufgetragen. Es zeigen sich zum Theil auch noch Entzündungsproducte, aber nur dann, wenn Anfangs Dictyitis bestand und diese mit Torpor und Paralyse geendet hat. In andern Fällen sind nur solche krankhafte Veränderungen, welche sich auf Ernährung, Secretion und organische Plastik beziehen, bemerkbar. Atrophie der Netzhaut, ihre auffallende Verdünnung und Contabescenz, partielle, ja fast gänzliche Resorption, besonders der Markschichte, ohne Entwicklung eines röthlichen Gefässnetzes an der Stelle der fehlenden Retina. — Wenn eine solche partielle Resorption in jenem Retinalfelde stattgefunden hat, wo sich der gelbe Fleck (ein Ueberbleibsel vom Processus falciformis im Fischauge) befindet, so ist dieser verschwunden und nicht mehr vorhanden. Das Centralloch wurde erweitert und

klaffend angetroffen. Die Retina ist zuweilen in ihrer Textur ganz verändert, cartilaginös, selbst knöchern geworden. Aeltere und neuere Schriftsteller von vollkommener Glaubwürdigkeit, *Haller*, *Morgagnie*, *Zinn*, *Demours* und andere, führen Beispiele von Ossescenz der Netzhaut selbst an. Sie ist jedoch selten; öfter kommt wahre Verknöcherung der Choroidea und Hyaloidea, am öftesten Absatz von Knochenstoff im Jacobs'schen Sacke vor, auch die Centralarterie ist der Verknöcherung ihrer Häute unterworfen. Diese Vorkommnisse können bei oberflächlicher Untersuchung leicht mit wahrer Ossescenz der Retina selbst verwechselt werden. Aber auch sie stehen zur paralytischen Amaurose, wie leicht zu begreifen ist, in sehr nahen Beziehungen. Hydropische Ergiessung von anderer als entzündlich-exsudativer Beschaffenheit fand zuweilen im Jacobs'schen Sacke statt, durch dessen Ausdehnung erscheint die Netzhaut von der Choroidea ganz losgetrennt, kölbelförmig zusammengelegt, so dass sie von der Eintrittsstelle des Sehnerven bis zur hintern Kapselwand einen zusammengerollten Wulst von kegelförmiger Gestalt bildet, indem eben die Eintrittsstelle des Sehnerven den Apex, und die Ora serrata die Basis des Kegels bildet, — Ohne Zweifel muss bei solchen krankhaften Veränderungen der Netzhaut jedesmal absolute Amaurose und ein ganz paralytischer Zustand jener Nervenmembran bestanden haben, — und wenn eine paralytische Retinalamaurose lange Zeit angedauert hat, wird man auch immer pathologische Veränderungen dieser Art finden, — so dass eine vollkommene Congruenz und gegenseitig adäquate Beschaffenheit zwischen ihnen und der paralytischen Amaurose nachgewiesen ist. — Aehnliche und noch zahlreichere pathologische Veränderungen finden sich nach ihr auch im Sehnerven. Seine Atrophie nach paralytischen inveterirten Amaurosen ist fast constant, sie kommt in sehr bedeutendem Grade vor, und er ist zuweilen bis zu einem zarten Faden verdünnt und consumirt.

§ 2130.

Nach unilateraler Amaurose zeigt sich die Atrophie im Sehnerven der leidenden Seite während seines ganzen orbitalen Verlaufes und während eines Theiles des encephalischen — sie erstreckt sich bis zum Chiasma, hört dort auf, oder geht durch das halbseitig verkleinerte Chiasma hindurch und setzt sich hinter demselben im Sehnerven der entgegengesetzten Seite oder wohl auch in geringerem Grade in beiden Sehnerven — in jedem gleichsam zur Hälfte — nie in dem Sehnerven der leidenden Seite allein fort. So verhält es sich in der Regel. Anderweitiges und entgegengesetztes Verhalten kommt nur in einzelnen, nicht rein unilateral gewesenen, auch sonst eigenthümlich gearteten Fällen vor. — Bei bilateraler Amaurose zeigt sich die Atrophie in beiden Sehnerven, wenn auch in ungleichem Grade, bis zum Chiasma hin, in diesem selbst und hinter der Decussation meistens in beiden Sehnerven zugleich, — ausnahmsweise jedoch nur in Einem derselben allein. Diess ist nur dann der Fall, wenn die Amaurose encephalisch war, und alsdann ist hinter der Decussationsstelle derjenige Sehnerve atrophirt, welcher von der leidenden Hirnhälfte ausgeht.

§ 2131.

Die Atrophie des Sehnerven ohne bedeutende Gewebsveränderung desselben kommt bei retinalen und encephalischen Amaurosen vor. Bei denjenigen, welche vom Nervus opticus selbst ausgegangen sind, zeigen sich neben der Atrophie auch Gewebsveränderungen in ihm. Diese bestehen in der Bildung von Markschwammmasse, von Speckmasse oder von Hydatiden zwischen der Pulpe und der Scheidenhaut, wodurch die erste zusammengedrückt und die Leitung des Nervenagens in ihr gesperrt, zuletzt die Nervenpulpe resorbirt, und so der Nerve selbst ganz leitungsunfähig gemacht wird. Die gleiche (Amaurose bedingende) Wirkung bringen dieselben Geschwülste hervor, wenn sie in der Orbita ausserhalb der Scheidenhaut des Sehnerven entsprossen, ihm adjaciren oder

ihn von allen Seiten in ihre krankhaft gebildete Masse einschliessen. — Eine auf solche Weise entstandene Amaurose kann für kurze Zeit eine gereizte sein, indem auch der noch gelinde Druck einen Nerven irritirt, allein sehr bald muss sie nothwendig einen paralytischen Charakter annehmen. Das Gleiche ist der Fall, wenn sich eine Knochenplatte zwischen der Nervenpulpe und der Scheidenhaut gebildet hat, oder wenn der Sehnerve anderweitig seiner Substanz nach degenerirt, und seinem organischen Prototyp ganz unähnlich geworden ist.

§ 2132.

Auf diese Weise sind bei jeder besonderen Art der Amaurose die Leichenbefunde dem Begriff derselben vollkommen angemessen, und es findet bei jeder Art eine durchgängige Uebereinstimmung zwischen den im lebenden Zustande bemerkten Krankheitssymptomen und den cadaverischen statt.

§ 2133.

Die dritte Eintheilung der Amaurose ist jene nach ihrer causalen Relation und ihrer hiedurch bestimmten eigenthümlichen Modalität. — Die Amaurose ist ihrem Begriffe nach die Beschränkung oder Abolition des Sehvermögens. Die Ursache dieser Beschränkung oder Abolition kann nun liegen: entweder im Sehorgane selbst, als demjenigen Körpertheile, in welchem und durch welchen jenes Vermögen zunächst wirkt und die Sehfunction ausgeübt wird, — oder sie liegt in der krankhaften Verfassung eines andern Organes, welches vermöge des innern Zusammenhanges aller Organe unter sich in der Gesammtheit des Totalorganismus und wegen näherer und specieller Beziehung des Sehorganes zu ihm störend auf die Function desselben ein- und zurückwirkt, — oder sie liegt in einer allgemeinen krankhaften Verfassung des Gesammtorganismus, bei welcher die einzelnen Organe in verschiedenen Proportionen nach Verschiedenheit der Natur der constitutionellen Krankheit selbst leiden und afficirt erscheinen.

§ 2134.

Gemäss des unter rationalen Aerzten giltigen analogen Sprachgebrauches bei andern Krankheiten — nenne ich die Amaurosen der ersten Art idiopathische, — der zweiten deuteropathische, — der dritten symptomatische Amaurosen. Bei den ersten liegt die Ursache der Erblindung im Sehorgane selbst, und diess ist idiopathisch, selbstleidend, ergriffen; bei den zweiten leidet dasselbe nur secundär, deuteropathisch durch ein anderes Organ, welchem die Wurzel des Krankheitsstammes eingepflanzt ist, von dem sich nur eine einzelne Ramification in das Sehorgan hineinerstreckt; — bei den dritten ist die Amaurose nur eine einzelne, wenn auch etwa für den Augenblick die einzige Aeusserung einer weit verbreiteten, constitutionellen Krankheit, ein Symptom derselben, welches bei geringer Heftigkeit und kurzem Zeitbestande wirklich gleich anderen Symptomen derselben Krankheit wieder spurlos vorübergeht, aber unter den entgegengesetzten Bedingungen und Verhältnissen zur Selbständigkeit und zum bleibenden Bestande in dem ursprünglich nur leicht und symptomatisch afficirt gewesenen Organe gelangen kann. Wirklich hat die symptomatische Amaurose, z. B. die epileptische, das eigenthümliche, dass sie zuerst nur als Symptom des epileptischen Anfalles auftritt, mit ihm entsteht und wieder verschwindet, zuletzt aber unter gegebenen Bedingungen bleibend wird, und bei dem Aufhören des epileptischen Anfalles nicht wieder wie früher cessirt, sondern von jetzt an auch in den Intervallen zwischen den epileptischen Anfällen immer gleichmässig fortdauert.

§ 2135.

Als idiopathische Amaurose müsste nun eigentlich diejenige betrachtet werden, welche von der Netzhaut, vom Sehnerven oder von den diesen zunächst angehenden Hirntheilen ausgeht. Denn erst diese drei constituiren in ihrer Gesammtheit und lebendigen Verbindung das Sehorgan, und sie sind unzertrennlich in der innern Einheit und Begriffs-

vollkommenheit des Sehorganes verbunden. Sie sind nicht getrennte, isolirte, sie sind zusammengehörende, lebendig zusammenhängende Gebilde. Die Netzhaut ist nicht bloss eine häutige Ausbreitung des Sehnerven, sondern mit diesem zugleich eine Hirnverlängerung. Die Netzhaut erhält nur in ihrem Zusammenhange mit dem Sehnerven, — dieser aber vermag ihr nur in selbsteigenem Zusammenhange mit dem Hirn solches Perceptionsvermögen zu ertheilen und sein eigenes Leitungsvermögen zu behaupten.

§ 2136.

Demgemäss müsste die Amaurose, die von jenen encephalischen Gebilden ausgeht, welche die Hirnanfänge des Sehnerven bilden, als idiopathische — und die von andern Hirntheilen ausgehende Amaurose als deuteropathische betrachtet werden. Da aber durch eine solche Trennung die encephalische Amaurose ungebührlich zerstückt, und die Lehre von ihr des innern wissenschaftlichen Zusammenhanges beraubt würde, — da ausserdem die Hirnanfänge des optischen Nerven noch nicht mit vollkommener Zuversicht ausgemittelt, auch die präsumptiven Hirnanfänge desselben mit andern adjacirenden Hirntheilen genau und innig verbunden sind, so bestimme ich jede vom Hirn in was immer für einer Region desselben ausgehende Amaurose als encephalische und somit deuteropathische, wodurch bei dieser vorausgeschickten Bemerkung der Genauigkeit und Correctheit der nosologischen Bestimmung kein Abbruch geschehen wird.

§ 2137.

Es gibt eine vom Sehnerven ausgehende Amaurose, welche in dem aufgehobenen Leitungsvermögen desselben von der Netzhaut zum Hirn ihren Grund hat. Von seinen beiden Portionen, der encephalischen und orbitalen, schliesst sich jene auch in pathologischer Beziehung zunächst an die encephalischen Gebilde an, mit ihnen bei krankhafter Verfassung das gleiche Schicksal theilend; — die orbitale aber kann mit der retinalen zusammengestellt werden, indem sie zunächst und

unmittelbar mit der Netzhaut zusammenhängt, immer gleichzeitig mehr oder weniger mit dieser erkrankt und an den Retinalamaurosen einen innigen Antheil nimmt. Die Lehre von diesen würde nimmer vollständig und klar in sich abgeschlossen sein, wenn nicht auf das Orbitalstück des Sehnerven dabei die gehörige Rücksicht genommen würde, — und in der Lehre von der encephalischen Amaurose können die Affectionen und pathologischen Veränderungen seiner encephalischen Portion nicht ausser Betrachtung gestellt bleiben. Es ist daher der Kürze, der grössern Klarheit und richtigeren Anordnung gemäss, bei der Retinalamaurose die Krankheiten des Orbitalstückes des Sehnerven, und bei der Hirnamaurose jene seiner encephalischen Portion abzuhandeln, wobei aber nicht zu vergessen ist, dass beide Portionen nicht getrennte und verschiedene Organe, sondern nur innigst verbundene Theile Eines und desselben Nerven sind.

§ 2138.

Unter den idiopathischen Amaurosen gilt die retinale als Bezeichnung jeder idiopathischen Amaurose überhaupt. Die Retinalamaurose unterscheidet sich durch folgende Indicien von andern (deuteropathischen und symptomatischen) Amaurosen.

1) Die hervorbringende Ursache hat direct auf das Auge eingewirkt; eine traumatische Verletzung, Insolation, zu heftige Lichteinwirkung, zu heftige Anstrengung der Augen etc.

2) Ein Leiden eines andern Organes, von welchem die Amaurose ausgegangen sein könnte, und ein allgemeines constitutionelles Leiden ist nicht zu entdecken; da, wo kein solches stattfindet, kann eine vorhandene Amaurose nur eine idiopathische sein. Aber bei deren Gegenwart und ohngeachtet derselben können doch idiopathische Amaurosen entstehen. Eine Amaurose bei einem Scrophulösen, Syphilitischen oder an Leberhypertrophie Leidenden ist darum nicht geradezu scrophulös, syphilitisch oder hepatisch.

3) Die fünf Formen der Amaurose treten bei der retinalen,

jede einzeln, geschiedener und deutlicher charakterisirt hervor. Der Erethismus, die Congestionirung, der entzündliche Process, der Torpor oder die Paralyse sprechen sich deutlicher und bestimmter im Auge aus.

§ 2139.

Auch bei deuteropathischen und symptomatischen Amaurosen zeigen sich diese Charaktere; aber doch nur indirect und secundär, daher weniger prononcirt und in nicht so sehr und leicht kenntlichem Ausdrucke. Nämlich wenn eine pathologische Thätigkeit von einem andern zuerst ergriffenen Organe auf das Auge hingeleitet wird, oder wenn eine allgemeine constitutionelle Krankheit sich auf das Auge als Glied des Gesammtorganismus reflectirt, wird dasselbe gleichfalls in den Zustand des Erethismus, der Hyperämie, der Phlogosis, des Torpor oder der Paralyse versetzt, und zwar wird hier der Charakter der Amaurose in der Regel durch den Charakter der ursprünglichen und Hauptkrankheit, ihre erethische, stürmisch congestive, entzündliche, torpide oder paralytische Natur und Beschaffenheit bestimmt.

4) Bei idiopathischen Amaurosen treten die Gewebsveränderungen und cadaverischen Symptome bestimmter und schärfer markirt hervor. Nach deuteropatischen und symptomatischen Amaurosen können sie ganz fehlen. Sind sie zugegen, so sind sie jedenfalls nur consecutiv; sie können nur Wirkungen, nie Ursachen der Amaurose sein.

§ 2140.

Die Retinalamaurose hat zwei Unterarten; ich unterscheide:

1) Die durch dynamisch wirkende Schädlichkeiten hervorgebrachte. Solche sind:

a. Insolation.

b. absolut- oder relativ- zu heftige Lichteinwirkung.

c. Hyperopsie, und im Gegensatze derselben

d. Anopsie.

2) Die durch mechanische Beschädigungen hervorgerufene. Solche sind:

a. Erschütterung.

b. Zerreissung.

c. Durchstechung.

d. Compression der Netzhaut durch die reclinirte Staarlinse (?) durch den angeschwollenen, hypertrophischen, indurirten, verknöcherten Glaskörper, durch den ausgedehnten hydropischen Arnold'schen oder Jacobs'schen serösen Sack.

e. Strangulation, Einschnürung, concentrische Zusammenpressung der Netzhaut durch die entzündete Choroidea oder Sclerotica; — durch Knochenplatten, welche sich im Arnold'schen oder Jacobs'schen Sack gebildet haben.

§ 2141.

Die Amaurose von Insolation ist gewöhnlich fulminirend apoplectisch, sie ist zuweilen heftig phlogistisch. — Die Amaurose von zu heftiger Lichteinwirkung und von Hyperopsie ist erethisch, congestiv oder entzündlich; jene von Anopsie ist immer primär-torpid. — Bei den traumatischen Amaurosen folgt auf zuweilen eingetretenen momentanen Torpor nothwendig und alle Zeit Reaction. Die Compressions- und Strangulations-Amaurosen sind insgesammt und schon anfänglich torpid und paralytisch.

§ 2142.

Die vom Orbitalstück des Sehnerven ausgehenden Amaurosen coincidiren für ihre Entstehung durch dynamisch wirkende Schädlichkeiten mit den retinalen, und haben mit diesen gleichen qualitativen Charakter. Denn da die Netzhaut nur die membranöse Entfaltung des Sehnerven ist, so wirken die gleichen Ursachen auf beide in gleicher Weise, und sie theilen sich gegenseitig in der Continuität ihre Affectionen mit. Dagegen waltet für die mechanischen Entstehungen zwischen der retinalen und sehnervigen Amaurose eine bedeutende Verschiedenheit ob.

1) Der Sehnerve erleidet bei jedem Vorfall des Augapfels, wovon immer dieser herrühre, z. B. von einer ihn verdrängenden Orbitalgeschwulst, — eine Dehnung und Verlängerung.

Bei einem gewissen, selbst nicht geringen Grade der Ophthalmoptosis behält er noch zur Verwunderung sein sensorielles Leitungsvermögen; aber bei einem noch höheren Grade der Dehnung wird dasselbe immer mehr beschränkt, und zuletzt ganz aufgehoben.

2) Dasselbe ist der Fall bei Discontinuität, Zerreissung oder Durchschneidung des Sehnerven.

3) Ebenso bei tief in die Orbita eindringenden Stichwunden, wenn bei diesen der Sehnerve durchstochen wird, wodurch sein Leitungsvermögen bei nicht gänzlicher Entzweiung zwar nicht direct aufgehoben, aber doch seine Function in bedeutendem Grade gestört wird.

4) Sein Leitungsvermögen wird aber ganz aufgehoben durch Compression. Diese kann geschehen durch Orbitalgeschwülste jeder Art, Balggeschwülste, Hydatiden, Exostosen, Aneurysmata der Arteria ophthalmica, Orbital-Telangiectasieen, Geschwülste der Thränendrüsen, Ausdehnung der Stirn- oder Oberkieferhöhlen, bei Empyem derselben, oder bei sich darin entwickelnden Pseudoplasmen, — durch diese Afterbildungen selbst, wenn sie durch die perforirten Scheidewände einen Fortsatz in die Orbita entsendet haben, — durch encephalische Geschwülste, welche sich bei allmäliger Vergrösserung einen Weg in die Orbita bahnen, und nun dieselben Wirkungen wie ursprüngliche Orbitalgeschwülste hervorbringen. Solche Geschwülste verursachen Anfangs nur einfache Compression, später wenn sie einmal Ophthalmoptosis veranlasst haben, zugleich Dehnung und Verlängerung des Sehnerven. — Die Amaurose von Dehnung ist Anfangs gereizt, wird später torpid; — die von Zerreissung ist sogleich paralytisch; — jene von Stichverletzung ist entzündlich; — jene von Compression kann kurze Zeit hindurch gereizt sein, sie wird aber sehr bald paralytisch. — Gewebs-Degenerationen des Sehnerven machen denselben zur Vollbringung seiner Function gleichfalls untauglich und bewirken Amaurose, wenn diese nicht schon früher vorhanden war.

§ 2143.

Die Unterscheidung der sehnervigen Amaurose von der retinalen beruht auf der Erforschung der Causalitäten, der anamnestischen Momente und der concommitirenden Krankheiten. Bei der ersten sind schon einige Symptome der encephalischen Amaurose, wenn auch in geringerem Grade, vorhanden, indess sie bei der retinalen gänzlich fehlen; Schmerz, wenn er vorhanden ist, äussert sich häufig hinter dem Augapfel im Hintergrunde der Orbita und erstreckt sich von da in die Schädelhöhle hinein.

§ 2144.

Unter den deuteropathischen Amaurosen ist die erste Art die encephalische, zu welcher ich auch die von der encephalischen Portion des Sehnerven ausgehende rechne. — Die encephalische Amaurose entsteht, wenn die auf den Sehact sich beziehende Hirnthätigkeit beschränkt oder aufgehoben ist. — Sie hat fünf Unterarten:

a. Die encephalitische. Nicht bei Meningitis, wohl aber bei Encephalitis tritt unter gewissen Bedingungen Amaurose ein, welche, wenn der Arzt nicht vollkommene Zertheilung der Hirnentzündung erzielt, sondern Nachkrankheiten zurückbleiben, andauernd wird. Von dieser Art ist die auf der Höhe des typhösen Fiebers zuweilen entstehende Amaurose.

b. Die apoplectische. Sie ist Folge des Hirnschlages, tritt gleichzeitig mit diesem ein, und bleibt nach dem apoplectischen Anfalle zurück. — Sie ist, wenn auch nicht immer, doch meistens vollkommen, ja absolut; die paralytische Form ist sogleich im Anfange vorhanden, und gewöhnlich Blepharoplegie, meistens auch Strabismus paralyticus mit ihr verbunden. Sie ist und bleibt oft nur unilateral. — Die anatomischen Charaktere sind jene des Hirnblutschlages.

c. Die hydroencephalische bei Kindern begleitet sowohl den Hydrocephalus acutus als chronicus, ist in beiden Fällen bilateral, bleibt im ersten oft unvollkommen, im zweiten wird sie jedesmal vollkommen; ist in diesem mit unwill-

kührlichen scheinbaren Rotationen beider Augäpfel, in jenem immer mit Divergenz der Sehaxen und mit Strabismus, — in beiden mit grosser Mydriasis verbunden. Zuweilen besteht Hydrophthalmos bei der chronischen Form. — Nach kurzem Erethismus und subphlogistischer Beschaffenheit wird die erste torpid, — die zweite ist sogleich Anfangs paralytisch.

d. Die convulsivische puerile oder Dentitions-Amaurose. — Da die Convulsionen der Kinder in und ausserhalb der Dentitions-Periode immer von gereiztem und congestionirtem Zustande des Hirnes und Rückenmarkes in causaler Dependenz stehen, und da sie so oft eine hydroencephalische Affection begleiten oder zum Voraus verkünden, so findet diese nach Convulsionen im kindlichen Alter und zur Zeit des ersten Zahnausbruches zurückbleibende Amaurose am füglichsten hier ihren Platz, um so mehr als sie auch in der Symptomatologie ganz mit der hydroencephalischen übereinstimmt, von ihr oft schwer zu unterscheiden ist, und mit ihr auch anderweitig gleiche Bedeutung hat. Nämlich sie ist die Folge eines im Irritationsstadium stehen gebliebenen und nicht bis zur Ergiessung fortgeschrittenen Hydrocephalus selbst.

e. Die encephalische Amaurose von Compression oder Degeneration gewisser Hirntheile und des Sehnerven während seines encephalischen Verlaufes. Die Hirntheile, deren Affection öfters Amaurose erzeugt, sind der Sehhügel, der gestreifte Körper, die Vierhügel, die olivenartige Prominenz des verlängerten Markes, der Boden der dritten Hirnhöhle. Die Compression kann durch in die Schädelhöhle eingedrungene fremde Körper, sie kann durch encephalische Geschwülste, durch Exostosen und ergossene Flüssigkeiten geschehen. Jede Art von Degeneration, die Erhärtung, Erweichung, die Vereiterung, die tuberculöse und markschwammartige Degeneration etc. der genannten Hirntheile bringt Amaurose hervor. Heftiger Kopfschmerz von eigenthümlicher Art, langsame Entstehung, nicht stetiges,

sondern ruckweises Fortschreiten, Stumpfsinn, Gleichgiltigkeit, keine Sehnsucht und kein Verlangen wieder sehend zu werden, Blepharoplegie und Strabismus paralyticus charakterisiren die Krankheit. — In der Regel ist (ausnahmsweise von andern encephalischen Amaurosen) Myosis vorhanden, aber mit Iridoplegie verbunden. Hat jedoch die Ursache des Hirndruckes nahe an der Basis cranii, z. B. in der dritten Hirnhöhle ihren Sitz, so entsteht wegen gleichzeitiger Compression des Nervus oculomotorius Mydriasis. — Die Amaurose kann kurze Zeit hindurch gereizt sein, wird aber bald torpid und selbst paralytisch.

f. Zu der encephalischen Amaurose bildet die spinale einen Anhang, um so mehr, als es noch zweifelhaft ist, ob diese nicht vielleicht mehr vom kleinen Gehirn und vom verlängerten Marke als vom Rückenmark selbst ausgeht, bei Onanisten, und solchen, welche in der physischen Liebe sehr ausgeschweift haben. — Die Symptome der Tabes dorsalis. Grosse Abmagerung. Spinalschmerzen, aber keine Cephalalgie, höchstens Occipitalschmerz; Paralysis oder Paresis der untern Extremitäten; Incontinenz des Urines. Langsame Entstehung: zuweilen längere Zeit andauerndes Stehenbleiben auf einer gewissen Entwicklungsstufe, dann aber wieder plötzliche Progression — zuletzt immer gänzliche Blindheit; — zuweilen erethische, leicht congestive, dann wesentlich torpide Beschaffenheit meistens schon im Anfange, — mehr als bei andern Amaurosen; immer atrophisch. — Sie kann bei arthritischer und Abdominal-Complication die glaucomatöse Form annehmen.

§ 2145.

Die zweite Art ist die Abdominalamaurose.

Den Gegensatz der cerebralen bildet in jeder Beziehung (auf Entstehungsweise, Verlaufsart, qualitativen Charakter etc.) die Abdominal-Amaurose. — Bemerkenswerth ist es, dass die Eingeweide der Brusthöhle bei ihren respectiven Leiden die amaurotische Reaction nicht leicht und höchst selten her-

vorrufen, so dass selbst bei Herzkrankheiten in allen Phasen und Verwicklungen derselben kein schwarzer Staar entsteht, welcher als von jenen directe abhängend betrachtet werden könnte; da umgekehrt diess bei Passionen der Abdominal-Eingeweide sehr gewöhnlich ist. Die Ursache dieser Disparität liegt offenbar in der Prädynamie des Gangliensystemes innerhalb des Bauchfellsackes.

§ 2146.

Die Abdominal-Amaurosen entstehen durch Zuleitung krankhafter Affectionen der Abdominal-Eingeweide mittelst der Ganglienkette zum Ciliarnervensysteme, und durch Blutcongestion gegen Kopf und Auge bei unfreiem und gestörtem Blutlauf im Pfortadersysteme. Beide Elemente concurriren immer bei ihrer Erzeugung; bald aber ist im concreten Krankheitsfall das Eine Element, bald das andere, das nervöse oder das hämatöse, vorherrschend. Sie sind wesentlich congestiv und torpid; nie rein erethisch, nicht leicht jemals entzündlich; — nie vollständig paralytisch. — Charakteristisch ist ihre langsame Entstehung, allmälige und stetige Verschlimmerung bis zu einem gewissen Grade, wo sie, ohne weiter fortzuschreiten, als unvollkommene Amaurosen, — stehen bleiben. — Die diagnostischen Symptome sind: dumpfer, drückender, betäubender Kopfschmerz in der Stirngegend (das Brett vor der Stirne, der eiserne Reif um das Haupt), Schwindel; — immer Myodesopsie und andere Scotome. — Dem Kranken ist es bald dunkelschwarz, bald weissgrau vor den Augen; Visus interruptus (nicht evanidus). — Schmutzig gelbe Farbe der Bindehaut, der Facialhaut in der ringförmigen Einfassung der Augenlider und um die Mundwinkel herum. Die Iris-Symptome prävaliren in bedeutend hohem Grade, mehr als bei irgend einer andern Amaurose, über die retinalen und optischen. Infarct der Regenbogenhaut, Torpor ihrer Bewegungen, aber nicht leicht totale Iridoplegie. Grosse Mydriasis, — horizontal-ovale Pupille; — Ectropium uveæ. — Bedeutende, wenigstens äussere Varicosität der Blut-

gefässe des Augapfels. — Die meisten Symptome entwickeln sich augenscheinlich aus dem Ciliarnervensysteme, und das optische System leidet nur indirect durch jenes, daher mehr inconstant und in verhältnissmässig geringeren Graden.

§ 2147.

Abdominalamaurosen sind:

1) Die Saburral-Amaurose.

Schon ein vorrübergehender Saburralzustand des Magens als Folge von Indigestion kann eine gleichfalls vorübergehende unvollkommene, immer mit Schwindel, dumpfem, drückendem Kopfschmerz verbundene Amaurose hervorbringen. Die Augen sehen dabei sehr matt und wie gebrochen aus. Dieser Zustand ist mit Brechreiz, Vomiturition verbunden und geht dem wirklichen Eintritte des Erbrechens unmittelbar voraus, — nach dessen Eintritt er wieder verschwindet. Ohngefähr gleiche Bedeutung hat:

2) Die crapulöse Amaurose, als gleichfalls einem vorübergehenden Zustande angehörig, und mit der Inebriation wieder aufhörend. Aber durch öftere und habituelle Wiederholung desselben bei Säufern entsteht zuletzt eine bleibende bedeutende Amblyopie — selbst unvollkommene Amaurose. — Diese coexistirt mit dem Vomitus heluonum, mit dem Delirium tremens, ist von der eigenthümlichen Verstimmung des Magens, und von der aus diesem durch den Nervus vagus zum Hirn hingeleiteten, durch den täglich wiederholten und scheinbar zum Bedürfniss gewordenen Missbrauch alcoholischer Getränke bewirkten Irritation abhängig. Bei derselben, wenn sie mit Delirium tremens Suttonii verbunden ist, oder demselben als Symptoma prodromum vorhergeht, ist nebst dem sauren Geruch aus dem Halse, dem Uebelbefinden am frühen Morgen bei noch nüchternem Magen, dem täglichen sauren und schleimigen matutinalen Erbrechen — dem Gliederzittern etc. — unter den eigentlich amaurotischen Symptomen die Scotopie in den wunderlichsten Gestalten, als Delirium retinæ, und die scheinbare zitternde,

schwankende Bewegung der sichtbaren Gegenstände, die Myopsie etc. charakteristisch. Die Amaurose bleibt unvollkommen, ist Anfangs noch erethisch, wird aber bald torpid.

3) Abdominal-Amaurosen, jedoch ebenfalls mit encephalischer Complication, auch mit allgemeiner heftiger Reizung des ganzen Nervensystems verbunden, scheinen diejenigen gewesen zu sein, welche *Beer* nach heftigem aber verbissenem Zorne entstehen sah, und deren einige er durch schnell dargereichte Brechmittel gehoben hat. — Gleiches gilt von der amaurotischen Erstarrung des Auges nach heftigem Schrecken und nach andern starken Gemüthsbewegungen, besonders wenn diese sogleich nach der Mahlzeit und bei überfülltem Zustande des Magens plötzlich und unerwartet eintritt. Diese Amaurosen verhalten sich, wie der unter gleichen Umständen zuweilen erfolgende Hirnblutschlag, — sind auch mitunter wohl von diesem abhängig und daher mehr encephalisch.

4) Die verminöse Amaurose, am häufigsten bei Kindern, vom Spulwurm und Bandwurm, nicht leicht vom Fadenwurm; meistens unvollkommen, zuweilen erethisch, nie congestiv, meistens torpid. — Blaue Ringe um die Augen — ein zweiter solcher, ziemlich breiter blauer Ring in der Sclerotica um die Hornhaut herum — unstäte Bewegungen des Augapfels, Nictitation und öfteres Zucken der Gesichtsmuskeln, — activer bilateraler, auch passiver unilateraler Strabismus. Bedeutende Mydriasis ohne Iridoplegie. — Der Pruritus in der Nase ist wegen gleichzeitiger Affection des Ramus nasalis nervi ophthalmici in ausgezeichnetem Grade vorhanden. Lacrymation wegen jener des Ramus lacrymalis desselben Nerven. — In Fällen, wo Amaurosen (oder psychische Krankheiten) mit dem Bandwurm coexistiren, hängen diese nicht immer, wenigstens nicht allein, von seiner Gegenwart im Darmkanale ab; denn nicht selten dauern, wie ich leider gesehen habe, solche Krankheitsformen nach der vollständigen Expulsion des Wurmes noch unverändert fort.

§ 2148.

Die bisher betrachteten Amaurosen, besonders die drei ersten Formen, tragen den abdominalen Charakter noch weniger rein und deutlich ausgeprägt an sich. Die Affection des Hirnes und des Gesammtnervensystemes fehlt nicht leicht ganz, ist öfters entschieden vorherrschend, so dass sie in solchen Fällen öfters mehr als deuteropathisch-encephalisch oder als vom Gesammtnervensystem ausgehend, denn als abdominal betrachtet werden müssen. Auch gehen sie unter den Unterleibseingeweiden mehr vom Magen, in welchem noch der cerebrale Nervus vagus vorherrscht, als von den übrigen mit gangliösen Nerven versehenen Abdominalorganen aus, und haben daher weniger den gangliösen Charakter, welcher den Abdominal-Amaurosen eigenthümlich ist. Die wahren und eigentlichen Abdominal-Amaurosen sind daher:

5) Die Visceral-Amaurosen, welche von Stockungen in den Bauchhöhleneingeweiden, von Trägheit und Unregelmässigkeit des Blutumlaufes in den Abdominalgefässen, besonders im Pfordatersysteme, von unvollständig entwickelter Hämorrhoidalkrankheit, von Anschoppungen und Infarcten im Darmkanal, besonders im Dickdarme, von Physconie, Hypertrophie, von Tuberkeln, Steatomen, Hydatiden in der Leber oder in der Milz u. s. f. abhängen. Diese eigentliche Abdominalamaurose ist sehr frequent, besonders bei Männern, welche bei sitzender Lebensart ohne hinreichende körperliche Bewegung in eingeschlossener, verdorbener Luft, bei schlechter täglicher und besonders nächtlicher Beleuchtung ohne zureichenden Schlaf ihre Augen zum Lesen, Schreiben oder zu gewissen Professionsarbeiten heftig und unausgesetzt anstrengen. — Sie trägt die oben angegebenen Charaktere der Abdominalamaurose vollständig und am deutlichsten ausgeprägt an sich. Sie ist wesentlich congestiv-torpid.

§ 2149.

Zu den Unterleibseingeweiden gehören nach den recipirten anatomischen Bestimmungen auch die Beckenorgane. Die

aus diesen entspringenden Amaurosen haben aber vermöge des eigenthümlichen antagonistischen Verhältnisses des Bekkens gegen das Haupt und das in dieser letzten Körperregion gelagerte Auge — manches particulare, was bei andern Abdominalamaurosen nicht vorkommt. Daraus ist das eigenthümliche Verhältniss der Hämorrhoidal- und Menstrual-Amaurose herzuleiten. — Die Amaurose kommt sehr häufig bei Menschen vor, welche an Hämorrhoiden leiden. Bei der grösseren Hälfte der Amaurotischen ist diess der Fall. Ein solches Zusammentreffen kann nicht lediglich zufällig sein. Vielmehr ist die Hämorrhoidalkrankheit ein sehr wichtiges pathogenetisches Moment der Amaurose. — Ueber das Wesen der Hämorrhoidalkrankheit haben die geistreichen Untersuchungen von *Stieglitz* ein neues Licht verbreitet. Möchten von diesem auch einige Strahlen das Dunkel der Hämorrhoidalamaurose erleuchtet haben. — Die Hämorrhoidalkrankheit, bei welcher die varicöse Erweiterung einiger Venen des Mastdarmes wohl den kleinsten und mindest erheblichen Theil ihres Wesens ausmacht, ist gewöhnlich mit dem Infarct und den übrigen oben angegebenen pathologischen Zuständen der Abdominaleingeweide verbunden, und daher hat die aus diesen entspringende, oben in allgemeinen Umrissen angedeutete Amaurose meistens den hämorrhoidalen Charakter — oder umgekehrt, bei der Hämorrhoidalamaurose bemerkt man die charakteristischen Symptome der Abdominalamaurose, wie sie oben näher angegeben wurden, und sie hat den dieser eigenthümlichen congestiv-torpiden Charakter. Aber es gibt auch eine Hämorrhoidal-Amaurose, welche als Suppressionskrankheit auftritt, — bei unentwickelten, nicht zur Ausbildung gelangenden, aber von der Natur intentirten und ein unabweisbares Bedürfniss darstellenden — oder bei wirklicher Unterdrückung früher bestandener, habituell und zum Bedürfniss gewordener Hämorrhoiden. Eine solche als Suppressionskrankheit bestehende Hämorrhoidalamaurose ist mindestens erethisch-congestiv, nicht selten

heftig phlogistisch, — aber sehr geneigt, schnell in Torpor, ja in den Blutschlag der Netzhaut und des Sehnerven überzugehen.

§ 2150.

Die Menstrual-Amaurose hat viel ähnliches und übereinstimmendes mit der Hämorrhoidalamaurose. Den bei dieser vorkommenden Stockungen und Infarcten der Leber, der Milz etc. entsprechen analoge, krankhafte Zustände des Fruchthälters und der Ovarien. Die Menstrual-Amaurose verhält sich zur hysterischen wie die hämorrhoidale zur hypochondrischen. Auch sie erscheint am öftersten als Suppressionskrankheit bei in den Jahren der Pubertät nicht eintretenden oder verspäteten und unvollständig entwickelten Regeln, — oder auch bei deren Unterdrückung, nachdem sie früher gehörig und ergiebig von Statten gegangen waren. Unter diesen Umständen hat sie gleichfalls mindestens den erethisch-congestiven, nicht selten einen ausgezeichnet entzündlichen Charakter.

§ 2151.

Als Menstrualamaurose kann auch diejenige betrachtet werden, welche bei Frauen so oft in den Jahren der Decrepidität und bei dem Aufhören der Menstruation zuerst unilateral auftritt, sehr bald bilateral wird, congestiv-entzündlich ist, unter den heftigsten Kopfschmerzen mit allgemeiner innerer und äusserer Varicosität des Augapfels die glaucomatöse Form gewinnt, und noch schneller als selbst das arthritische Glaucom die Sehkraft bis auf die letzte Spur vernichtet.

§ 2152.

Nicht bloss die Eingeweide der Kopf- und Bauchhöhle können bei ihren respectiven Affectionen die amaurotische Reaction hervorrufen, auch bei Passionen anderer Organe kann unter gegebenen Bedingungen der gleiche Metaschematismus sich bilden. — Wenn es wahr ist, dass Amaurosen von einem cariösen Zahn entsprungen sind, nach dessen Ex-

traction sie wieder verschwanden, was mehrere Beobachter berichten, — dass das Abschneiden der Kopfhaare bei einem Menschen den schwarzen Staar zur Folge hatte, bei deren Nachwuchs das verlorne Sehvermögen wiederkehrte, und dass dieser Wechsel durch die Wiederholung der gleichen Ursachen sich selbst gleichfalls mehrere Male wiederholte, wie *Stalpartus van der Wiel* erzählt, — so können, vorausgesetzt, dass der Thatbestand gehörig constatirt sei, dergleichen Amaurosen unter die deuteropatischen füglich eingereihet werden.

§ 2153.

Symptomatische Amaurosen entstehen durch diejenigen allgemeinen, constitutionellen Krankheiten, welche laut Zeugnisses der Erfahrung symptomatische Amaurose hervorbringen. Solche sind:

1) Einige Neurosen.
2) Mehrere Dyscrasieen.
3) Acute und chronische Dermatosen.

Es können auch Krankheiten aus andern nosologischen Classen symptomatische Amaurose erzeugen. Für künftige, hieher bezügliche, sichere Beobachtungen ist der Cadre offen gelassen.

§ 2154.

Unter die anzuschuldigenden Neurosen gehört die Epilepsie, Hysterie, Hypochondrie, das intermittirende Fieber, wenn der Grundcharakter desselben, wie es scheint, wirklich neurotisch ist.

Die vom Gesammtnervensystem überhaupt (nicht gerade von den zu dem Auge in näherer und directer Beziehung stehenden Centraltheilen desselben) ausgehenden Amaurosen haben das Eigenthümliche, dass sie meistens bilateral entstehen und sich gleichmässig auf beiden Augen fortbilden. Nämlich die Ursache der Amaurose ist eine gleichmässig im Nervensystem verbreitete krankhafte Thätigkeit, und diese wirkt auf beide Sehnerven in gleichem Maase störend ein.

Bei idiopathischen Retinalamaurosen, auch bei einigen deuteropathischen, verhält sich diess anders.

§ 2155.

Die epileptische Amaurose. Unter jedem epileptischen Anfalle tritt ein amaurotischer Zustand ein, das Auge ist weit geöffnet, starr, meistens in gerader Stellung nach vorne gerichtet, aus welcher man dasselbe durch Fingerdruck nicht leicht verschieben kann, die Pupille ist sehr erweitert, die Iris ganz unbeweglich, der Kranke stockblind. Selbst das Licht einer nahe vor das Auge gehaltenen Kerze bringt weder Lichtempfindung, noch Irisbewegung hervor. Mit dem epileptischen Anfalle hört der amaurotische Zustand wieder auf, er erneuert sich aber bei jedem künftigen Anfalle. Wenn daher heftige epileptische Anfälle sich sehr oft und mit kurzen Intervallen wiederholt haben, so bleibt Amblyopie auch ausser der Zeit der Anfälle zurück, und diese kann bei allmäliger Steigerung endlich in wirkliche (meistens unvollkommene) Amaurose übergehen, oder nach einem sehr heftigen, besonders apoplectisch-epileptischen Anfalle kann auch die während desselben eingetretene vollkommene Amaurose ohne Remission fortbestehen, und so andauernd werden. — Sie ist paralytisch, gewöhnlich bilateral, auf beiden Augen gleichzeitig im gleichen Grade entstehend und gleichmässig sich fortbildend, was nicht leicht bei andern Amaurosen der Fall ist, — es zeigt sich ein eigenthümlicher, dumpfsinniger Ausdruck des Auges und grosse Mydriasis. — Bei cataleptischen Anfällen zeigt sich kein amaurotischer Zustand. Bei ihnen sind nur die motiven Nerven paralysirt, die sensitiven functioniren ungestört; bei epileptischen dagegen sind die Sinnesnerven unempfindlich für äussere Eindrücke. Es gibt daher, indess in den motiven Nerven heftige reactive Entladungen stattfinden, keine cataleptische Amaurose.

§ 2156.

Die hysterische Amaurose. Bei hysterischen Anfällen tritt niemals ein amaurotischer Zustand ein, und gerade die Abwesenheit desselben (und die nicht starre und unbeweglich fixirte, sondern meist halb offene Beschaffenheit und übergrosse Beweglichkeit des Auges) ist eines der charakteristischen Unterscheidungszeichen epileptischer und (heftiger, sehr gewaltsamer) hysterischer Anfälle, in welchen die Seele wohl die Herrschaft über die motorischen, aber nicht über die sensitiven Nerven verliert. Daher bleibt auch Amaurose niemals nach hysterischen Anfällen zurück; ein höherer Grad derselben kommt überhaupt nicht leicht bei hysterischen Weibern vor. Um so gewöhnlicher aber ist die hysterische Amblyopie mit erethischem, weniger congestivem Charakter, mit Augenschmerz von eigenthümlicher Art (Ophthalmodynia, Tic douloureux des Auges), mit Hippus, spastischer Nictitation und Nystagmus, — mit eigenthümlichem Glanze der Cornea und profuser Lacrymation. — Sie trägt den Typus der erethischen Amblyopie am meisten ausgeprägt an sich; — diese wird daher auch von einigen Schriftstellern geradezu die hysterische Amaurose genannt, und ist wirklich nichts anderes als eine Hysteria oculi.

§ 2157.

Die hypochondrische Amaurose beschränkt sich gleichfalls meistens auf Amblyopie und fehlerhaftes Sehen, zeichnet sich besonders durch Myodesopsie und Scotopie aus, so dass diese selbst als eine Hypochondria oculi betrachtet werden kann. Sie ist immer erethisch-congestiv, und zwar das letzte in ausgezeichnetem und in höherem Grade als die hysterische. Sie participirt übrigens an dem Charakter der Abdominalamaurosen.

§ 2158.

Die am meisten (κατ' ἐξοχήν) rein symptomatische Amaurose ist diejenige, welche als Symptom einer Febris legitima intermittens quotidiana, tertiana oder auch quartana auftritt,

zur bestimmten Zeit mit dem Anfalle entsteht, während desselben andauert, und mit ihm wieder verschwindet. Es kann auch ein anderer, den quartanen überschreitender, ein weit längeres Intervall umfassender Typus zum Grunde liegen. Sie ist zuweilen mit den andern gewöhnlichen Fiebersymptomen begleitet; Febris intermittens amaurotica (wie in andern Fällen apoplectica, emetica) oder diese können auch wenigstens für ihren grössern Theil fehlen; Febris intermittens larvata amaurotica, — nämlich die für sich allein ohne Begleitung mit andern Fiebersymptomen periodisch wiederkehrende Amaurose bildet hier die Larve des versteckten Wechselfiebers. Unterdessen zeigt sich bei dieser (wenn auch Frost, Hitze etc. fehlen) gewöhnlich doch zur Zeit der Anfälle grosse fieberhafte Ermattung, Abgeschlagenheit der Glieder, Cephalalgie, und nicht selten Sedimentum lateritium im Urin.

§ 2159.

Dyscrasische Amaurosen. Die auf eigenen Diathesen und Dyscrasieen beruhenden Amaurosen hängen genau mit den dyscrasischen Augenentzündungen zusammen und haben gleich diesen einen specifischen Charakter. Sie sind insgesammt und mehr als andere Amaurosen entzündlich; jedoch ist bei ihnen das Entzündliche eben durch die vorhandene eigenthümliche Diathese und Dyscrasie niedergehalten und specifisch modificirt. — Nämlich die dyscrasischen Augenentzündungen sind selten ursprünglich und wesentlich Dyctyitis; sie sind meistens Syndesmitis, Keratitis, Sclerotitis, Hydatoditis, Choroideitis, Iritis u. s. f. Die Lehre von den dyscrasischen Amaurosen ist daher eine Ergänzung der Lehre von der Augenentzündung, und die hier zu lösende Aufgabe ist: darzuthun, wie und unter welchen Bedingungen solche specifische Diathesen und Dyscrasieen, wenn sie in das Auge treten, mit Umgehung des ihnen zunächst und eigenthümlich entsprechenden Substrates sich auf die Netzhaut und den Sehnerven werfen, oder von jenem Substrate aus, nachdem

sie in ihm sich fixirt haben, auf die Netzhaut und den Sehnerven sich reflectiren und Functionsstörungen derselben hervorbringen.

§ 2160.

Die catarrhalische Amaurose. Schon jede gewöhnliche, etwas heftige Coryza ist mit einigem, aber vorübergehendem Erethismus der Netzhaut, daher mit Flimmern, Schimmern und Blitzen vor den Augen verbunden. Aber bei plötzlicher Suppression der Coryza entsteht zuweilen eine unvollkommene Amaurose von subinflammatorischer Beschaffenheit, mit heftigem Schmerz in der Stirnhöhle, mit Erweiterung und Verziehung der Pupille gegen den äussern Augenwinkel hin. Das Sehvermögen ist getrübt und dem Kranken kommt es vor, als ob Staub in der Luft vor den sichtbaren Objecten verbreitet wäre. Photopsie, Photophobie und heisse Lacrymation sind die auffallendsten Erscheinungen. Ist die catarrhalische (oder eine andere, z. B. traumatische) Entzündung der Stirnhöhle in Exsudation oder Eiterung übergegangen und hat sich ein Empyem derselben gebildet, so treten bei Ueberfüllung und progressiv sich mehrender Ausdehnung ihrer Wände, besonders der untern, welche zugleich die obere Orbitalwand ist, die Symptome des Druckes und der Reizung des Augapfels und der übrigen Orbitalgebilde ein; es entsteht Strabismus, binoculare Diplopie und Prolapsus oculi. Der Augapfel wird in der Richtung nach unten aus der Orbita hervorgeschoben und diese Höhle von oben her verkleinert. Eine solche Amaurose, wenn auch ihrem Ursprunge nach catarrhalisch, ist nicht mehr eine symptomatische, sondern entweder eine deuteropathische, indem sie nicht direct von der catarrhalischen Diathese, sondern von der Affection eines Nachbarorganes (des Inbegriffs der die Wandungen der Stirnhöhle constituirenden Gebilde) abhängt, — oder selbst eine idiopathische, durch den Druck der deprimirten obern Augenhöhlenwand auf das Orbitalstück des Sehnerven bedingte.

§ 2161.

Die rheumatische Amaurose kommt nicht selten nach Erkältungen, nach oder ohne vorausgegangene andere rheumatische Affectionen vor. Sie ist congestiv-entzündlich, jedoch rheumatisch-entzündlich, immer unilateral, nie erethisch oder anfänglich torpid, zwar meistens nicht vollkommen, aber doch mit sehr bedeutender Verdunklung des Sehens verbunden. Heftige reissende Schmerzen, welche in allen fibrösen Gebilden des Auges, besonders in der Periorbita und in der Scheidenhaut des Sehnerven ihren Sitz haben, verbreiten sich von hier ausgehend in der Supraorbital-, Temporal-, Malar-, Sincipital- und Cervicalgegend; der Kranke leidet an Odontalgie und Otalgie. Charakteristisch und beinahe constant ist Blepharoplegie, Strabismus und Diplopia binocularis, auch Dacryorrhysis, Anfangs Myosis, später etwas erweiterte, vertical-ovale Pupille. Sie tritt öfters als Hemeralopie auf, und diese letzte hat in der überwiegend grössten Mehrzahl der Fälle, wo sie sich zeigt, den rheumatischen Charakter. Die rheumatische Amaurose wird öfters auch noch von neuern Schriftstellern mit der erethischen verwechselt. Die beiden von *Sichel* angeführten Fälle waren offenbar von dieser Art.

§ 2162.

Die arthritische Amaurose kommt leider sehr häufig vor. Sie zeigt sich bei Arthritikern, bei welchen keine regelmässigen Gichtanfälle mehr eintreten, oder diese sich nicht mehr durch gehörige Crisen entscheiden, bei anomaler, retrograder oder auch unentwickelter Gicht, — bei wohlbeleibten Menschen, welche an Trägheit der Verdauung, Magenbeschwerden, Flatulenz, Hartleibigkeit, an Hämorrhoiden, Flechten, Fussschweissen, an Haut- und Fetthautgeschwüren der untern Extremitäten leiden oder früher gelitten haben. Oefters tritt die arthritische Amaurose an die Stelle früher bestandener anomaler Gichtäusserungen oder auch regelmässiger Gichtanfälle. Diese Amaurose ist An-

fangs immer unilateral, hat aber die grösste und entschiedenste Neigung, bilateral zu werden, ist mit den heftigsten, wahrhaft wüthenden Kopfschmerzen (der sogenannten Kopfgicht) verbunden, und gewinnt immer die glaucomatöse Form.

§ 2163.

Die scrophulöse Dyscrasie ist im Lymphsystem und in den Schleimmembranen zu sehr fixirt, als dass sie leicht das Nervensystem und eine Nervenhaut afficiren könnte. Daher gibt es wohl Amblyopieen und Amaurosen bei scrophulösen Individuen, aber keine eigentlich scrophulöse Amaurose. Doch kann Absatz von Käsestoff oder Tuberkelmasse auf der Netzhaut oder im Sehnerven stattfinden und hieraus torpid-paralytische Amaurose entstehen. Eben so wenig gibt es eine syphilitische Amaurose. Was *Jüngken*, der einzige Schriftsteller, welcher eine syphilitische Amaurose annimmt, als solche beschreibt, ist nur ein etwas stärkerer Reflex, welcher von der syphilitischen Iritis auf die Netzhaut fällt, oder eine Amaurose von Verlängerung und Compression des Sehnerven durch (syphilitisch bedingte) Exostosen in der Orbita oder in der Schädelhöhle. Die syphilitische Augenentzündung ist zu sehr und bestimmt Ophthalmitis anterior (auf die Membranen in der vordern Hemisphäre des Bulbus beschränkt), und die Choroidea ist bei ihr zu wenig afficirt, als dass sie sich leicht als Dyctyitis gestalten möchte. Wenn nun Amaurose durch den Mercur geheilt wird, so ist aus diesem Erfolge noch nicht auf ihre syphilitische Natur zurückzuschliessen.

§ 2164.

Endlich ist die scorbutische Dyscrasie zu sehr Blutcrasis, und sie schliesst die entzündliche Blutmischung zu sehr aus, als dass sie so ganz specielle und particulare Entzündungsformen, wie Dyctyitis, hervorzubringen vermöchte. Ist ja eine scorbutische Ophthalmie überhaupt schon sehr selten und unter allen Ophthalmieen am wenigsten rein entzündlich, — der stärkste Abfall von der reinen genuinen

Ophthalmitis, — kaum mit Spuren von Reizung, dagegen um so stärker mit passiver Hyperämie, Suggillation, Ecchymose und Hämophthalmos verbunden. — Es können zwar scorbutische Ecchymosen, vielleicht sogar Petechialflecken auf der Retina sich bilden und hieraus eine congestiv-torpide Amaurose entstehen. Aber in denjenigen Krankheitsfällen, wo man bisher Blutflecken, Ecchymosen und Suggillationen auf oder an der Netzhaut fand, war kein Grund vorhanden, einer scorbutischen Dyscrasie einen ursächlichen Antheil an ihrer Entstehung zuzuschreiben.

§ 2165.

Von Dermatosen ausgehende Amaurosen kommen sowohl bei acuten als bei chronischen Dermatosen vor. — Exanthematische Amaurosen. Schon im Beginne fieberhafter exanthematischer Krankheiten und in der Eruptionsperiode treten zuweilen, aber doch äusserst selten, amaurotische oder subamaurotische Erscheinungen ein. Diese aber sind transitorisch und verschwinden wieder bei gut von statten gehender, regelmässiger und etwas reichlicher Gestaltung des Exanthemes an der äussern Oberfläche des Körpers. *Beer* hat diese transitorische Amaurose öfters bei Masern und Scharlach, seltener bei Pocken beobachtet. — Sie ist entzündlich, mit Lichtscheue, Myosis und Gefässinjection der Bindehaut verbunden. — Von grösserer Bedeutung ist jene Amaurose, welche in dem Desquamations- und Exsiccationsstadium nach unregelmässigem und gestörtem Verlaufe der Krankheit zuweilen, jedoch selten, entsteht. Die exanthematischen Reflexe und Bildungen im Auge beschränken sich mehr auf die Bindehaut, als äusseres Ophthalmoderma.

§ 2166.

Impetiginöse Amaurosen. Nach eingewurzelten, constitutionell gewordenen, eiterigen und ulcerösen chronischen, auch zurückgetriebenen Hautausschlägen, Krätze, Flechten, Kopfgrind, Milchschorf und Kinnflechte. *Beer* rechnet auch die nach der Abschneidung des Weichselzopfes entstandene

Amaurose hieher. — Wenn ein pathologischer Process früher in Einem oder in mehreren andern Organen bestanden hat, aber in diesen nicht ganz durchgeführt wurde, nicht zur Vollendung und Crise gekommen, oder in demselben plötzlich angehalten und sistirt worden ist, so geschieht es unter gewissen Bedingungen, dass derselbe krankhafte Process oder ein Theil von ihm sich auf die Netzhaut oder den Sehnerven wirft und in ihnen gleichzeitig Functionsstörung und Gewebsveränderung hervorbringt. Diess ist die Genesis der Amaurosen nach manchen lange Zeit bestandenen und schnell verschwundenen (zurückgetretenen) Dermatosen. Sie haben das Eigenthümliche, dass sie rasch und ohne Vorboten auftreten; sie werden leicht vollkommen, ihre Form ist die congestiv-torpide, sie sind varicös und glaucomatös.

§ 2167.

Wie bei der rationalen Behandlung jeder andern Krankheit überhaupt, so ist auch bei jener der Amaurose die causale Indication die erste, wichtigste, vor jeder andern den Primat behauptende. Die Ursache ihrer Entstehung muss erforscht, wenn sie noch in Wirksamkeit besteht, gehoben und beseitigt werden. Ist diess unmöglich, so ist gewöhnlich auch die Amaurose unheilbar; — selbst die in solchen Fällen zu erzielende Linderung der Symptome, Besänftigung der Leiden des Kranken und Anhaltung des eingeleiteten krankhaften Processes auf der bereits erreichten Entwicklungsstufe gelingt nur in dem Maase, als der nicht ganz zu beseitigenden Krankheitsursache wenigstens Abbruch gethan und sie etwa momentan ausser Wirksamkeit versetzt werden kann. Soll aber die wirkliche Heilung einer Amaurose gelingen, so muss die ganze Krankheitsursache nach dem vollen Inhalte aller causalen Momente, sowohl der prädisponirenden als der gelegenheitlich excitirenden, bekämpft werden, — daher ist es nöthig, überall und alle Zeit die Constitution des Kranken zu verbessern, den ganzen practischen Lebensprocess in allen seinen Momenten zu ordnen, und ihm eine die

Heilung der Amaurose begünstigende Richtung zu geben, woraus die wichtigsten und nothwendigsten diätetischen Bezüge des Curplanes resultiren. Es soll die Lichteinwirkung auf die Augen des Kranken geregelt, Uebermaas und gänzliche Privation, ebenso Hyperopsie und Anopsie auf gleiche Weise vermieden, und in Hinsicht des irgend anstrengenden Gebrauches der Augen das Nöthige und Heilsame verfügt werden.

§ 2168.

Die bei so vielen Amaurosen als die wichtigsten causalen Momente auftretenden Blutcongestionen sind vom Kopfe und Auge abzuleiten, denselben eine andere Richtung gegen minder edle Körpertheile zu geben, und ihre Wiederholungen in der früheren schädlichen und verderblichen Richtung auf alle Weise zu verhüten.

§ 2169.

Die Erfüllung der causalen Indication ist besonders bei der deuteropathischen und symptomatischen Amaurose von der grössten und entscheidenden Wichtigkeit. Die krankhafte Verfassung des primär ergriffenen Organes, welche störend auf die Function der Netzhaut einwirkt, muss gehoben, die allgemeine constitutionelle Krankheit, von welcher diese Störung eine locale Manifestation ist, muss geheilt werden, soll die Amaurose verschwinden. Daher werde eine Orbital-Geschwulst, welche den Sehnerven drückt etc., wo möglich ausgerottet; der auf ihn bei Empyem der Stirnhöhle mittelbar durch die degenerirte Oberaugenhöhlenplatte ausgeübte Druck werde aufgehoben, indem die Stirnhöhle geöffnet und die darin befindliche purulente oder puriforme Flüssigkeit entleert wird, — ebenso muss bei der intermittirenden Amaurose der versteckte Fiebertypus zerstört, — bei der crapulösen der Missbrauch alcoholischer Getränke untersagt, — die Helminthen im Darmkanal müssen ausgetrieben, — der Infarct der Abdominalorgane zertheilt, der Hämorrhoidal- und Menstrualfluss geregelt, überall, wo die

Amaurose als Suppressionskrankheit auftritt, muss die frühere und Radicalkrankheit wieder hergestellt, und da, wo diess nicht möglich ist, ein anderes passendes und minder verderbliches Vicariat für dieselbe eingeleitet und bestellt werden. — Auf diese Weise eröffnet sich für die ärztliche Thätigkeit zur Erfüllung der causalen Indication ein sehr umfangreiches und ausgedehntes Feld.

§ 2170.

Was nun die eigentlich therapeuthische Indication, Indicatio morbi, betrifft, so muss die Curmethode der Amaurose sehr verschieden und mannigfach sein, da die Amaurosen selbst so verschiedene und mannigfach geartete Krankheiten (alle Retinalkrankheiten) sind. —

§ 2171.

Die Behandlung der Amaurose richtet sich:

1) nach dem Grade der Krankheit, 2) nach dem Charakter derselben, 3) nach ihrem Sitz, ihrer idiopathischen, deuteropathischen oder symptomatischen Beschaffenheit.

§ 2172.

Es sind nicht eben die geringsten Grade der Krankheit, welche eine weniger active und eingreifende ärztliche Behandlung, und die höheren und höchsten, welche eine mehr active erfordern. Vielmehr besteht gewissermassen das umgekehrte Verhältniss, weil jene, und überhaupt Amaurosen im Anfange und in den früheren Krankheitsstadien meistens heilbar, dagegen Amaurosen der höhern Grade und in den spätern Stadien meistens unheilbar sind, und hier noch mehr als sonst irgendwo der Grundsatz gilt: Principiis obsta. — Es ist eben so unpassend, bei einer anfangenden, noch unvollkommenen Amaurose die Hände müssig in den Schoos zu legen und die täglichen Beschwerdeführungen des Kranken mit eitlen und Nichts sagenden Trost- und Beruhigungsgründen abweisen zu wollen, — als bei vollkommenen, absoluten, inveterirten, unheilbaren Amaurosen die Constitution des Kranken durch beständige und unausgesetzte stürmische,

innerliche Anwendung von heftig wirkenden Arzneien und durch gewaltsame Topica, so wie durch ungewohnte, allzustrenge diätetische Beschränkungen zu Grunde zu richten, wobei gewöhnlich der verlornen Sehkraft nicht im mindesten aufgeholfen wird. — Diess gilt jedoch mehr von der idiopathischen als von der deuteropathischen und symptomatischen Amaurose, bei welcher die vollkommene, ja selbst absolute Beschaffenheit die Möglichkeit der Heilung nicht ausschliesst, wenn nur die (ausserhalb des Auges liegende) Ursache derselben gehoben werden kann.

§ 2173.

Bei der Behandlung der erethischen Amblyopie sind die diätetischen Bezüge des Curverfahrens die wichtigsten, sie prävaliren weit über die pharmaceutischen und andere. Sie betreffen:

a) Die Augendiätetik.

b) Die Lebensordnung überhaupt.

Die erste erfordert von der Seite des Arztes verständige Ueberlegung und grosse Festigkeit in der Anordnung, von jener des Kranken ausdauernde Resignation, Folgsamkeit und verständiges Mitwirken in der Durchführung der ärztlichen Vorschriften bis in das letzte Detail. Fehlt es von einer oder der andern Seite, so wird das Ziel niemals erreicht. Aber da wo Arzt und Kranker mit Einsicht und Beharrlichkeit zusammenwirken, findet sich zuletzt auch ein herrlicher, oft überraschender Erfolg.

§ 2174.

Das erste und wichtigste Moment ist die Mässigung der Lichteinwirkung auf die erethisch gereizten Augen ohne jemalige totale Lichtprivation, durch welche die Photophobie und der Erethismus nur gesteigert werden möchten, und der geregelte Gebrauch der Augen zum Sehen ohne jemalige Anstrengung und Ueberbürdung.

§ 2175.

Hieher bezüglich hat alles Dasjenige seine Giltigkeit, was in der Aethiologie der Augenentzündung § 88 u. d. f., sowie in ihrer Therapie § 345 u. d. f. über die Ermässigung der Lichteinwirkung bemerkt wurde. Da es sich aber hier nicht wie dort von einem mehr acut verlaufenden Krankheitszustande und von transitorischen Maasnahmen, sondern von einer für längere Zeit geltenden Lebensordnung handelt, so erscheint es als nothwendig, die dort entwickelten Grundsätze und therapeutischen Regeln, selbst mit einiger nicht ganz zu vermeidender Wiederholung hier in näherer und directer Anwendung auf die erethische Amblyopie zusammen zu stellen.

§ 2176.

Das Wohnzimmer des Kranken soll nur von einer Seite Fensteröffnungen — am besten nur eine — haben, und diese müssen durchaus nach Norden gerichtet sein. Ist solches nicht möglich, so muss sich der Kranke Vormittags in einem Zimmer mit der nordwestlichen, des Nachmittags mit nordöstlicher Exposition aufhalten. Die südliche, die rein östliche oder rein westliche Exposition bleibt jedenfalls ganz ausgeschlossen. Die Fensteröffnung gehe ins Freie, nicht in eine enge Strasse, sondern auf eine Wiese, auf Ackerfeld oder in einen Garten. Vor derselben darf sich durchaus kein nahes, weiss oder hellfarbig angestrichenes, lichtreflectirendes Gebäude, kein reflectirender Teich oder fliessendes Wasser befinden. Die Wohnstube sei hoch, luftig und geräumig; die Fensteröffnungen seien hoch angelegt und sie sollen bei hoher Brüstung nicht zu weit nach unten gegen den Stubenboden reichen. Das den Augen wohlthätige Licht kommt von oben, alle in horizontaler Richtung einfallende, oder von unten reflectirte Lichtstrahlen beleidigen und reizen dieselben. Daher sind die auf gewöhnliche Weise aufgehängten, den obern Theil des Fensters verdeckenden Vorhänge schädlich, besonders wenn sie von weisser oder gar von rother oder gelber Farbe sind. Ein

kleiner grüner, lichtdichter Vorhang kann den untern Theil der Fensteröffnung, wenn dessen Brüstung zu niedrig ist, decken.

§ 2177.

Bei der freien Exposition gegen Norden sind Fensterladen, äussere und innere, unnöthig; — bei jeder andern Exposition sind sie sehr unzureichende Schutzmittel, immer durch zu grosse Verdunklung und partiellen Lichteinfall gefährlich. Besonders schädlich sind die sogenannten Jalousieladen, am meisten jene mit verschiebbaren Schienen; — ebenso die aussen angebrachten Stors. Ein Stor kann vernünftiger Weise nur in der Art, wie bildende Künstler sich desselben in ihren Ateliers bedienen, nämlich so angebracht werden, dass er nicht von oben herabgelassen, sondern unten befestiget, zur beliebigen Höhe aufwärts gezogen werden kann, wobei er nach jedesmaligem Bedarf das untere Drittheil oder die untere Hälfte des Fensters lichtdicht verdeckt und die obere freilässt. Lichtdicht muss jeder Vorhang sein, weil er sonst ein Gitterwerk bildet, welches partielle Lichter und gebrochene Strahlen durchlässt.

§ 2178.

Im unbeschäftigten Zustande nehme der Kranke immer eine solche respective Stellung gegen das durch die Fensteröffnung einfallende Tageslicht, dass dasselbe die Rückseite seines Kopfes und nicht die Facialgegend trifft und daher das concentrirte Licht nie direct in seine Augen einfällt. — Bei jeder diese anstrengenden Beschäftigung, insoweit sie noch zulässig ist, passt eine seitliche Stellung; das einfallende Licht soll an den Augen vorübergehen, aber den zu bearbeitenden Gegenstand in gerader Richtung treffen, um eine angemessene, nicht durch Schatten getrübte oder durch Schlagschatten unterbrochene gleichmässige Helligkeit über ihn zu verbreiten. — Der Grad dieser Helligkeit darf aber doch mit der bei dem angegebenen Verhalten immer geringeren Lichttemperatur der Augengegend nicht zu sehr con-

trastiren, weil sonst die Pupillen sich zu sehr erweitern und das vom Objecte reflectirte zu grelle Licht in die hintere Augenkammer einlassen. Um die so äusserst nachtheiligen Lichtreflexe zu vermeiden, sind alle glänzende und spiegelnde Gegenstände aus dem Wohnzimmer zu entfernen; solche sind Wandspiegel, Gemälde mit starkem Firniss überzogen, mit vergoldeten Rahmen eingefasst, andere Vergoldungen, Lustres und Candelabres, parquetirte mit Wachs überzogene glänzende oder auch bunt bemalte Fussboden, vorzüglich aber Tapeten von heller, lichter, rother oder gelber Farbe, mehrfarbige Tapeten überhaupt, besonders mit nicht übereinstimmenden, sehr contrastirenden Localfarben; buntfarbig gedruckte Tapeten, auch einfarbige mit grell abstechenden Einfassungen und mit Arabesken überladene Bordüren. Um den unschuldigen und schon arg genug misshandelten Augen jede Art von Tortur anzuthun, sind vor Kurzem die mit gesponnenen Glasfaden durchwirkten Tapeten erfunden worden.

§ 2179.

Nur einfarbige grüne, blaue oder graue Tapeten mit schmalen Bordüren, oder mit denselben Farben bemalte, niemals weiss getünchte Wände, sind zulässig. — Auch an den Zimmermöbeln sind helle, lebhafte, glänzende Farben, besonders solche, welche mit der Färbung der Wände und der Tapeten sehr contrastiren, sowie aller Glanzfirniss und starke, spiegelnde Politur zu vermeiden. Die Mahagoni-, kirschbraun- und die schwarz-gebeizte Ebenholz-Farbe ist für das Gehölz passend. Von den Ueberzügen der Ottomannen, Lehnstühle, etc. gilt alles von den Wandbekleidungen Gesagte; goldene und Bronze-Verzierungen etc. sind ausgeschlossen. Die nächtliche Beleuchtung ist durch die Verlängerung des Tages, und die Verkürzung der, den durch das Tageslicht ermüdeten und erschöpften Augen nothwendigen, von der Natur angewiesenen Ruhe- und Erholungs-Zeit — an und für sich als nachtheilig zu betrachten. Um diese in den socialen und Culturverhältnissen einmal nicht zu um-

gehende Schädlichkeit möglichst zu vermindern, — sei die Lucubration kurz, und verlängere sich nie über die zehnte vormitternächtliche Stunde. Die künstliche Beleuchtung sei dem von oben kommenden und gleichmässig ausgebreiteten Tageslicht nach Thunlichkeit verähnlicht. Sie gehe daher nicht von Einer, sondern von zwei oder mehreren Kerzen aus: der Flammenkegel derselben soll sich oberhalb der horizontalen Ebene, in welcher die Augen stehen und zwar in immer gleicher Höhe befinden, was durch Spiralfedern leicht bewirkt werden kann, welche die Kerze im Verhältniss ihres Abbrennens hebt und in die Höhe drückt.

§ 2180.

Wachskerzen oder Stearinkerzen mit ganz verbrennlichem Docht sind einzig zu empfehlen. Wenn sich der Docht nur verkohlt und nicht ganz aufgezehrt wird, so ist das Flammenlicht zu verschiedenen Zeiten von ungleicher Helligkeit, das Lichtputzen aber wegen des dabei nothwendigen Hineinsehens in dasselbe ungemein schädlich. Unschlittkerzen schaden nicht nur durch die Elain-Verdampfung, sondern auch durch die unreine, getrübte und ungleichförmige Beschaffenheit des Lichtes. Von Oellampen gilt dasselbe. Haben sie einen gedeckten Flammenkegel, und sind sie mit Reverbers versehen, so ist das von einem Puncte ausgehende, concentrirte und grelle Licht in der umgebenden Finsterniss für das Auge sehr beleidigend. Das Gaslicht ist vermöge seiner dem Tageslichte zunächst kommenden Helligkeit, Reinheit und ungetrübten Beschaffenheit, bei gehöriger vielseitiger Verbreitung das Zuträglichste.

§ 2181.

Zur Erhellung grösserer Räume sind am Plafond aufgehängte, zu angemessener Tiefe herabgelassene Kronenleuchter mit Kerzen oder Gaslichter besetzt, — ohne Wandleuchter — am passendsten. — Diese Art der Beleuchtung, das von oben kommende Licht, ist auch im Kabinet, so lange keine anstrengende Beschäftigung stattfindet, die zuträglichste.

Gegen die auf den Tisch aufgestellte brennende Kerze nehme der Kranke jedesmal diejenige Körperstellung ein, welche gegen das einfallende Tageslicht vorgeschrieben ist, nämlich er kehre ihr den Rücken zu.

§ 2182.

Bei künstlicher Beleuchtung, selbst bei der zweckmässigst bestellten, dürfen Augen, welche an erethischer Amblyopie leiden, durchaus nicht angestrengt werden. Der Kranke darf daher bei Licht weder lesen, schreiben, noch andere feine Arbeiten verrichten. Am schädlichsten ist diess, wenn es des Morgens kurz nach dem Erwachen noch im Bett, oder in der Nacht bei Schlaflosigkeit zur Zeitverkürzung, oder auch kurz und unmittelbar vor dem Einschlafen bei brennender Lampe geschieht. — Ebenso darf der Kranke bei dieser Amblyopie auch am hellen Morgen seine Augen am wenigsten gebrauchen; eher ist eine mässige Anstrengung derselben ohne jemalige Hyperopsie einige Stunden nach dem Aufstehen in nicht zu früher Morgenzeit zulässig, auf welche Tagesstunden derselbe daher seine nothwendigsten und unabweislichen Geschäfte verlegen soll. Wie lange er ohne Unterbrechung arbeiten dürfe, lässt sich nicht allgemein giltig bestimmen; er muss jedesmal sogleich aufhören, wenn belästigende und schmerzhafte Empfindungen in den Augen eintreten; und wenn er einmal in Erfahrung gebracht hat, nach wie viel Arbeitszeit diess geschieht, so muss er schon vor deren Ablauf und vor dem Eintritte jener schmerzhaften Empfindungen abbrechen. — Gewisse Arbeiten darf er gar nicht verrichten: — Lesen feinen Druckes, stereotyper Ausgaben, das Schreiben mit kleinen Lettern ist sehr schädlich. Das griechische Alphabet und lange Zahlencolumnen in linirten Tabellen greifen das Auge besonders an, — Zeichnen mehr als Malen, — ebenso fein nähen, sticken, besonders auf Stramin u. s. f. Microscopische Arbeiten, der Gebrauch der Loupen, Lorgnetten, Perspective und Operngucker ist ganz untersagt.

§ 2183.

Von vorzüglicher und für den ganzen folgenden Tag entscheidender Wichtigkeit ist der jedesmalige Uebergang vom Schlaf zum Wachen, von der nächtlichen Dunkelheit zur Helle des Tageslichtes. Des Morgens kurze Zeit nach dem Erwachen sind die Augen am empfindlichsten und reizbarsten für den entwöhnten Lichteindruck, bei durch den Schlaf selbst vermehrter Blutanhäufung im Kopf.

§ 2184.

Die Stellung des Bettes sei so, dass das Morgenlicht nicht direct in die Augen, sondern über die Rückseite des Kopfes einfällt, — der Kranke schlafe nicht in Alkoven, er schlafe ohne Bett-Vorhänge, in nicht ganz finsteren Zimmern. Es ist besser, wenn Morgens ein allmäliger Uebergang von der nächtlichen Dunkelheit zum Lichte stattfindet. Das gähe Eröffnen der Fensterladen und Wegziehen der Vorhänge verdirbt die Augen für den ganzen Tag. Ueberhaupt vermeide der Kranke jeden raschen und plötzlichen Uebergang von der Dunkelheit zu grellem Lichte.

§ 2185.

Werden diese Vorschriften genau und pünctlich eingehalten, so sind besondere künstliche Schutzmittel für die Augen nicht nöthig; ausserdem sind sie aber meistens unzureichend, auch von schädlichen Nebenwirkungen nicht frei. Solche sind die Lichtschirme, die Lisieren, die Schleier, die grünen und blauen Schutzbrillen. Durch den Lichtschirm wird dem Auge die directe Einwirkung des grellen Kerzenlichtes entzogen, und insoferne kann er nützen, aber nur im nicht angestrengten Zustande. Wird bei dem Lichtschirme gelesen etc., so schadet das vom Objecte ausgehende grelle Licht in der das Auge zunächst umgebenden Dunkelheit; überhaupt wirkt auch im nicht beschäftigten Zustande der Contrast von starkem Licht und Dunkelheit nachtheilig ein. Die Lisieren, Augenschirme, ersetzen einigermassen den Vorsprung des Oberaugenhöhlenrandes, wenn er zu gering ist.

Sie halten zwar das von oben übermächtig eindringende Licht, aber keineswegs die in horizontaler Richtung das Auge treffenden Strahlen und die Lichtreflexe vom Boden ab; — sie entziehen daher dem Auge das wohlthätigste von oben kommende Licht, und lassen dasselbe ungeschützt in den schlimmsten Richtungen. Die Augenschirme sind sehr empfindlichen Kranken oft sehr lästig, verursachen das Gefühl von Eingenommenheit des Kopfes und von Erhitzung der Augengegend. Damit ihre schädlichen Nebenwirkungen ihre nützlichen Eigenschaften nicht ganz überbieten, dürfen sie nicht auf die gewöhnliche Weise, zu schmal, aus glänzender Wachsleinwand mit unterem und seitlichem auswärts umgebogenem Rande bereitet sein; — sie sollen aus einem vollkommen lichtdichten Stoff verfertigt werden, und eine solche Breite und Länge haben, dass sie wenigstens auch die von der Schläfenseite und die in horizontaler Richtung einfallenden Strahlen abhalten.

§ 2186.

Bezüglich auf die künstlichen Schutzmittel der Augen, Schleier, Brillengläser etc., ist dem oben in der Therapie der Augenentzündung Gesagten nichts Weiteres beizufügen.

§ 2187.

Was das übrige allgemeine diätetische Verhalten bei der erethischen Amblyopie betrifft, so ist eine sehr geordnete gleichförmige Lebensweise mit Vermeidung jedes Excesses und jeder körperlichen oder psychischen stärkeren Aufregung erforderlich; der Kranke entziehe sich für längere Zeit den Wirren und Anstrengungen des Geschäftslebens und der socialen Verhältnisse in den höheren Ständen. Er geniesse der Ruhe und suche Erholung auf Reisen, besonders Fussreisen, durch Landaufenthalt, Reiten, Jagen, Badreisen, Veränderung des Climas für längere oder kürzere Zeit. Sehr grosse Mässigkeit im Genusse von Speisen und Getränken, einfache Kost, leicht verdauliche Speisen, — etwas Wein unter Wasser, gutes Bier sehr mässig ge-

nossen, Coitus mässig und selten, mineralischer Magnetismus, thierischer Magnetismus können nützen. Kalte Waschungen, kalte Bäder, Seebäder, Solenbäder, zuletzt Stahlbäder, sind nützlich.

§ 2188.

Das öftere kalte Waschen der Augen ist zu empfehlen, nur soll der Wärmegrad des Wassers dem eigenen Gefühle des Kranken angemessen und für dasselbe wohlthuend sein, daher auch zunächst hiedurch selbst bestimmt werden. Den heftigen Eindruck des sehr kalten Wassers vertragen erethische Augen nicht gut, besonders im Anfange; aber durch Angewöhnung wird der Reizvertrag gesteigert, und man gehe allmälig in der Temperaturerniedrigung so weit, als sie für das Gefühl des Kranken wohlthuend ist. Je kälter er die Waschungen verträgt, desto besser. — Es passen aber nur kalte Waschungen bei geschlossener Augenliderspalte. Aspersionen können nur mit grosser Vorsicht bloss versuchsweise und auf die gelindeste Art angeordnet werden. Sie nützen, wenn sie der Kranke verträgt, was aber oft nicht der Fall ist.

§ 2189.

Das kalte Wasserbad in der Augenwanne ist wegen der Heftigkeit schon des mechanischen Eindruckes der Schwere der auf dem Auge stehenden Wassersäule und der Anstrengung, womit das Wasser durch den Flügelschlag der sich abwechselnd eröffnenden und schliessenden Augenlider in den Interpalbebralraum hineingetrieben werden soll, — ganz zu verwerfen.

§ 2190.

Alle reizenden Localmittel schaden. Gelinde Narcotica können von Zeit zu Zeit mit den nöthigen Unterbrechungen angewendet werden. Solche sind Aqua opii, Aqua laurocerasi zur Befeuchtung der Augenlider, — Extractum belladonnæ mit einem passenden fettigen Excipiens in die Oberaugenhöhlengegend eingerieben.

§ 2191.

Von der Anwendung innerer Arzneien ist das Heil des Kranken nicht zu erwarten. Das hieher Bezügliche, allenfalls Nöthige, immer aber auf das Minimum und auf den nothwendigsten Bedarf zu Beschränkende ist zu entnehmen aus der nun folgenden Therapie der erethischen Amaurose.

§ 2192.

Bei der erethischen Amaurose ist die Augendiät, wie sie bei der erethischen Amblyopie vorgeschrieben wurde, auf das Strengste einzuhalten, und niemals, auch nur die geringste Abweichung, von derselben zu gestatten. Lesen, Schreiben, Zeichnen und jede die Augen anstrengende Beschäftigung ist ganz untersagt. Der Kranke darf nie eine Gemäldegallerie besuchen, nie Zeichnungen, Kupferstiche, Gemmen etc. besehen, keiner Illumination, keinem Feuerwerke beiwohnen. Der Kranke gehe an hellen Tagen nur Morgens frühe und Abends kurz nach Sonnenuntergang, nie des Mittags bei hellem, unbewölktem Himmel oder Abends kurz vor Sonnenuntergang aus. Er verlasse seine Wohnung, wenn Schnee liegt, entweder gar nicht, oder nur mit den nöthigen Schutzmitteln, z. B. einer hellblauen Brille, versehen. Getheilte Mahlzeiten sind vorgeschrieben. Eine hinreichende Quantität milder, leicht zu verdauender, aber gut nährender Speisen soll genossen, der Durst durch gutes Trinkwasser gestillt werden. Alcoholische Getränke sind nach Möglichkeit zu vermeiden. Wo Wein Bedürfniss ist, kann nur Bordeaux-Wein mit Wasser gemischt gestattet, gutes hopfen- und malzreiches Bier kann, aber sehr mässig, getrunken werden.

§ 2193.

Dieses sind die äusserst wichtigen und unerlässlichen diätetischen Bezüge des Curverfahrens, welches in immer gleicher Strenge mehrere Jahre lang fortgesetzt werden muss. Was die arzneilichen Bezüge desselben betrifft, so ist die grösste Vorsicht und Behutsamkeit, die sorgfältigste Auswahl nöthig. Bei ausgezeichnet erethischen Zuständen

werden manche Pharmaca, welche sonst wohl indicirt sein möchten, nicht vertragen, und idiosyncrasische Verhältnisse widersetzen sich ihrer Anwendung. Man muss daher oft nur versuchsweise zu Werke gehen und immer mit den kleinsten Dosen den Anfang machen, die Wirkungen derselben aber sorgfältig, — noch mehr als bei andern Krankheitszuständen, überwachen. Im Ganzen und Allgemeinen ist die verständige, wohl überlegte, nie übertriebene Darreichung narcotischer Mittel indicirt. Unter ihnen passt am allerwenigsten das Opium, — höchstens ist in einigen exceptionellen Fällen nach wohl erwogenen Indicationen für kurze Zeit Extractum opii aquosum, oder Morphium aceticum zu reichen. Passender ist Hyoscyamus, Lactuca virosa, Kirschlorber, Blausäure in den kleinsten Gaben, vor allen aber Belladonna. Diese letzte ist das wahre, fast specifisch wirkende Heilmittel für die erethische Amaurose. Mit Unrecht wird dieselbe von vielen Aerzten gefürchtet. Man bemerkt von ihr nie schädliche Nebenwirkungen, nur heilsamen Effect bei der rein erethischen, nicht zugleich congestiven oder sich schon zum Torpor hinneigenden Amaurose. Die Belladonna ist um so mehr indicirt, je enger die Pupille, je lebhafter die Irisbewegungen und je beunruhigender die Scotome sind. Die Wurzel ist den Blättern, und die einfachere Pulverform in Substanz — den künstlicheren Zubereitungsarten, z. B. dem Extracte, vorzuziehen. — Helleborus, Datura Stramonium und Nux vomica scheinen mir bei der rein erethischen Form nicht recht zu passen. Aconitum und Conium maculatum sind nur nach speciellen Nebenindicationen anzuwenden. Digitalis, besonders im gelindesten Präparate — Acetum digitalis — entspricht ausgezeichnet der erethisch-congestiven Form.

§ 2194.

Nächst den narcotischen und den eben genannten Mitteln finden die bitterstoffhaltigen Arzneimittel ihre Anwendung. Man lässt diese auf jene folgen, besonders wenn durch sie

der Heftigkeit des Erethismus schon einigermassen Einhalt gethan worden ist. Sie können Anfangs mit den narcotischen Mitteln verbunden, später für sich allein gereicht und nachhaltig angewendet werden. Zuweilen bei wiederkehrender neuer stürmischer Aufregung interponirt man für kurze Zeit Narcotica, oder reicht das eben besprochene Connubium. Die gelinder wirkenden, rein bitterstoffigen oder extractivstoffbittern, von Arom freien Amaricantien — Cichorium, Taraxacum, — auch Millefolium, Folia aurantiorum, Cascarilla — verdienen besonders im Anfang den Vorzug. Die Quassia ist das souveraine Mittel und soll lange Zeit in Theeform gebraucht werden. Absynthium und Gentiana sind weniger passend. Chinin verdient bei auffallend remittirender oder intermittirender, typischer Beschaffenheit Empfehlung.

§ 2195.

Unter den Metallen ist das der Nervensphäre befreundete Zincum und Cadmium, — das erste, besonders wenn noch Narcose indicirt ist, mit Blausäure metallsalzig verbunden (Zincum hydrocyanicum), anzuwenden. Arsenik in den kleinsten Gaben kann besonders zur Zerstörung des intermittirenden Typus, wenn ihn das Chinin nicht löst, lange Zeit fortgesetzt werden. Eisen, besonders Ferrum oxydatum fuscum, die Trink- und Badecur in Pyrmont, Schwalbach, Driburg oder Brückenau beschliessen die sonst schon mit günstigem Erfolge durchgeführte Cur.

§ 2196.

Blutentziehungen, selbst locale, durch die Anlegung der Blutegel, sind bei der rein erethischen Amaurose weder räthlich, noch nützlich. Sie werden nicht gut vertragen und schaden oft ungemein; nach ihnen steigert sich der Erethismus; — es entsteht stürmische Aufregung im Gefässesystem, und manche amaurotische Symptome, z. B. die Photophobie und Scotopie, vermehren sich, wenigstens temporär, in auffallender Weise. — Bezüglich auf Derivation ist zu bemerken,

dass es sich hier nur um die Ableitung der Irritation, nicht der Säfte handle. Die erste geschieht nach dem Gesetze, dass die krankhafte Reizung eines Organs zuweilen aufhört oder sich mindert, wenn ein anderes, passend gewähltes Organ in gereizten Zustand versetzt wird. — Das künstliche Geschwür, ist ein solches indicirt, muss in grosser Entfernung von der Augengegend, am Oberarm auf die mildeste und schonendste Weise als Fonticulus per incisionem angelegt werden.

§ 2197.

Bei der congestiven Amaurose sei das erste Augenmerk auf die Verhütung neuer und verstärkter Blutcongestionen gegen das Auge gerichtet, und darnach werde Diät und Lebensordnung angeordnet. Wassertrinken, säuerliche Getränke, ohne Wein und Bier, wenig oder keine animalische, mehr vegetabilische Kost, ruhiges Verhalten, Vermeidung jeder Erhitzung (durch Tanzen, Ritt, etc.) sind dringende Erfordernisse. Molkenkur, — Buttermilch, geronnene Milch, sind zuträglich. — Die Blutableitung vom Kopf und Aug geschieht durch derivatorische Aderlässe, Blutegel an entfernten Körpertheilen, an der innern Seite der Ober- und Unterschenkel, in den Confinien des Afters — in der Cervical-, seitlichen Hals- und Hinterohrgegend, nie in zu grosser Nähe des Auges, wo sie sehr schaden, — zuweilen im Innern der Nase, — in gehöriger Anzahl angelegt, mit ergiebiger Nachblutung, — blutige Schröpfköpfe sind Hauptmomente der Cur. Unterdrückte natürliche oder auch krankhafte, aber zur Gewohnheit und zum Bedürfniss gewordene Blutungen müssen, wo möglich, wieder hervorgerufen, und anderen Falles durch künstliche Blutentleerungen in confinen Körperregionen instituirt, die passendsten Vicariate für sie bestellt werden. Die Ableitung geschehe nach allen Richtungen, besonders gegen den Unterleib, und sein natürliches Egestivorgan, den Darmkanal, welcher in vielen Krankheiten so sehr geeignet ist, das Geschäft von heilsamen

Crisen zu übernehmen. Stuhlverhaltung darf nicht zugelassen, — die Intestinal-Absonderung muss reichlich, selbst über das Normalmaas angetrieben werden, um durch sie und andere Secretionen und Excretionen einen stärkeren Blutverbrauch zu erzielen. Salien, Kali- und Natrumsalze, Cremor tartari, Tartarus tartarisatus, Arcanum duplicatum, Rheum, Senna, Schwefel, dienen zu diesem Zwecke, zugleich um den Blutlauf im Gefässsystem des Unterleibes, besonders im Pfortadersystem, freier zu machen, und die Congestion dahin vom Haupte abzulenken. Seidschützer und Pilnaer Wasser kurmässig getrunken, auch unter gewissen Umständen in kleinerer Quantität zum fast täglichen Gebrauch, passen. — Sind Purganzen nöthig, so werde Calomel, Jalappe, Rincinusöl, Crotonöl, Coloquinte und Scammonium gewählt. — Brunnen-Curen in Kissingen, Marienbad, Homburg vor der Höhe, nicht in Carlsbad, sind zu empfehlen. — Die Blutableitung gegen die untern Extremitäten werde durch lauwarme Fussbäder mit Kochsalz, Glaubersalz, Senfmehl und Holzasche, — durch Hüftbäder und Halbbäder vermittelt. Nach dem Fussbade und auch Morgens im Bett ist das Frottiren und Bürsten der Fusssohlen und Waden besonders nützlich. — Kalte Waschungen und Bähungen der Augengegend, — des ganzen Kopfes, Regenbäder, kalte Uebergiessungen, kalte momentane Immersiv-Bäder, das Sturzbad auf den Kopf, Seebäder, sind, — aber mit Vorsicht und genauer Berücksichtigung der Umstände, anzuordnen.

§ 2198.

Die Behandlung der erethisch-congestiven Amaurose ist besonders schwierig. Die Grundlage des Curplanes soll die anticongestive sein. Die Narcotica sind theils gar nicht, theils nur mit grosser Vorsicht anwendbar. Hier passen Digitalis, Cicuta und Aconitum. Unter den Amaricantibus sind nur die zugleich aperitiven, daher fast einzig Rheum und Aloe anwendbar. Saure Elixire, jenes von *Haller* oder *Vogler*, nützen.

§ 2199.

Die entzündliche Amaurose ist ganz als Dyctyitis zu behandeln. Vorübergehende gänzliche Lichtentziehung, energische und wiederholte Blutentziehungen, allgemeine und örtliche (auch aus der Vena jugularis), kalte Umschläge über den ganzen Kopf, kräftige Ableitungen auf den Darmkanal durch Purganzen, Calomel, Jalappe, und auf die untern Extremitäten durch Senfteige und Blasenpflaster, sind in der acuten Periode die einzigen Rettungsmittel für das bedrohte Sehvermögen.

§ 2200.

Curregeln bei der Behandlung der primär-torpiden Amaurose sind: mässige Lichtverstärkung auch in der nächtlichen Dunkelheit durch Nachtlicht; — einige (selbst gelind anstrengende) Beschäftigung der Augen und des Geistes, sanfte und wohlthätig erheiternde gemüthliche Aufregung, nicht zu sehr verlängerter Morgenschlaf. — Nährende kräftige Kost, alcoholische Getränke mässig genossen, kein Bier, keine Amaricantien, keine Chinapräparate. — Innerlich und äusserlich Excitantien, — aber man fange mit den gelindesten an, und steige im Verhältnisse des Mangels oder der Heftigkeit der Reactionserscheinungen. — Die zum innerlichen Gebrauch passenden Arzneien sind: Pulsatilla nigricans, Arnica (besonders die Blüthen, weniger die Wurzel), Rhus toxicodendron, Camphor (nur in kleinen Gaben, und mit beständiger Rücksicht auf die leicht durch ihn zu erregende Cerebral-Congestion), Alcohol und Naphthen, ätherische Oele, besonders Cajeputöl und Arnicaöl; — scharfe Pflanzenstoffe (wie Meerrettig, Senf, wenn sie so zubereitet sind, dass sie bei dem Genusse Augenbrennen und Reizung bis zur Lacrymation verursachen), Ammonium causticum anisatum, Cantharides, Millepedes, Oleum therebinthinæ aethereum, Phosphor, unter den metallischen Arzneimitteln Antimonium und Mercur; — beide in den am meisten heroischen Präparaten, nämlich Tartarus stibiatus (selbst in brechenerregenden Gaben und

mit wiederholter absichtlich erregter Emesis) und Sublimat, nicht anhebend mit kleinen Dosen zur Angewöhnung und Erzielung des bessern Vertrages und der gelindern Einwirkung der nachfolgenden grossen Dosen, nach dem Princip der Dzondi'schen Cur, — sondern sogleich und ohne vorherige Angewöhnung in grossen Gaben zur energischen stossweisen Einwirkung, Ekelkur, durch welche das ganze Nervensystem in den Zustand von eigenthümlicher Reizung versetzt, und diese durch längere Zeit unterhalten wird, — an welchem Reiz-Zustand der Sehnerve endlich verhältnissmässigen Antheil nimmt. Der Zustand während der Ekelkur gleicht jenem eines allgemeinen Erethismus, einer eigenthümlichen Reizung und Verstimmung des Nervensystemes; — die torpide Amaurose kann durch dieselbe zur erethischen gemacht, und also eine qualitative Veränderung des Krankheitscharakters, die Verwandlung der schlimmern, torpiden Form in die gelindere, erethische, erzielt werden.

§ 2201.

An den topischen Excitantien für das torpide Sehorgan ist der Arzneischatz sehr reich, sogar überreich. Es kommt hier Alles auf passende Auswahl an. Ausserdem findet eine grosse Mannigfaltigkeit in der Form der Anwendung und eine Gradation in der Heftigkeit der Einwirkung statt.

1) Das Waschen des Auges mit lauwarmem Wasser, welchem einige Tropfen Cölnisch Wasser, Lavendel-Geist etc. zugesetzt sind; — mit aromhaltigem Wasser, Aqua ruthæ, Aqua menthæ crispæ sive piperitidis.

2) Die Einreibung von alcoholischen, ätherisch-öligen, aromhaltigen, balsamischen Substanzen in die Supraorbital-, Temporal- und hintere Ohrgegend, — selbst in die äussere Oberfläche des obern Augenlides. Solche sind Cajeputöl, Arnicaöl, Rosmarinöl, Münzenöl; — Balsamum peruvianum, tolutanum etc. Sie können tropfenweise für sich eingerieben werden, oder Spiritus aromaticus, serpilli, formicarum können ihnen als Vehikel dienen.

3) Die Hinleitung von nicht zu heissen Wasserdämpfen, welche über aromatische Kräuter, Herba ruthæ, menthæ etc. abgezogen sind, mittelst schicklicher Vorrichtungen an das geschlossene Auge.

4) Die Verdünstung von Naphtha vitrioli, Aether aceticus, Liquor amonii caustici, — eines Gemisches aus beiden, — ohne, oder mit Zusatz von ätherischen Oelen, von Camphor, von Phosphor aus angemessener geringer Entfernung vor den geöffneten Augen.

5) Das kalte Augenspritz- und Douche-Bad — Anfangs aus kleinerer Entfernung und mit geringerer Projectionskraft des Strahles, — später aus grösserer Entfernung und mit verstärkter Projectionskraft. — Himly's Augen-Douche-Maschine mit den Verbesserungen von *Scheinlein* und *Ertl* können dienen. *Graefe's* Augendouche empfiehlt sich durch ihre Einfachheit, bei welcher aber keine graduirte Verstärkung möglich ist.

6) Die Anlegung von trockenen Schröpfköpfen auf die Stirn-, Schläfen- und hintere Ohrgegend.

7) Die Anwendung der Electricität, des Galvanismus, des Electromagnetismus, des Perkinismus, der Acupunctur und der Electropunctur.

8) Die Reizung des Nasalastes des Nervus ophthalmicus durch Niessmittel. Als Schnupfpulver zur Erregung der Sternutation können dienen Nicotiana hispanica, Marum verum, Asarum europaeum, Convalaria majalis, Radix valerianae sylvestris, liliorum alborum, Helleborus niger, Calomel u. a. m.

9) Die Erregung von erythematöser, exsudativer, suppurativer, ulceröser, fistulös-ulceröser, selbst der Verbrennungs-Entzündung in grösserer oder geringerer Nähe des Auges; daher Vesicans ad nucham, fliegende Vesicantien in Streifen in der Stirn- und Schläfengegend; — das Eiterband im Nacken eingezogen; — die Cauterisation der Sincipitalgegend nach *Coudret* mittelst einer Salbe aus Ammonium

causticum; — die Ustion mit dem Glüheisen, die Moxa in der Cervical-, Sincipital-, Hinterohr-, Supraorbital- und Temporalgegend. — Das Vesicans kann auf das obere Augenlid selbst aufgelegt, — die Cornea cauterisirt werden. Das letzte geschieht, indem das obere Augenlid in die Höhe, das untere stark herabgezogen wird. Man bestreicht mit einem wie ein Bleistift zugespitzten Stücke Höllenstein einen grössern oder geringern Theil des untern Feldes der Hornhaut, und wischt sorgfältig das zerfliessende Aetzmittel ab. Es entsteht leichte transitorische Keratitis (zuweilen heftige). War Mydriasis vorhanden, so findet man nach der zweiten oder dritten Cauterisation die Pupille zusammengezogen.

10) Die endermatische Anwendung von reizenden Nervinis antiparalyticis in der Supraorbital- und Schläfengegend.

§ 2202.

Bei der Auswahl und Anwendung der topischen Excitantien, besonders der heftiger wirkenden und mehr energisch eingreifenden, auch bei der rein torpiden Amaurose (jeder Irrthum in der Diagnose und das Uebersehen von Complicationen rächt sich hier furchtbar, oft augenblicklich) — ist die grösste Vorsicht nothwendig, um nicht durch gewaltsame Einwirkung eine zu heftige Reaction, durch diese aber die vollständige Aufzehrung des letzten Restes von Erregbarkeit, und so die Paralyse herbeizuführen. Es ist daher nicht einmal wünschenswerth, vielmehr bedenklich, wenn nach einer solchen Administration schnell und präcipitirt eine sehr auffallende Besserung erfolgt, welche meistens von ganz kurzer Dauer ist, und den Uebergang zu der grössten und bleibenden Verschlimmerung bildet. — Auch kann durch eine zu heftige Excitation das torpide Organ congestionirt, oder sogar phlogisticirt und also eine früher nicht bestandene höchst verderbliche Complication herbeigeführt werden. Es gelten daher für die Wahl und Administration der topischen Excitantien folgende Regeln:

1) Man beginne immer mit den gelinder wirkenden, und steige nur sehr langsam und allmälig zu den heftiger wirkenden auf.

2) Man wende die excitirenden Mittel zuerst auf diejenigen Hautstellen an, welche den äussersten Umkreis der Augengegend bilden, und nähere sich den mehr gegen die Mitte liegenden in progressiver Approximation; — zuletzt richte man die excitirenden Mittel gegen den Augapfel selbst.

3) Bei der Wahl der anfänglichen Excitationsstellen richte man sich nach den Symptomen, in sofern aus diesen sich eine ausgezeichnete Mitleidenschaft eines oder des andern Cerebralnerven mit dem optischen ergibt. Zeigt sich diese von der Seite des Nervus facialis, so ist die Hinterohrgegend, später die Schläfengegend, zuletzt die äussere Palpebralfläche in Anspruch zu nehmen. Geht aus den Symptomen eine besondere Affection des Nervus ophthalmicus hervor, so kann die Supraorbitalgegend, auch die Cervicalgegend, auch die Nasenschleimhaut in Anspruch genommen werden.

Am schwersten ist dem Nervus oculomotorius, dem Patheticus und Abducens beizukommen. Auf sie kann man nur von der peripherischen Endigung ihrer Zweige her (nicht auf die zu tief liegenden Stämme selbst), oder indirect durch andere Nerven, mit welchen ihre feinsten Zweige einige anastomotische Verbindung haben, — einwirken.

4) Die schmerzhafteren unter den excitirenden Mitteln wende man nur da an, wo eine vernünftige Wahrscheinlichkeit eines guten Erfolges besteht, und man verschone mit ihnen den unglücklichen Kranken da, wo die Unmöglichkeit der Heilung deutlich ausgesprochen ist und klar vor Augen liegt.

5) Man mässige überhaupt seine Erwartungen von dem Nutzen der heroischen Excitantien. Leider lehrt die Erfahrung, dass sie in der grössten Mehrzahl der Fälle ihren Dienst versagen, — und dass meistens dasjenige, was von

den gelinderen Excitantien nicht geleistet worden ist, auch durch die stärksten und gewaltsamsten nicht erzwungen werden kann.

§ 2203.

Die Behandlung der secundär-torpiden Amaurose ist ausserordentlich schwierig wegen des neben dem bereits eingetretenen Torpor noch zum Theil fortdauernden Erethismus, wegen der Geneigtheit zu sich leicht wiederholenden Blutcongestionen, und wegen der nicht erloschenen, nur chronisch gewordenen und in den Entzündungsausgängen fortbestehenden entzündlichen Reizung. — Die rücksichtslose und indiscrete Anwendung der oben genannten innerlichen oder topischen Irritantien bringt hier besonders, noch mehr als bei primär-torpider Amaurose, unheilbaren Schaden, und sie kann die plötzliche totale Erblindung herbeiführen, welche ausserdem entweder gar nicht, oder wenigstens nicht so schnell oder so vollständig eingetreten sein würde. Diese Excitantien dürfen daher, besonders im Anfange, theils gar nicht, theils nur sehr mässig und behutsam angewendet werden. Es ist räthlich, ja nothwendig, ihrer Administration, wenn sich die torpide Form aus der congestiven oder entzündlichen hervorgebildet hat, die Anwendung der Blutegel vorauszuschicken; auch wenn die erethische, besonders die erethisch-congestive Form, vorausging, ist diess bei Kranken, welche kleine Blutentziehungen gut ertragen, sehr nützlich, und wenige Blutegel mit kürzerer Nachblutung nützen hier oft ungemein. Die blutigen Schröpfköpfe verdienen wegen ihrer doppelseitigen, theils blutentziehenden, theils excitirenden Wirkung nicht selten den Vorzug. — Auch sind hier gewisse innerliche und topische Excitantien, ihrer theils gelinderen, theils eigenthümlich gearteten Einwirkung wegen, vor den übrigen zulässig; so die kalte Aspersion und Augendouche, — die Aetherdünste ohne Zusatz von ätherischem Oel oder Ammonium causticum; — eher sind brenzliche Oele zulässig. Electricität und Electromagnetismus dürfen theils

gar nicht, theils nur in permanenter Durchströmung ohne Funkenziehen und ohne Stosserschütterungen angewendet werden.

§ 2204.

Irritirende Einreibungen in der Umgegend des Auges sollen nicht stattfinden, ebenso die Sternutation nicht provocirt werden. Bei der Institution der künstlichen Geschwüre sind nur die gelinderen, nicht die heftiger wirkenden Verfahrungsweisen zu wählen; sie sind nicht in der Nähe, sondern in grösserer Entfernung von der Augengegend, und sie sind in der Art anzuwenden, das die Säfteausscheidung die Excitation wo nicht überbietet, ihr doch wenigstens das Gleichgewicht hält. Setaceum ad nucham ist in den meisten Fällen wohl zulässig, wenn nicht die übergrosse Schmerzempfindlichkeit des Kranken seine Anlegung verbietet. — Was die innern Arzneien betrifft, so tritt hier an die Stelle der Arnica die Valeriana, unter gewissen Bedingungen die Polygala Senega, an jene des Camphors der Moschus und das Castoreum, an jene der Naphthen die säuerlichen Elixire, an jene der ätherischen die brenzlichen Oele, z. B. Oleum animale Dippelii; — statt Senf und Meerrettig dienen Zwiebeln, Sellerie, und Squilla maritima; statt Ammonium causticum und anisatum nur Ammonium carbonicum, benzoicum, — auch andere Alcalien, besonders Cali carbonicum und Bicarbonas sodæ in Mineralwässern; — statt Phosphor Asa foetida. Sublimat nützt zuweilen noch bei Exsudaten auf der Netzhaut; Tartarus stibiatus in kleinen gebrochenen, und in grösseren brechenerregenden Gaben hat oft wesentlich gegen Torpor genützt, zuweilen Arsenicum in den kleinsten Dosen, aber beharrlich angewendet. — Bittere und narcotische Mittel sind im Ganzen unpassend. Eine Ausnahme macht jedoch das Strychnin, dessen Indication durch den erethisch-congestiv gewesenen, nun torpid gewordenen Charakter der Amaurose bestimmt zu sein scheint. Es kann innerlich oder endermatisch angewendet werden,

täglich zweimal Gr. $^1/_6$ auf die wundgezogene Hautstelle gebracht; Unguentum sabinæ kann als Excipiens dienen, um seiner zu schnell austrocknenden Wirkung zu entgegnen. — Bezüglich auf die Augendiätetik ist hier eine mässige, aber beständige gleichförmige Lichteinwirkung ohne jemaligen raschen Uebergang oder gänzliche Dunkelheit von der grössten Wichtigkeit, — ein irgend anstrengender Gebrauch der Augen ist ohnehin nicht mehr möglich, und wenn er diess wäre, so würde er nicht zulässig sein.

§ 2205.

Bei der paralytischen (idiopathischen, nicht symptomatischen) Form ist wegen der gewöhnlich augenscheinlichen Unheilbarkeit, wenigstens in den inveterirten Fällen, kein arzneiliches, sondern nur mehr ein geregeltes diätetisches Curverfahren indicirt. Ist noch einige vernünftige Wahrscheinlichkeit eines zu erzielenden günstigen Erfolges gegeben, so werden die excitirenden Mittel, wie bei der torpiden Amaurose, besonders die energischeren unter ihnen, innerlich und äusserlich angewendet. Die stärkste, plötzliche Einwirkung des concentrirten Lichtes, das Sehen in die Sonne, der Lichtreflex aus einem vorgehaltenen Spiegel, selbst aus einem Brennspiegel in ziemlicher Nähe seines Focus in das Auge geworfen, — das Ferrum candens objectivum, haben hier zuweilen genützt.

§ 2206.

In dem Vorstehenden sind die Grundsätze, die Indicationen und die Indicata zur Behandlung der Amaurosen nach Verschiedenheit ihres qualitativen Charakters aufgestellt worden. Es bleibt nun noch übrig, die Curregeln zu entwickeln, welche aus der Verschiedenheit der idiopathischen, deuteropathischen und symptomatischen Beschaffenheit der Amaurose sich ergeben.

§ 2207.

Bezüglich auf die idiopathischen Amaurosen gilt alles bisher Gesagte in vorzüglichem Grade, und es ist demselben

nichts Weiteres beizufügen. Die innern und die Localmittel sind nach dem qualitativen Krankheitscharakter zu wählen, und wenn sie diesem, sowie dem Entwicklungsgrade der Krankheit angemessen sind, so wird hierdurch allen Indicationen entsprochen. — Eigentlich gibt es auch nur in Beziehung auf sie antamaurotische Mittel, und die Localbehandlung ist bei ihnen von vorzüglicher, entscheidender Wirksamkeit. Aber schon bei den deuteropathischen Amaurosen zeigen sich die topischen Mittel weniger wirksam, wohl auch ganz unwirksam. Nach Umständen ist von ihnen entweder ganz Umgang zu nehmen, oder die Wahl derselben, sowie der innern Arzneien richtet sich gleichfalls nach dem (erethischen, congestiven, entzündlichen, torpiden oder paralytischen) Charakter der Amaurose. Die Hauptsache ist aber die richtige Behandlung der Krankheit des primär leidenden Organes, von welcher die Amaurose nur eine secundäre Wirkung ist.

§ 2208.

Bei der encephalischen Amaurose, welche eine Reflexerscheinung der Hirnentzündung ist, findet das energisch eingreifende Curverfahren statt, welches die Encephalitis erfordert. Wird sie durch dieses nicht zugleich mit der Hauptkrankheit gehoben, so fällt sie ganz in die Categorie der apoplectischen Amaurose, und erfordert mit ihr ganz gleiche Behandlung. — Bei beiden ist nämlich die allgemeine Behandlung, jene der Paralyse nach Hirnapoplexie überhaupt: — immer mit entscheidender Rücksichtnahme auf die Möglichkeit oder Wahrscheinlichkeit der in kürzerem oder längerem Intervalle zu befürchtenden Wiederholung des apoplectischen Anfalles selbst. Daher sind sehr geregelte Lebensweise, grosse Mässigkeit in allen Genüssen, — von Zeit zu Zeit allgemeine oder örtliche Blutentziehungen, Sorge für offenen Leib vor Allem nöthig. Diesen gebieterischen Rücksichten bleibt die innerliche Anwendung der antiparalytischen Mittel stets untergeordnet. Unter ihnen ist die Valeriana, Serpen-

taria virginiana, Arnica, Rhus toxicodendron, nicht leicht der Camphor zulässig, aber auch jene nur mit grösster Vorsicht, mit Maas und Ziel. — Das im Nacken gezogene Eiterband ist in vielen Fällen zu empfehlen, ebenso die fliegenden Vesicantien in der näheren Umgebung des Auges, das Vesicans auf das obere Augenlid gelegt, die Cauterisation der Hornhaut. — Dünste von Vitriol- oder Essigäther — von Ammonium causticum, — die ersten ohne, oder später mit ätherischen Oelen, mit Camphor, mit balsamischen Substanzen, können in das Auge geleitet werden. Die Behandlung coincidirt demgemäss mit jener der torpiden und paralytischen Amaurose überhaupt. Die Augendouche ist passend, keineswegs aber die Electricität. Ueberhaupt können bei dieser Amaurose jene topischen Excitantien, deren Wirkung local beschränkt bleibt, und welche keine Actio in distans ausüben, keine allgemeine constitutionelle Aufregung hervorbringen, dreist angewendet werden. Sie schaden wenigstens nicht, wenn sie auch nicht nützen.

§ 2209.

Bei der hydroencephalischen Amaurose hängt die Heilung von der Heilung des Hydrocephalus internus ab. — In der acuten Form passen kleine Aderlässe und sind, wenn sie wegen des zarten Kindesalters irgend möglich sind, dringend anzuempfehlen, — Blutegel (in die Nase), kalte Umschläge über den Kopf, Mercurius dulcis mit Jalappe, — Digitalis purpurea, — dermatische Gegenreize in der ausgedehntesten Veranstaltung. — Bei der chronischen Form kalte Begiessung der abgeschorenen Sincipitalgegend im dünnen Wasserstrahl aus einem Giessblech mit einem einzigen engen Bohrloch am Boden des hohlkegeligen Gefässes, — Jodsalbe in den Kopf eingerieben, Mercurialsalbe, — Digitalissalbe, — Brechweinsteinsalbe. — Die erste verdient in der Regel den Vorzug.

§ 2210.

Die convulsivische Amaurose, aus der Dentitionsperiode sich herschreibend, ist ganz wie die hydroencephalische zu

behandeln, da sie selbst nur die Folge eines in der ersten oder Irritationsperiode stehen gebliebenen und nicht bis zur Exsudation vorgeschrittenen Hydrocephalus acutus ist. Aber eben darum, weil hier das Exsudat fehlt, können im spätern Zeitraume und bei vollständig entwickeltem, torpid-paralytischem Charakter, die diesem entsprechenden Excitantien angewendet werden.

§ 2211.

Die von encephalischen Geschwülsten etc. herrührende Amaurose ist, da ihre Ursache, Geschwülste im Hirn, Exostosen der Glasplatte nicht gehoben werden können, unheilbar. Bei noch nicht sicher gestellter Diagnose können die antiparalytischen Mittel, jedoch mit grosser Vorsicht und Beschränkung, um keine zu heftige Hirnreizung hervorzubringen, angewendet werden. — Palliativ nützen Ableitungen jeder Art, öftere Abführungen, künstliche Geschwüre an nicht sehr entlegenen Orten, und sehr mässige Lebensweise.

§ 2212.

Die Spinalamaurose ist beinahe immer unheilbar. Die Cur ist jene der paralytischen, atrophischen, zuweilen hydropischen Rückenmarksaffectionen selbst. Einfache, aber hinreichend nahrhafte Kost, generöser Wein sehr mässig genossen, Rustication, Gebirgs- und Seeluft passen. Unter den Arzneien verdient Oleum therebinthinæ aethereum Empfehlung; Martialien, besonders die Pyrmonter, Driburger, Schwalbacher oder Brückenauer Trink- und Badecur. Decoctum corticis Peruviani verursacht bei den an dieser Amaurose Leidenden sehr leicht Pollutionen und schadet hierdurch. Kaltes Waschen des Rückgrathes mit Essig, Seebäder, kalte Douche des Rückgrathes sind zu empfehlen. Fontanellen können an demselben angelegt, und das Haarseil im Nacken gezogen werden.

§ 2213.

Unter den Abdominalamaurosen erfordern die Indigestions- und Saburralamaurose die Anwendung des Brechmittels,

wenn spontanes Erbrechen noch nicht eingetreten ist, und seine Förderung und Erleichterung, wenn es bereits stattfindet, durch häufiges lauwarmes, theeförmiges Getränk. Später ist Rheum und zur Nachcur sind gelinde Amaricantien indicirt. Einreibung von cölnischem Wasser in die Stirn- und Schläfengegend ist passend. Bei der vorübergehenden crapulösen Amaurose lässt man den Kranken seinen Rausch ausschlafen, aus welchem er sehend wieder erwacht.

§ 2214.

Die bleibende crapulöse Amaurose ist wie ihre Hauptkrankheit, das Delirium tremens, zu behandeln, und sie kann bei veränderter Lebensweise (welche die Conditio sine qua non der Heilung ist) die Antiphlogose oder Narcose etc. indiciren.

§ 2215.

Die verminöse Amaurose erfordert die Expulsion der Helminthen, nachher Amara, besonders Absynthium und Gentiana.

§ 2216.

Die Visceralamaurose erfordert die Anwendung der auflösenden Mittel, Taraxacum, Radix graminis, Cichoreum, Hedera terrestris, Marrubium album, Saponaria, die Molkencur. Die Aloe ist hier ein wahres Antamauroticum. — Pilnaer Wasser in 14tägigem Gebrauche, Carlsbad, Marienbad, Kissingen, Homburg vor der Höhe. Die Schmucker'schen Pillen aus Gummi ammoniacum, Tartarus stibiatus und Fel taurinum inspissatum.

§ 2217.

Bei der Hämorrhoidalamaurose gelten dieselben Indicationen. Es ist bei ihr nebst der Fürsorge für die geregelte Function der im Sacke des Bauchfells eingeschlossenen Eingeweide, besonders der Leber, — der Blutlauf im Pfortadersysteme zu ordnen, frei zu machen von Hemmung und Stokkung, — und der Hämorrhoidalfluss zweckmässig zu dirigiren. Er ist zu mässigen und anzuhalten, wenn er profus,

— im geregelten Gang zu erhalten, wenn er mässig, — und wieder hervorzurufen, wenn er unterdrückt ist. — Bei der Menstrualamaurose ist gewöhnlich die Aufgabe, die fehlende oder unregelmässige Menstruation in Gang zu bringen, und darin zu erhalten.

§ 2218.

Wie bei den deuteropathischen Amaurosen die arzneiliche Behandlung, soll sie hülfreich sein, mehr auf das ursprünglich und primär leidende Organ als auf das Auge selbst gerichtet werden muss, so hängt bei der symptomatischen die Heilung hauptsächlich und wesentlich von der Bekämpfung des allgemeinen constitutionellen Leidens ab, von welchem die Amaurose nur eine symptomatische Manifestation ist.

§ 2219.

Die bleibend gewordene epileptische Amaurose wird beinahe niemals geheilt. Es kann ein vorsichtiger Versuch mit den antiparalytischen Mitteln gemacht, Cuprum ammoniacale, — Argentum nitricum, — Valeriana, — Folia aurantiorum, Iris florentina, — Radix päoniæ, Radix pyrethri, — Oleum animale Dippelii, Chaberti, — Phosphor auf eine verständige und vorsichtige Weise in Anwendung gezogen werden.

§ 2220.

Die hysterische Amaurose erfordert die besänftigende Curmethode der erethischen Amblyopie. Aqua laurocerasi mit Vorsicht, Asa foetida, Castoreum, Gummata ferulacea, Valeriana, Geschlechtsbefriedigung, Schwangerschaft, Wochenbett, Gemüthsaufheiterung, Zerstreuung, Reisen etc. sind passend.

§ 2221.

Gegen die hypochondrische Amaurose ist die Curmethode der visceralen in Verbindung mit gelinden Nervinis in Anwendung zu bringen.

§ 2222.

Die Febris intermittens legitima amaurotica und larvata amaurotica erfordern, wo möglich schon zwischen dem ersten

und zweiten, jedenfalls aber zwischen diesem und dem dritten Paroxysmus, welcher nothwendig abgeschnitten werden muss, die Anwendung des schwefelsauren oder kochsalzsauren Chinins. in grossen Dosen, für sich oder in Verbindung mit Opium. Wenn es die Zeit zulässt, ist es räthlich, jedoch nicht geradezu nothwendig, ein Brechmittel vorauszuschicken. Arsenicum hilft zuweilen noch, wo das Chinin seinen Dienst versagte.

§ 2223.

Die catarrhalische Amaurose erfordert ein gelindes antiphlogistisch-diaphoretisches Curverfahren. — trockene Wärme in der Augengegend, zuweilen ein Vesicans im Nacken. Hat sich ein Empyem in der Stirnhöhle gebildet, so ist für die Entleerung des Eiters auf geeignetem Wege Sorge zu tragen.

§ 2224.

Die rheumatische Amaurose erfordert, da sie, besonders im Anfange, gewöhnlich heilbar ist, ein sehr actives Curverfahren. Mässige Antiphlogose, zuweilen einige nicht zu starke Aderlässe, keine Blutegel, wohl aber trockene und blutige Schröpfköpfe, gelinde Diaphorese durch Sambucina. Infusum verbasci, florum tiliæ, arnicæ, Aconit, Liquor Mindereri, Salmiak, Vinum antimoniatum, Tartarus stibiatus in gebrochener Dosis und als Brechmittel, Vesicantien, wiederholt und nachdrücklich gesetzt.

§ 2225.

Die arthritische, glaucomatöse Amaurose wird besser verhütet als geheilt. Das vollständig entwickelte arthritische Glaucom ist bisher nie geheilt worden, ohne dass man darum seine absolute Unheilbarkeit cathegorisch aussprechen könnte. Bei einem Gichtkranken nimmt die gehörige Leitung des arthritischen Processes, wenn er einmal constitutionell geworden ist, in allen seinen Richtungen und Modalitäten, in- und ausserhalb der Zeit der Anfälle, zur Linderung, Mässigung und schnelleren Beendigung der letzten, zur Erzielung

der nothwendigen heilsamen Crisen und Ausscheidungen, zur Verhütung der Metastasen und Metaschematismen — und zur allmäligen Entwurzelung der innern constitutionellen causalen Momente — die volle Einsicht und Intelligenz des Arztes in Anspruch, — daher für diesen auch die richtige und erfolgreiche Behandlung der Gichtkranken der wahre Probirstein und eine Aufgabe ist, welche der mittelmässige und stümperhafte Arzt niemals befriedigend löst. Wenig Erspriessliches wird hiebei, auch bezüglich auf arthritisches Glaucom, durch sogenannte Antarthritica, durch empirische Darreichung von Aconit, Guajak, Antimonium, auch Colchicum und Leberthran, geleistet. Durch die rücksichtslose Institution künstlicher Geschwüre werden die Kranken gleichfalls vergebens gepeinigt, ohne Nutzen in Mineralbädern herumgejagt und endlich durch unpassende Localmittel noch vollends Alles verdorben.

§ 2226.

Der Entstehung exanthematischer Amaurosen soll man im Eruptions- und Blüthestadium der acuten febrilischen Hautausschläge vorbauen, den exanthematischen Bildungsprocess gehörig leiten, damit er im äussern dermatischen Systeme fixirt bleibe und die krankhaft bildende Thätigkeit sich ganz in der Dermatose erschöpfe.

§ 2227.

Die impetiginösen Amaurosen sind fast immer Suppressionskrankheiten, welche an die Stelle früher dagewesener, nun zurückgewichener chronischer Hautausschläge, der Krätze, des Herpes, des Kopfgrindes, der Kinnflechte, stinkender Fusschweisse, ausgetrockneter Fussgeschwüre getreten sind.

§ 2228.

Bei der Amaurose ist es immer nöthig, zu untersuchen, ob dieselbe nicht an die Stelle einer andern, früher bestandenen Krankheit von solcher Art getreten sei, und wenn diess der Fall ist, muss man die Radicalkrankheit wo möglich wieder herzustellen oder anderweitig für sie ein Vicariat

zu bestellen trachten, selbst auf die Gefahr hin, dass, wenn diess erzielt würde, der schwarze Staar doch nicht aufhören werde, was freilich öfters der Fall ist. — Steht daher die Amaurose mit einer unterdrückten chronischen, impetiginösen, exsudativen oder ulcerösen Dermatose in ursächlichem Zusammenhang, so trachte man die frühere und Radicalkrankheit wieder hervorzurufen, — wenn aber die ursprüngliche Dermatose nicht mehr in ihrer eigenthümlichen Form wieder hergestellt werden kann, eine andere Hautkrankheit zu erzeugen, welche der früher bestandenen an Form und Charakter in ihrer maculösen, squammösen, papulösen, vesiculösen, bullösen, pustulösen oder tuberculösen Beschaffenheit möglichst ähnlich ist.

§ 2229.

Dasselbe gilt von allen früher bestandenen Krankheiten, nach deren Suppression die Amaurose sich gebildet hat.

LXXXIII. Capitel.

Neubildungen und Degenerationen der Palpebralgebilde.

§ 2230.

An den Palpebralgebilden kommen mancherlei Degenerationen und Neubildungen vor. Sie haben einen epidermatischen und dermatischen Ursprung, oder sie gehen vom subcutanen, subconjunctivalen Zellengewebe, von den Meibom'schen oder Zeisischen Drüsen, wohl auch vom Augenlidknorpel aus.

§ 2231.

Warzen, Verrucae, kommen zuweilen an den Augenlidern, jedoch seltener als an andern Hautstellen vor. Sie besitzen mit diesen die gleiche Organisation und Bildungseigenthümlichkeit. Sie sind selten gestielt und sitzen gewöhnlich mit breiter Basis auf. — Von den gewöhnlichen gutartigen Warzen sind diejenigen wohl zu unterscheiden,

welche den Anfang, das Rudiment des Warzenkrebses bilden. Jene verursachen, abgesehen von der Difformität, keine andern als mechanische Beschwerden, indem sie bei einer gewissen Grösse und Gewichtzunahme die Augenlidbewegungen einigermassen verhindern. — Die Resection oder vielmehr Exstirpation ist bei ihnen das passendste Verfahren; — die Cauterisation oder Ustion ist besonders bei einigermassen verdächtigen Warzen nicht zu empfehlen.

§ 2232.

Feigwarzen, Condylome, können aus der Augenlidbindehaut, besonders des untern Lides bei Menschen, welche an constitutionell gewordener Syphilis leiden, hervorwachsen. Sie haben eine röthliche Farbe, eine gefranzte lappige Beschaffenheit, sind unschmerzhaft, dem Hahnenkamm ähnlich, verhindern die Augenlidbewegungen nicht und verursachen keine besondern Beschwerden. Ihre Einpflanzungsstelle ist besonders die Bindehautfalte des untern Augenlides. Zu ihrer Entdeckung ist die Umdrehung desselben erforderlich. Sie sind in ihrer Structur, in ihrem Ansehen und in ihrer (nie so sehr ausgebreiteten) Implantation von den sich bei Syndesmitis palpebralis erzeugenden Granulationen ganz verschieden. Auch *Rosas* hat Condylome an den Augenlidern beobachtet. — Man lässt durch einen Gehilfen das Augenlid umklappen und in dieser Stellung festhalten, — man fasst den condylomatösen Auswuchs mit der Haarpincette, zieht ihn an, und schneidet ihn an seiner Basis mit der geraden Augenscheere ab. Gewöhnlich sind zwei, auch mehrere Scheerenschnitte erforderlich. Die Blutung ist nicht unbedeutend, wird aber durch kalte Bähung gestillt. Am dritten Tage wird die Implantationsstelle mit Höllenstein cauterisirt, und dieses Verfahren später noch einige Male wiederholt. Natürlich ist dabei ein inneres, der Dyscrasie entgegenwirkendes Curverfahren erforderlich.

§ 2233.

Am Augenlidrand erzeugen sich zuweilen Bläschen, welche eine weissliche, griesähnliche Flüssigkeit enthalten, durchscheinend sind, mit breiter Fläche aufsitzen, conisch gestaltet, in eine stumpfe Spitze auslaufen. Sie gleichen den Hirsenkörnern und werden Milien genannt. Sie bestehen aus einem sehr dünnen Hautsack und einer in diesen eingeschlossenen Membran, welche halbkugelig gewölbt, weisslich, ziemlich dick und hart, beinahe knorpelig ist. Ihre Entstehung wurde früher von einer Stockung des Meibom'schen Drüsensaftes irrig abgeleitet. *Scarpa* erklärt sie für kleine Kysten. *Sichel* hat in ihnen die seröse oder serösfibröse Balgmembran durch genauere Untersuchung nachgewiesen. Er bemerkte ähnliche, etwas grössere seröse Kysten auch in der Bindehautfalte des obern Augenlides, wo sie bei vermehrtem Wachsthum die Palpebralbewegungen etwas behindern. — Am freien Augenlidrand schneidet man sie mit der geraden Augenscheere hart an ihrer Basis ab, und ätzt die Wundfläche mit dem Höllenstein. Würde durch den Scheerenschnitt die seröse Balgmembran nicht ganz entfernt, so wird sie durch die Cauterisation zerstört und sie exfoliirt sich alsdann.

§ 2234.

Sie sind aber doch sehr verschieden von den grösseren Kysten, welche an den Augenlidern an andern Stellen vorkommen. Diese sitzen nach *Zeis* immer im subcutanen Zellengewebe, unter der äussern Augenlidhaut, zwischen dieser und dem Knorpel, niemals unter dem letzten. Sie entstehen öfters am zellgewebreicheren obern Augenlid; — sie haben Anfangs die Grösse einer Erbse, können aber bis zu jener einer kleinen Welschnuss heranwachsen. Sie erschweren die freie Palpebralbewegung, die Elevation des obern Lides; — am untern verursachen sie einen gewissen Grad von Ectropium. Sie bringen eine Störung der Thränenleitung, und daher Dacryorrhöe hervor. Sie sind un-

schmerzhaft, verschiebbar, fühlen sich wie eine feste Weichmasse an, haben eine kugelige oder eirunde, zuweilen eine plattgedrückte Gestalt. In der Regel nehmen sie fortwährend an Grösse und Umfang zu. Zuweilen verkleinern sie sich bei der Anwendung zertheilender Mittel für einige Zeit, wenn ein Theil der in ihnen enthaltenen Flüssigkeit resorbirt wird, wobei die Balgmembran zusammenschrumpft. Später aber vergrössern sie sich wieder. — Das zweckmässigste Heilverfahren bei ihnen ist die Totalexstirpation. Dabei ist aber Vorsicht nothwendig, um die leicht stattfindende Durchbohrung der ganzen Dicke des Augenlides zu vermeiden. Die partielle Exstirpation ist nicht räthlich, weil der zurückgelassene Theil der Balgmembran sich zuweilen heftig entzündet und die von ihm ausgehende Entzündung leicht einen fortlaufenden, erysipelatösen Charakter entwickelt.

§ 2235.

Schon die Kysten der Augenlider bestehen zuweilen aus einer sehr dicken zottigen Membran, und ihre innere Höhle ist von verhältnissmässig geringer Geräumigkeit. Es scheint, dass bei längerem Bestande die ursprünglich dünne und einfache Balgmembran eine solche Verdickung und anderweitige histologische Metamorphosen erleiden, z. B. eine fibröse oder sarcomatöse Beschaffenheit annehmen kann. Vielleicht entstehen auf solche Weise bei endlich ganz obliterirter innerer Höhle einzelne sogenannte fibröse Palpebralgeschwülste. Ich will jedoch nicht behaupten, dass diese Geschwülste immer nur auf solche Weise sich erzeugen, weiter fortgebildete Balgmembranen, und auch nicht ursprünglich schon nicht excavirte fibröse Geschwülste sein können. — Jedenfalls sind diese von den Kysten vor der Operation schwer oder nicht mit Sicherheit zu unterscheiden, indem sie gleich ihnen unschmerzhaft, festweich und verschiebbar etc. sind. Die Unsicherheit der Diagnose schadet aber nicht für die Behandlung, indem fibröse Geschwülste gleich den

Kysten exstirpirt werden müssen, und auf andere Weise nicht beseitiget werden können.

§ 2236.

Die Warze, das Hirsenkorn, die Kyste und die fibröse Geschwulst sind Neubildungen, krankhaft erzeugte Organe, welche als solche früher im gesunden Zustande durchaus nicht vorhanden waren. Gänzlich von ihnen verschieden ist das Hagelkorn, Chalazion, welches durch die Degeneration natürlich vorhandener Organe, nämlich der Augenliderdrüsen, entsteht. Fälschlich wurde der Name Chalazion allen chronischen hypertrophischen Augenlidgeschwülsten beigelegt, so dass Kysten und fibröse Geschwülste mit den wahren Chalazien unter Einem Gattungsbegriff zusammengestellt, und in den concreten Krankheitsfällen verwechselt wurden.

§ 2237.

Sowohl die Meibom'schen als die von *Zeis* entdeckten Ciliardrüsen können im degenerirten Zustande den Sitz von Chalazien bilden. Früher kannte man nur die erste Form; *Zeis* hat aber gefunden, dass die zweite die gewöhnlicher vorkommende sei. Beide kann Verhärtungen, Entzündungsausgänge der Blepharitis glandulosa und ciliaris sein, von einem nicht zertheilten und nicht vollkommen durch Eiterung geschmolzenen Hordeolum oder Pseudohordeolum zurückbleiben. Aber Hypertrophie kann in diesen so wie in andern drüsigen Organen auch ohne vorausgegangene Entzündung langsam und allmälig entstehen. Die Meibom'schen Chalazien haben ihren Sitz am obern Augenlid unter dem Knorpel zwischen ihm und der innern Augenlidhaut, — am untern zwischen dieser und dem dichtfaserigen Zellengewebe, welches seine Stelle vertritt. Man sieht diess deutlich, wenn man das Augenlid herumdreht, und künstlich ein Ectropium bewirkt, wo die Geschwulst in deutlich markirter Contour kenntlich unter der ausgedehnten und hervorgedrängten Augenlidbindehaut hervortritt. Das Ciliarchalazion dagegen

liegt näher am Augenlidrand, drängt diesen und einige ihm eingepflanzte Cilien mehr nach aussen, tritt übrigens auch an Augenlidbindehaut nach geschehener Umdrehung kenntlich hervor. Beide sind nicht verschiebbar wie die Kysten, und sie unterscheiden sich von einander selbst durch den Sitz der Geschwulst und die Einpflanzung der Cilien.

§ 2238.

Da Chalazien keine Neubildungen sind, sondern nur auf Hypertrophie natürlich vorhandener Organe beruhen, so sind sie in vielen Fällen der Rückbildung durch Zertheilung fähig. Die Resolventien können local entweder in der Salben- oder Pflasterform angewendet werden. Die letzte ist wegen der Unebenheit des Augenlidrandes und dem Hervorstehen der Cilien unbequem und weniger passend. Zur Einreibung dient Liquor Mindereri, eine Calomel- oder Jodsalbe; — zur Bedeckung und Anklebung gummöses Diachylonpflaster oder Emplastrum Citrinum, welchem *Carron du Villard* blausaures Gold (gr. IV auf ʒ j) beisetzt. Kaum ist es jemals räthlich, ein Chalazion durch öfteres Bestreichen seiner äussern Hautoberfläche mit Liquor Cali caustici oder Ammonii caustici in Eiterung zu versetzen. Das sicherste Mittel zu seiner Entfernung ist die Exstirpation, welche aber nach bewirktem Ectropium an der innern Oberfläche des Augenlides geschehen soll. *Demours* nimmt durch Einen Schnitt mit der Hohlscheere die Geschwulst und die sie bedeckende Bindehaut hinweg. Der hiebei entstehende, wenn auch grössere Substanzverlust in der letzten bleibt ohne nachtheilige Folgen. — *Zeis* sah mehrere Ciliarchalazien nach der Evulsion der auf ihnen sitzenden Augenlidhaare schnell verschwinden.

LXXXIV. Capitel.

Neubildungen und Degenerationen in den Thränenorganen.

§ 2239.

Ohne Zweifel sind mancherlei krankhafte Gewebsveränderungen der Thränendrüsen möglich. Allein es gibt sehr wenige genaue und sichergestellte Beobachtungen derselben. *J. A. Schmidt* führt keine andern Neubildungen in ihnen als jene der Hydatis an. — Eine solche hat er und nach ihm einige andere Schriftsteller beobachtet, und als eine mit Flüssigkeit angefüllte, in eine Kapsel und den darin enthaltenen Interstitial-Liquor eingeschlossene Blase beschrieben. Sie bringt, nachdem sie eine gewisse Grösse erlangt hat, dieselben Wirkungen, wie jede andere Orbitalgeschwulst, durch Compression und Verdrängung des Augapfels, seinen passiven Hervortritt aus der Orbita, mit oder ohne entzündliche Reizung desselben hervor. Aus der Richtung des Prolapsus, der Ausfüllung der Augenhöhle in der Gegend der Thränengrube, der hier wahrnehmbaren, umschriebenen, gespannten, fluctuirenden, unter der Bindehautfalte des obern Augenlides, nahe am äussern Augenwinkel hervortretenden und diese sackartig ausdehnenden Geschwulst, aus ihrem raschen Wachsthum u. s. f. ergeben sich die diagnostischen Zeichen zur Unterscheidung dieser Art von Orbitalgeschwulst und dieser Art von Augapfelvorfall von andern. — *J. A. Schmidt* punctirte die hydatitöse Geschwulst durch einen in der Bindehautfalte des obern Augenlides angelegten Troiquartstich, entleerte die Interstitialflüssigkeit und den Inhalt der Blase, und legte zur einstweiligen Offenerhaltung des Canales eine Charpiewicke ein. In einem von *Rudtorfer* beobachteten Krankheitsfalle drang nach 14 Tagen die ausgestossene Blasenmembran in die Operationswunde ein, und

konnte, da sie lose war, ohne Schwierigkeit extrahirt werden. Es kann die Verwachsung der sich entgegengesetzten Wandungen der zusammengeschrumpften Kyste und hiedurch die Obliteration ihrer Höhle erfolgen. *Beer* räth die Operationswunde in eine Fistel zu verwandeln, um den stetigen Auslauf der nachhaltig abgesonderten Flüssigkeit zu erhalten, und die Wiederanfüllung der Kyste zu verhindern. Um die Exfoliation der Balgmembran oder die Verwachsung ihrer Wände durch entzündliche Ausschwitzung zu erwirken, wurden reizende und gelindcauterisirende Injectionen vorgeschlagen. Ihre Anwendung dürfte aber nicht gefahrlos sein.

§ 2240.

Von der skirrhösen Degeneration der Thränendrüsen, so wie von der fungösen Degeneration der Thränencarunkel, wird unten in der Lehre von den Formen des Augenkrebses die Rede sein.

§ 2241.

Die Schleimhaut des Thränensackes vermag es, Polypen zu erzeugen, welches Generationsvermögen den Schleimmembranen überhaupt eigen und auf diese beschränkt zu sein scheint. In einem von mir beobachteten Krankheitsfalle war ein kugeliger fibröser Polyp von der Grösse einer Haselnuss der vordern Wand des Thränensackes an einem dünnen Stiele eingepflanzt. Er verursachte eine Anschwellung und Hervorragung derselben und der oberliegenden Hautdecke, welche zwar weich, aber doch fester als eine durch Ueberfüllung mit Flüssigkeit entstandene Anschwellung des Thränensackes anzufühlen war. Der Polyp konnte im ausgedehnten Thränensack etwas hin- und hergeschoben werden. Es war einige, jedoch geringe Dacryocystopyorrhöe bemerkbar, die Leitung der Flüssigkeiten durch den Nasencanal aber schien gehindert zu sein. Ohne genauere Kenntniss der Natur und Beschaffenheit der den Thränensack ausfüllenden krankhaft gebildeten Masse schnitt ich seine vordere Wand ein; der Polyp trat sogleich durch die Ope-

rationswunde hervor, ich konnte ihn mit Leichtigkeit mittelst einer kleinen Kornzange fassen, noch etwas mehr hervorziehen und seinen Stiel mit der Scheere abschneiden. Einige Tage nach der Operation legte ich wegen der Stenose des Nasencanales das Setaceum ein und liess diess zwei Monate im Nasencanal verweilen.

LXXXV. Capitel.

Neubildungen und Degenerationen in der Orbita.

§ 2242.

Die gutartigen, nicht cacoplastischen Neubildungen gehen entweder vom Orbitalzellengewebe oder von den die Wandungen dieser Höhle bestellenden Knochen aus. Unter die ersten gehören die Orbitalkysten, unter die zweiten die Periostosen, Exostosen und Hyperostosen in der Augenhöhle. In andern Orbitalgebilden, den Nerven und Muskeln, können auch Neubildungen entstehen. Diese möchten aber kaum jemals Gegenstände einer ärztlichen, z. B. operativen, Behandlung darstellen, da sie meistens erst nach dem Tode durch die anatomische Untersuchung entdeckt werden. Auch dürften sie kaum jemals als gutartige Neoplasmata, gewöhnlich werden sie als Cacoplasmata erscheinen.

§ 2243.

Balggeschwülste kommen nicht ganz selten in der Augengrube vor. Sie sind aber selten ursprünglich in ihr erzeugt, gewöhnlich sind es Palpebralkysten, welche sich bei längerem Bestande und vergrössertem Wachsthum in die Orbita extendirt haben. — In beiden Fällen, besonders aber in dem ersten, können sie in derselben einen sehr grossen Umfang erreichen, die Höhle zum grösseren Theil ausfüllen, ihren Hintergrund erreichen, sogar durch das erweiterte Foramen opticum oder die Fissura supraorbitalis in die Schädelhöhle eindringen und durch den Hirndruck Convulsionen oder den

apoplectischen Tod hervorbringen. Ihre gewöhnlichste nachtheilige Wirkung ist aber jene auf den Augapfel, welchen sie drücken, seine freie Ortsbewegung verhindern, und endlich ihn ganz aus der Orbita verdrängen. Diess geschieht in der ihrer Lage und Implantationsstelle entgegengesetzten Richtung, meistens ohne Entzündung und Degeneration seiner Membranen. — Gewöhnlich liegt derselbe nicht vergrössert, vielmehr etwas atrophirt am untern Rande, oder auch an einer Seite der ihn verdrängenden Geschwulst, und er ist durch das Retractionsstreben Eines oder zweier verlängerter und gewaltsam angespannter Muskeln etwas verdreht. — Anfangs bestehen keine Verwachsungen zwischen der Kyste und dem Augapfel oder andern Orbitalgebilden, später bilden sich solche Adhäsionen.

§ 2244.

In der Orbita kommen alle Arten von Kysten, Hygrome, Atherome und Honiggeschwülste vor. Die ersten fühlen sich durch die Augenlider hindurch und an ihrem in der Augenlidspalte frei zu Tag liegenden Theile etwas weicher als die beiden letzten an, und man kann zuweilen sogar die Fluctuation darin, wenigstens undeutlich, wahrnehmen. Sie haben auch das rascheste Wachsthum und verursachen daher frühzeitig grössere Beschwerden.

§ 2245.

Obgleich die Exstirpation der Kyste ohne Verletzung des Augapfels sehr schwierig ist, so muss sie doch als das einzig zulässige Rettungsmittel unternommen werden. Man durchschneidet je nach Verschiedenheit ihres Sitzes das obere oder das untere Augenlid der Quere nach, legt die Geschwulst blos, und trennt sie, wo möglich ohne Verletzung der Balgmembran, zuerst nach unten und oben, und zuletzt seitlich von dem Zellengewebe ab. Indem der Augapfel von einem Gehilfen mit den Fingern nach der Einen Richtung geschoben wird, zieht man die Geschwulst in der ent-

gegengesetzten mittelst einer passenden Zange immer mehr an, aus dem hintern Theil der Orbita hervor und in die möglichst blutrein gehaltene Wunde herein. Verwachsene Muskeln, Sehnen, Nerven und grössere Blutgefässe werden sorgfältig von ihr abgetrennt. Die ersten können aber nöthigenfalls, wenn sie der Operation sehr hinderlich sind, durchschnitten werden. Nach beendigter Exstirpation stopft man keine Charpie ein. Die Augenlidwunde erfordert die Anlegung der Sutur. Ist die Kyste angeschnitten worden, und hat sie sich entleert, so ist ihre totale Exstirpation noch schwieriger; sie soll aber auch in diesem Falle wo möglich erzielt werden. Immer misslich ist die Zurücklassung eines Theiles der Balgmembran, auf welche langwierige und zerstörende Eiterung mit verspäteter Exfoliation derselben zu folgen pflegt. — Der Augapfel, wenn er nicht selbst degenerirt ist, darf niemals zugleich mit der Orbitalkyste hinweggenommen, sondern er soll wo möglich erhalten werden. Er tritt, auch wenn totaler Prolapsus stattfand, zuweilen rasch durch die Verkürzung der gedehnten Muskeln, zuweilen langsam und allmälig wieder in die Orbita zurück.

§ 2246.

Periostosen in der Orbita scheinen nicht ganz selten als Producte der Syphilis, der Arthritis, selbst einer eingewurzelten und festsitzenden rheumatischen Affection vorzukommen. Wenn sie tief in derselben und nicht nahe an ihrer vordern Oeffnung lagern, sind sie aber schwer zu entdecken und für ihre Gegenwart zu diagnosticiren. Die Rigidität, gestörte Beweglichkeit, und das Hervorgedrängtsein des Augapfels bei gehöriger Berücksichtigung der anamnestischen Momente und des allgemeinen constitutionellen Leidens etc. können eine Conjecturaldiagnose begründen. In solchen zweifelhaften Fällen haben zuweilen durchgreifende und consequent durchgeführte, der Dyscrasie entgegenwirkende, besonders antisyphilitische Curen den Zustand

wesentlich verbessert. Uebrigens kommen dergleichen pathologische Veränderungen in den Orbitalknochen selten allein vor, sie sind gewöhnlich mit entsprechenden krankhaften Veränderungen in andern benachbarten Facialknochen verbunden.

§ 2247.

Dasselbe gilt weniger von den wirklichen Orbitalexostosen. Diese sitzen manchmal mit einer nicht sehr ausgedehnten Grundfläche auf, haben eine halbkugelige, halbeirunde, oder auch in eine Spitze auslaufende Gestalt. In andern Fällen war ihre Einpflanzungsstelle sehr ausgebreitet, beschränkte sich nicht auf Einen Orbitalknochen, sondern dehnte sich über mehrere zugleich aus. Ja es sind Fälle beobachtet worden, wo Hyperostosen den grössten Theil der Orbita einnahmen, und sie selbst, wenigstens ihr Hintergrund, ganz mit neuerzeugter, elfenbeinartiger Knochenmasse ausgefüllt war. Dergleichen Knochenneubildungen können gutartig, sie können aber auch von schwammiger Beschaffenheit sein. Im ersten Falle haben zuweilen kühne operative Unternehmungen mittelst geeigneter Resectionssägen, sogar mittelst des Meissels und Hammers, durch Abtragung und Entfernung der hypertrophischen Knochenmassen — sogar durch die Bildung einer neuen Orbita (*Schott*) grosse Erfolge geleistet.

LXXXVI. Capitel.

Der Augenkrebs.

C. F. Kaltschmidt, de oculo ulcere cancroso laborante in Halleri disput. chirurg. select. Vol. 1.

A. Louis in Mém. de l'Acad. d. Chir. Tom. 5.

J. B. Rainer, diss. de carcinom. oculi. Landishut., 1811.

Ph. Fr. v. Walther, über Verhärt., Skirrhus, Krebs, Medullarsarcom etc im Journ. d. Chr. Bd. 5.

F. C. Schneider, diss. de fungo haematode. Berolini. 1821.

B. Panizza, Annotazioni a. ch. sul fungo midullare dell occhio. Pavia. 1821. Appendice Pavia, 1826.

C. Canstatt, über Markschwamm des Auges. 1831.
J. Röderer, diss. de la melanose en général et de celle de l'oeil en particulier. Strasb., 1835.
T. W. G. Benedict, über die Arten des Fungus im Auge. Abhandlungen etc. Breslau, 1842.

§ 2248.

Der Krebs kann im Augapfel selbst, er kann in den Augenlidern, in der Thränendrüse, in der Thränencarunkel seinen Ursprung nehmen. Einmal in Einem dieser Organe entstanden, breitet er sich früher oder später auch auf die andern aus, und sie werden in die bösartige cacoplastische Metamorphose mit hineingezogen. Er tritt entweder ursprünglich als solcher auf, oder er kann sich secundär aus andern Augenkrankheiten hervorbilden. Diess ist jedoch seltener, als gewöhnlich angenommen wird, z. B. nicht leicht bei Hornhautstaphylomen, der Fall. Unter allen ist der Hydrophthalmos am meisten zum Uebergang in den Krebs geneigt.

§ 2249.

Bei dem primitiven Augenkrebs bildet sich zuerst Einer oder mehrere skirrhöse Knoten in der Iris, Choroidea, in dem Ciliarkörper, in der Augapfelbindehaut, — in einem Augenlid, im Orbitalzellengewebe, in der Thränendrüse: — bei dem consecutiven gewöhnlich in einem neugebildeten Gewebe. — Ist der Sitz der skirrhösen Knoten im Augapfel selbst, so wird derselbe bald sehr schmerzhaft, die Lichtscheu ist gross, und im Verhältniss als der Knoten oder das Conglomerat der einzelnen, zusammenstossenden und unter einander verschmelzenden Knoten wächst, nimmt sein Volum am Umfange zu, er wird höckerig, hart, knotig, graugelblich, speckartig und schwillt bis zur Grösse einer Kindsfaust an. Das Sehvermögen ist längst erloschen und die Beweglichkeit des Augapfels erleidet eine immer grössere Beschränkung. Dabei geht die eigenthümliche Bildung der integrirenden Theilorgane des Bulbus verloren. Die Hornhaut entbehrt ihres Glanzes, wird trübe, schmutzig, cadaverös, sie verschrumpft.

Die Sclerotica wird speckig, doch erhält sich lange Zeit wenigstens stellenweise ein Rest ihrer ursprünglichen Gewebung, — ebenso ein Theil des Glaskörpers, — vor Allem aber das schwarze Pigment. Ja sogar diess sammelt sich öfters in übergrosser Menge an, und es ist somit eine Melanose des Bulbus mit der skirrhösen Metamorphose verbunden. Jene kann aber auch ohne diese bestehen, und ich besitze ein exquisit schönes Exemplar von Melanose des Augapfels ganz ohne skirrhöse Degeneration seiner Gewebe.

§ 2250.

Unter lancinirenden, später brennenden Schmerzen, dem Gefühl wie von einer eingelegten brennenden Kohle, geht der Augapfelskirrhus in den verborgenen Krebs über, wobei er sich rasch im Umfang vergrössert und an der Oberfläche blaulich missfärbig wird. Es bildet sich — nicht durch Erweiterung und Vergrösserung Einer oder beider Augenkammern — eine innere Höhle, welche mit Krebsjauche und mit zersetztem Blut angefüllt ist, zuletzt durch allmälige ulceröse Verdünnung der ihre Wandungen bestellenden Gewebe aufbricht, und nun ist ein offenes Krebsgeschwür mit den diesem an andern Körpertheilen eigenthümlichen Charakteren vorhanden. Seine Ränder sind hart, speckig, umgebogen, im Hintergrund bildet die skirrhöse Masse einen harten Boden; — das Geschwür ist sehr schmerzhaft, leicht und öfters blutend, die Jauche ist übelriechend, hat den fötiden Geruch der Krebsjauche, ist corrosiv, bringt Erosion und Exulceration an den von ihr überschwemmten, benachbarten Facialgebilden hervor. Schon bei dem Cancer occultus, noch mehr bei dem apertus, breitet sich die skirrhöse und krebshafte Entartung sehr bald in dem Orbitalzellengewebe aus, sie ergreift die bewegenden Muskeln des Augapfels, die übrigen Orbitalgebilde, selbst die Knochen der Augengrube. Sie entsendet zuweilen Fortsätze in die Schädelhöhle hinein, und kann schnell tödtliche encephalische Leiden hervorrufen.

— Ausserdem schwellen sehr bald die Lymphdrüsen an der entsprechenden Seite des Halses und in der vorderen Temporalgegend an. Diese verhalten sich hier ganz so, wie die Axillardrüsen und jene in der vordern Höhle des Mittelfelles bei dem Mammalskirrhus. Sie werden steinhart, entrundet und eckig; sie stellen secundäre Skirrhen dar, welche bei längerer Lebensdauer selbst sich zuerst in verborgene, und wenn sie aufgebrochen sind, in offene Krebsgeschwüre verwandeln. — Der Kranke, wenn nicht auf die oben bemerkte Weise apoplectisch, stirbt nach langen, schrecklichen Leiden, atrophisch, hectisch, phthisisch, hydropisch.

§ 2251.

Vom Augapfel extendirt sich die krebshafte Entartung sehr bald auf die Augenlider, besonders auf das obere, — nicht so sehr umgekehrt. Selbst bei sehr grosser, weit fortgeschrittener, primitiver, carcinomatischer Zerstörung der Augenlider verhält sich zuweilen lange Zeit der Augapfel sehkräftig in seiner Integrität und normalen Beschaffenheit bei nur wenig injicirter und aufgelockerter Bindehaut.

§ 2252.

An den Augenlidern entsteht der, wenn von ihnen ausgehende, Krebs entweder unter der Form einer Warze oder eines Knötchens. Ich habe niemals gesehen, dass Geschwüre an ihnen, wenn sie nicht ursprünglich schon den carcinomatischen Charakter besassen, diesen im Laufe der Zeit angenommen, oder dass Telangiectasieen und andere ursprünglich gutartige Geschwülste sich in Krebse verwandelt haben. Wenn diess jemals geschah, so mag eine verkehrte örtliche Behandlung wesentlich dazu beigetragen haben. — Der Warzen- und der Knotenkrebs der Augenlider hat im Allgemeinen den Charakter des Hautkrebses und den diesem an andern Hautstellen eigenthümlichen Verlauf. Er erzeugt im Ganzen wenige Jauche, macht oft sehr langsame Fortschritte und verhält sich als Verwitterungskrebs. Nach geschehener

Perforation der ganzen Dicke des Augenlides bewirkt er Colobom und zuletzt Lagophthalmos. — Wie bei andern Hautkrebsen ist auch hier die consensuelle und secundäre Anschwellung der benachbarten Lymphdrüsen geringer und sie erfolgt langsamer, in vielen Fällen gar nicht.

§ 2253.

Die Thränendrüsen scheinen für die skirrhöse und cancröse Degeneration nur wenig empfänglich zu sein. Selbst bei solchen Affectionen des Augapfels nehmen sie öfters keinen Antheil, und ich habe sie mehreremale nach der Exstirpation eines solchen, in seiner Verbildung weit fortgeschrittenen Augapfels weich, im Volum nicht vergrössert und nicht krankhaft verändert angetroffen. Ich habe ebensowenig wie *J. A. Schmidt* und *Desault* einen primären und isolirten Skirrhus der Thränendrüsen beobachtet. Unterdessen ist seine Entstehung nicht unmöglich. Allein die von englischen Schriftstellern, *Lawrence*, *Mackenzie* u. s. f. erzählten Fälle scheinen keine volle Beweiskraft zu besitzen. — Die localen Symptome und diagnostischen Zeichen würden bei diesem isolirten Skirrhus dieselben, wie bei andern Geschwülsten der Thränendrüsen, und unter ihnen der Vorfall des Augapfels in der ihm hier eigenthümlichen Richtung das Bedeutendste und Wichtigste sein.

§ 2254.

Unter der Benennung Encanthis maligna führen ältere und neuere Schriftsteller eine cacoplastische Entartung der Thränencarunkel an. Sie soll bald einen mehr fungösen, bald einen skirrhösen und darauf folgend carcinomatischen Charakter haben. Im ersten Fall wird sie wohl von der Semilunarmembran, im zweiten von dem unter ihr liegenden Pacquet zusammengeballter Meibom'scher Drüsen ausgehen. *Scarpa* macht darauf aufmerksam, dass diese Degenerationen zuweilen Fortsätze und Ausläufe ähnlicher, ursprünglicher Affectionen der Bindehaut, des Orbitalzellengewebes u. s. f.

seien. Solche Complicationen werden durch die Autopsie und durch die Tastexploration diagnostisch ermittelt. Ausserdem liegen die cacoplastischen Neubildungen in der Thränencarunkel selbst frei und sichtbar zu Tag, ein fungöser Auswuchs derselben, ein ihr eingepflanzter skirrhöser Knoten, ein an ihrer Oberfläche bestehendes Krebsgeschwür können nicht leicht übersehen werden.

§ 2255.

Unter die cacoplastischen Neubildungen im Auge, jedoch von den eigentlichen Krebsen verschieden, gehört auch der Markschwamm desselben, und in einiger Beziehung seine Melanose. Die dem frischen Hirn junger Kinder ähnliche Markmasse kann sich in mehreren Theilen des Augapfels, an der Retina, Sclerotica und Bindehaut — sie kann sich innerhalb der Scheidenhaut des Sehnerven, im Orbitalzellengewebe erzeugen. Einen wichtigen Fall von Medullarsarcom des optischen Nerven hat *Panizza* bekannt gemacht. Am öftersten und genauesten aber ist der Markschwamm der Netzhaut beobachtet worden. Er kommt besonders bei Kindern vor, welche zart gebaut sind, eine weiche, weisse, durchscheinende Haut besitzen, lebhaften Geistes und frühzeitig entwickelt sind. Tief im Hintergrund der hintern Augenkammer zeigt sich Anfangs ein unregelmässig geformter, gelbgrünlicher, glänzender und schillernder Fleck, bei Mydriasis, Ophthalmodynie, Lichtscheue, bald erlöschendem Sehvermögen und einiger, jedoch schwacher Gefäss-Injection der Bindehaut und Sclerotica. Die neuerzeugte Masse vergrössert sich stetig, aber sehr langsam und allmälig, sie nähert sich der Iris und der erweiterten Pupille, dringt durch diese in die vordere Augenkammer, breitet sich in ihr aus und wuchert immer mehr nach vorne hervor, drückt auf die Hornhaut und perforirt dieselbe. Die in der hintern Augenkammer entwickelte Markmasse kann auch die Choroidea und Sclerotica durchbohren. Es bilden sich nun äussere, frei

zu Tag liegende, nur mit einer dünnen, einblätterigen Membran überzogene Geschwülste, welche alle Charaktere des an andern Körpertheilen erzeugten Medullarsarcomes an sich tragen, lappig geformt, milchweiss, hie und da rosig gefärbt, homogen, und dem frischen Hirnmark junger Kinder im äussern Ansehen und auch im Geruch ähnlich sind. Blutgefässe liegen in grösserer Anzahl an der Oberfläche der Geschwulst; hier verlaufen ihre Stämme, deren feinere Zweige sich in die Einschnitte zwischen den Läppchen hineinsenken, ohne dass man den Uebergang ihrer letzten Endigungen in der Markmasse selbst wahrnehmen kann. Die Retina selbst wird, ohne Zweifel durch die Compression von der ihr nur äusserlich anliegenden, nicht aus ihr selbst hervorwachsenden Geschwulst atrophirt und resorbirt. Auch ein Theil des Glaskörpers und die Linse verschwindet durch Resorption. Die Choroidea wird verdickt; in der Nähe der perforirten Stellen ist sie verdünnt. Ebenso die Sclerotica und die Cornea. — Die Geschwulst erweicht sich zuletzt, wird breiartig und flüssig. Sie erleidet im weitern Verlaufe der Krankheit, wobei die Blutgefässe sich mehr entwickeln und ausdehnen, verschiedene Veränderungen; sie wird bräunlich, stellenweise schwarz gefärbt, — zuweilen graulich, käsig, in ihrem Gewebe der Milz oder Placenta ähnlich, — sie ist excavirt. Eine oder mehrere in ihr entstandene innere Höhlen sind mit Jauche, mit zersetztem Blut, auch mit Coagulis angefüllt. Nach ihrem Aufbruch zeigt sich reichliche fötide Eiterung, auch öfters wiederkehrende Blutungen. In diesem Stadio wird die Krankheit der Blutschwamm, fungus hämatodes, genannt. Das Gewebe der schwammigen Masse ist sehr weich und leicht zerreissbar, auch zur oberflächlichen Mortification geneigt. Oefters lösen sich grössere oder kleinere abgestorbene Stücke, — sie werden abgestossen, — aber bald wieder in vergrössertem Maasstab regenerirt. Der Bulbus ist nun immer an mehreren Stellen durchbrochen, und die aus ihm hervorwuchernde Markmasse füllt

die ganze Orbita aus. Sie kann denselben von allen Seiten umgeben und eine mit ihm zusammenhängende Geschwulst bilden. Dadurch unterscheidet sich dieser Zustand von demjenigen bei dem ursprünglichen Medullarsarcom des Orbitalzellengewebes oder des Sehnerven, bei welchem der Bulbus nicht vergrössert, vielmehr atrophirt und in seinen Geweben nicht entartet, durch das ausser ihm erzeugte Medullarsarcom nur zusammengedrückt und aus seiner normalen Lage verdrängt wird. — Ist es zu jenem äussersten Grade von Entwicklung der Krankheit gekommen, so sind gewöhnlich die Lymphdrüsen in der Nähe und Umgebung angeschwollen und die gleichfalls degenerirten Weichgebilde und Knochen bilden eine mit dem entarteten Augapfel zusammenhängende, von der gleichen Entartung ergriffene Masse. Fortsätze derselben können sich durch die erweiterten, natürlich vorhandenen Aperturen oder durch die zerstörten Knochenwände hindurch in benachbarte Höhlen, z. B. in die Schädelhöhle, hinein erstrecken. Der Kranke stirbt alsdann apoplectisch, ausserdem wie bei dem Augenkrebs hectisch oder hydropisch.

§ 2256.

Verschieden von dem Medullarsarcom ist die Melanose des Augapfels. Diese besteht in der Ablagerung von schwarzem Pigment, welches für den grössten Theil seines Gewichtes, zu $^2/_3$ desselben Kohlenstoff, aber auch Fibrine, Hämatine, phosphorsaures Eisen und die Blutsalze enthält. Die Ablagerung des schwarzen colorirenden Stoffes kann zwischen allen Geweben des Augapfels, unter der Bindehaut, in dem Linsensysteme, in Einer oder beiden Augenkammern stattfinden. Die von der abnormen Erzeugung des schwarzen colorirenden Stoffes herrührenden Flecken, z. B. der Bindehaut, sind zuweilen angeboren. Sie pflegen alsdann stationär zu bleiben, sich nicht zu vergrössern, und sie verursachen ausser der geringen Difformität keine andern Beschwerden. — Bei zufällig entstandenen Melanosen findet aber leicht eine fort-

dauernde Vermehrung der Pigmentzellen statt, und es können zuletzt z. B. beide Augenkammern damit angefüllt, übermässig ausgedehnt werden, und in ihren Wandungen die durch die Neubildung comprimirten Gewebe degeneriren. Wenn es daher gutartige, stehenbleibende Melanosen gibt, so können die progressiven cacoplastisch werden, oder auch in schon ursprünglich cacoplastischen Neubildungen, z. B. in Skirrhen, Krebsen und Medullarsarcomen kann die schwarze Pigmentmasse sich stellenweise neben den übrigen anhäufen. — Nach dem Aufbruch der mit jener angefüllten Höhle fliesst eine schwarze, schmierige Masse, ähnlich der lithographischen Tinte, aus; es bilden sich fungöse Auswüchse, und die Gewebe nehmen eine krebsähnliche Beschaffenheit an.

§ 2257.

Bei den cacoplastischen Neubildungen des Auges, Krebsen, Medullarsarcomen u. s. f. ist noch ungleich weniger als bei ihrem Vorkommen in andern Organen von der Anwendung äusserlicher oder innerer Arzneimittel zu erwarten. In der Regel gewährt nur die Ausrottung der Geschwulst, wenn sie frühzeitig unternommen und vollständig radical ausgeführt wird, die gründliche Heilung ohne Gefahr der Wiedererzeugung an der Operationsstelle, in ihrer Nähe, oder in einem andern entferntern Organe. Die Prognose einer solchen operativen Unternehmung ist hier verhältnissmässig etwas günstiger als in andern Körperregionen, indem die Recidive, wie die Erfahrung lehrt, öfters vermieden werden kann. —

§ 2258.

Bei dem Augenlidkrebs kann, wenn er sich nur auf die äussere Hautdecke beschränkt, zuweilen durch eine vorsichtige und wohl bemessene Auftragung der Arsenikpaste nach der Cosmi'schen oder Helmund'schen Methode die Heilung bewirken. Ausserdem ist aber auch an dem Augenlide die Hinwegnahme des ganzen Cancroides unerlässlich. Das-

selbe werde in hinreichender Entfernung von seinen Rändern im Gesunden und Unverdorbenen durch zwei Incisionen, welche durch die ganze Dicke der Palpebralgebilde hindurch zu führen sind, umschrieben, und dabei möglichst regelmässige Wundformen erzielt. In der Mitte des Augenlides kann die Excision nach der Triangularmethode von *Adams* im äussern Augenwinkel nach meiner Methode der Tarsoraphie verrichtet werden. Bei nicht zu grossem Substanzverlust werden die Ränder der Operationswunde durch die blutige Näthe vereinigt, ausserdem ist eine blepharoplastische Operation angezeigt, welche nach Umständen sogleich nach der Excision oder später vorgenommen werden kann.

§ 2259.

Ein isolirter Skirrhus der Thränendrüsen wird die Totalexstirpation dieser Drüsen erfordern, und dabei müsste wie bei der Ausschälung jeder andern Orbitalgeschwulst verfahren, besondere Aufmerksamkeit aber darauf gerichtet werden, dass nichts Skirrhöses zurückbleibe.

§ 2260.

Ohne besondere Schwierigkeit wird die Abtragung eines schwammigen Auswuchses oder skirrhösen Knotens bei Encanthis maligna sein. Immer ist es rathsam hiebei, die ganze Thränencarunkel hinwegzunehmen, welches ohnehin ein entbehrliches Organ und doch nur hauptsächlich für die Thränenleitung von grösserer Wichtigkeit ist.

§ 2261.

Auch an dem Augapfel selbst ist die Exstirpation skirrhöser Knoten und fungöser Excrescenzen, wenn sie zugängig und äusserlich gelagert sind, in vielen Fällen von keinem dauernd günstigen Erfolg. Bei grösserer Verbreitung und tieferem Sitze, — sowie bei dem totalen Skirrhus und Cancroid des Augapfels; bei dem Medullarsarcom und unter gewissen Bedingungen auch bei der Melanose desselben ist

seine Exstirpation indicirt. Bei der letzten ist bezüglich auf die Recidive der Krankheit die Prognose günstig, — bei den beiden ersten mehr oder weniger zweifelhaft.

§ 2262.

Bei dieser Operation ist die horizontale Lagerung des Körpers und des Kopfes des Kranken, die Befestigung des ersten und seiner Extremitäten in derselben, und die Andrückung des zweiten gegen eine feste und hinreichend widerstehende Unterlage zu empfehlen. Gehilfen ziehen mittelst zweier Richter'schen Augenlidhalter das obere in die Höhe, das untere herab. Beide müssen an den obern und untern Orbitalrand fest angedrückt werden. Der im Umfang bedeutend vergrösserte Augapfel wird mit den Fingern der linken Hand, nöthigenfalls mit der Doppelthackenpincette von *Muzeux* gefasst. Vor dem Beginne der Operation wird der Kranke durch Chloroform narcotisirt, und während derselben wischt und schwemmt ein Gehilfe das reichlich fliessende Blut mittelst in kaltes Wasser eingetauchter Badeschwämme beständig ab. Einspritzungen dieser Flüssigkeit in die Orbita sind weder nöthig, noch besonders förderlich, vielmehr dem raschen und ungestörten Fortgang der Operation hinderlich. — Diese selbst beginnt mit der Incision der äussern Commissur der Augenlider, zur Vergrösserung ihrer Spalte, wodurch jene wesentlich erleichtert wird. Mit einem Bistourie mit stechender Spitze, welches wie eine Schreibfeder senkrecht gehalten wird, durchsticht man zuerst im innern Augenwinkel die Augenlidbindehaut, und dringt, ohne den Bulbus zu verletzen, welcher hiebei zuerst in horizontaler Richtung nach Aussen gezogen wird, in das Orbitalzellengewebe ein, — ohne diese Einstichswunde zu verlassen, in ihr und ihrer Fortsetzung mit sägeförmigen Messerzügen, indem man das Bistourie abwechselnd tiefer einsticht und wieder etwas zurückzieht; indess der Augapfel nach Oben, zuerst mehr nach Aussen und dann nach Innen gerollt wird, durchschneidet man die untere Bindehaut-

falte. Die hiedurch entstandene halbkreisförmige Wunde wird, indem man im äussern Augenwinkel um den jetzt nach Unten und Innen gezogenen Augapfel herumgeht, — durch die auf gleiche Weise stossförmig zu vollbringende Incision der obern Bindehautfalte zu einer kreisförmigen vollendet. Am Ende dieses Kreisschnittes soll das Bistourie wieder in seinem Anfang stehen, und es darf hier Nichts undurchschnitten geblieben sein. Durch diese erste kreisförmige Incision wird die Bindehaut von dem Augapfel in seinem ganzen Umfange losgetrennt und ein grosser Theil des orbitalen Fettzellengewebes durchschnitten. Durch eine zweite, nach denselben Regeln zu vollbringende, tiefer eindringende Incision werden die Muskeln, die sehnigen Anhänge, die Nerven und Blutgefässe getrennt, darnach mit einer geraden, stumpfspitzigen Scheere, indem der Augapfel stark nach vorne gezogen wird, der Sehnerve und die Arteria ophthalmica abgeschnitten. Man trachte, den Nervus opticus mit Einem breiten Scheerenschnitt zu trennen. Seine partielle Anschneidung könnte heftige Convulsionen, den Tetanus hervorbringen. — Mit dem Augapfel muss alles degenerirte Zellengewebe entfernt, und daher nach seiner Extraction die Orbita genau untersucht werden. Zeigt sich irgendwo noch eine verhärtete, degenerirte Masse, so werden diese sogleich mit der Stachelpincette gefasst und durch einen Hohlschnitt mit der Scheere abgetragen. Die Thränendrüsen werden nur dann entfernt, wenn sie skirrhös entartet sind.

§ 2263.

Nach vollendeter Operation stopft man zur Blutstillung Badeschwämme von gehöriger Grösse, Form und Anzahl in die Orbita hinein, zieht über ihnen die Augenlider zusammen, vereinigt diese durch einen hinreichend langen und etwas breiten Streifen von Heftpflaster. Durch einen solchen wird auch die Querwunde in der äussern Commissur der Augenlider vereinigt. Zuletzt legt man einen deckenden und gelind andrückenden Verband an.

§ 2264.

Nachblutung habe ich niemals beobachtet. Häufig aber tritt Erbrechen ein, welches sich wie das Erbrechen nach der Dislocation der Cataract verhält, und auf gleiche Weise wie dieses — mehr exspectativ behandelt wird.

§ 2265.

Die übrige Nachbehandlung ist die antiphlogistische, zuweilen mit kleinen Gaben antispasmodischer Mittel. Am dritten Tage nimmt man den die Augenlidränder zusammenhaltenden Heftpflasterstreifen ab, und indem sich allmälig die Augenlidspalte öffnet, dringen theilweise die durch die bereits eingetretene Eiterung gelösten Badeschwämme hervor, und werden auf sanfte, gewaltlose Weise entfernt. Bei der ansehnlichen Grösse der nicht gedeckten Wundfläche dauert die Eiterung längere Zeit an. Die Augenlidbindehaut verlängert sich in der Vernarbungsperiode in die Orbita hinein, sie zieht sich einwärts und überdeckt einen Theil der Wundfläche, wozu das von *Dieffenbach* angegebene Verfahren wesentlich förderlich sein kann, — ihr grösster Theil aber muss sich mit (einer neugebildeten) Narbenmembran überziehen und behäuten, was nur sehr langsam und allmälig geschehen kann. Um diesen Heilungsprocess zu fördern, ist die Sorge für freien Eiterabfluss, reinliches Verhalten, und die öftere Cauterisation mit Höllenstein innerhalb der Orbita förderlich. — Die Augenlider selbst haben eine Neigung, zu collabiren, und sich von den Orbitalrändern einwärts zu ziehen, wodurch freilich die Heilungszeit bedeutend abgekürzt, aber auch die Difformität ungeheuer vermehrt, und das spätere Einsetzen eines künstlichen Auges unmöglich gemacht wird.

§ 2266.

Sind mit dem Augapfel auch die Augenlider degenerirt, so können diese zugleich mit ihm ganz oder theilweise hinweggenommen werden, wenn nicht, wie es unter diesen

Umständen wohl meistens der Fall sein wird, das Cancroid schon zu sehr ausgebreitet ist, die Orbitalknochen in die Entartung mit hineingezogen, bei ihrer Perforation cacoplastische Wucherungen in benachbarte Höhlen, z. B. in die Schädelhöhle eingedrungen sind u. s. f., — wobei natürlich von keinem operativen Eingriff mehr ein günstiger Erfolg auch nur mit einiger vernünftiger Wahrscheinlichkeit zu hoffen wäre. — Unter günstigeren Verhältnissen wäre die Operation auf die gleiche Weise wie bei der isolirten Exstirpation des Augapfels zu vollbringen. Nur bezüglich auf den ersten Operationsact findet folgende wesentliche Verschiedenheit statt. Da die degenerirten Augenlider gewöhnlich mit dem Augapfel verwachsen, und in eine mit ihm zusammenhängende Masse verschmolzen sind, so kann diese simultan in allen Richtungen und nach allen Seiten hin und her bewegt werden. Man lässt diesselbe zuerst durch einen Gehilfen aufwärts ziehen, sticht das Bistourie im innern Augenwinkel da, wo die Hautdecken gesund und von normaler Beschaffenheit sind, durch sie in das Orbitalzellengewebe ein, und führt durch das untere Augenlid die oben beschriebene halbkreisförmige Incision stossweise in sägeförmigen Messerzügen bis zum äussern Augenwinkel fort, umgeht in diesem den Augapfel, und setzt dieselbe, indem er jetzt nach unten gerollt wird, durch das obere Augenlid, indem die Frontalhaut angespannt und durch einen Gehilfen in die Höhe gezogen wird, dem Oberaugenhöhlenrand folgend, bis zum innern Canthus in den ersten Einstich fort. Durch diese erste kreisförmige Incision werden die Augenlider abgelöst und die vordern Verbindungen des Augapfels getrennt. Die übrigen Operationsacte werden auf die oben bemerkte Weise vollzogen.

§ 2267.

Erfolgt nach einer mit so grossem Substanzverlust verbundenen Verwundung die Heilung, so kann der Operirte in der Folge nur durch die angemessene Bedeckung und Ein-
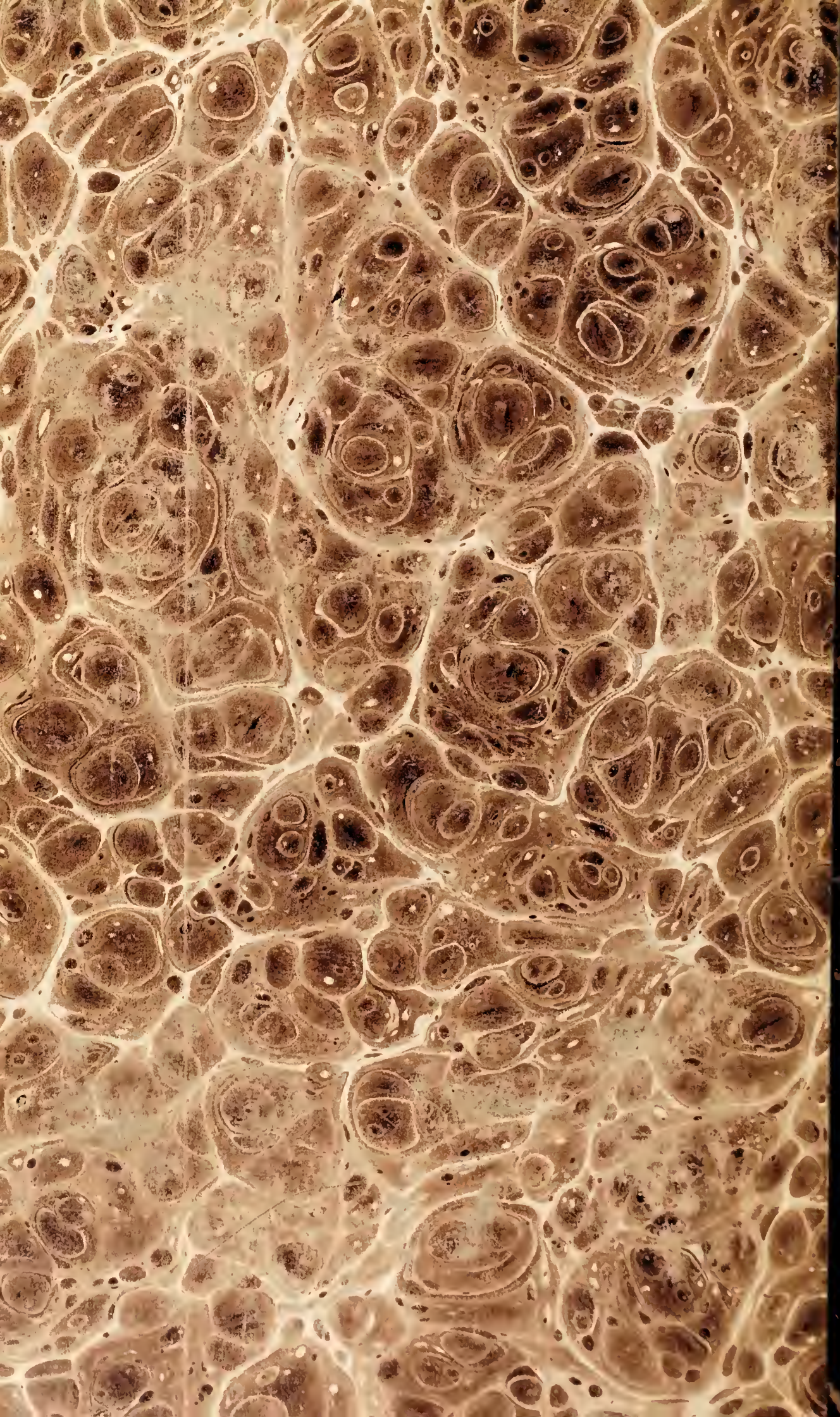
hüllung der verstümmelten Augengegend die übergrosse Difformität einigermassen verbergen. — Nach der isolirten Exstirpation des Augapfels mit Erhaltung der Lider aber kann nach den (§ 1305 und den folgenden) aufgestellten Regeln durch die Ocularprothese ein künstliches Auge eingesetzt werden.